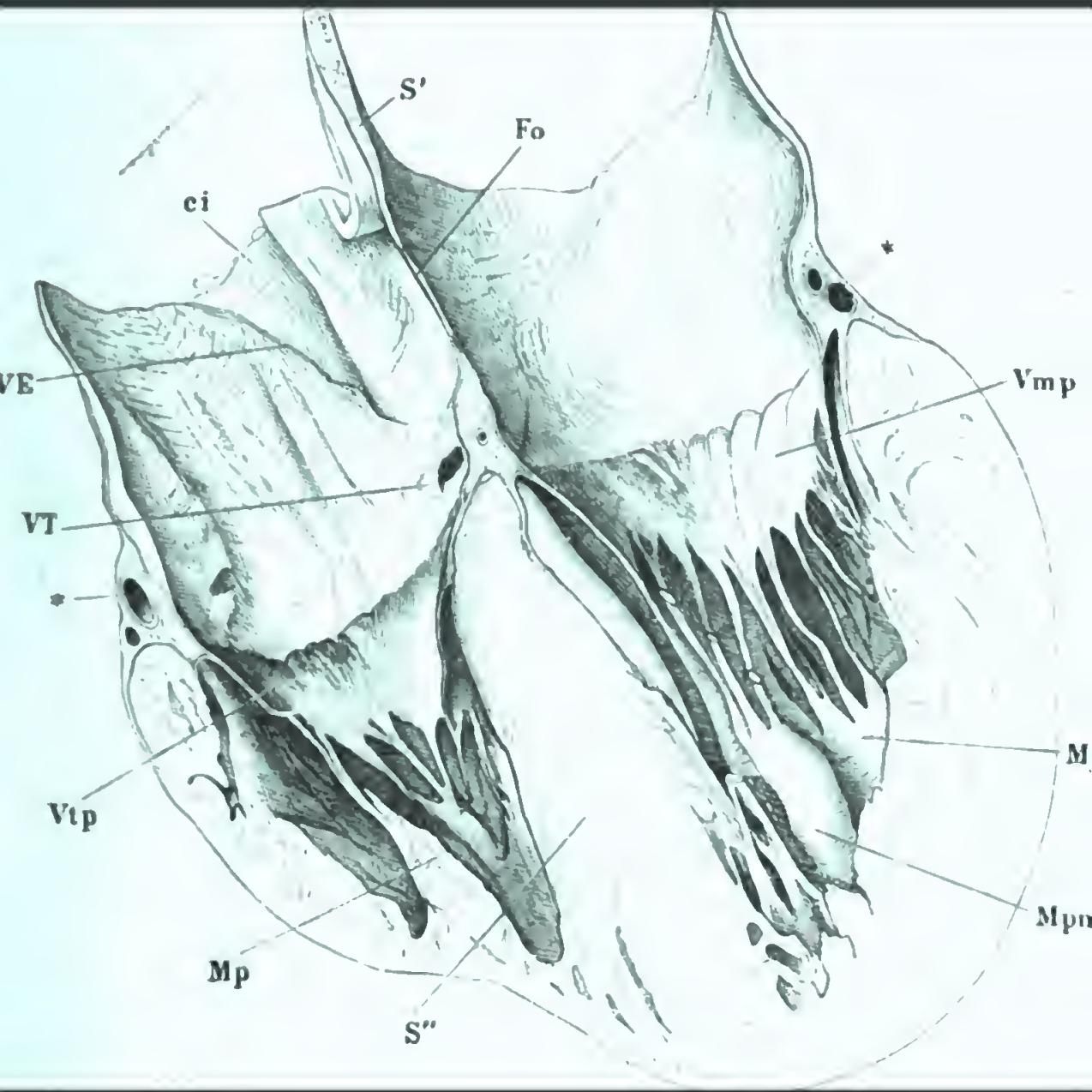

Handbuch der systematischen Anatomie des Menschen. v. 3 ...

Jacob Henle

LANE

MEDICAL LIBRARY

LEVI COOPER LANE FUND

Holzstiche
aus dem xylographischen Atelier
von Friedrich Vieweg und Sohn
in Braunschweig.

Papier
aus der mechanischen Papier-Fabrik
der Gebrüder Vieweg zu Wendhausen
bei Braunschweig.

HANDBUCH

DER

SYSTEMATISCHEN

ANATOMIE

DES

MENSCHEN.

VON

Dr. J. HENLE,
Professor der Anatomie in Göttingen.

IN DREI BÄNDEN.

DRITTER BAND. ERSTE ABTHEILUNG.

GEFÄSSLEHRE.

MIT ZAHLREICHEN MEHRFARBIGEN IN DEN TEXT EINGEDRUCKTEN HOLZSTICHEN.

ZWEITE VERBESSERTE AUFLAGE.

BRAUNSCHWEIG,
DRUCK UND VERLAG VON FRIEDRICH VIEWEG UND SOHN.
1876.

HANDBUCH

DER

LANE LIBRARY

GEFÄSSLEHRE

DES

MENSCHEN.

VON

Dr. J. HENLE,
Professor der Anatomie in Göttingen.

MIT ZAHLREICHEN MEHRFARBIGEN IN DEN TEXT EINGEDRUCKTEN HOLZSTICHEN.

ZWEITE VERBESSERTE AUFLAGE.

LANE MEDICAL LIBRARY
13600
SAN FRANCISCO

BRAUNSCHWEIG,
DRUCK UND VERLAG VON FRIEDRICH VIEWEG UND SOHN.

LANE LIBRARY

1876.

Digitized by Google

LANE LIBRARY

Die Herausgabe einer Uebersetzung in französischer und englischer Sprache, sowie in anderen modernen Sprachen wird vorbehalten.

LANE LIBRARY

Digitized by Google

VORREDE.

Bei der Ausarbeitung dieses Bandes hatte ich mich der gefälligen Mitwirkung meines Collegen Herrn W. Krause zu erfreuen, welcher *auf meinen* Wunsch sich der mühevollen Aufgabe unterzog, die in einer umfangreichen Literatur zerstreuten Varietäten der Arterien und Venen übersichtlich zusammenzustellen. Ich rechne es mir zum Verdienst an, diese Arbeit, die den Anatomen und Chirurgen gleich willkommen sein wird, hervorgerufen zu haben; die Ausführung und die Anordnung des Stoffs ist allein Krause's Werk.

Was ich sonst der folgenden Beschreibung vorauszuschicken habe, beschränkt sich auf eine Darlegung der Gesichtspunkte, die uns bei der Wahl der Abbildungen der Gefässe, insbesondere der Arterien, leiteten. Die Physiologie nimmt an der speciellen Anatomie des Gefässsystems überhaupt nur geringes Interesse. Ihr genügt die Kenntniss einerseits des allgemeinen Schema's der Kreislauforgane, andererseits der Besonderheiten der Capillargefässverzweigungen in den für den Stoffwechsel bedeutsamen Organen; es giebt nur wenige physiologische Fragen, bei welchen, wie z. B. in der Lehre von der Erection, die Lage der Gefässstämme in Betracht kömmt. Um so häufiger sieht sich die praktische Medicin und namentlich die Chirurgie auf die Thatsachen der Angiologie verwiesen. Sie benutzt sie in zweifacher Art. Es handelt sich erstens um die relative Lage der Gefässe zum Behufe der Unterbindung u. s. f. und zweitens um ihren Zusammenhang zur Beurtheilung der Wege, auf welchen jede Körperstelle ihre Zufuhr erhält, auf welchen also die Zufuhr abgeschnitten oder unter

veränderten Verhältnissen eingeleitet werden kann. Das Erste ist Sache mehr der anatomischen Phantasie, das Zweite mehr des Gedächtnisses. Den beiderlei Ansprüchen sollen zwei Arten von Abbildungen dienen. Die Einen sind topographisch, zeigen die Arterien in ihrer natürlichen Umgebung; ich glaubte, dem Bedürfniss zu genügen, wenn ich in dieser Weise die den operativen Eingriffen vorzugsweise zugänglichen Arterien behandelte. Durch die einfacheren Abbildungen der zweiten Art suchte ich die Vortheile einer tabellarischen Uebersicht mit denen einer graphischen Darstellung zu verbinden; wer die eigentlich Gestalt gebenden Theile des Körpers, die Knochen und Muskeln, gegenwärtig hat, wird es nicht schwer finden, in Gedanken die Figuren zu ergänzen oder die in ihnen verzeichneten Gefässe in die für dieselben bestimmten Räume zu versetzen.

Von den Varietäten der Gefässe sind nur diejenigen bildlich dargestellt, welche eine praktische Bedeutung haben.

Der Verfasser.

INHALT.

	Seite
V. Gefässlehre	1
A. Herz, Cor.	—
B. Arterien	67
I. Arterien des Lungenkreislaufs. Art. pulmonalis	75
Varietäten der A. pulmonalis (W. Krause)	77
II. Arterien des Körperkreislaufs	78
A. Aorta adscendens	85
Aa. coronariae cordis	—
B. Arcus aortae	88
I. A. carotis communis	89
I. A. carotis ext.	—
† Vordere Aeste	93
1. A. thyreoidea superior	—
2. A. lingualis	95
3. A. maxillaris ext.	96
†† Hintere Aeste	97
1. A. sternocleidomastoidea	—
2. A. occipitalis	98
3. A. auricularis posterior	99
††† Mediale Aeste	100
1. A. pharyngea adscendens	—
2. A. palatina adscendens	—
Endäste	101
I. A. maxillaris int.	—
II. A. temporalis superficialis	106
II. A. carotis interna	108
1. A. ophthalmica	109
2. A. communicans posterior	115
3. A. choroidea	116
4. A. cerebri anterior	117
5. A. cerebri media	118
II. Arterie der Oberextremität	—
a. A. subclavia	—

	Seite
* Aus dem aufsteigenden Theile	122
1. A. vertebralis	—
** In der Brustwand absteigende Aeste	127
2. A. mammaria interna	—
3. A. intercostalis suprema	130
*** Aus dem Truncus thyreocervicalis	131
4. A. thyreoidea inferior	—
5. A. cervicalis adscendens	132
6. „ „ superficialis	133
7. „ transversa scapulae	—
**** Jenseits des M. scalenus entspringend	134
8. A. transversa colli	—
b. A. axillaris	—
† Aa. thoracicae	136
1. A. thoracica suprema	—
2. „ thoracico-acromialis	137
3. „ thoracica longa	138
†† Aa. circumflexae humeri	—
1. A. circumflexa humeri anterior	—
2. „ „ „ posterior	—
††† Aa. subscapulares	139
c. A. brachialis	—
1. A. collateralis radialis sup.	142
2. „ profunda brachii	—
3. „ collateralis ulnaris superior	—
4. „ „ „ inferior	143
I. A. radialis	—
1. A. recurrens radialis	145
2. „ carpea volaris (rad.)	—
3. „ metacarpea volaris sublimis (rad.)	—
4. „ carpea dorsalis (rad.)	146
5. Aa. metacarpeae dorsales (rad.)	—
I. A. digitalis comm. volaris prima	147
II. „ metacarpea volaris prof. (rad.)	148
II. A. ulnaris	—
1. A. recurrens ulnaris	149
2. „ interossea (antibrachii) comm.	150
3. Aa. carpeae volares (uln.)	151
4. „ „ dorsales (uln.)	—
5. A. metacarpea dorsalis (uln.)	—
I. A. metacarpea volaris subl.	152
II. A. metacarpea volaris prof.	—
Rete cubitale	—
Rete carpeum	153
Arcus volaris sublimis	155
„ „ profundus	156
C. Aorta thoracica	157
† Parietale Aeste	—
Aa. intercostales (aorticae)	—
†† Viscerale Aeste	159
1. Aa. bronchiales	160
2. „ oesophageae	—
3. „ mediastinicae posteriores	—
D. Aorta abdominalis	161
† Parietale Aeste	—

Seite
1. Aa. phrenicae inferiores 161
2. „ lumbales . . . . . —
†† Unpaare viscerale Aeste 163
1. A. coeliaca 164
2. A. mesenterica superior 167
3. „ „ inferior 169
††† Paarige viscerale Aeste 170
1. A. suprarenalis . . . . . —
2. „ renalis . . . . . —
3. „ spermatica interna . . . . . —
†††† Arterien des Beckens und der Unterextremität 173
A. anonyma iliaca . . . . . —
I. A. hypogastrica . . . . . —
* Vordere Aeste 174
1. A. umbilicalis . . . . . —
2. „ iliolumbalis 176
3. „ obturatoria . . . . . —
** Hintere Aeste 178
1. A. sacralis lateralis . . . . . —
2. „ glutea 179
3 „ ischiadica 180
*** Mediale Aeste . . . . . —
1. A. vesicalis inf. . . . . —
2. „ deferentialis und uterina 181
3. „ haemorrhoidalis media . . . . . —
**** Unterer Ast 182
A. pudenda interna . . . . . —
II. Arterie der Unterextremität 185
a. A. iliaca . . . . . —
1. A. epigastrica inferior (prof.) . . . . . —
2. „ circumflexa ilium (prof.) 187
b. A. cruralis 188
1. A. epigastrica (inf.) superficialis 190
2. „ circumflexa ilium superficialis . . . . . —
3. Aa. pudendae externae . . . . . —
4. A. profunda femoris 191
5. „ articularis genu suprema 193
c. A. poplitea . . . . . —
† Muskeläste 195
1. Rr. musculares superiores . . . . . —
2. Aa. surales medialis und lateralis 196
†† Gelenkäste. Aa. articulares genu . . . . . —
1. A. articularis genu superior medialis . . . . . —
2. „ „ „ „ lateralis 197
3. „ „ „ inferior medialis . . . . . —
4. „ „ „ „ lateralis . . . . . —
5. „ „ „ media . . . . . —
I. A. tibialis antica . . . . . —
α. A. tibialis antica s. s. 199
1. A. recurrens tibialis posterior . . . . . —
2. „ fibularis superior . . . . . —
3. „ recurrens tibialis anterior 200
4. „ malleolaris anterior lateralis . . . . . —
5. „ „ „ medialis . . . . . —
β. A. dorsalis pedis . . . . . —

Seite

1. Aa. tarseae mediales 200
2. „ „ laterales 202
I. A. intermetatarsea dorsalis prima . . . . . —
II. „ plantaris profunda 203
II. A. tibialis postica . . . . . —
1. A. peronea 204
2. „ nutritia tibiae 205
3. „ malleolaris postica medialis . . . . . —
4. Aa. calcaneae mediales 206
I. A. plantaris medialis . . . . . —
II. „ „ lateralis . . . . . —
Rete articulare genu . . . . . —
Arcus plantaris 208
E. A. sacralis media 209
Varietäten des Aortensystems (W. Krause) 210
Allgemeine Betrachtung der Varietäten des arteriellen Systems . . —
Varietäten der Aorta adscendens 215
1. Aorta adscendens . . . . . —
2. Aa. coronariae cordis 216
Varietäten des Arcus aortae . . . . . —
„ der A. anonyma brachiocephalica 243
„ „ „ carotis communis 245
„ „ „ „ externa und ihrer Aeste 247
„ „ „ „ interna „ „ „ 253
„ „ „ subclavia und ihrer Aeste 256
„ „ „ axillaris „ „ „ 265
„ „ „ brachialis „ „ „ 268
„ „ „ radialis „ „ „ 281
„ „ „ ulnaris „ „ „ 284
„ „ Arterien der Hand 288
„ „ Aorta thoracica und ihrer Aeste 290
„ „ „ abdominalis und ihrer Aeste 291
„ „ A. anonyma iliaca 298
„ „ „ hypogastrica und ihrer Aeste 300
„ „ „ iliaca „ „ „ 307
„ „ „ cruralis „ „ „ 311
„ „ „ poplitea „ „ „ 317
„ „ „ tibialis antica „ „ „ 318
„ „ „ „ postica „ „ „ 321
Parallele zwischen den Varietäten der oberen und unteren Extremität 325
Varietäten der A. sacralis media 326
C. Venen 327
I. Venen des Lungenkreislaufs. Vv. pulmonales 334
Varietäten der Lungenvenen (W. Krause) . . . . . —
II. Venen des Körperkreislaufs . . . . . —
I. Sinus coronarius 338
II. Vena cava superior 341
Endäste der V. cava superior. V. anonyma brachiocephalica . —
† Obere Aeste 343
1. V. thyreoidea inferior . . . . . —
2. „ vertebralis 344
3. „ cervicalis profunda 345
†† Untere Aeste . . . . . —
1. V. mammaria interna . . . . . —
2. „ intercostalis suprema . . . . . —

Seite

I. V. jugularis interna 346
† Obere Aeste. Sinus der fibrösen Hirnhaut 347
Zuflüsse der Sinus durae matris 352
a. Aus der Schädelhöhle . . . . . —
b. „ der fibrösen Hirnhaut 355
c. „ den Schädelknochen . . . . . —
d. „ den äusseren Schädelvenen. Emissaria 357
e. „ dem Gehörapparat 358
f. „ der Orbita . . . . . —
†† Collaterale Aeste 361
1. Die Vene des Aquaeductus cochleae . . . . . —
2. V. petrosa inf. . . . . —
3. Vv. pharyngeae . . . . . —
4. V. lingualis 362
5. V. facialis communis . . . . . —
6. Vv. thyreoideae superiores . . . . . —
II. V. jugularis externa 364
† Hintere Aeste 365
1. V. subcutanea colli posterior . . . . . —
2. „ transversa colli . . . . . —
†† Vordere Aeste . . . . . —
Vv. subcutaneae colli anteriores . . . . . —
V. facialis communis 366
I. V. facialis anterior 368
II. „ „ posterior . . . . . —
III. Vene der Oberextremität. V. subclavia 369
Oberflächliche Venen der Oberextremität 370
Collateraler Ast der V. cava sup. V. azygos 373
Vv. intercostales . . . . . —
III. V. cava inferior 378
Endäste der V. cava inf. V. anonyma iliaca 380
I. V. hypogastrica . . . . . —
II. Vene der Unterextremität 384
Collaterale Aeste der V. cava inferior 388
† Parietale Aeste . . . . . —
1. Vv. lumbales . . . . . —
2. „ phrenicae inferiores . . . . . —
†† Viscerale Aeste . . . . . —
1. V. spermatica interna . . . . . —
2. „ renalis 390
3. „ suprarenalis . . . . . —
4. Vv. hepaticae . . . . . —
Vena portarum 391
Varietäten der Körpervenen (W. Krause) 395
Allgemeine Betrachtungen über die Varietäten im Venensystem —
Varietäten der Vv. cardiacae 396
„ „ grossen Venen . . . . . —
1. V. azygos resp. V. cardinalis dextra 407
2. V. hemiazygos resp. V. cardinalis sinistra . . . . . —
Varietäten der V. cava sup. und ihrer Aeste 410
„ „ „ „ inf. „ „ „ 417
„ „ „ portarum „ „ „ 423
D. Lymphgefässe . . . . . —
Hauptstämme des Lymphgefässsystems. Ductus thoracicus . . . 450
Varietäten des Ductus thoracicus 453

Seite

Lymphdrüsen 454
a. Des Kopfs und Halses . . . . . —
b. Lymphdrüsen der Oberextremität 457
c. „ des Thorax 459
d. „ der Unterextremität 462
e. „ „ Beckenhöhle 463
f. „ „ Bauchhöhle 465

V. Gefässlehre.

Die Gefässlehre behandelt in vier Abschnitten 1) das Centralorgan des Kreislaufs, das Herz, 2) die Röhren, die das Blut, vom Herzen aus, den Körpertheilen zuführen, Arterien (Puls- oder Schlagadern), 3) die Röhren, die das Blut zu dem Herzen zurückführen, Venen (Blutadern), und 4) die Röhren, in welchen der aus den Blutcapillaren ausgetretene farblose Nahrungssaft zu dem Herzen zurückkehrt, Lymphgefässe (Saugadern). Die Beschreibung der Capillargefässe oder Capillarnetze, die einander im Wesentlichen überall gleich angeordnet sind, bleibt der Gewebelehre überlassen; Besonderheiten der Capillargefässverbreitung in einzelnen Organen kommen bei den Organen zur Sprache.

A. Herz, *Cor.*

A. Herz.

Das Herz ist eine dickwandige kegelförmige Tasche, deren Hohlraum durch zwei einander kreuzende Scheidewände in vier Fächer getheilt ist. Es liegt in der Brusthöhle, ruhend auf der Wölbung und dem vorderen Abhange des Zwerchfells, mit der Spitze vorwärts und zugleich nach links und unten gerichtet. Von der Gegend der Basis aus setzt sich das Herz in die grossen Gefässstämme fort und hier auch ist ringsum der fibröse Sack, das *Pericardium* (Herzbeutel), angewachsen, der das Herz umschliesst und dessen innerer, glatter Ueberzug sich auf die äussere Oberfläche des Herzens ununterbrochen hinüberschlägt.

Man hat sich gewöhnt, die Regionen des Herzens so zu bezeichnen, als ob es mit verticaler Axe und abwärts gerichteter Spitze in der Brusthöhle aufgehangen wäre und als ob von den beiden Scheidewänden die eine sagittal und median, die andere horizontal stände. In der That erleichtern wir uns nicht nur die Benennung, sondern auch die Auffassung der äusseren Form und inneren Eintheilung des Herzens, wenn wir von der Fiction ausgehen, dass es ursprünglich symmetrisch angelegt sei und erst nachträglich durch ungleichmässige Ausbildung seiner Theile Verschiebungen und Axendrehungen erfahren habe. Um aber bei unserer Beschreibung der Localitäten des Herzens nicht in Widerspruch zu gerathen mit den Abbildungen, die dasselbe in natürlicher Lage darstellen, muss nochmals hervorgehoben werden, dass die Axe des Herzens nicht vertical, sondern mit dem oberen Ende rückwärts geneigt liegt, dass die Basis also nach hinten und oben, die Spitze nach vorn und unten gerichtet ist und dass die sogenannte

vordere und hintere Fläche ebensowohl als obere und untere bezeichnet werden dürften.

Abtheilungen.

Denkt man sich zwei Schläuche von der Gestalt, die ich in der Einleitung (Knochenl. S. 23, Fig. 12) beschrieb, mit correspondirenden Flächen aneindergefügt und gegeneinander abgeplattet (Fig. 1), so erhält man ein Organ, welches vertical in eine venöse und arterielle Hälfte, horizontal in einen Atrien- und einen Ventrikeltheil geschieden ist; der Gegensatz der rechten und linken Hälfte beruht in der Beschaffenheit des Blutes, der Gegensatz der oberen und unteren Abtheilung äussert sich in den Bewegungen, indem beide Atrien, abwechselnd mit beiden Ventrikeln, sich gleichzeitig zusammenziehen und erschlaffen. Die rechte Hälfte nimmt das Blut der Körpervenen (*cs*, *ci*) auf und sendet dasselbe

Fig. 1.

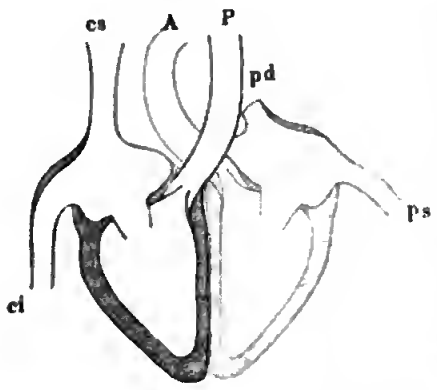

Schematischer Frontaldurchschnitt des Herzens, die venöse Abtheilung schwarz, die arterielle roth. *A* Aorta. *P* Art. pulmonalis. *cs*, *ci* V. cava sup. u. inf. *pd*, *ps* V. pulmonalis dextra und sinistra.

Fig. 2.

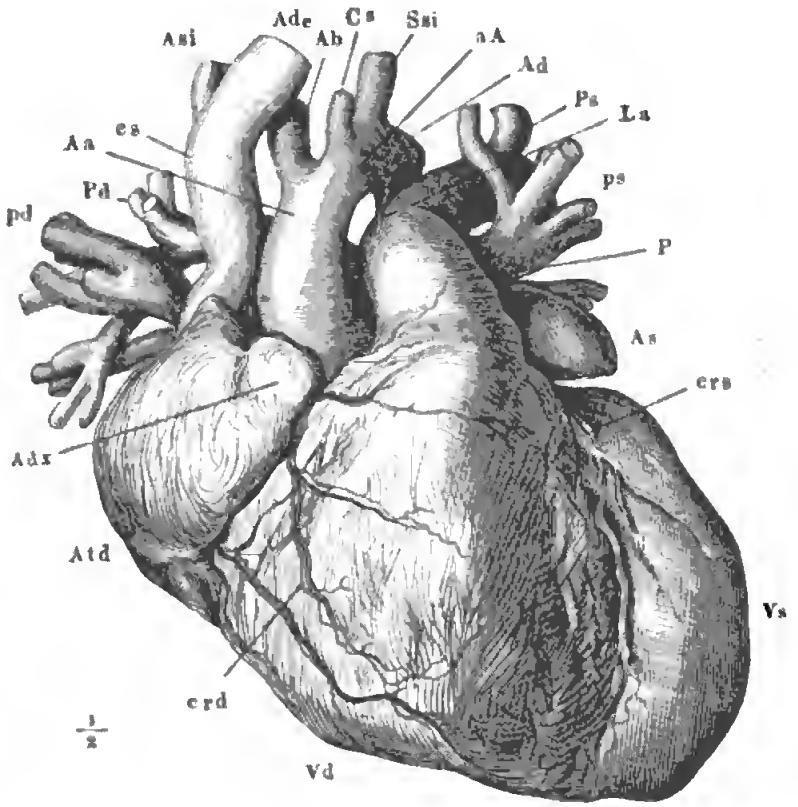

durch die Art. pulmonalis (*P*), zum Behufe der Respiration, in die Lunge; sie stellt also das venöse oder Pulmonalherz oder das Herz des kleinen Kreislaufs dar. Die linke Hälfte empfängt geathmetes Blut durch die Vv. pulmonales (*pd*, *ps*) aus der Lunge, um es durch die Aorta (*A*) in den Körper zu verbreiten; sie ist das arterielle oder Körperherz oder das Herz des grossen Kreislaufs [1]). Ganz scharf geschieden sind übrigens die beiden Kreisläufe auch bei den höheren Wirbelthieren nicht, da innerhalb der Lunge die Zweige der Vasa pulmonalia mit denen der Vasa bronchialia, die dem grossen Kreislauf angehören, anastomosiren (Eingeweidel. S. 297).

Die Abtheilungen der Höhle des Herzens markiren sich auf der äus- Furchen
seren Oberfläche durch Furchen, die der Anfügung der Scheidewände an

Fig. 3.

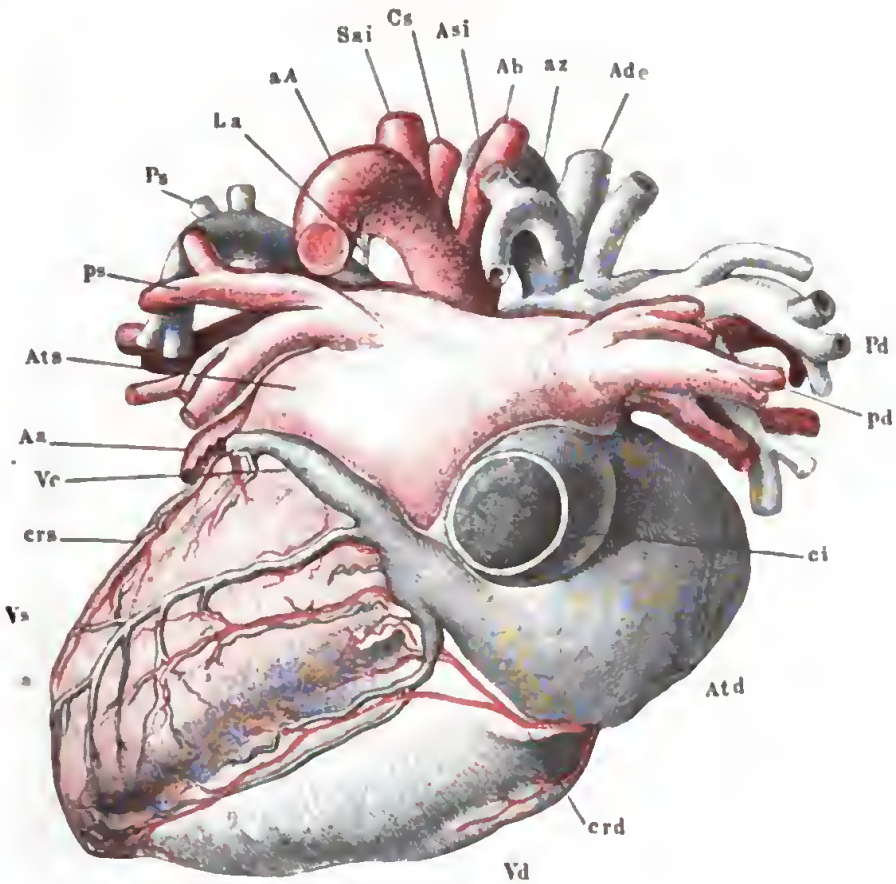

Fig. 2 u. 3. Herz mit injicirten Höhlen und Gefässstämmen, die venöse Abtheilung schwarz, die arterielle roth, Fig. 2 vordere, Fig. 3 hintere Fläche. *Atd*, *Ats* Atrium dextr. u. sin. *Adx*, *As* Auricula dextra u. sin. *Vd*, *Vs* Ventriculus dexter u. sin. *Aa* Aorta adscendens. *aA* Arcus aortae. *Ad* Aorta descendens. *Ab* A. anonyma brachiocephalica. *Cs* Carotis sinistra. *Sai* A. subclavia sin. *P* Stamm der A. pulmonalis. *Pd*, *Ps* A. pulmonalis dextra u. sin. *cs*, *ci* V. cava sup. u. inf. *Ade*, *Asi* V. anonyma brachiocephal. dextra u. sin. *az* V. azygos. *pd*, *ps* V. pulmonalis dextra u. sin. *La* Lig. arteriosum. *crd*, *crs* A. coronaria cordis dextra u. sin. *Vc* Vena coronaria cordis.

[1]) Das rechte Atrium wird deshalb auch *Atrium s. Sinus venarum cavarum*, Hohlvenensack, das linke wird *Atrium s. Sinus pulmonalis*, Lungenvenensack, genannt.

die innere Oberfläche entsprechen und von den in Fett eingehüllten Stämmen der Ernährungsgefässe des Herzens ausgefüllt werden. Man unterscheidet eine verticale [1]) und eine horizontale Furche [2]), deren Kreuzung an der hinteren Fläche des Herzens (Fig. 3) sichtbar, an der vorderen Fläche (Fig. 2) verdeckt ist durch die Wurzeln der Arterien, welche aus der oberen vorderen Ecke der Ventrikel schräg aufsteigen und über einander, die Art. pulmonalis vor der Aorta, jene nach links, diese nach rechts hinweggehen.

Die Horizontalfurche und somit auch die horizontale Scheidewand liegt der Basis des Herzens beträchtlich näher, als der Spitze. Demnach übertrifft in den Atrien der sagittale und transversale Durchmesser den verticalen, in den Ventrikeln ist der verticale Durchmesser der längste. Und da die Basalfläche des Herzens gewölbt ist und sich ohne scharfe Begrenzung abgerundet in die Seitenfläche fortsetzt, so gleicht jedes Atrium einigermaassen einem von zwei rechtwinkelig zu einander gestellten Flächen begrenzten Kugelsegment, jeder Ventrikel äusserlich einem spitzen Halbkegel.

Die beschriebene Gestalt des Atrium wird aber dadurch noch weiter alterirt, dass sie sich von ihrer vorderen Fläche aus in platte, im transversalen Durchmesser comprimirte Anhänge mit abgerundetem und gezähneltem Rande fortsetzen. Dies sind die *Auriculae*, Herzohren [3]), deren jedes die äussere Fläche des aus dem entgegengesetzten Ventrikel austretenden arteriellen Gefässstammes unmittelbar nach der Krenzung dieser beiden Gefässstämme umfasst (Figur 2 und 4).

Fig. 4.

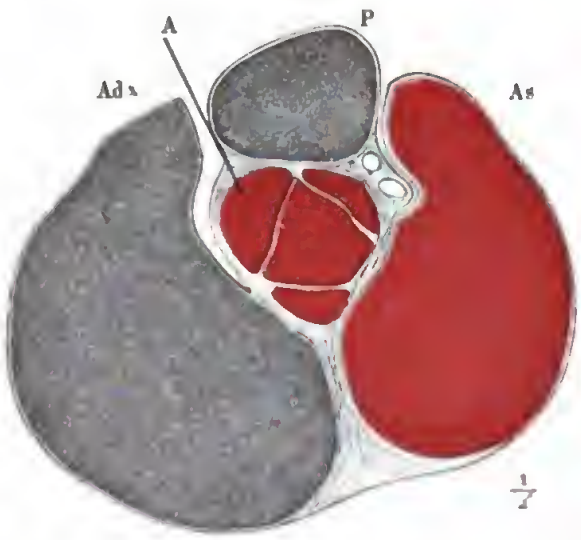

Horizontalschnitt des injicirten Herzens oberhalb der Horizontalfurche, die venöse Abtheilung schwarz, die arterielle roth. *Adx*, *As* Auricula dextra u. sin. *A* Aorta (der Schnitt ist durch die ausgespannten Semilunarklappen geführt). *P* A. pulmonalis.

Wände.

Die Wände der Herzhöhlen bestehen wesentlich aus Muskelsubstanz und zwar aus einer eigenthümlichen Varietät des gestreiften Muskelgewebes, welche sich durch die zahlreichen Anastomosen der Bündel auszeichnet. Sie sind, entsprechend der zu bewegenden Last, in den Ventrikeln, die das Blut

[1]) *Sulcus longitudinalis s. crena cordis.* [2]) *Sulcus circularis s. atrioventricularis s. coronalis.* [3]) Bei den französischen Autoren wird der Name *Oreillette*, bei den englischen der Name *Auricle* auf das ganze Atrium bezogen; was wir Auricula nennen, heisst im Französischen *Auricule*, bei den Engländern *Auricular appendage* oder *Auricula (proper auricle)*. Der Name *Sinus cordis* bedeutet bei Sharpey den wesentlichen Theil des Atrium im Gegensatz zur Auricula.

durch ein weitverzweigtes Röhrensystem zu treiben haben, ungleich mächtiger, als in den Atrien, welchen nur die Förderung ihres Inhalts in die Ventrikel obliegt. Demgemäss besitzen die Wände der Ventrikel eine gewisse Starrheit, während die Atrien sich wie membranöse Säcke verhalten und im leeren Zustande zusammenfallen [1]). Nach aussen sind die Zwischenräume der Muskelbündel durch Bindegewebe ausgeglichen, welches in dünner und, wie erwähnt, in glatter Schichte, von einem einfachen Pflasterepithelium bekleidet, die Oberfläche des Herzens bedeckt und als viscerales Blatt der das Herz umschliessenden Serosa gedeutet wird; das parietale Blatt ist, wie man annimmt, an die innere Oberfläche des Pericardium untrennbar angewachsen. An der den Höhlen zugekehrten Oberfläche der Wandungen bildet den Ueberzug der Musculatur eine glatte Membran, das *Endocardium*, welches aus einem einfachen Pflasterepithelium, einer wechselnden Zahl feinstreifiger elastischer Lamellen und einer mehr oder minder mächtigen, von elastischen Fasern durchflochtenen Bindegewebslage besteht, die den Zusammenhang mit der Muskelschichte vermittelt. In einem grossen Theil des rechten Atrium und in dem ganzen linken Atrium, die Auricula ausgenommen,

Fig. 5.

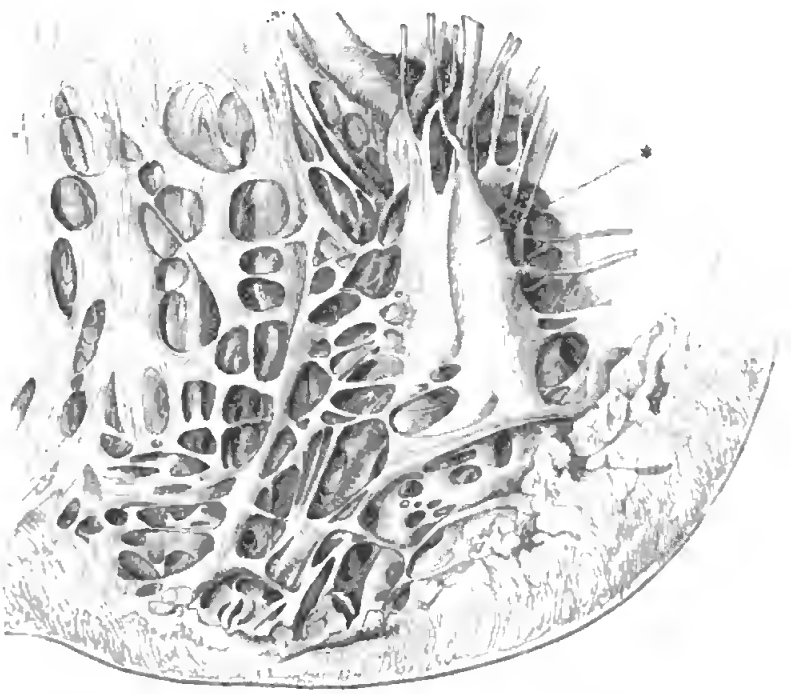

Muskelgeflecht der Wand des linken Ventrikels. * Mm. papillares.

ist sie mächtig genug, um die Muskelschichte zu verhüllen, und lässt sich im Zusammenhange ablösen. In den Ventrikeln ist sie nicht im Zusammen-

[1]) Der Ventrikeltheil wird deshalb als *Corpus* oder *Conus cordis* von der *Corona cordis*, den Atrien, unterschieden. Auf demselben Grunde beruht die ältere Eintheilung in *Cor musculosum* und *membranaceum*.

hange und meist nur mikroskopisch darstellbar; hier liegen gröbere nnd feinere Geflechte der Muskelbündel[1]) anscheinend frei zn Tage; sie finden sich am reichlichsten, vielfach übereinander geschichtet und zum Theil gitterartig ausgespannt in der Spitze der Kammern. Die Maschen haben sehr verschiedene Weite; meistens schliessen weitere oberflächliche Maschen eine Anzahl tieferer und engerer ein; ihre Ansdehnnng aber ist eine nach allen Richtungen gleichmässige (Fig. 5). An den Seitenwänden der Kammern ordnen sich die Balken mehr der Axe des Herzens parallel; sie erzeugen rhombische Maschen mit schmalen Zwischenräumen, um schliesslich als pyramidenförmige Muskeln, *Musculi papillares* (Fig. 5*), auf welche ich zurückkomme, schräg aufsteigend ans der Herzwand hervorzutreten. In ähnlichen, parallelen, nur dnrch feinere, spitzwinklig anastomosirende Fäden verbundenen Zügen verlaufen die Muskelbündel[2]) in den Auriculae und einem Theil der gewölbten Wand des rechten Atrium. Der Durchmesser der Bälkchen schwankt zwischen 0,2 nnd 4 Mm.; die stärkeren sind meist in einer auf die Herzwand senkrechten Richtung abgeplattet.

An jeder der vier Herzhöhlen lassen sich drei Wände unterscheiden, eine verticale, die zugleich die mediale ist und der verticalen Scheidewand angehört, eine horizontale, an den Atrien untere, an den Ventrikeln obere, die mit der horizontalen Scheidewand identisch ist, nnd eine äusserc, gewölbte Wand, die einen Theil der Oberfläche des Herzens ausmacht. Die verticalc Wand ist dem rechten und linken Herzen, die horizontale dem Atrium und Ventrikel derselben Seite gemein. Die verticale Wand schliesst im regelmässigen Zustande die beiden Atrien wie die beiden Ventrikel vollständig gegen einander ab; die horizontale Wand ist mit einer Oeffnung, *Ostium venosum, atrioventriculare*, versehen, durch die das Blut des Atrium in den Ventrikel gelangt. In der Eckc, in welcher die horizontale Wand mit dem vorderen Rand der verticalen und der äusseren Wand zusammenstossen sollte, liegt das *Ostium arteriosum* des Ventrikels, der Eingang in die aus demselben entspringende Arterie. In jeder Kammer ist das venöse Ostium gegen das arterielle in einem gegen die Ventrikelhöhle offenen Winkel von etwa 135° geneigt. Senkrechte Linien, auf die Mittelpunkte der Ostien errichtet, gehen von den venösen Ostien aus auf die Spitze, von den arteriellen auf den Rand des Ventrikels (Kornitzer[3]). Die Einmündungen der Venen in die Atrien befinden sich an der hinteren Wand der letzteren.

Scheidewand der Atrien.

Die den Atrien gemeinsame Wand, *Septum atriorum*, ist ein complicirtes Gebilde, dessen Strnctnr nnr aus der Entwickelungsgeschichte des Herzens verständlich wird. Man muss wissen, dass beim Embryo, wo der Gegensatz zwischen Körper- und Lungenkreislauf noch nicht besteht und das geathmete Blut ans der Vena umbilicalis durch die V. cava inf. einströmt, das Herz ein physiologisch einfaches ist, wenn auch die Vorbereitnngen zu der Scheidung, die nach der Geburt eintreten soll, bereits getroffen sind. Das Blut der Körpervenen vertheilt sich vom rechten Atrinm ans auf beide Atrien und das Blut der Ventrikel mischt sich, trotz der

[1]) *Trabeculae carneae* aut. [2]) *Musculi pectinati* aut. [3]) Anatomisch-physiol. Bemerkungen zur Theorie des Herzschlags. Wien 1858.

frühzeitigen Vollendung des Septum ventriculorum, dadurch, dass die Körperarterie mit zwei Wurzeln, Einer aus jedem Ventrikel, entspringt. Um noch unmittelbar vor der Geburt den Uebertritt des Blutes aus dem einen Atrium in das andere zu gestatten und doch alsbald nach derselben zum Abschluss der Atrien gegen einander bereit zu sein, ist die Scheidewand der letzteren aus zwei Platten zusammengesetzt (Fig. 6 u. 7, S^1 S^2), welche eine von rechts und unten her zugängliche Spalte, das *Foramen ovale*, zwischen sich lassen. Schon die Richtung dieser Spalte begünstigt den Uebergang des aus der V. cava inf. aufsteigenden Blutes gegen das linke Atrium, mehr noch der ungleiche Druck, der das Septum von beiden Seiten trifft, so lange nur ein Bruchtheil des Blutes, das der rechte Ventrikel in die rechte Aortenwurzel treibt, aus dieser in die Lungenarterien eintritt, und durch die Lungenvenen zurückkehrt.

Fig. 6.

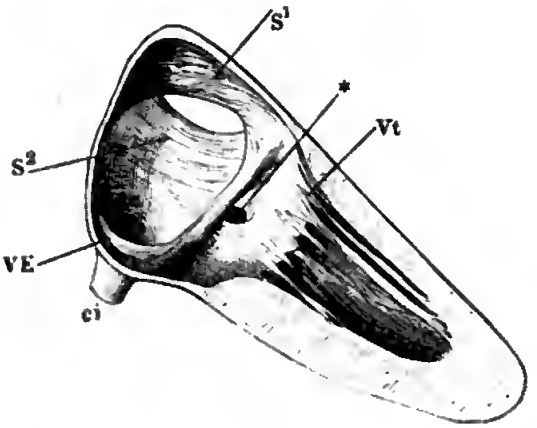

Verticale Scheidewand eines (in Alkohol) gehärteten Fötalherzens, von der rechten Seite. S^1 Eigentliches Septum atr. S^2 Valvula foraminis ovalis. *ci* V. cava inf. *VE* Valvula Eustachii. *Vt* Valvula tricuspidalis. * Einmündung des Sinus coronarius.

Die beiden Platten, aus welchen das Septum der Atrien besteht, entwickeln sich einander entgegen, die eine (S^1) von der oberen und vorderen Wand und von dem vorderen Theil der unteren Wand des Atrium, in der Flucht der Scheidewand der Ventrikel, die andere (S^2) von der hinteren Wand und dem hinteren Theil der unteren Wand des Atrium. Sie entstehen in Form niedriger halbmondförmiger Säume, deren Spitzen übereinandergreifen, so zwar, dass die Spitzen der oberen (vorderen) Platte an der rechten Seite der Spitzen der unteren (hinteren) gelegen sind. Die Oeffnung, die von den einander nicht deckenden Theilen der concaven Ränder beider Platten begrenzt wird, verschmälert sich in dem Maasse, als das Wachsthum der Platten vorschreitet, und wird endlich zu der oben erwähnten schrägen Spalte, wenn die Ränder der Plat-

Fig. 7.

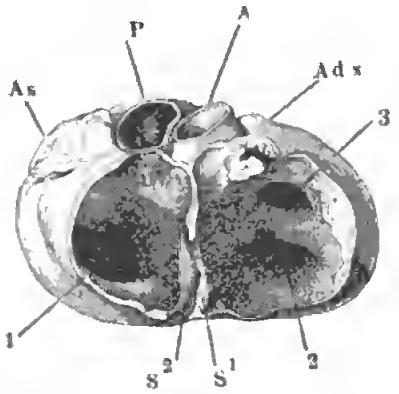

Horizontalschnitt durch die Atrien eines gehärteten Fötalherzens; unteres Stück. S^1, S^2 wie in Fig. 6. *Adx*, *As* Auricula dextra u. sin. *A* Aorta. *P* A. pulmonalis. 1 linke, 2 rechte Atrioventricularöffnung. 3 Eingang in die rechte Auricula.

ten vollständig an einander vorübergewachsen sind. In diesem Stadium macht die obere Platte, das *Septum atriorum* im engeren Sinne, den grösseren Theil der Scheidewand aus; sie ist viel mächtiger, als die untere, und ihr Rand beschreibt einen fast vollständigen Kreisbogen. Die untere Platte, *Valvula foraminis ovalis* [1]), ist dünnhäutig und, abgesehen von den Spitzen, in welche sie nach beiden Seiten ausläuft, vom Rande aus in einen oder mehrere platte Zipfel verlängert, welche an der linken Fläche der oberen Platte anwachsen. Ist die Verwachsung vollendet, so bildet der Theil der unteren Platte oder der Valvula foraminis ovalis, der im rechten Atrium sichtbar ist, eine kreisförmige, flache Vertiefung der Scheidewand, die ***Fossa ovalis*** (Fig. 8), welche ringsum, eine kurze Strecke in der Gegend des

Fig. 8.

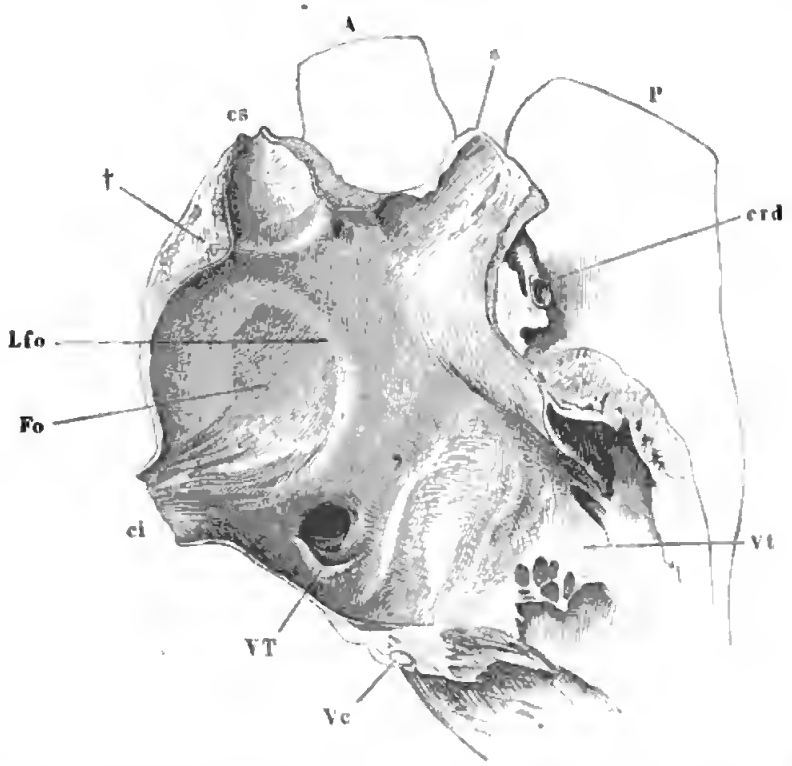

Sagittalschnitt durch das rechte Atrium und die in dasselbe mündenden Gefässe eines im aufgeblasenen Zustande erhärteten Herzens; linke Schnitthälfte. *cs*, *ci* V. cava sup. u. inf. *Vc* Vena coronaria, quer durchschnitten. *crd* A. coronaria dextra. *VT* Valvula Thebesii. *Vt* Valvula tricuspidalis. *A* Aorta. *P* A. pulmonalis * Auricula, quer abgeschnitten. † Tuberculum atrii dextri, s. unten.

Ueberganges des hinteren Randes in den unteren ausgenommen, von einem niedrigen Wulste, ***Limbus fossae ovalis*** (Fig. 8 [2]), eingefasst wird. Vom linken Atrium gesehen, strahlen ohne merkliche Niveauverschiedenheit die Zipfel der unteren Platte der Scheidewand in die obere aus.

---

[1]) *Valvula semilunaris. Valvula sinus sinistri* C. F. Wolff. *Valvula interauricularis* Parchappe (Du coeur, de sa structure et de ses mouvements. Paris 1848). [2]) *Annulus s. isthmus Vieussenii. Annulus interauricularis* Parchappe.

Sehr häufig und ohne weiteren Nachtheil für die Function des Herzens bleibt die Verwachsung der beiden Platten des Septum atriorum auf halbem Wege stehen. Es erhält sich eine Communicationsöffnung, meistens am oberen vorderen Rande des Limbus fossae ovalis, in Form einer engen Spalte, seltener eines ovalen oder runden Lochs. Zuweilen spannt sich ein Gitterwerk feiner Fäden über die Oeffnung. Ogle (Journ. de la physiol. 1859, p. 119) fand diese Communication unter 62 Herzen von Erwachsenen 13 Mal, Klob (Bericht der Bonner Naturforscherversammlung, S. 198) unter 500 Herzen 224 Mal, Wallmann (Prager Vierteljahrsschr. 1859, II, 20) unter 300 Herzen 130 Mal. Nach Wallmann ist sie häufiger bei Frauen, als bei Männern.

Zuweilen ist die Verwachsung in der Art unvollkommen, dass die Communication zwischen beiden Atrien zwar aufgehoben ist, aber der Limbus in einem grösseren oder kleineren Theil seines Umfanges oder der eine oder andere Zipfel der Valvula foraminis ovalis von der Unterlage abgehoben werden kann.

Die Bildung der Kammerscheidewand beginnt an der Spitze des Herzens und schreitet gegen die Decke fort; im oberen Theil derselben bleibt Scheidewand der Ventrikel.

Fig. 9.

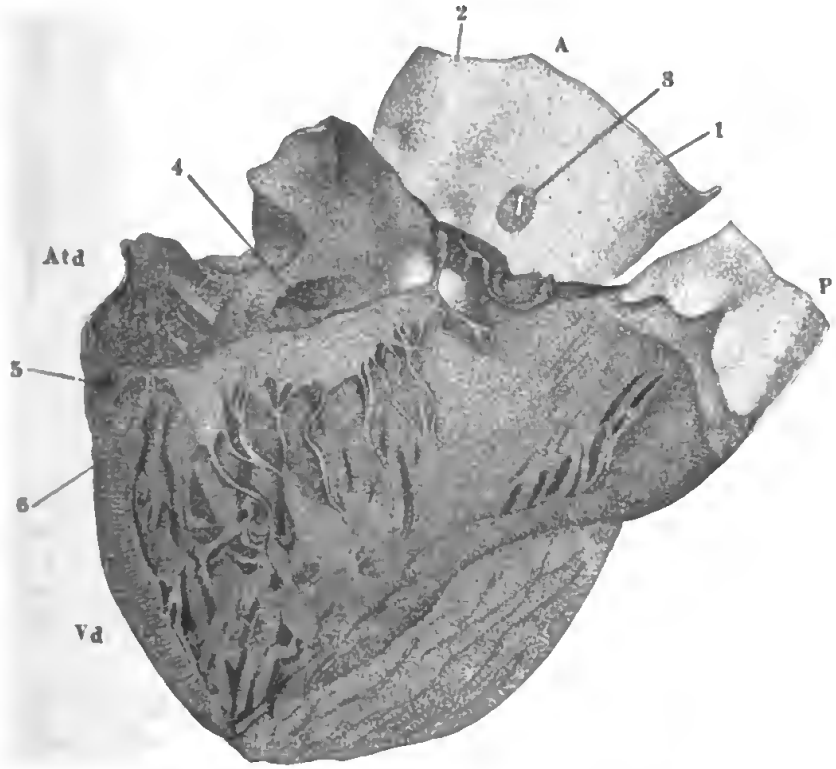

Transparente Ansicht der Pars membranacea septi, vom geöffneten rechten Herzen aus. *A* Aorta, der Länge nach geöffnet und ausgebreitet. *P* A. pulmonalis. *Adt* Rechtes Atrium. *Vd* Rechter Ventrikel. 1 rechter, 2 hinterer Sinus der Aorta. 3 Am Ursprung abgeschnittene A. coronaria dextra. 4 Mündung des Sinus coronarius. 5 A. coronaria. 6 Valvula tricuspidalis; sie ist am rechten Ende dicht an der Basis abgeschnitten, um den Theil der durchsichtigen Stelle des Septum, der in den rechten Ventrikel schaut, zu zeigen.

eine beschränkte Stelle, *Pars membranacea septi* Reinhard[1]), häutig und durchscheinend, welche freilich, streng genommen, schon nicht mehr der

[1]) Archiv für pathol. Anat. u. Physiol. XII, 129.

Scheidewand der beiden Ventrikel angehört (Fig. 9 u. 10). Es ist vielmehr eine Lücke in der Musculatur des Theils der medialen Wand des rechten Herzens, welcher linkerseits die Wurzel der Aorta entspricht, eine Lücke, die in der Regel durch den Ansatz der Atrioventricularklappe der Quere nach getheilt wird und also zur Hälfte im Atrium, zur Hälfte im Ventrikel enthalten ist. Sie hat eine dreiseitige oder elliptische Begrenzung und im

Fig. 10.

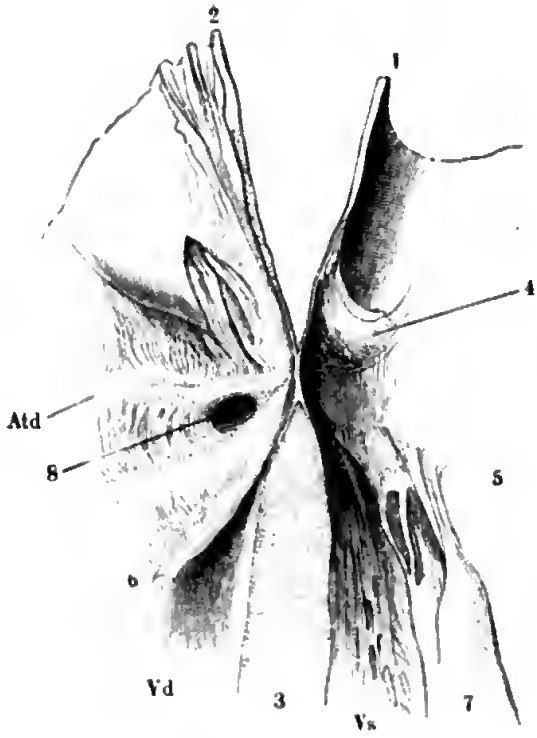

Verticalschnitt durch die Pars membranacea septi, hintere Hälfte. *Atd* Rechtes Atrium. *Vd*, *Vs* Rechter, linker Ventrikel. 1 Durchschnitt der Aortenwand. 2 Durchschnitt der Wand des rechten Atrium. 3 Septum der Ventrikel. 4 Hintere Valv. semilunaris aortica. 5 Linke Atrioventricularklappe, vorderer Zipfel. 6 Scheidewandlappen der rechten Atrioventricularklappe. 7 Medialer Papillarmuskel. 8 Mündung des Sinus coronarius.

längsten Durchmesser, welcher mit der Grenze des Atrium und Ventrikels zusammenfällt, eine Ausdehnung von 10 bis 15 Mm.

Die Anheftung der Klappe, die, wie bemerkt, in der Regel die Pars membranacea septi theilt, folgt in einzelnen Fällen dem oberen Rande des musculösen Theils der Kammerscheidewand, in anderen erstreckt sie sich längs dem oberen Rande der Pars membranacea (Bochdalek, Archiv für Anat. 1868, S. 302).

Unter 10 Fällen Einmal enthält nach Gruber (Medicin. Ztg. Russlands 1859. Nr. 8) die Pars membranacea septi unter dem Endocardium des rechten Ventrikels Muskelfasern, bald vereinzelt, bald als Gitterwerk, bald in vollständiger Schichte.

Horizontale Scheidewand

Die horizontale Scheidewand des Herzens ist reducirt auf einen Saum, von welchem in beiden Ventrikeln die Klappen, die das Ostium venosum abschliessen, die sogenannten Atrioventricularklappen[1]), entspringen;

[1]) *Valvulae venosae s. cuspidales. Annulus valvulosus.*

sie besteht also eigentlich nur znr Zeit der Systole der Ventrikel und ist auch dann nicht horizontal, sondern trichterförmig, mit der Spitze in den Ventrikel vorragend. Während der Diastole der Ventrikel hängen die Klappen in Form häutiger, durch seichte und tiefe Einschnitte getheilter Lappen in die Höhle des Ventrikels hinab (Fig. 11) und stehen mit dessen Wänden in mehr oder minder genauer Berührung; die innere Oberfläche des Atrium geht gerade und fast unmerklich in diejenige Oberfläche der Klappe über,

Fig. 11.

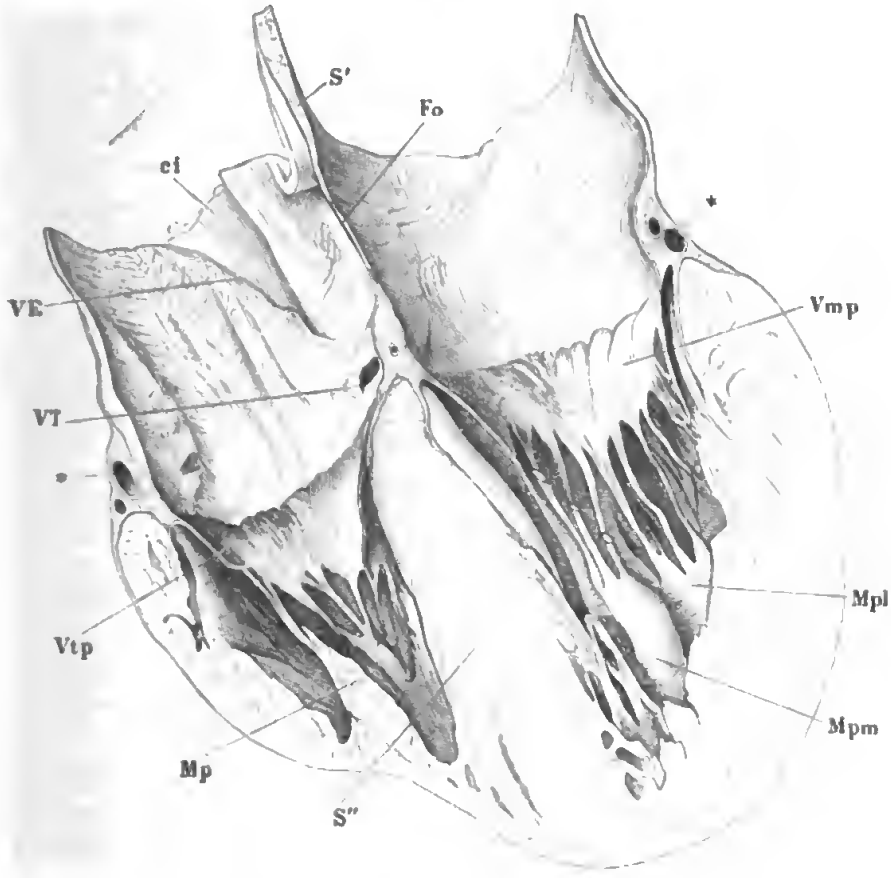

Frontalschnitt des Herzens. *S'* Septum der Atrien. *S''* Septum der Ventrikel. *Fo* Fossa ovalis. *ci* V. cava inf. *VE* Valv. Eustachii. *VT* Valv. Thebesii. *Vtp* Hinterer Zipfel der Valv. tricuspidalis. *Mp* Papillarmuskel. *Vmp* Hinterer Zipfel der Valv. mitralis. *Mpl*, *Mpm* Lateraler, medialer Papillarmuskel. * Vasa coronaria.

die während des Verschlusses derselben gegen das Atrium gekehrt ist; die innere Oberfläche des Ventrikels biegt unter einem spitzen oder abgerundeten Winkel in die dem Ventrikel zugewandte Fläche der Klappe um; die Abrundung entsteht dadurch, dass einzelne Bündel aus der Musculatur des Ventrikels sich gegen die untere Fläche der Klappe neigen und an ihr inseriren. Und auch dieser schmale Saum ist unvollständig; er fehlt an dem Theil des Randes der venösen Mündung, der an die arterielle grenzt, indem sich hier die Arterienwand geradezu in einen Zipfel der

Atrioventricularklappe fortsetzt und die Grenze zwischen beiden nur an der Einen, hinteren Fläche durch den Ansatz der Mulkelfasern des Atrinm bezeichnet wird. Doch ist dics Verhältniss nur in dem linken Ventrikel einfach nnd deutlich.

Conus arteriosus.

Eine vollkommene Symmetrie der beiden Ventrikel ist deshalb unmöglich, weil die Arterien, die aus denselhen entspringen, vom Ursprung an einander krenzen. Nur die Aorta steigt gerade aus dem Ventrikel auf; die Art. pnlmonalis mnss sich unter der Aorta erst eine Strecke weit in aufwärts concavem Bogen vorwärts begeben, ehe sie sich nach oben wendet. Dieses Stück des Lungengefässsystems, anf welchem der Anfang der Aorta rnht, nimmt eine intermediäre Stellung zwischeu dem Herzen und dem Gefässstamme ein; nach seiner Lage und seiner kegelförmig sich verjüngenden Gestalt, derentwegen es den Namen *Conus arteriosus* [1]) führt, dürfte man es als Anfang des Arterienrohres betrachten; durch seinen musculösen Bau erweist es sich aber als ein Theil des Herzens [2]). Die Wände des Ventrikels gehen ohne Unterbrechung in die des Conns arteriosns über; deutlich von dem Ventrikel geschieden ist nur der Bereich der Herzwand

Fig. 12.

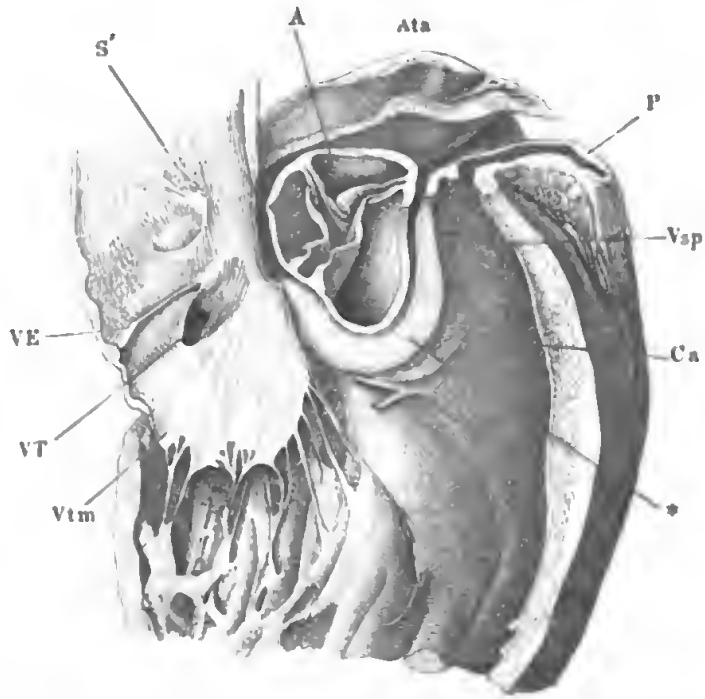

Sagittalschnitt des Herzens durch die Axe des Conus arteriosus, linke Hälfte. *S'* Septum der Atrien. *Ats* Linkes Atrium. *VE* Valv. Eustachii. *VT* Valv. Thebesii. *Vtm* Medialer Zipfel der Valv. tricuspidalis. *A* Aorta, schräg durchschnitten. *P* Wurzel der A. pulmonalis. *Vsp* Valv. semilunaris pulmonalis. *Ca* Conus arteriosus.

---

[1]) *Chambre gauche ou pulmonaire* Parchappe. [2]) Den Ventrikel im Gegensatze zum Conus arteriosus nennt C. F. Wolff (Acta acad. scientiarum petropolit. 1780. II, 209) *Camera arteriosa*, Parchappe *chambre droite ou auriculaire*. Mit dem Namen *Infundibulum* belegt Wolff die Region der Camera arteriosa, die sich gegen den Eingang des Conus arteriosus allmälig verengt.

(Fig. 12 *), der zwischen der venösen Mündung und dem Eingang der Art. pulmonalis liegt und der Aorta zur unmittelbaren Unterlage dient [1]).

Indem nun ein Theil des Ursprungs der rechten Atrioventricularklappe mit dem Rande des Conus arteriosus zusammenfällt, stimmt ihr Verhalten im Wesentlichen mit dem Verhalten der linken Atrioventricularklappe überein und ist nur in so weit davon verschieden, als sich zwischen den eigentlichen Ventrikel und die Wurzel der eigenlichen Arteria pulmonalis der Conus arteriosus einschiebt, dessen obere Wand, da sie in der Flucht der venösen Oeffnung liegt, sich wie eine obere Wand des Ventrikels ausnimmt [2]).

Die Existenz des Conus arteriosus zieht noch weitere Ungleichmässigkeiten der beiden Herzhälften nach sich. Da die Muskelsubstanz sich an der Wurzel der Art. pulmonalis weiter erstreckt, als an der Aorta, und so rechterseits der Uebergang des musculösen in das häutige Rohr über die Ebene, in welcher die verticale und horizontale Wand sich kreuzen, hinaufrückt, so wird die Wurzel der Aorta zum Mittelpunkt der genannten Ebene. Die Bedeutung dieser Thatsache für den Ursprung der Muskeln und gewisser fibröser Bildungen des Herzens wird alsbald erhellen.

Atrioventricularklappen.

Wenn man vom Atrium aus in den Ventrikel und auf die Oberfläche der herabhängenden Atrioventricularklappe sieht, so scheint das Endocardium ohne Unterbrechung auf die Klappe überzugehen. Die Grenze des Atrium gegen den Anheftungsrand der Klappe, die eigentliche Atrioventricularöffnung, markirt sich in der Regel nicht, höchstens wird sie dadurch angedeutet, dass sich die Wand des Ventrikels und mit ihr die Klappe gegen die Höhle des Herzens hervorwölbt (Fig. 11). Ebenso biegt, in der Ansicht der Klappen von unten, der innere Ueberzug des Ventrikels in die untere Fläche der Klappe um, und so konnte die Vorstellung entstehen, dass die Atrioventricularklappen, ähnlich den Falten mancher Scheimhäute, als Duplicaturen der inneren Haut des Herzens aufzufassen seien, den in der Fortsetzung der hinteren Wand der Aorta liegenden Theil der linken Atrioventricularklappe in so weit ausgenommen, als dessen untere Lamelle, statt vom Ventrikel, von der inneren Haut der Aorta gebildet werden müsste. In der That gelingt es an verticalen Durchschnitten durch diese und andere Regionen der Atrioventricularklappen den Anheftungsrand oder die Basis eine kürzere oder längere Strecke weit in zwei, durch lockeres Bindegewebe verbundene Lamellen auseinanderzuziehen, welche weiter gegen den freien Rand hin untrennbar mit einander verschmelzen. Die obere, d. h. die dem Atrium zugewandte Lamelle erweist sich als Fortsetzung des relativ mächtigen Endocardium des Atrium. Auch das Endocardium des Ventrikels nimmt zuweilen an Stärke zu, bevor es in die untere Lamelle der Klappe umbiegt; in der Regel aber bildet es eine nur sehr zarte, oberflächliche

[1]) *Fleshy pons* Pettigrew. *Arcade musculaire super.* Parchappe. [2]) Diese Auffassung macht die Anomalie verständlich, die schon den älteren Anatomen aufgefallen und neuerdings von Donders (Nederl. Lancet 3. ser. I, 541) und Joseph (Archiv für pathol. Anat. u. Physiol. XIV, 244) hervorgehoben worden ist, dass nämlich die venösen Ostien beider Ventrikel und das arterielle des linken in Einer Ebene liegen und durch Austausch der Elemente ihrer sogenannten Faserringe untereinander zusammenhängen, indess der Faserring des rechten Ostium arteriosum weit von ihnen abgerückt ist. Sie erklärt auch, warum der rechte Ventrikel höher zu liegen scheint als der linke und sich über den Boden des linken Atrium erhebt. Es ist allein der Conus arteriosus, der diese Asymmetrie bedingt.

Lage dieser Lamelle und immer stammt ein wesentlicher Theil des Gewebes derselben aus tieferen Schichten der Ventrikelwand und steht im Zusammenhang mit einem Bindegewebe, welches in der Horizontalfurche die Musculatur des Atrium und Ventrikels vollkommen von einander scheidet. Wenn nicht eine übermässige Fettinfiltration den Zug des Bindegewebes unkenntlich macht, sieht man die Bindegewebslage, die die Oberfläche des Ventrikels bekleidet [1]), gegen die Horizontalfurche sich verdichten, so dass nach Entfernung der Gefässe und des lockeren Fettgewebes, welche diese Furche erfüllen, der obere, zugeschärfte Rand der Wand des Ventrikels einen

Fig. 13.

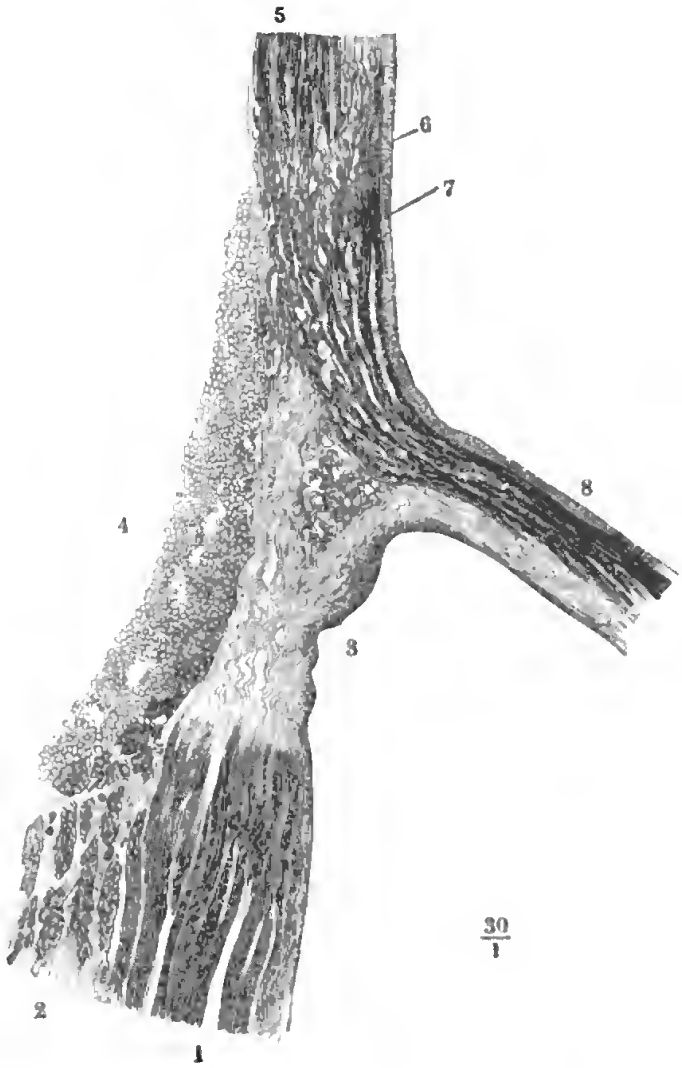

Verticalschnitt der Basis der Atrioventricularklappe und des Faserringes. 1 Längsmuskeln. 2 Ringmuskeln des Ventrikels. 3 Faserring. 4 Fett der Horizontalfurche. 5 Längsmusculatur des Atrium. 6 Endocardium desselben, elastische Lamellen. 7 Bindegewebige, reich mit elastischen Fasern versetzte Schichte des Endocardium. 8 Atrioventricularklappe.

[1]) Fascie des Herzens Lee (Lond. med. gaz. 1849. Aug. p. 224).

sehnigen, weissen Ueberzug erhält, der sich nicht von der Muskelsubstanz ablösen lässt. Indem dieser Ueberzug und das interstitielle, die Muskelschichten der Herzwand trennende Bindegewebe sich über den muscnlösen Theil dieser Wand hinaus erstreckt, stehen sie znr letzteren in einem ähnlichen Verhältniss, wie eine Sehne zu ihrem Muskelbauch. Die Bindegewebsbündel haben, wie die Fasern der innersten Muskelschichten, einen vorzugsweise longitudinalen, d. h. der Axe des Herzens parallelen Verlauf (Fig. 13, 3); sie biegen grösstentheils in die Atrioventricularklappe (8) um, zum kleineren Theil setzen sie sich geradezu in die Wand des Atrium fort und treten zu den Muskelfasern derselben wieder in die nämliche Beziehung, in welcher sie zu den Muskelfasern des Ventrikels standen. So weit sie zwischen der einen und anderen Muscnlatur frei liegen, sind sie durchflochten von ringförmigen Bindegewebsbündeln, an welche sich Bündel von gleichem Verlauf anschliessen, die die Zipfel der Klappe von einem Rande zum anderen durchziehen.

In diesem Falle ist also die Musculatur des Herzens zwischen Atrium und Ventrikel durch einen Streifen fibröser, aus longitudinalen und ringförmigen Bündeln gewebter Substanz unterbrochen, an welcher die Basis der Atrioventricularklappen haftet. Vermöge der Form der Atrioventricularöffnungen stellt der Streifen im rechten Herzen einen geschlossenen Ring dar, im linken Herzen einen Halbring, dessen Enden sich an die Aortenwand lehnen. Varietäten dieser Ringe, die wir mit dem Namen Faserringe der Atrioventricularöffnungen, *Annuli fibrosi atrioventriculares*, belegen, beziehen sich auf die Stärke, die Höhe und Neigung derselben und auf den Ort ihrer Anheftung. Der Ring und namentlich der Gehalt desselben an kreisförmigen Bündeln ist im Allgemeinen, wie alle Theile der Herzwand, stärker im linken, als im rechten Herzen. Seine Höhe wechselt in der Art, dass er bald einem cylindrischen oder prismatischen Strang, bald einer Platte gleicht, die, wenn sie im ganzen Umfang der Atrioventricularöffnung gleichmässig beschaffen wäre, die Gestalt eines niederen cylindrischen Rohres haben würde. Diese Voraussetzung entspricht aber der Wirklichkeit nicht. Während in einzelnen Regionen sowohl des linken als des rechten Ventrikels der lamellöse Faserring aus der Mitte des oberen Randes der Muskelwand (Fig. 14 A, B a. f. S.) gerade aufsteigt und mit der herabhängenden Klappe einen spitzen Winkel bildet, hat er an anderen Stellen vom Ursprung an eine Neigung nach innen und schliesst mit der Klappe einen stumpfen Winkel ein (Fig. 14 C), und wieder anderwärts, namentlich in dem dünnwandigeren rechten Ventrikel, biegt er unmittelbar vom Ursprunge an abwärts um und geht direct in die Klappe über (Fig. 14 D). Die Muscnlatur des Atrium, die in den erstgenannten Fällen (A bis C) durch die Höhe des Faserrings von der Muscnlatur des Ventrikels geschieden ist, senkt sich im letzteren Falle (D) vor dieser herab und scheint aus der Klappe zu entspringen. Man kann es als Verwachsung des abwärts geneigten Faserrings mit der Wand des Ventrikels oder als ein Herabgleiten des Ursprungs des Faserrings betrachten, wenn, wie dies häufig am äusseren Umfang des linken Ventrikels der Fall ist, die Anheftung der Klappe und die Bindegewebsmasse, von der sie ausgeht, den oberen Theil der inneren Oberfläche der Ventrikelwand einnimmt (Fig. 14 E). Die Grenze zwischen der

Faserringe.

Musculatur des Atrium und des Ventrikels verliert alsdann an Bestimmtheit und oft ist die Bindegewebslage, die sie von einander trennt, nicht stärker, als die interstitiellen Bindegewebslagen der Muskelschichten des Ventrikels. Diese Form bildet den Uebergang zu derjenigen, wo der Faserring und der Zusammenhang des Gewebes der Klappe mit dem Binde-

Fig. 14.

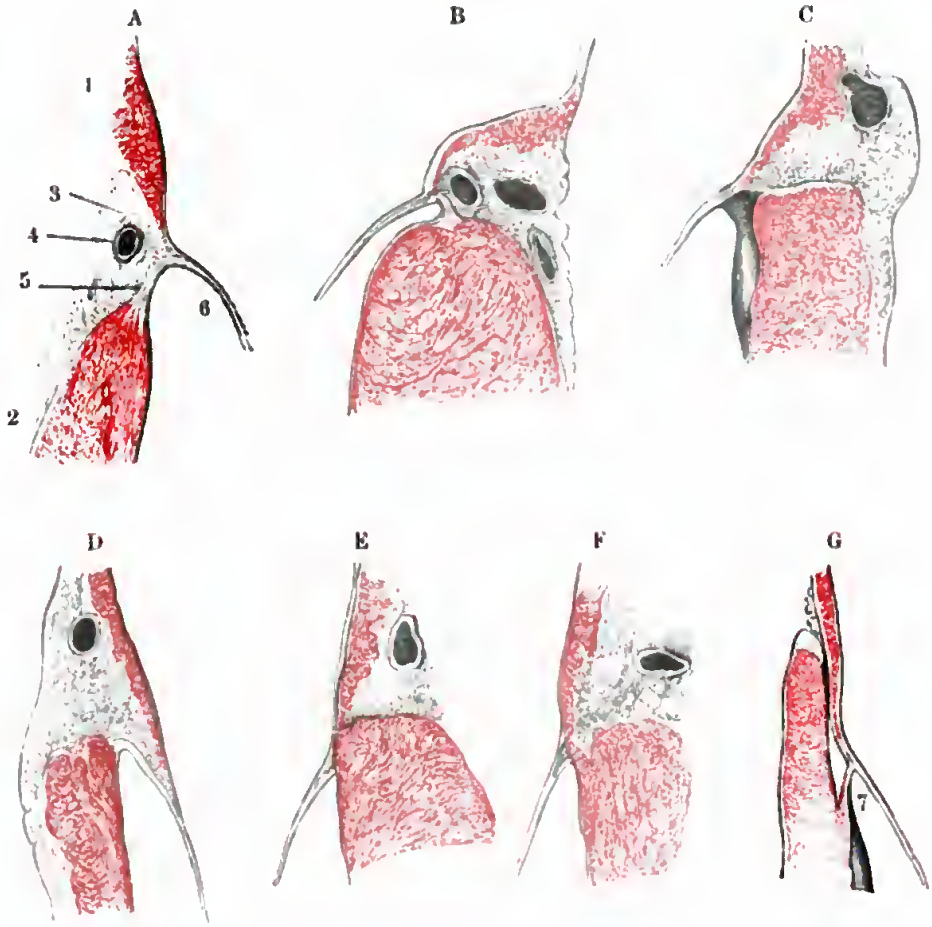

Verschiedene Formen des Verticalschnittes der Basis der Atrioventricularklappe und des Faserrings. A, D, G Aus dem rechten, B, C, E, F Aus dem linken Herzen. 1 Wand des Atrium. 2 Wand des Ventrikels. 3 Fett der Atrioventricularfurche. 4 Art. (Vena) coronaria im Querschnitt. 5 Faserring. 6 Atrioventricularklappe. 7 Papillarmuskel.

gewebe der Horizontalfurche vollständig unterbrochen ist, dergestalt, dass die Atrioventricularklappe aus einem Endocardium hervorgeht, das sich als continuirlicher innerer Ueberzug des Herzens aus dem Atrium in den Ventrikel erstreckt (Fig. 14 F).

Der Faserring verstärkt sich durch Bindegewebsbündel, welche einerseits aus dem, die Horizontalfurche erfüllenden Fettgewebe hinzutreten, andererseits aus den Sehnen kurzer Papillarmuskeln stammen, welche in unmittelbarer Nähe der Atrioventricularöffnung aus der Wand des Ventrikels entspringen und dicht an der inneren Oberfläche dieser Wand zur Klappe

aufsteigen. Von diesen wird noch weiter unten die Rede sein. Hier sei nur eine eigenthümliche Modification des Ursprungs der Klappe erwähnt, welche darin besteht, dass die obere Lamelle aus dem Atrium, die untere aber aus der Sehne eines Papillarmuskels stammt (Fig. 14 G). Die Verbindung beider findet unterhalb des oberen Randes des Ventrikels, auf dessen innerer Oberfläche Statt und die Stelle des Faserrings wird vertreten durch das Bindegewebe, welches die Wand des Atrium und die Sehne des Papillarmuskels an einander heftet. Der Zusammenhang des Faserrings mit dem Fettgewebe der Horizontalfurche giebt Anlass, dass derselbe sich an den Schwankungen des Fettgehaltes des Herzens betheiligt. Im Allgemeinen steht die Mächtigkeit der Faserringe zu dem Fettreichthum des Herzens in umgekehrtem Verhältniss, weil die Fettinfiltration sich, von aussen nach innen fortschreitend, allmälig mehr der inneren Oberfläche des Herzens nähert.

Ich habe erwähnt, dass der Zipfel der linken Atrioventricularklappe, der von der Scheidewand der arteriellen und venösen Mündung herabhängt, an seiner Wurzel aus zwei Lamellen besteht, von denen die eine in das Endocardium des Atrium, die andere in die innere Haut der Aorta sich fortsetzt. Zwischen diesen beiden Lamellen ist eine sehr feste, bindegewebige Platte eingeschlossen (Fig. 15 *), welche auch den longitudinalen und schrägen Muskelfasern des Atrium zum Ursprunge dient; sie ist vierseitig, breiter als hoch, verbindet sich am oberen Rande mit der mittleren Haut der Aorta, geht am unteren zugeschärft in das weichere Bindegewebe der Klappe über und ist mittelst ihrer Seitenränder jederseits an eine, der Wurzel der Aorta eingewebte Masse befestigt, die durch ihre weisse Farbe, ihre Mächtigkeit (bis 2 Mm.) und knorpelartige Härte auffällt. Von der Höhle des Ventrikels aus gesehen, erscheinen diese Massen, die ich als Knoten der linken Atrioventricularklappe, *Nodi valvulae atrioventr.*, bezeichnen werde, wie Verdichtungen des Endocardium, aus denen der Seitenrand des besagten Klappenzipfels bogenförmig entspringt und gegen welche die Muskelfasern der inneren Oberfläche des Ventrikels convergiren (Fig. 15 *Nv*). An der äusseren Seite des Herzens werden die Knoten der Atrioventricularklappe bemerklich durch die Verbindung, die sie mit den Faserringen der Atrioventricularöffnung eingehen. An den linken Knoten (Fig. 16 A, *Nvs*) inserirt sich, zu einem kleinen, dreiseitigen Feld verbreitert, das linke Ende des unvollständigen Faserrings der linken Atrioventricularöffnung. Die Insertionsstelle befindet sich fast gerade unter dem Ursprung der Art. coronaria cordis sin. und unter dem Scheitel des Bogens, durch welchen die Anheftung der linken Semilunarklappe der Aorta sich äusserlich bemerklich macht. Von dem rechten Knoten (*Nvd*) gehen, unter einem fast rechten Winkel divergirend, Theile des linken und des rechten Faserrings aus. Ein Streifen zieht, durch die Scheidewand der Atrien verdeckt, auf dem oberen Rande der Scheidewand der Ventrikel gerade nach hinten und theilt sich dann gabelförmig, um die einander zugewandten Ränder beider Atrioventricularöffnungen zu umkreisen. Der andere Streifen geht längs dem vorderen Rande der rechten Atrioventricularöffnung hin und um diese Oeffnung herum, dem auf der Scheidewand verlaufenden Streifen entgegen; auch er nimmt gegen die Insertion an der Aorta etwas an Breite zu. Der Vereini-

Nodi valvulae atrioventric.

gungspunkt beider Streifen mit dem Knoten der Atrioventricularklappe liegt nach links und unten von der Art. coronaria dextra, unter dem rechten Ende der Anheftung der hinteren Semilunarklappe der Aorta.

Fig. 15.

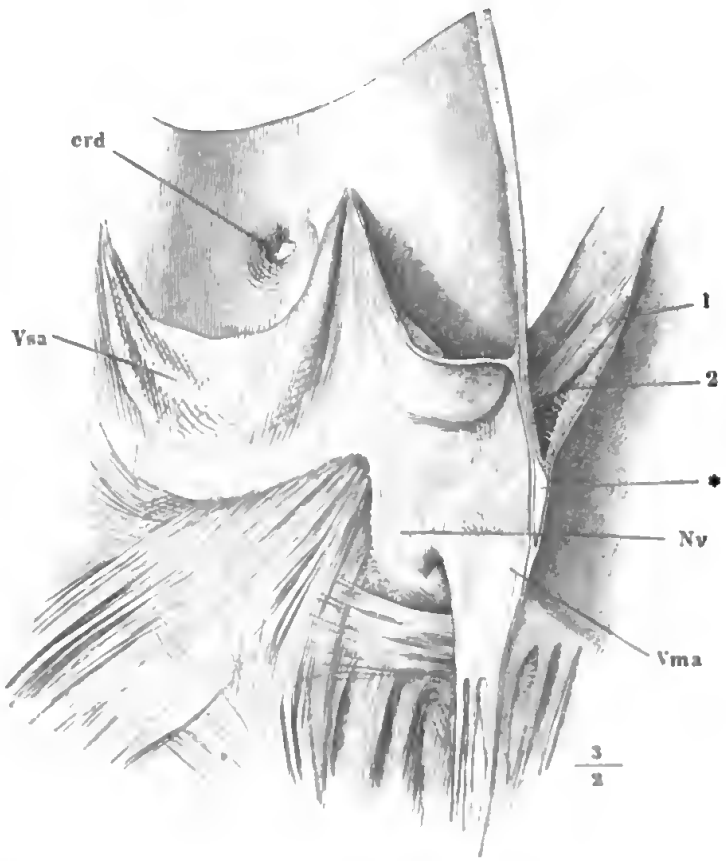

Verticalschnitt der Aorta und des aus der Wand derselben sich fortsetzenden vorderen Zipfels der Valv. mitralis, rechte Schnitthälfte. *Vsa* Valv. semilunaris aortica. *crd* Eingang der A. coronaria dextra. *Nv* Nodus valvulae atrioventricularis. *Vma* Vorderer Zipfel der Valv. mitralis, * bindegewebige Platte derselben. 1, 2 Schräge und quere Muskelschichten der Wand des linken Atrium.

Fila coronaria.

In alle drei mit der Aorta zusammenhängenden Enden der Faserringe senden die beiden Knoten der Atrioventricularklappe nicht ganz beständige Fortsätze, *Fila coronaria m.*, in Form cylindrischer, knorpelharter Stränge, welche breit, zuweilen mit elliptischen Knötchen an der Aorta beginnen und nach kurzem Verlauf sich allmälig zugespitzt in dem Faserring verlieren. Man kann einen linken (Fig. 16 A. 1), rechten (2) und mittleren Faden unterscheiden, von denen der letztere sich wieder in zwei divergirende, den hinteren Rand der rechten und linken Atrioventricularöffnung umfassende Fäden (3, 4) theilt. Der Durchmesser des linken, der am seltensten fehlt und der stärkste ist, beträgt nicht leicht über 1 Mm., die Länge der Fäden erreicht höchstens etwa den sechsten Theil des Umfanges der Atrioventricularöffnung. An Verticaldurchschnitten (Fig. 16 B) lässt sich leicht erkennen, dass das Filum coronarium dem Ventrikel, nicht dem Atrium

oder der Wurzel der Klappe angehört. Es liegt der Musculatur des ersteren näher, fest in deren Rand eingewebt, besteht aus Faserbündeln, welche

Fig. 16 A.

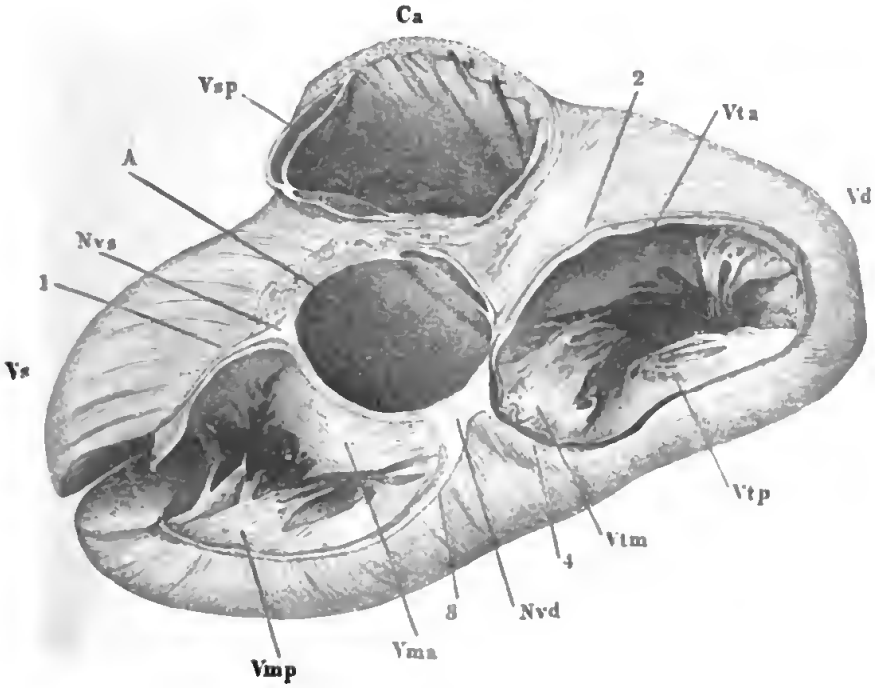

Fig. 16 B.

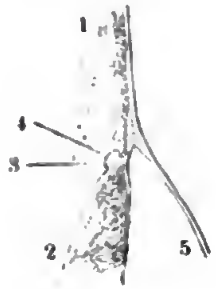

A. Herz von oben, die Arterien an der Wurzel, die Atrien dicht über der Horizontalfurche abgeschnitten, der linke Ventrikel durch einen Verticalschnitt gespalten, um die Atrioventricularklappe auszubreiten. *A* Aorta. *Ca* Conus arteriosus. *Vd*, *Vs* Rechter, linker Ventrikel. *Vsp* Valv. semilunaris pulmonalis. *Vma*, *Vmp* Vorderer, hinterer Zipfel der Valv. mitralis. *Vta*, *Vtp*, *Vtm* Vorderer, hinterer, medialer Zipfel der Valv. tricuspidalis. *Nvd*, *Nvs* Rechter, linker Knoten der Atrioventricularklappe. 1, 2, 3, 4 Fila coronaria.

B. Verticalschnitt durch den Rand der Atrioventricularöffnung. 1 Atrium. 2 Ventrikel. 3 Fett der Horizontalfurche. 4 Durchschnitt des Filum coronarium. 5 Atrioventricularklappe.

successiv in die äussere Muskelschichte des Ventrikels umbiegen, und stellt also eine straffe Sehne dar, durch deren Vermittelung die Muskelbündel dieser Schichte sich in die Knoten der Atrioventricularöffnung inseriren.

Die Knoten und die von ihnen ausgehenden Fäden besitzen, wie erwähnt, die Härte und Steifheit des Knorpels. In histologischer Beziehung aber haben sie mit dem Knorpel nichts gemein, als etwa die Neigung, sich mit Blutroth zu imbibiren. Sie bestehen durchgängig aus dünnen parallelen Bündeln feiner Fasern, die, wie Bindegewebe, in Essigsäure und Kalilösung aufquellen, sich vom gewöhnlichen Sehnengewebe aber durch den geraden Verlauf, der übrigens an der Grenze gegen das lockere Bindegewebe in einen wellenförmigen übergeht, sowie durch die geringe Spaltbarkeit unterscheiden, die ihren Grund in dem Mangel des interstitiellen Gewebes

hat. Elastische Fasernetze finden sich nur an der Peripherie der Fäden und als Umhüllungen stärkerer secundärer Bündel, und selbst die dem Bindegewebe eigenthümlichen gestreckten Zellen (Bindegewebskörperchen) sind spärlich und klein. Eine Eigenthümlichkeit des Gewebes der Knoten und Fäden ist dessen Neigung zur Infiltration mit feinkörnigem Fett und zur Verkalkung [1]).

Papillarmuskeln.

Zu dem Bindegewebe, welches die Atrioventricularklappen von ihrem Ursprunge am Faserringe her mitbringen, gesellen sich an ihrer unteren Fläche und an ihrem Rande neue Züge, welche die aus den Papillarmuskeln der Herzkammern entspringenden Sehnen, *Chordae tendineae*, ihnen zuführen. Die Muskeln sowohl, wie die Sehnen, zeigen zahlreiche Varietäten der Form und Stellung, welche sich ableiten lassen aus dem Zerfallen einer ursprünglich gesetzmässigen Zahl von Hauptpapillarmuskeln, zwei für den linken, drei für den rechten Ventrikel. Diese stellen in ihrer einfachsten Gestalt cylindrische, etwas unregelmässige Pfeiler dar, welche compact aus dem Boden und den Seitenwänden des Ventrikels hervorgehen oder aus den netzförmigen Muskelbündeln der inneren Oberfläche der Kammer zusammengesetzt werden, steil aufsteigen und sich an der Spitze in kegelförmige Warzen sondern, deren jede eine Anzahl cylindrischer, im weiteren Verlaufe getheilter und fächerförmig divergirender Sehnen abgiebt. Solche einfachste Papillarmuskeln kommen im linken Ventrikel häufiger vor als im rechten und können einen Durchmesser von 12 Mm. erreichen. Sie sind

---

[1]) Die Faserringe der Herzostien, sowohl die venösen als die später zu erwähnenden arteriellen, sind schon bei Lower (Tractatus de corde. Lugd. Batav. 1728, p. 29) unter dem Namen der *Tendines cordis* aufgeführt und roh abgebildet. Senac, welcher bestreitet, dass die Muskelfasern der Herzwandung irgendwo mit fibrösen Gebilden in Verbindung stehen, bildet (Traité de la structure du coeur. Paris 1777. T. I, pl. 17, *c*, pl. 19, *b*, *c*) Faserringe der Atrioventricularöffnungen ab, ohne im Text von ihnen Notiz zu nehmen; in der Figurenerklärung nennt er den Faserring einen „Cercle tendineux" oder eine „Bande tendineuse" (*Zona tendinosa* aut. *Zona atriaventricularis* Cruv.), an welche die Atrioventricularklappe befestigt sei. Die Fila coronaria beschreibt zuerst C. F. Wolff (Acta acad. scient. Petropol. 1781. P. I, p. 211) als Knorpelfäden (*Fila cartilaginea*), die mit knorpligen Knötchen an der Aorta entspringen. Diese beiden Knötchen, welche mittelst eines in der Aortenwand verlaufenden *Ramus anastomoticus* verbunden sein sollen, betrachtet Wolff als die Basis des Knorpelgerüstes; die Fäden selbst nennt er Hörner oder Extremitäten und unterscheidet ein vorderes linkes Horn, welches aus dem linken Knötchen hervorgeht, und ein vorderes rechtes Horn, welches zugleich mit den beiden hinteren, aus einem gemeinsamen Stamm entspringenden Hörnern aus dem rechten Knötchen seinen Ursprung nimmt. Wolff trennt die Knorpelfäden richtig von der Bindegewebslage, die in den geöffneten Ventrikeln als weisser Saum an der Basis der Klappen sichtbar werde, und fehlt nur darin, dass er jene Fäden für constante Bildungen hält. Parchappe (Du coeur. Paris 1848, p. 50) beschreibt die Knorpelfäden übereinstimmend mit Wolff und sagt, dass der Raum zwischen den Spitzen dieser Fäden durch bindegewebige Streifen ausgefüllt und so die Fäden zu Ringen ergänzt würden. Die übrigen neueren Autoren haben, mit Ausnahme E. H. Weber's (Weber-Hildebr. III, 138), sämmtlich die Faserringe und die Fila coronaria zusammengeworfen und auch den Unterschied in der Structur der venösen und arteriellen Mündungen nicht beachtet. Sie nennen die Ringe bald sehnig oder fibrös, bald faserknorpelig (Donders) oder bindegewebsfaserknorpelig (Luschka) oder elastisch-faserknorpelig (Joseph); den letzteren Angaben liegt nicht das Gewebe der Fila coronaria, sondern das der Faserringe zu Grunde und es sind entweder die gestreckten Kerne oder die sternförmigen Querschnitte der Lücken der Bindegewebsbündel (Virchow'sche Bindegewebskörperchen), welche als Knorpelzellen gedeutet wurden.

in dem Einschnitt zwischen den Lappen einer Atrioventricularklappe so gestellt, dass die Chordae, denen sie zum Ursprung dienen, einen Fächer bilden, dessen Gipfel dem tiefsten Punkt des Einschnitts der Klappe entspricht, indess die nach beiden Seiten hin allmälig an Länge abnehmenden Chordae sich an die einander zugewandten Ränder je zweier Lappen befestigen. Damit hängt eine Spaltung des Papillarmuskels in zwei abgeplattet cylindrische Hälften zusammen, die einander mit planen Flächen berühren (Fig. 17 *Mpl*, *Mpm*), oft auch durch Querbalken verbunden sind und die Chordae nicht nur aus den Spitzen, sondern auch aus den einander entgegengesetzten mehr oder minder scharfen Rändern und einzelne selbst aus der planen inneren Fläche entsenden. Die Theilung kann noch weiter gehen: die Hälften eines Hauptpfeilers können auseinander rücken; es zweigen sich von dem Hauptpfeiler oder dessen Theilen cylindrische Nebenpfeiler ab, welche bald nur eine, bald mehrere Chorden abgeben, die demnach von verschiedenem Durchmesser und um so länger sind, je näher der Herz-

Fig. 17.

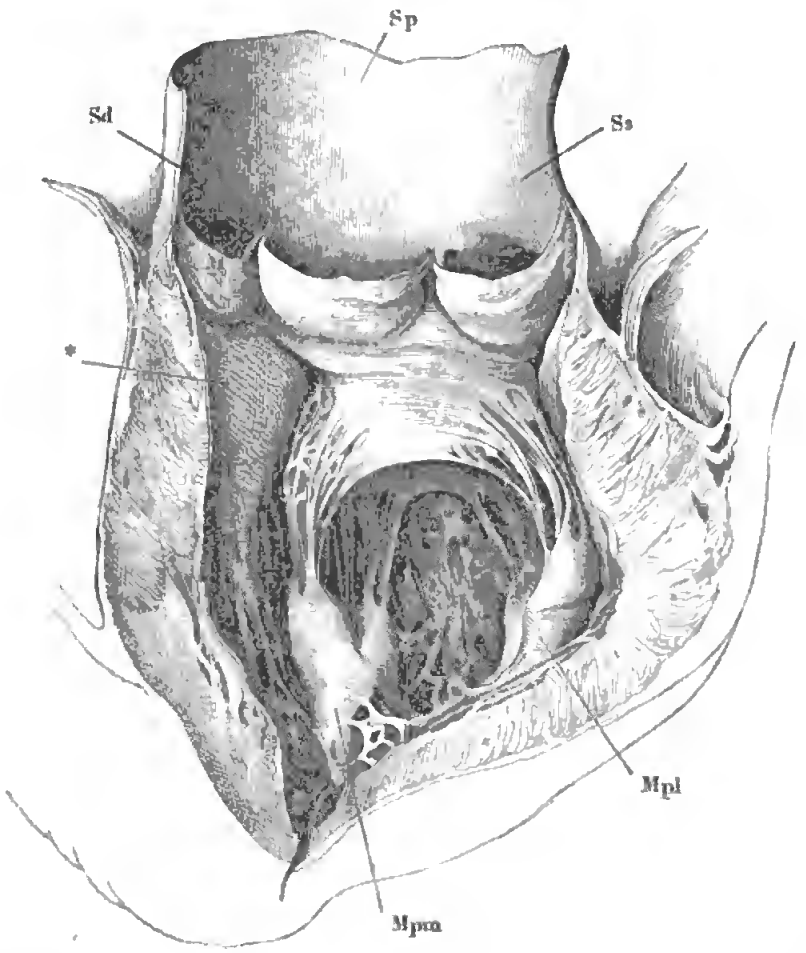

Linker Ventrikel und Aorta, durch einen Verticalschnitt der vorderen Wand geöffnet und ausgebreitet. *Sd*, *Sp*, *Ss* rechter, hinterer, linker Sinus der Aorta. *Mpm*, *Mpl* medialer, lateraler Papillarmuskel. * Septum der Ventrikel.

spitze sie sich aus der Musculatur der Wand ablösen. Die kürzesten Papillarmuskeln, die oft nur in Gestalt stumpfer Warzen über die Wand hervorragen, entspringen zerstreut und vereinzelt aus der dem rechten Ventrikel zugekehrten Oberfläche der Scheidewand, und hier, selten an anderen Stellen, kann es geschehen, dass der Papillarmuskel sich gleichsam in die Herzwand zurückzieht und die Chorda als solche aus der ebenen Wandung hervortritt (Fig. 9).

Chordae tendineae.

Die Chordae tendineae haben an ihrem Ursprung aus den Papillarmuskeln einen Durchmesser von 2 bis herab zu 0,12 Mm. Sie sind, den Sehnen ähnlich, aus parallelen und longitudinalen Zügen von lockigem Bindegewebe zusammengesetzt und verhältnissmässig sehr resistent; die stärkeren zeichnen sich, namentlich im linken Ventrikel, durch eine eigenthümliche Starrheit aus, die sie theils der Beimischung mächtiger Lagen von feinen elastischen Fasern, theils einer Umwickelung mit concentrischen kreisförmigen Bindegewebslagen verdanken. Alle, auch die feinsten, besitzen einen, dem Endocardium angehörigen Ueberzug von elastischem Gewebe. Die Mehrzahl der stärkeren Chorden theilt und verfeinert sich gegen die Insertion an der Klappe; selten fliessen ein paar Fäden auf diesem Wege zusammen, häufig aber, zumal im rechten Herzen, schicken die Fäden vor der Insertion einander Anastomosen zu, und diese können so zahlreich werden, dass sie den Anschein eines netzförmig durchbrochenen Randes der Klappe gewähren (Fig. 17).

Mit Rücksicht auf die Insertion lassen sich die Chordae tendineae in drei Ordnungen scheiden (vgl. Fig. 18 und 19). Die erste, oberflächlichste, d. h. der Axe des Ventrikels nächste Ordnung, bilden die vielfach verästelten und zuletzt sehr feinen Fäden, die nebeneinander in den Rand der Klappe ausstrahlen. Die zweite Ordnung bilden Chorden, die sich auf der unteren Fläche der Klappe inseriren, starke, einfache oder nur spärlich unter spitzem Winkel getheilte Stränge, oft regelmässig symmetrisch in bestimmter Entfernung von den beiden Seitenrändern eines Klappenzipfels in zwei parallelen Reihen befestigt, welche von der Basis der Klappe bis zum freien Rande sich erstrecken (Fig. 17). In der Nähe der Insertion breiten sie sich zu planen oder gerippten dreiseitigen Plättchen aus und in der Klappe selbst gehen ihre Fasern von beiden Seiten her bogenförmig in einander über.

Die Chorden der ersten und zweiten Reihe sind zuweilen schon von ihrem Ursprunge an in zwei Schichten geordnet; häufig entspringen sie nebeneinander aus Einem Pfeiler oder es geben die Chorden zweiter Ordnung in der Nähe ihrer Insertion die Chorden erster Ordnung ab. Unregelmässigkeiten kommen selbst in der Art vor, dass von den Chorden eines Pfeilers einzelne, schräg vor den anderen vorübergehend, sich den Chorden eines anderen Pfeilers beigesellen. Endlich giebt es auch Chorden, welche, statt in der Klappe, in der Wand des Ventrikels ihren Ansatz finden.

Als dritte Chordenreihe bezeichne ich die kurzen, platten Sehnen, welche aus den früher erwähnten, unter dem Anheftungsrande der Klappen versteckten Papillarmuskeln hervorgehen und wesentlich zur Verstärkung der Basis der Klappe beitragen (Fig. 19, 6). Ihre Fasern wenden sich innerhalb der Klappe theils gegen den Faserring, theils in gerade entgegen-

Digitized by Google

gesetzter Richtung gegen den freien Rand der Klappe; die letzteren lassen sich mitunter bis zur Verbindung mit den vom Rande her eintretenden Chorden der ersten Reihe verfolgen. Mit der dritten Reihe darf man grössere und kleinere platte Muskelbündel zusammenstellen, welche direct aus

Fig. 18.

Aus dem rechten Ventrikel. † Ein Papillarmuskel durchschnitten (††), das obere Stück mit dem Klappenzipfel zurückgeschlagen, um die Anheftung der Chorden an der unteren Fläche der Klappe zu zeigen.

Fig. 19.

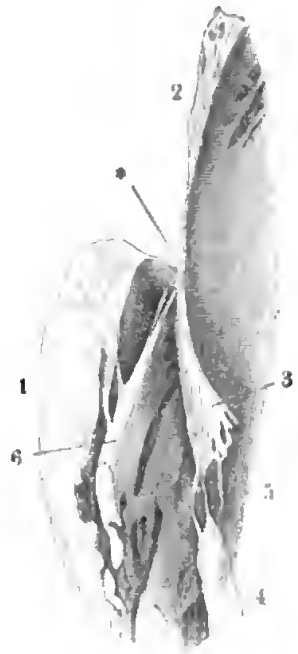

Verticalschnitt des rechten Herzens durch die Atrioventricularöffnung. 1 Ventrikel. 2 Atrium. 3 Valv. tricuspidalis. 4 Papillarmuskel aus dem Boden des Ventrikels. 5 Chorden. 6 Unter der Klappe entspringender Papillarmuskel. * Faserring.

der Herzwand in die Klappe umbiegen, deren sehnige Umwandlung also erst innerhalb der Klappe stattfindet [1]).

Die Region der Klappe, welche zwischen den Insertionen der Chorden erster und zweiter Ordnung liegt, Klappensaum nach Kürschner [2]), ist in der Regel dünner, als der mittlere, von den beiderseitigen Insertionen der Chorden zweiter Ordnung umschlossene Theil, und liegt, wenn die Klappe ruht, schlaff und unregelmässig zusammengefaltet.

---

[1]) Schon Senac (a. a. O. p. 396) theilt die Chorden in eine oberflächliche und eine tiefe Lage, jene vom Rande, diese von der unteren Fläche eintretend. Kürschner (R. Wagner's Handwörterbuch II, 42) unterscheidet, wie ich, drei Ordnungen von Sehnen; seine dritte Ordnung entspricht meiner ersten, seine erste Ordnung meiner ersten und zweiten, indem er von den Sehnen zweiter Ordnung diejenigen als erste Ordnung trennt, die sich unmittelbar an der Basis der Klappe ansetzen. [2]) Im Gegensatz zum Saum heisst der übrige Theil der Klappe bei Kürschner Kernstück.

Die von der Basis, dem Rande und der unteren Fläche her eintretenden Bindegewebsbündel verflechten sich innerhalb der Klappe; in den Lücken zwischen denselben sind nur sparsame und feine elastische Fasern, dagegen zahlreiche geschlängelte Bindegewebskörperchen und Capillargefässe enthalten, welche der Substanz der Klappe theils von der Basis, theils durch die Chordae tendineae zugeführt werden. Das Endocardium ist mächtiger an der unteren Fläche, als an der oberen, im Mittel dort 0,07, hier 0,02 Mm. stark. Nur in der Nähe des Ursprungs findet das umgekehrte Verhältniss Statt.

Die zuerst von Kürschner (1840) aufgefundene Thatsache, dass die Atrioventricularklappen Muskelfasern enthalten, wird noch immer von vielen Seiten ignorirt oder bestritten, obgleich schon Savory (Lond. and Edinb. phil. mag. 1852. April) den Schlüssel zur Erklärung der widersprechenden Beobachtungsresultate gegeben hat: Die Muskelfasern, welche an den angehefteten Rand der Klappen treten oder von demselben entspringen, erstrecken sich in einzelnen Fällen etwas weiter über den Rand hinaus, als in anderen. Am weitesten, oft mehrere Millimeter, ragen einzelne Bündel der Musculatur des linken Atrium in den vorderen Zipfel der Atrioventricularklappe hinab. Nach Gussenbauer (Ueber die Musculatur der Atrioventricularklappen. A. d. 57. Bde. der Wiener Sitzungsberichte) sind es Längs- und Querbündel, die unter dem vom Atrium kommenden Endocardium liegen, in der Regel allmälig an Mächtigkeit abnehmend den dritten Theil der Klappenlänge erreichen, häufig überschreiten und im Bindegewebe endigen, wo an der äusseren Klappenfläche die Chorden zweiter Ordnung sich inseriren.

In den grösseren Chordae tendineae der linken (nicht der rechten) Atrioventricularklappen beobachtete Oehl (Mem. della acad. delle scienze di Torino, T. XX) öfters Bündel gestreifter Muskelfasern, welche nur ausnahmsweise mit den Papillarmuskeln zusammenhängen, in der Regel einen selbständigen spindelförmigen Muskel bilden, der sowohl gegen die Insertion der Chorda, als gegen ihren Ursprung aus dem Papillarmuskel sich zuspitzt und nach beiden Seiten hin in Bindegewebe übergeht. Oehl schlägt für denselben den Namen *M. contractor chordae* vor.

Cruveilhier fand zuweilen am Rande der Atrioventricularklappen kleine Knötchen; Albini (Wochenbl. d. Ztsch. Wiener Aerzte, 1856, S. 26) giebt deren Zahl näher auf 20 bis 30 an jeder Klappe an; er sah sie aus einer Art Kapsel und einem ausdrückbaren Inhalt zusammengesetzt, der sich als eine Lamelle von structurloser Grundsubstanz mit unregelmässig zerstreuten, spindelförmigen in Fortsätze ausgezogenen und durch die Fortsätze anastomosirenden Zellen erweist. Ich kann diese Knötchen, die auch ich zuweilen, wenn auch nicht in solcher Ausbreitung, gesehen habe, nur für krankhaft, für eine Art von Balggeschwülsten halten, die sich aus Faserstoffgerinnseln entwickelt haben mögen.

Der Rand der Atrioventricularklappen erscheint durch die Anheftungen der Chorden erster Ordnung vielfach bogenförmig ausgeschnitten. Tiefere Einschnitte theilen, wie erwähnt, die linke Klappe in der Regel in zwei, die rechte in drei grössere Lappen oder Zipfel[1]) von dreiseitiger oder einem Trapez mit zwei parallelen und zwei convergirenden Seiten ähnlicher Form. Dieser Abtheilungen wegen wird die rechte Atrioventricularklappe auch *Valv. tricuspidalis*[2]), die linke *bicuspidalis* oder *mitralis* genannt. Indessen können sich die Unterschiede auf mancherlei Weise verwischen. Häufig zerfällt auch die rechte Klappe zunächst in zwei Zipfel[3]); noch öfter vervielfältigt sich die Zahl der Zipfel und die Einschnitte sind mehr oder minder

[1]) Klappensegel Kürschner. [2]) *Valv. triglochis.* [3]) Cruveilhier nennt sie geradezu zweizipfelig. Unter den Herzen, welche Pettigrew (Transact. of the roy. society of Edinburgh Vol. XXIII, P. 3. p. 101) darauf untersuchte, hatte etwa der dritte Theil in beiden Ventrikeln deutliche Bicuspidalklappen.

tief; aber auch wo sie am tiefsten sind, theilen sie die Klappe nicht vollständig, sondern lassen zwischen den Lappen derselben einen verbindenden Saum von 1 bis 3 Mm. Breite, der sich nicht selten zu einem selbständigen, mit besonderen Chorden versehenen, intermediären Lappen (Senac) ausbildet. Abweichungen von der regelmässigen Form sind übrigens an den Klappen ebenso, wie an den Papillarmuskeln und Chorden, häufiger im rechten Ventrikel, als im linken.

Valv. mitralis.

Was die Lage der Haupteinschnitte betrifft, so fallen sie im linken Herzen ungefähr mit den an die Aortenwurzel sich anschliessenden Enden des Faserrings und demnach jederseits mit den Knoten der linken Atroventricularklappe (S. 17) zusammen. Diese Klappe theilt sich daher in einen vorderen und einen hinteren Zipfel (Fig. 20 [1]); der vordere, der zugleich (in

Fig. 20.

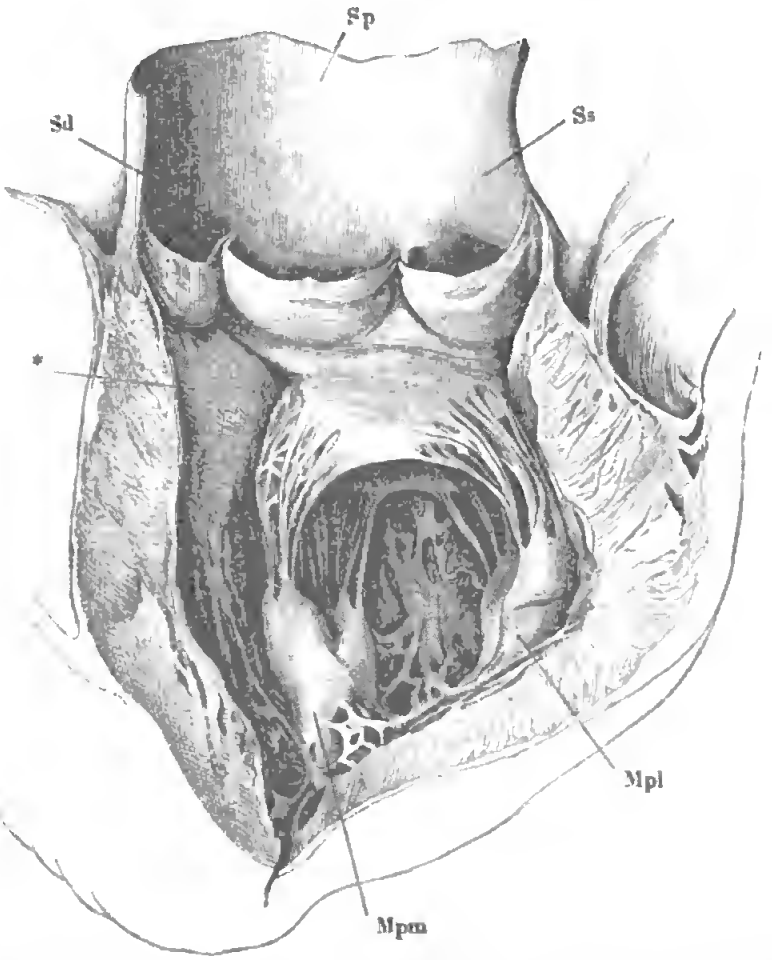

Linker Ventrikel und Aorta, durch einen Verticalschnitt der vorderen Wand geöffnet und ausgebreitet. *Sd*, *Sp*, *Ss* Rechter, hinterer, linker Sinus der Aorta. *Mpm*, *Mpl* Medialer, lateraler Papillarmuskel. * Septum der Ventrikel.

der Richtung von der Basis zum freien Rande) der längere ist, hängt von der Wand der Aorta nieder. Die Papillarmuskeln stehen, wie ich bereits

[1]) Cruveilhier unterscheidet einen rechten und linken, Langer einen medialen und einen lateralen Zipfel; Luschka nennt den vorderen den Aortenzipfel.

oben erwähnte, unter den Einschnitten der Klappe einander schräg gegenüber, der rechte oder mediale (*Mpm*) in dem Winkel, den der hintere Rand der Scheidewand mit der äusseren Wand des Ventrikels bildet, der linke oder laterale (*Mpl*) in dem vorderen Theil der äusseren Wand.

Valv. tricuspidalis.

Im rechten Ventrikel weichen der vordere Lappen, dessen Basis dem Eingang des Conus arteriosus entspricht, und der hintere Lappen mit ihren medialen (linken) Enden auseinander, um den dritten, medialen, von der Scheidewand herabhängenden Lappen, den Scheidewandlappen[1]), zwischen sich zu nehmen. Der vordere Lappen (Fig. 21 *Vta*) ist der grösste;

Fig. 21.

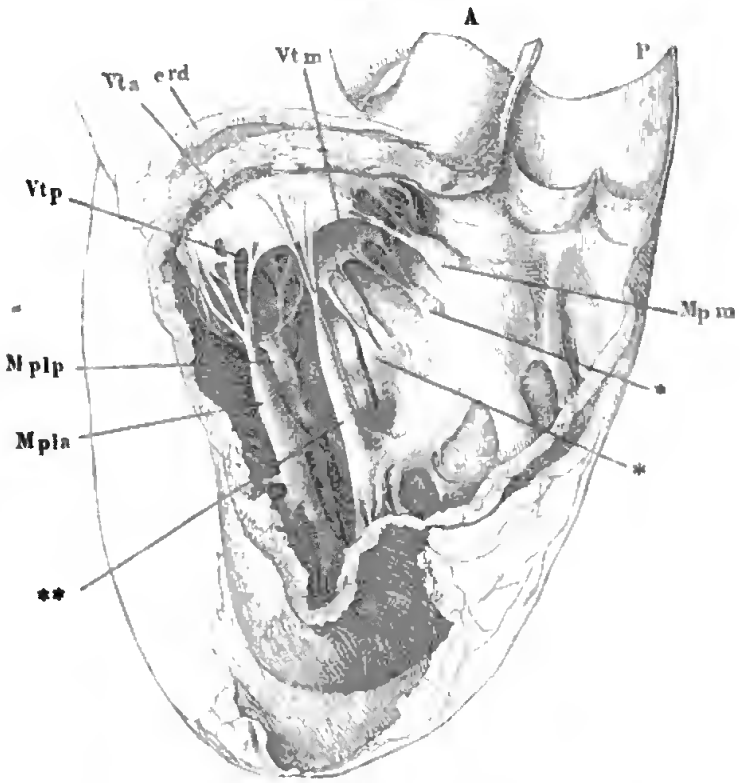

Rechter Ventrikel und Art. pulmonalis, durch Ausschneiden eines Theils der Seitenwand geöffnet, von der rechten Seite gesehen. *A* Aorta. *P* Art. pulmonalis. *crd* A. coronaria dextra. *Vtm*, *Vta*, *Vtp* Medialer, vorderer, hinterer Zipfel der Valv. tricuspidalis, *Mpm* Medialer Papillarmuskel. *Mpla*, *Mplp* Vorderer, hinterer lateraler Papillarmuskel. * Aus dem Septum der Ventrikel entspringende Papillarmuskeln und Chorden. ** Ueberzähliger Papillarmuskel am vorderen Zipfel der Valv. tricuspid.

von den Papillarmuskeln, die ihn in Spannung versetzen, erhebt sich der mediale (*Mpm*), eine kleine, schräg rückwärts geneigte Papille[2]), aus dem Boden des Conus arteriosus; der andere, der zugleich die laterale Hälfte des

[1]) *Septum valvulare Lieutaudii* aut. Theile stellt dem Scheidewandlappen einen vorderen gegenüber, den er dann wieder in den eigentlichen vorderen und den hinteren oder äusseren abtheilt. Kürschner nimmt neben dem Scheidewandlappen einen inneren linken und einen äusseren rechten, H. Meyer nimmt einen rechten, einen linken hinteren und einen linken vorderen Lappen an; Luschka bezeichnet den Scheidewandlappen als linken hinteren Lappen, die beiden anderen als rechten vorderen und unteren hinteren. Meine Benennungen stimmen mit denen von C. Kranse und Parchappe überein. [2]) Innere Papille Kürschner.

hinteren Lappens versorgt und als vorderer lateraler Papillarmuskel[1]) bezeichnet werden mag (*Mpla*), entspringt ungefähr in der Mitte der äusseren Herzwand; ein hinterer lateraler Papillarmuskel (*Mplp*[2]) nimmt den Winkel zwischen der hinteren Wand des Ventrikels und der Scheidewand ein und vertheilt seine Chorden an die einander zugekehrten Ränder des hinteren Lappens (*Vtp*) und des Scheidewandlappens (*Vtm*). Der Rest des letzteren wird durch einzelne aus der Scheidewand mit oder ohne Papillarmuskeln entspringende Chorden (*, *) gestützt; dass im rechten Ventrikel häufig die Zahl der Papillarmuskeln sich durch Zerfallen des einen oder anderen vermehrt, habe ich oben erwähnt. Am häufigsten erhält dadurch von den Zipfeln der Tricuspidalklappe der vordere einen accessorischen Papillarmuskel (**).

Die Dimensionen der Atrioventricularklappen sind von der Art, dass ein einziger Zipfel hinreichen würde, die venöse Oeffnung des Ventrikels zuzudecken. Dies dient zur Bestätigung der oben ausgesprochenen Ansicht, dass diese Klappen nicht dazu bestimmt sind, aufgerichtet und in die imaginäre Ebene der horizontalen Scheidewand erhoben zu werden. Wahrscheinlich ist die Stellung oder vielmehr Neigung, die sie zur Zeit der Systole der Kammern einnehmen, nur wenig verschieden von der diastolischen: sie liegen während der Diastole nicht unmittelbar auf der Wand des Ventrikels; dies lehren die Blutgerinnsel, welche man im todten Herzen zwischen Herzwand und Atrioventricularklappen findet und wenn während der Systole das von unten andrängende Blut die Klappe zu erheben und den Winkel, den sie mit der Axe des Ventrikels bildet, zu vergrössern strebt, so muss doch diese Wirkung theilweise wieder aufgehoben werden durch die von der Diastole unzertrennliche Verengung des Ostium atrioventriculare, welche ein Vorrücken der Ursprungsstellen der Klappe gegen die Axe des Ventrikels zur Folge hat. Der Abschluss der Ventrikel gegen die Atrien scheint vorzugsweise durch Entfaltung der Säume der Klappen bewerkstelligt zu werden, die das Blut aufbläht, indess die Chorden die Klappe festhalten, ja mittelst der Papillarmuskeln in dem Maasse an die Wände des Ventrikels heranziehen, wie diese durch Contraction sich einander nähern. Wie stark die Klappen zwischen den Insertionen der Chorden gebauscht werden mögen, sieht man daran, dass sie im erschlafften Zustande mitunter am Rande abwärts eingerollt und sackförmig überhängend erscheinen.

Physiolog. Bemerk.

Die Function der Chordae tendineae vergleicht Kürschner der Function des Taues, womit ein Segel festgehalten wird, um durch den Wind geschwellt zu werden. Sie müssen mit Muskeln in Verbindung stehen und sich verkürzen lassen, weil während der Systole die Entfernung ihrer beiden Befestigungspunkte abnimmt. Und weil das regelmässige Spiel der Atrioventrikularklappen von der Contractilität der Papillarmuskeln abhängig ist, werden sie im Tode insufficient und können nicht, wie die Klappen der Gefässe, durch Injection in einer dem Blutstrom entgegengesetzten Richtung gespannt werden. Hieran knüpft sich ein anderer Unterschied der arteriellen und venösen Klappen des Herzens, der für die Diagnostik der Herzleiden Beachtung verdient. Die Thätigkeit der Atrioventricularklappen steht unter dem Einflusse des Nervensystems, kann also vorübergehend, ohne merkliche Structurveränderung, alterirt werden, was bei den arte-

[1]) Mittlere Papille Kürschner. [2]) Aeussere Papille Kürschner.

riellen Klappen nicht der Fall ist. Sie kann unmittelbar alterirt werden durch Aenderung der Energie der Muskeln, wie auch mittelbar, insofern die Länge der Chorden auf eine gewisse Dimension der Ventrikel berechnet ist, die Dimension aber durch die Resistenz der Wände mit bestimmt wird. In letzterer Beziehung gehört auch die absolute Blutmenge zu den Factoren, welche auf die Sufficienz der Atrioventricularklappen Einfluss üben.

Arterienwurzel

Wie das Bindegewebe von der äusseren und inneren Oberfläche und aus den Interstitien der Muscnlatnr des Ventrikels an der venösen Mündung zum Faserring zusammentritt, so sammelt es sich an der arteriellen Müudung, um die Wnrzel der Artcrie, ein Rohr zu bilden, welches nach kurzem Verlauf in die eigentliche Arterie übergeht, von dieser aber sich durch geringere Mächtigkeit und durch die Textur unterscheidet. Die Mächtigkeit der Aorta, welche über 1 Mm. beträgt, reducirt sich in der Wurzel auf 0,5 bis 0,25 Mm., die Art. pulmonalis ist etwa 0,6, ihre Wurzel 0,12 Mm. mächtig. Was die Textnr betrifft, so besteht die Wurzel der Arterie, wie gesagt, aus Bindegewebsbündeln iu mehr oder minder regelmässiger Anordnnng mit feinen und sparsamen elastischen Fasern (Fig. 22); in die Wand der eigentlichen Arterie wandelt sie sich dadurch um, dass das Bindegewebe allmälig durch die den grossen Arterienstämmen eigenen, dichten elastischen Fasernetze verdrängt wird. Die Grenze zwischen dem bindegewebigen und elastischen Theil des Rohres geht in der Regel steil von der inneren Oberfläche zur äusseren anfwärts, so als ob die elastischen Fasern sich vom Endocardium aus succcssiv weiter nnd endlich dnrch die ganze Dicke der Gefässwand verbreiteten [1]).

Das Verhältniss der Arterienwurzel zum Bindegewebe der Ventrikelwand wechselt je nach der Richtung der Muskelfasern au der Grenze des Ventrikels. Immer erlangt sowohl das Endocardinm, als auch die zarte Bindegewebslage, welche die elastischen Lamellen des Endocardinm mit der Mnskelsubstanz verbindet, in der Nähe der arteriellen Oeffnung eine bedentendere Mächtigkeit nnd einen ansehnlicheu Gehalt an clastischen Fasern. Es giebt Stellen, wo dies verdickte Endocardium allein die Wnrzel der Arterie hildet und von der Aussenfläche des Herzens nur Fettgewebe hiuztritt; dies ist namentlich da der Fall, wo ein stärkerer Gefässzweig in der Tiefe längs dem oberen Rande des Ventrikels verläuft. Die Regel ist, dass jenseits der Muscnlatur das fascienartige Bindegewebe von der äusseren Oberfläche des Ventrikels mit dem Endocardium zusammenfliesst. Wo nun longitndinale, d. h. der Herzaxe parallele Muskelbündel den Rand des Ventrikels bilden, strahlen sie vercinzelt in die Bindegewebsmasse aus. Wo der Rand von ringförmigen Muskelzügen gebildet wird, ist die Abgrenzung schärfer, wiewohl auch hier das Bindegewebe der Arterienwurzel meistens

[1]) Ich nenne Arterienwurzeln, was von den Meisten als arterielle Faserringe (*Tendines coronarii*) bezeichnet wird, und vermeide diesen Namen theils wegen der falschen Vorstellung, die er erweckt, theils wegen der verschiedenen Deutung, die er erhalten hat. Senac (a. a. O. p. 403), Read (Todd's cyclopaedia II, 588), Krause und Luschka (Archiv für physiologische Heilkunde 1856, S. 540) verstehen darnnter die drei Bogen, an welchen die Semilunarklappen befestigt sind. Sie haben übersehen, dass im rechten Herzen der Anheftungsrand einer Semilunarklappe regelmässig über den oberen Rand der Musculatur des Ventrikels sich hinab erstreckt und demnach nicht als Grenze nnd Ursprungsstätte dieser Musculatur gelten kann.

Fig. 22.

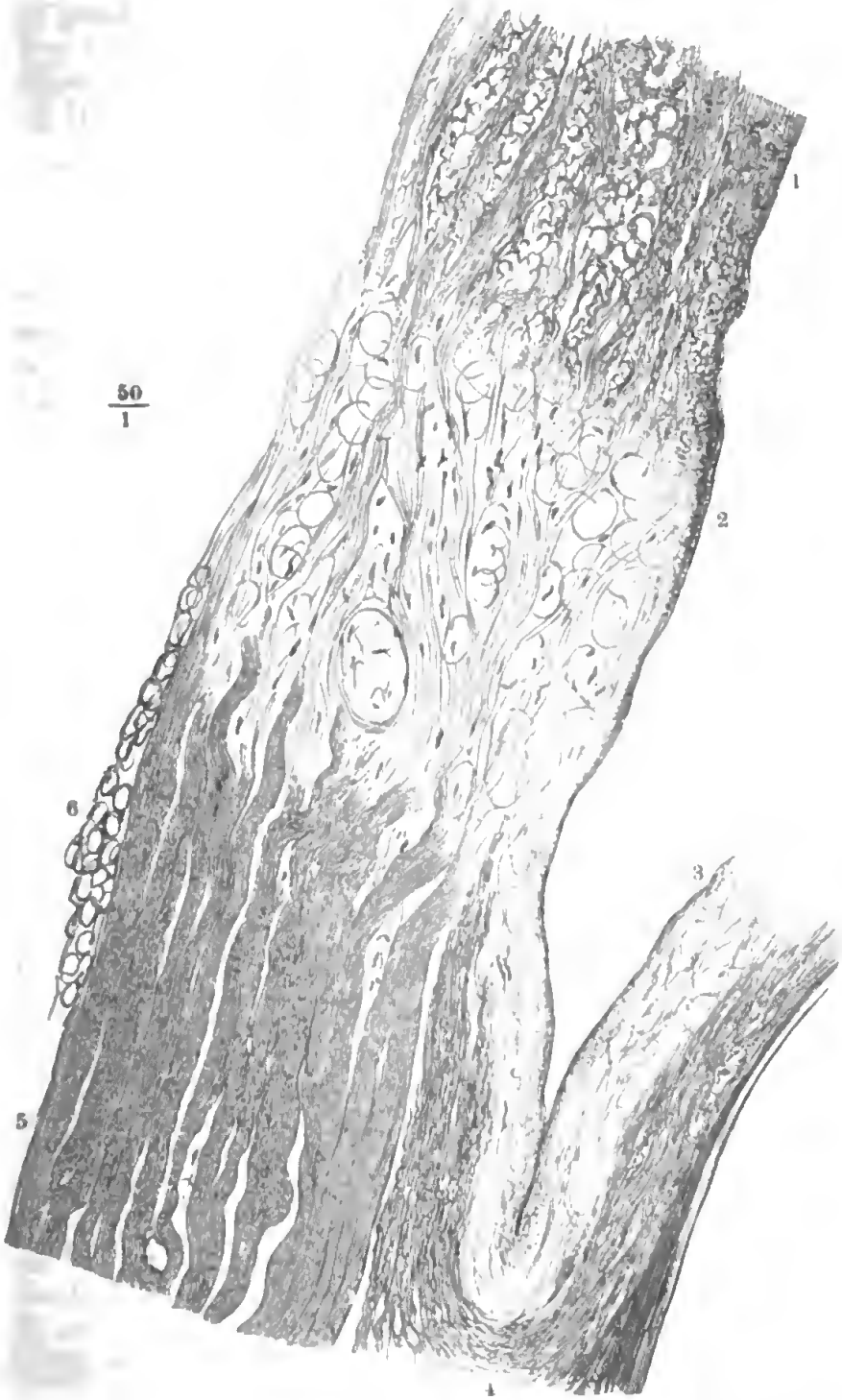

Dickendurchschnitt der A. pulmonalis und ihrer Wurzel, parallel der Axe derselben, durch den Seitentheil des Sinus. 1 Arterienwand. 2 Wand der Wurzel (die Länge dieses Stückes ist auf die Hälfte reducirt). 3 Valv. semilunaris. 4 Mit elastischen Fasern reichlich versetzte Bindegewebszüge, welche von der inneren Oberfläche des Ventrikels auf die Klappe übergehen. 5 Längsmuskelfasern des Ventrikels. 6 Fettgewebe.

mit dem die secundären Muskelbündel trennenden Bindegewebe in ununterbrochenem Zusammenhange steht (Fig. 22). Endlich aber kommen auch Stellen vor, wo die Wurzel der Arterie ganz unabhängig von dem interstitiellen Gewebe der Herzwand aus der Vereinigung des äusseren und inneren Ueberzugs der letzteren hervorgeht, wo der Herzmuskel seine eigene, aus festen ringförmigen Bindegewebsbündeln geflochtene Sehne besitzt (Fig. 23, 4)

Fig. 23.

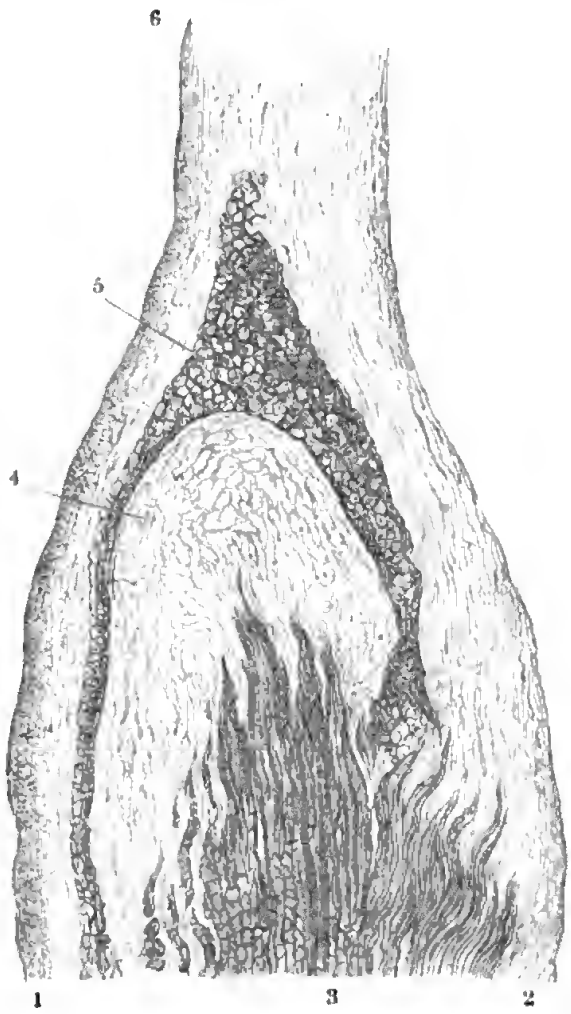

Dickendurchschnitt der Wurzel der Aorta, parallel der Axe des Gefässes. 1 Endocardium des Ventrikels. 2 Bindegewebiger Ueberzug der Oberfläche desselben. 3 Längsmuskelfasern. 4 Eigene Sehne derselben. 5 Ringförmige Muskelfasern. 6 Wurzel der Arterie.

und zwischen dieser Sehne und den beiden auf der Herzwand reitenden Lamellen, die sich zur Arterienwurzel vereinigen, eine Art Sphincter (5) eingeschaltet ist, ein prismatischer, im senkrechten Durchschnitt dreiseitiger Streifen ringförmiger Muskelbündel, der mit einer Spitze in die Arterienwand ragt und von den beiden anderen Ecken aus in die äussere und innere Muskelschichte der Wand des Ventrikels übergeht.

Die Bindegewebsbündel, welche am Ursprung der Arterienwurzel in der Art verwebt sind, dass sich zwischen die aus der Herzwand aufstei-

genden, vorzugsweise longitudinalen Bündel regellos ringförmige und schräge Bündel einschieben, ordnen sich weiterhin longitudinal und an manchen Stellen in zwei Schichten von ziemlich gleicher Mächtigkeit, die der mittleren und äusseren Schichte der Gefässwände entsprechen, eine innere von ringförmigem, eine äussere von longitudinalem Verlauf.

In einer ausnahmsweisen Lage befindet sich der Theil der Aorta, der die Scheidewand der arteriellen und venösen Oeffnung des linken Ventrikels bildet und geradezu in den vorderen Zipfel der Mitralklappe sich verlängert. Die Wurzel dieses Theiles geht aus dem oberen Rand der bindegewebigen, aber fast knorpelharten Platte hervor, welche (S. 17) beiderseits an den Knoten der Atrioventricularklappe aufgehängt ist, sich gegen die Mitte der Klappe allmälig verdünnt und gegen deren freien Rand zuschärft. Nach einer Grenze zwischen der Aortenwurzel und der Mitralklappe würde man an der vorderen Fläche der letzteren vergeblich suchen. An der hinteren Fläche ist sie bezeichnet durch die Linie, längs welcher die Muskelfasern des Atrium ihren Ursprung nehmen.

Am Eingang in die Arterien sind die Klappen angebracht, welche den Rückfluss des Blutes während der Diastole der Ventrikel hemmen. Es sind Valv. semilunares.

Fig. 24.

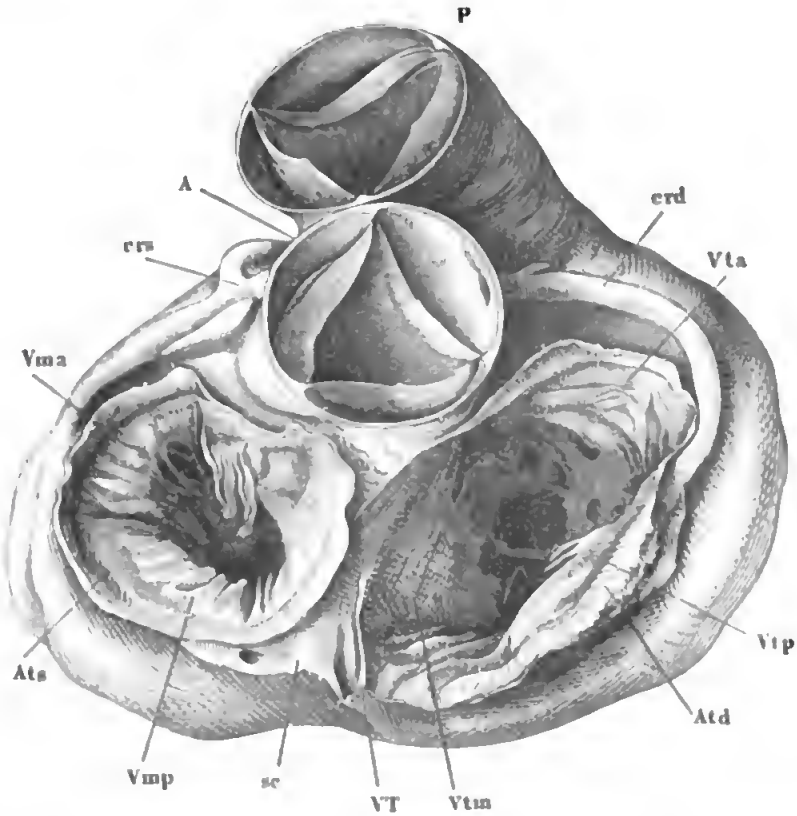

Herz von oben, die Arterien über dem Sinus, die Atrien oberhalb der Horizontalfurche abgeschnitten. *A* Aorta. *P* Art. pulmonalis. *crd*, *crs* A. coronaria dextra und sin. *Atd*, *Ats* Rechtes, linkes Atrium. *Vma*, *Vmp* Vorderer, hinterer Zipfel der Valv. mitralis. *Vta*, *Vtp*, *Vtm* Vorderer, hinterer, medialer Zipfel der Valv. tricuspidalis. *Sc* Sinus coronarius, geöffnet. *VT* Valv. Thebesii.

sogenannte Taschenventile, halbkreisförmige Membranen, welche mit dem bogenförmigen Rand, die Concavität nach oben, an der Wand des Gefässes befestigt sind und mit dem geraden, zuweilen leicht eingebogenen Rand von der Gefässwand abstehen. So werden Taschen gebildet, in welchen die zurückgestaute Flüssigkeit sich fängt, während sie zugleich die dem Gefässlumen zugekehrte Wand der Tasche ausspannt. Jede Arterie enthält drei Klappen, *Valvulae seminulares*[1]), von ziemlich gleichen Dimensionen in gleicher Höhe dicht nebeneinander, regelmässig so geordnet, dass in der Aorta an der hinteren, in der Art. pulmonalis an der vorderen Wand eine Klappe frontal steht und die beiden anderen dort gegen die vordere, hier gegen die hintere Mittellinie convergiren (Fig. 24). Geöffnet nähern sie sich einander mit den Rändern, decken sich sogar theilweise oder schlagen sich mit den Rändern nach oben, gegen das Lumen der Arterie um, und stellen eine kreisförmige Scheidewand dar, welche die Arterie gegen die Höhle des Ventrikels abschliesst (Fig. 25). Der Abschluss ist, in Folge der Art, wie die

Fig. 25.

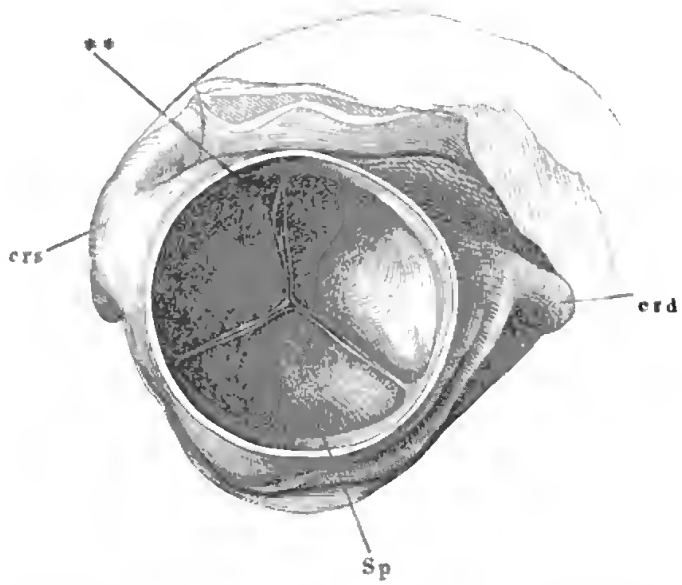

Ausgespannte Semilunarklappen der Aorta von der Arterie aus gesehen. *crd*, *crs* Art. coronaria dextra u. sin. *Sp* Hinterer Sinus. ** Durchbrochener Rand einer Semilunarklappe.

Ränder sich aneinanderlegen, auch dann vollkommen, wenn, wie das häufig vorkommt, die eine oder andere Klappe in der Nähe des Randes durchbrochen ist (Fig. 25 **).

Vom Ventrikel aus gesehen, lässt die ausgespannte Klappe durch drei radienförmig in gleichen Abständen verlaufende Furchen die Berührungslinien der Ränder der einzelnen Zipfel erkennen (Fig. 26). Je nach dem Druck, der auf den Klappen lastet, werden sie zwischen den Furchen mehr oder weniger bauchig hervorgetrieben.

[1]) *Valv. sigmoideae. Valv. arteriosae.*

Derselbe Druck aber, der die Klappe abwärts treibt, bauscht zugleich die Gefässwand über den angewachsenen Rändern der Klappe nach aussen und erzeugt je drei Erweiterungen, die man mit dem Namen *Sinus* [1]) belegt. Die Sinus (Fig. 26 *Ss*, *Sp*) sind identisch mit der Tasche, deren äussere Wand dem Gefäss, deren innere Wand der Klappe angehört; sie sind an der Aussenfläche des Gefässes geschieden durch Vertiefungen, die den Zwischenräumen der Klappe entsprechen und demgemäss Dreiecke darstellen mit zwei concaven Seiten, welche einen spitzen, gegen den Vereinigungspunkt je zweier Bogen gerichteten Winkel einschliessen (Fig. 15, 17); die diesem Winkel gegenüberliegende Seite ist die Grenze der Arterienwurzel gegen die Ventrikelwand. Die Dreiecke, die ich *Spatia intervalvularia* nennen werde, sind also Regionen des Gefässrohres, welche ausserhalb der Semilunarklappen liegen.

Fig. 26.

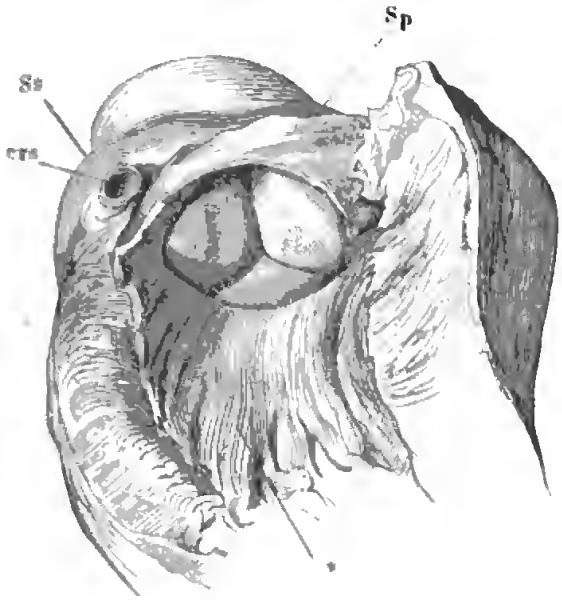

Ausgespannte Semilunarklappen der Aorta, vom Ventrikel aus gesehen. *Ss*, *Sp* Linker, hinterer Sinus. *crs* A. coronaria sin. * Septum der Ventrikel.

Aus dieser Beschreibung der Spatia intervalvularia geht hervor, dass die Grenze zwischen Ventrikel und Gefässrohr dem Anheftungsrande der Klappe nicht entspricht. Während der letztere einen dreifachen, mit der Wölbung abwärts gerichteten, ungefähr halbkreisförmigen Bogen darstellt, gleicht der Rand der musculösen Ventrikelwand einer wellenförmigen Linie, deren leichte Einbiegungen mit den Gipfeln der drei Bogen des Anheftungsrandes der Klappe zusammenfallen. Demnach steigt die Musculatur an dem Spatium intervalvulare etwas höher hinauf, als am Sinus. Doch finden Ausnahmen Statt. An dem vorderen Sinus der Art. pulmonalis und einigermaassen auch am linken Sinus der Aorta, also an den Regionen der Gefässe, welche frei zu Tage liegen, erhebt sich die Muskelsubstanz über den unteren Theil des Anheftungsrandes der Klappe und hier entspringt, streng genommen, die Klappe mit dem unteren Theil ihres Randes von der inneren Oberfläche des Ventrikels oder von dem inneren der beiden Blätter, welche am oberen Rande des Ventrikels sich zur Wurzel der Arterie vereinigen. Gewöhnlich ist in diesem Falle das verdickte Endocardium, so weit es der Klappe zum Ursprunge dient, von der Muskelsubstanz durch ein lockeres

[1]) *Sinus Valsalvae* aut. *Sinus Morgagni.*

Bindegewebe, in welchem ansehnliche Blutgefässe ringförmig verlaufen, geschieden. Ferner giebt es Stellen, an welchen die Muskelsubstanz den tiefsten Theil des Randes der Klappe nicht erreicht und je zwei Spatia intervalvularia unterhalb des Sinus communiciren. An den unteren Rand des hinteren Sinus aorticus befestigt sich der Ursprung der Scheidewand der Atrien; das Spatium intervalvulare zwischen dem hinteren und rechten Sinus aorticus ist durch den Ursprung der vorderen Wand des rechten Atrium quer getheilt und das untere Feld durch die Basis der Tricuspidalklappe in einen Atrium- und einen Ventrikeltheil geschieden, von welchen der letztere mit der durchsichtigen Stelle der Ventrikelscheidewand (s. oben) identisch ist.

Ebenso wenig fällt mit dem Anheftungsrande der Klappen die Linie zusammen, in welcher sich die Umwandlung des Bindegewebes in elastisches, der Arterienwurzel in die eigentliche Arterie vollzieht, obgleich auch diese Linie drei abwärts convexe Bogen beschreibt, die den Bogen der Semilunarklappe entsprechen. In den intervalvulären Räumen ragt das Bindegewebe höher hinauf, als in den Sinus; dort nimmt die Gefässwand die charakteristisch arterielle Beschaffenheit oft erst in der Nähe der oberen Spitze an; in der Wand der Sinus erhält sich das Bindegewebe nur in einem niedrigen, halbmondförmigen, nach beiden Seiten zugespitzten Streifen am Grunde der Tasche; die Bogen, die das Gewebe der eigentlichen Arterie gegen das Gewebe der Arterienwurzel abgrenzen, sind also flacher, als die Bogen des Anheftungsrandes der Klappe. Doch ist auch jenseits dieser Grenze die Arterie längs der Insertion der Klappen an ihrer inneren Oberfläche mit einer etwa 0,5 Mm. mächtigen Bindegewebsschichte bedeckt und gleichsam gefüttert, so dass also die Klappen überall und bis zu den Spitzen hinauf, in welchen je zwei benachbarte Taschen zusammenstossen, durch Vermittelung von Bindegewebe mit der Gefässwand verwachsen sind (Fig. 27). Dies Bindegewebe

Fig. 27.

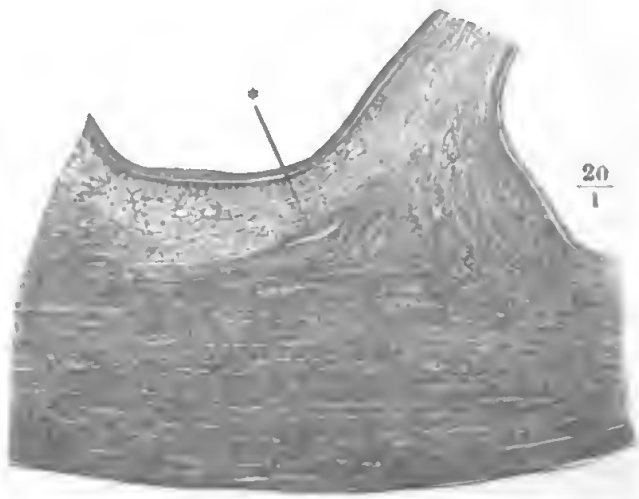

Horizontaler Dickendurchschnitt der Aorta in der Gegend der Spitze, in welcher zwei Semilunarklappen zusammenstossen. * Grenze der elastischen Arterienwand gegen das dieselbe bekleidende Bindegewebe.

bildet besonders in der Aorta einen deutlichen verticalen Vorsprung, der sich abwärts, wo die Anheftungsränder je zweier Klappenzipfel auseinander weichen, in zwei kurze, zugespitze Schenkel spaltet und aufwärts in eine stumpfe Kante der inneren Oberfläche der Arterie fortsetzt.

Soweit die Semilunarklappen von der Wand des Ventrikels entspringen, lassen sie sich am Ursprung und eine kurze Strecke weit in zwei, durch lockeres Bindegewebe verbundene Platten zerlegen; der von der Arterie und ihrer Wurzel entspringende Theil der Klappe ist aber vom Ursprung an eine einfache, an beiden Oberflächen von der inneren Gefässhaut bekleidete, derbe Bindegewebsplatte von etwa 0,2 Mm. Mächtigkeit. Der Verlauf der Bündel ist hauptsächlich transversal, dem Rande parallel: stärkere Balken durchziehen die Platte in querer Richtung, indem sie einander gegenüber aus der Wand des Gefässes in die Klappe eintreten, sich spitzwinkelig verästeln und in langgestreckt rhombischen Maschen anastomosiren. Sie nehmen gegen den Rand der Klappe an Mächtigkeit ab; an der oberen Fläche erheben sie sich häufig über das Niveau der Klappe, so dass diese Fläche quergerippt erscheint, ohne dass die untere etwas von ihrer Glätte einbüsst. Ganz gewöhnlich findet man, wie erwähnt, in der Nähe des Randes das Gewebe, welches die Lücken zwischen den Rippen ausfüllen sollte, geschwunden, die Klappe netzförmig durchbrochen. In der Mitte dieser Gegend ragt aber ein plattes Knötchen, *Nodulus*[1]), sowohl nach beiden Flächen, als auch in der Regel über den Rand hervor, der dadurch zweimal eingebogen erscheint. Der Vorsprung sitzt fast immer genau in der Mitte des freien Randes, selten ist er nach der einen oder anderen Seite verschoben. Das Knötchen ist kreisrund oder stahlförmig und erstreckt sich danach vom Rande aus mehr oder weniger tief in das Innere der Klappe; es ist stärker und fester in den Semilunarklappen der Aorta, als in denen der Art. pulmonalis; in den letzteren ist es oft nur mit Mühe unterscheidbar, in den Aortenklappen ist es von knorpeliger Härte. Doch ist das Gewebe des Nodulus von dem der übrigen Klappe nicht wesentlich verschieden. Das Bindegewebe, welches aus dem Ventrikel auf die untere Fläche der Semilunarklappe übergeht, ist von elastischen Fasern reichlich durchzogen; die Schichte desselben nimmt ungefähr die Hälfte der Dicke der Klappe ein; die andere obere Hälfte, welche mit der inneren Auskleidung der Arterie in Verbindung steht, ist ein an elastischen Fasern armes Bindegewebe (Fig. 22). Das Gewebe des Nodulus gleicht mehr dem letzteren, doch zeichnen sich die Bündel durch grössere Feinheit, gestreckteren, radiären Verlauf und durch die grosse Zahl eingestreuter Kerne aus.

Die Zahl der Semilunarklappen am Eingang der Art. pulmonalis steigt auf vier, worunter eine sehr kleine, oder sinkt auf zwei. Viel seltener kommen dergleichen Varietäten an den Valv. semilunares aorticae vor (Cruveilhier).

Bei der bisherigen Beschreibung wurde, so weit dies thunlich war, die Vorstellung festgehalten, dass das Herz ein an sich symmetrisches Organ in symmetrischer Lage sei. Es ist Zeit, diese Vorstellung zu berichtigen.

Asymmetrie des Herzens.

Die symmetrische Form des Organs wird schon dadurch gestört, dass das linke Herz, wie es ungleich grössere Widerstände zu überwinden hat, als

[1]) *Nodulus Arantii s. Morgagni.*

das rechte, so auch in allen seinen Theilen stärker gebaut ist. Dieser Unterschied bildet sich schon in den ersten Wochen nach der Geburt aus; er betrifft nicht nur die Musculatur, welche im linken Atrium und Ventrikel etwa doppelt so stark ist, als in den entsprechenden Höhlen des rechten Herzens, sondern auch die Mächtigkeit der bindegewebigen Gebilde, der Klappen und ihrer Knötchen, der Chorden, der Fila coronaria und selbst des Endocardium. Folge der ungleichen Dicke der Wände ist es, dass der linke Ventrikel an der Spitze des Herzens über den rechten vorragt oder, wie man sich ausdrückt, allein die Spitze des Herzens[1]) bildet, dass ferner die Verticalfurche sich zur rechten Seite der Spitze von der vorderen Fläche auf die hintere wendet und an der hinteren Fläche nicht in der Mitte, sondern näher dem rechten Rande verläuft. Zum Theil erfolgt die Verdickung des linken Herzens auf Kosten des rechten: der linke Ventrikel behält im leeren Zustande die Kegelform und zeigt einen kreisförmigen Querschnitt; indem aber die Wand desselben auch nach der Seite sich wölbt, die dem rechten Ventrikel zugekehrt ist, wird der letztere von der Scheidewand her eingedrückt und der Querschnitt seines Lumens zeigt die Form eines Halbmonds, dessen vorderes Horn um so spitzer ausgezogen ist, je mehr der Schnitt sich der Basis des Ventrikels nähert, wo er den Conus arteriosus mit einschliesst (Fig. 28).

Fig. 28.

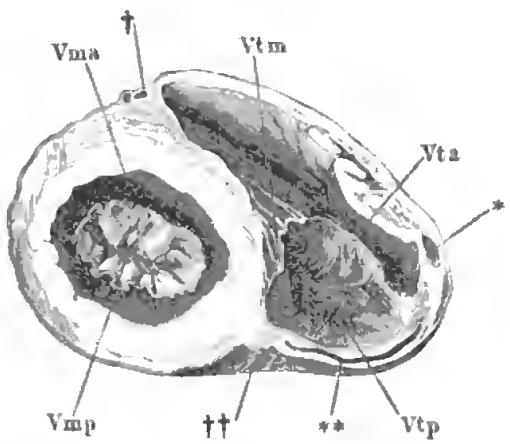

Horizontalschnitt eines Kinderherzens unterhalb der Horizontalfurche, untere Hälfte. *Vma*, *Vmp* Vorderer, hinterer Zipfel der Mitralklappe. *Vtm*, *Vta*, *Vtp* Medialer, vorderer, hinterer Zipfel der Tricuspidalklappe. * Durchschnittener Muskelbalken. ** A. coron. dextra, der Länge nach angeschnitten. † Querschnitt der A. coronaria sin. †† Hintere Longitudinalfurche.

Eine weitere Alteration der symmetrischen Form des Herzens entsteht durch den Conus arteriosus, der an der vorderen Fläche des Organs schräg nach links aufsteigt; seinem Rande folgend nimmt die Längsfurche an der Vorderfläche einen derartigen Verlauf, dass der grösste Theil dieser Fläche, ein Dreieck mit abwärts gerichteter Spitze, dem rechten Ventrikel zugetheilt wird und vom linken nur ein schräger Streifen sichtbar bleibt, der dadurch noch schmaler wird, dass das Herz in ruhender Lage mit der Vorderfläche um seine Längsaxe etwas nach links gedreht ist. In der Systole macht es die entgegengesetzte Drehung und so betheiligt sich der linke Ventrikel mit einem breiteren Streifen an der Bildung der Vorderfläche.

Ich habe schon oben erinnert, dass die Fläche des Herzens, die bisher als hintere bezeichnet wurde, in Wirklichkeit schräg abwärts gerichtet ist und auf dem Zwerchfell ruht. Das erschlaffte Herz schmiegt sich seiner

[1]) *Apex s. Mucro cordis.*

Unterlage namentlich mit dem Theil seiner Oberfläche an, der von dünneren Wänden gebildet wird und so kommt es, dass während der Diastole nur die vordere Fläche [1]) des Herzens die der Kegelform zukommende Wölbung behauptet, die hintere Fläche [2]) dagegen sich abplattet, und dass man an den Ventrikeln zwei seitliche Ränder unterscheiden kann, von denen der rechte [3]) schärfer ist, als der linke [4]). Durch die Systole kommt die Gestalt des Herzens der konischen näher und nimmt der sagittale Durchmesser gegen den transversalen relativ zu.

Zuletzt gedenke ich der ebenfalls schon früher angedeuteten Drehung des auf das Zwerchfell zurückgelehnten Herzens um die verticale Axe des Körpers mit der Spitze nach links. Der Grad dieser Drehung wird dadurch bezeichnet, dass das Herz mit dem äussersten Theil seines rechten Randes, welcher der Eintrittsstelle der V. cava inf. in das rechte Atrium entspricht, gerade über dem Foramen venae cavae des Zwerchfells liegt, indess die Spitze des linken Ventrikels die Gegend der Verbindung des Knochens und Knorpels der fünften linken Rippe erreicht. Demnach findet sich die bei weitem grössere Hälfte des Herzens in der linken Körperhälfte: ein in der Medianebene geführter Schnitt (Fig. 29) lässt die Scheidewand der Atrien auf der rechten, dagegen die Scheidewand der Ventrikel und den grössten Theil des rechten Ventrikels mit dem Conus arteriosus auf der linken Seite.

Es ist noch Einiges über die Configuration der einzelnen Höhlen nachzutragen, wobei ich mit den Atrien beginne.

Das rechte Atrium ist in einem auf die Axe des Herzens senkrechten Durchschnitt palmenförmig; die vorwärts gerichtete und medianwärts gebogene Spitze der palmenförmigen Figur wird durch die Auricula gebildet, in welche das eigentliche Atrium ohne Unterbrechung sich fortsetzt (Fig. 4). In der Ansicht des Herzens von vorn oder oben zeigt sich zur Rechten des Stammes der Aorta die V. cava sup. (Fig. 2), welche dicht neben dem vorderen Rande des Septum die Decke des Atrium durchbricht, indem sie an ihrem vorderen und seitlichen Umfang sich scharf gegen die Wölbung des Atrium absetzt, mit ihrer hinteren Wand aber sanft ausgeschweift in die obere Wand des Atrium umbiegt (Fig. 30 *cs*). Der Durchmesser ihrer Mündung beträgt etwa 22 Mm. An der hinteren Fläche des Herzens zieht der Sinus coronarius unmittelbar oberhalb der circulären Furche über das untere Ende der Rinne hinweg, welche die Atrien scheidet, und senkt sich neben dieser Rinne in das rechte Atrium ein; darüber findet sich die Mündung der Vena cava inferior, welche, 33 Mm. im Durchmesser, fast die ganze Höhe der hinteren Wand neben der Verticalfurche einnimmt (Fig. 3). Zwischen den Mündungen der beiden Vv. cavae zeigt die obere Wand des Atrium im ausgedehnten Zustande eine leichte, transversale Einbiegung, welche einem sogleich zu erwähnenden Vorsprung in das Lumen der Höhle entspricht. Kleinere Venen in veränderlicher Zahl steigen am Rande und der Vorderfläche des rechten Ventrikels aus der Muskelmasse desselben empor und öffnen sich über der Horizontalfurche in das Atrium.

Rechtes Atrium.

An seiner inneren Oberfläche ist das rechte Atrium stellenweise glatt,

---

[1]) *Superficies ant. s. sup. s. convexa.* [2]) *Superficies post. s. inf. s. plana.* [3]) *Margo dexter s. ant. s. acutus.* [4]) *Margo sinister s. post. s. obtusus.*

stellenweise durch die nach innen vorspringenden Muskelbündel netzförmig und mehr oder minder regelmässig gerippt. Es versteht sich, dass mit der

Fig. 29*).

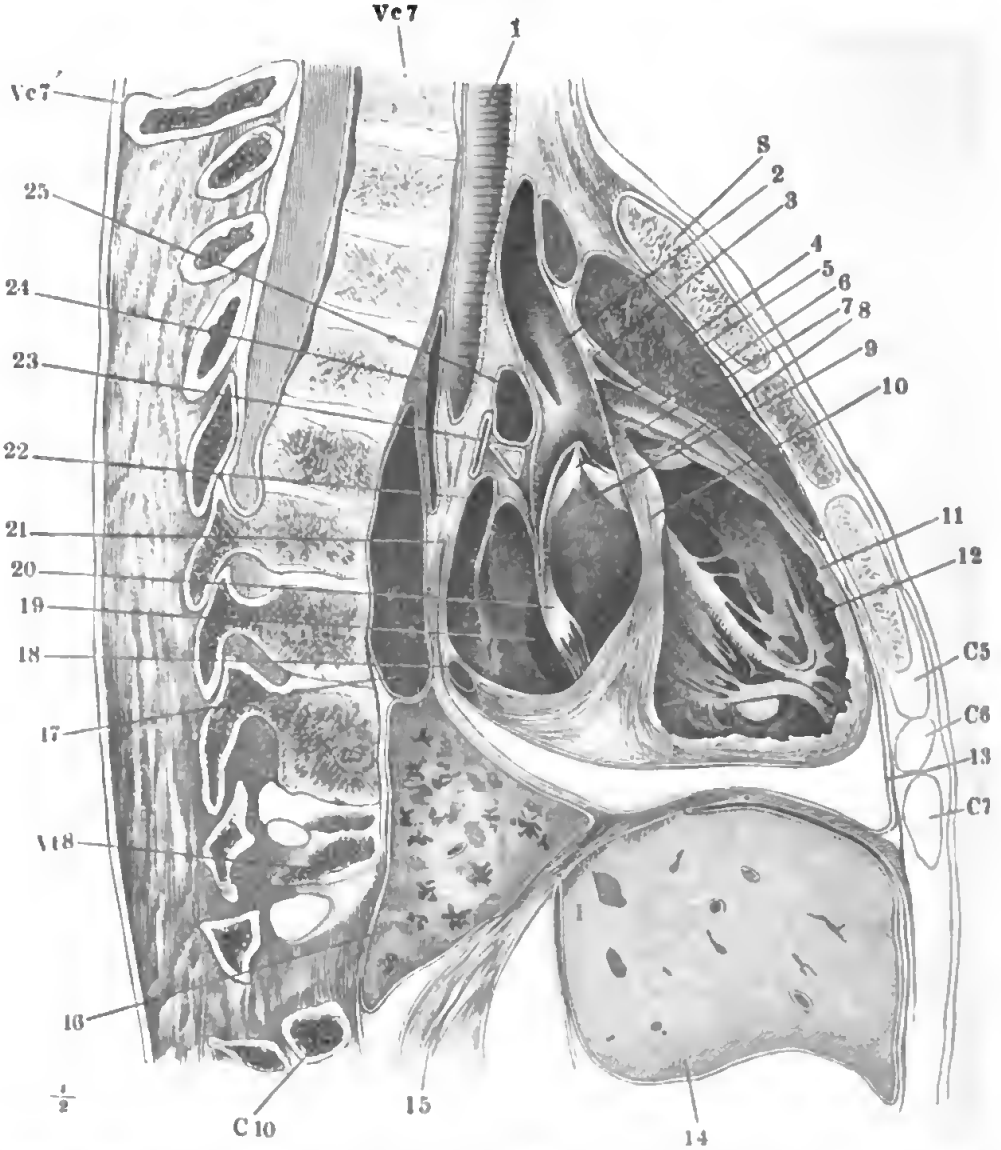

Medianschnitt des Thorax, linke Hälfte. *S* Brustbein. C^5 bis C^7 Knorpel der 5. bis 7. Rippe. C^{10} Köpfchen der 10. Rippe. Vc^7 Körper, $Vc^{7'}$ Dorn des 7. Halswirbels. V^{7-8} Körper des 8. Brustwirbels. 1 Trachea. 2 Aorta adscendens. 3 Vorderer Umschlag des parietalen Blattes des Pericardium in das viscerale. 4 Oberer Lappen des linken Lungenflügels. 5 Conus arteriosus. 6 Stamm der A. pulmonalis. 7 Semilunarklappen der Aorta. 8 Am Insertionsrande durchschnittene rechte Semilunarklappe der A. pulmonalis. 9 Höhle des linken Ventrikels. 10 Septum der Ventrikel. 11 Vordere Wand des rechten Ventrikels. 12 Höhle desselben. 13 Pericardium, im Uebergang auf das Zwerchfell. 14 Leber. 15 Vertebralportion des Zwerchfells. 16 Unterer Lappen der linken Lunge. 17 Aorta descendens. 18 Sinus coronarius. 19 Hinterer Rand der linken Atrioventricularöffnung. 20 Vorderer Zipfel der Valv. mitralis. 21 Hinterer Umschlag des parietalen Blattes des Pericardium in das viscerale. 22 Einmündung einer linken V. pulmonalis. 23 Blätter des Pericardium. 24 Oesophagus. 25 A. pulmonalis dextra.

*) Nach Pirogoff, Anat. topogr. Fasc II, A. Tab. VII. Fig. 2.

Ausdehnung der Wände die von diesen Rippen umschlossenen Felder grösser und zugleich, wie die Rippen selbst, dünner werden. Glatt ist das Septum und die nächste Umgebung der Veneumündungen so wie der Wurzel der Atrioventricularklappen; netzförmig und zwar von unregelmässigen Bälkchen durchzogen sind die Wände der Auricula; an der oberen und unteren Wand des eigentlichen Atrium aber wird das Netz- oder Gitterwerk von geraden oder leicht gebogenen, in verticaler Richtung verlaufenden und in derselben Richtung spitzwinklig verästelten platten Balken gebildet, welche durch feinere, quere und schräge Anastomosen verbunden sind (Fig. 30). Oeffnet man das Atrium in natürlicher Lage durch Entfernen oder Zurückschlagen der äusseren Wand, so sieht man in der oberen Ecke, hinter einem bogenförmigen, durch das Balkenwerk der Decke gebildeten Vorsprung, die Oeffnung der Vena cava sup. (Fig. 30 und 31 *cs*). Darunter folgt der quere, an der äusseren Fläche durch eine Einbiegung angedeutete Wulst, *Tuberculum*[1]), der sich wie ein scharfkantiger Wall zwischen den Mündungen der beiden Hohlvenen erhebt und die aus beiden Mündungen einander entgegenkommenden Ströme abzuweisen dient. Ein durch die Dicke der oberen Wand des Atrium senkrecht auf diesen Wulst (Fig. 31 †) geführter Durchschnitt zeigt, dass derselbe seine Form einer Ablagerung von Fett verdankt, welches zwei Schichten der Muscnlatur von einander scheidet, von denen die eine der Einbiegung folgt, während die andere über dieselbe hinwegzieht. An das Tuberculum schliesst sich weiter abwärts der Limbus fossae ovalis an (Fig. 31 *Lfo* (s. oben S. 8), und das untere Horn des letzteren geht in eine Klappe oder vielmehr einen halbmondförmigen Saum, *Valvula Eustachii* (Fig. 30 *VE*), über, welcher in fast horizontaler Richtung an der vorderen Hälfte der Wand der Vena cava inf. hinzieht. Die grösste Breite dieses Saums beträgt nicht leicht über 10 Mm., oft kaum die Hälfte; er ist von sehr feinen netzförmigen Muskelbündeln durchzogen, häufig am Rande durchbrochen. Die Klappe bestimmt im fötalen Herzen, wo sie relativ breiter ist, in Verbindung mit der Valvula foraminis ovalis die Richtung des

Fig. 30.

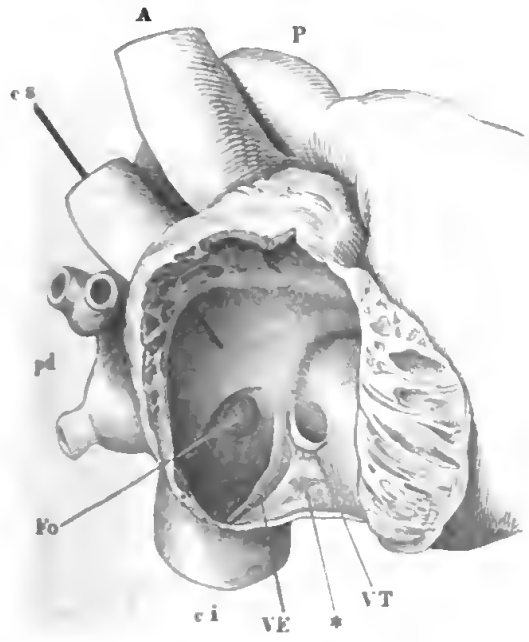

Rechtes Atrium, mit zurückgeschlagener äusserer Wand. *A* Aorta. *P* Art. pulmonalis. *cs*, *ci* V. cava sup. u. inf. *pd* Vv. pulmon. dextrae. *Fo* Fossa ovalis. *VE* Valvula Eustachii. *VT* Valv. Thebesii. * Mündung einer kleinen Herzvene.

[1]) *Tuberculum utramque venam distinguens* Lower. *Tuberculum Loweri* aut.

Blutstroms aus der V. cava inf. (Fig. 6); für den Blutlauf beim Erwachsenen ist sie bedeutungslos.

Fig. 31.

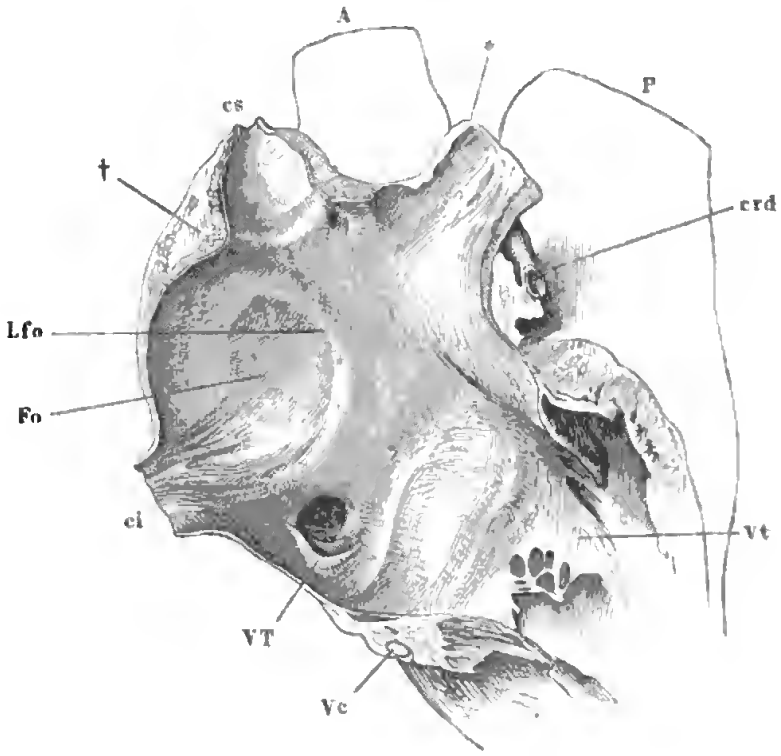

Sagittalschnitt durch das rechte Atrium und die in dasselbe mündenden Gefässe eines im aufgeblasenen Zustande erhärteten Herzens; rechte Schnitthälfte. *cs*, *ci* V. cava sup. u. inf. *Vc* Vena coronaria, quer durchschnitten. *crd* A. coronaria dextra. *Fo* Fossa ovalis. *Lfo* Limbus fossae ovalis. *VT* Valvula Thebesii. *Vt* Valvula tricuspidalis. *A* Aorta. *P* A. pulmonalis. * Auricula, quer abgeschnitten. † Tuberculum atrii dextri.

In dem Winkel, welchen das linke Horn der Valvula Eustachii mit dem glatten Wulst bildet, von welchem die Klappe ihren Ursprung nimmt, also vor der Klappe und — bei aufrecht gestelltem Herzen — über der Mündung der Vena cava inf. sieht man die Mündung des Sinus coronarius [1]), 12 Mm. im Durchmesser, unvollkommen bedeckt von einer schmalen, meistens gefensterten, nicht selten in ein Netz feiner Fäden aufgelösten Klappe, der *Valvula Thebesii*, die mit dem freien Rand gegen die Scheidewand der Atrien gerichtet ist (Fig. 30 u. 31 *VT*). Eine veränderliche Anzahl kleiner Lacunen (Fig. 30 * [2]) kommt an der äusseren Wand und dem Septum vor. Es sind zum Theil Oeffnungen der kleineren Herzvenen, zum Theil blinde Einstülpungen des Endocardium in Lücken der Muskelsubstanz.

Linkes Atrium.

An dem linken Herzen ist die Auricula deutlich gegen das eigentliche Atrium abgesetzt (Fig. 4). Die Form des letzteren ist einigermaassen einem kurzen, quer liegenden Hohlcylinder ähnlich, dessen Endscheiben abgerundet

[1]) *Orificium venae coronariae magnae.* [2]) *Foramina Thebesii.*

in die Seitenwände übergehen. Die mediale Endscheibe ist grösstentheils identisch mit dem Septum der Atrien und überragt dasselbe nur um Weniges nach oben und hinten. Aus der unteren Hälfte der freien, lateralen Endscheibe geht die Auricula hervor, am Ursprung cylindrisch und eingeschnürt [1]), weiter im transversalen Durchmesser abgeplattet und an der Spitze schaufelförmig verbreitert, mit einer Flächenkrümmung um den Stamm der Art. pulmonalis und zugleich mit einer Sförmigen oder zickzackförmigen Kantenkrümmung (Fig. 32 *As*). Die vordere Wand des cylindrischen Sackes ist

Fig. 32.

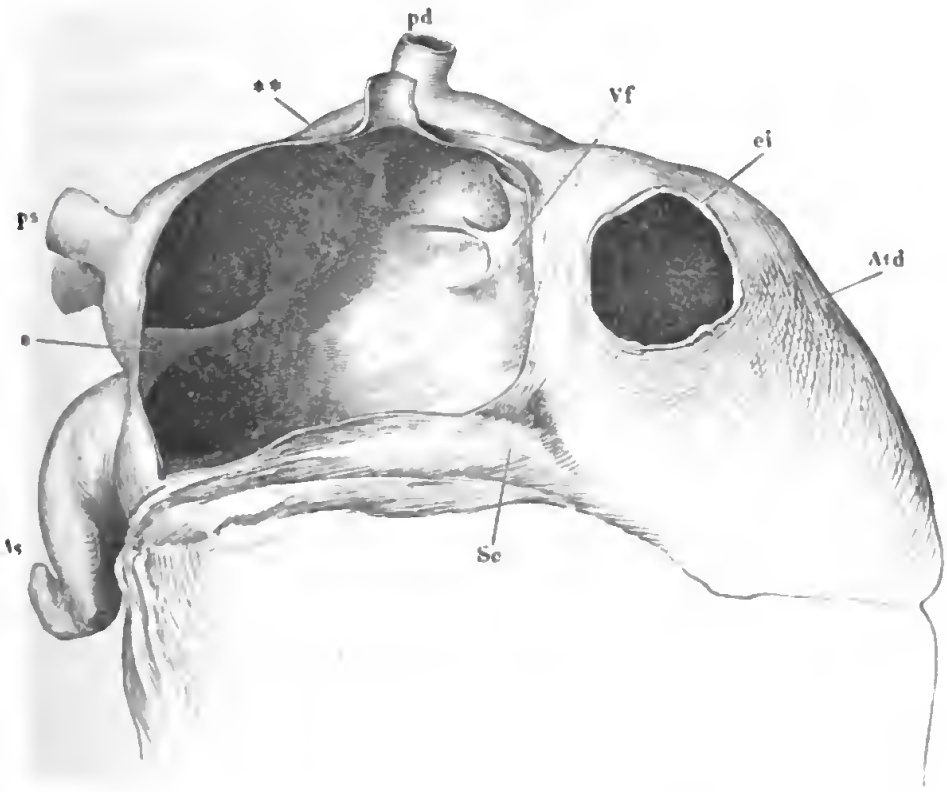

Atrien, von hinten, das linke durch Entfernung der hinteren Wand geöffnet. *Atd* Atrium dextrum. *As* Auricula sinistra. *pd*, *ps* Venae pulmon. dextra u. sin. *Sc* Sinus coronarius. *ei* Mündung der V. cava inf. *Vf* Valvula foraminis ovalis. * Klappenförmiger Vorsprung zwischen den Eingängen der Vv. pulmon. sin. u. der Auricula. ** Wulst an der linken Seite der Vv. pulmon. dextrae.

entsprechend der Wölbung der Stämme der Aorta und Arteria pulmonalis etwas eingedrückt. An der oberen Wand des Atrium stehen ungefähr an der Stelle, die der Grenze der Seitenfläche gegen die Endflächen des Cylinders entsprechen würde, einander gegenüber und jederseits übereinander die Mündungen der beiden Vv. pulmonales (Fig. 32 *pd*, *ps*); die beiden Venen Einer Seite sind durch einen grösseren oder geringeren Zwischenraum getrennt oder vereinigen sich auch noch vor der Einmündung zu Einem Stamme. Im Inneren des Atrium beschränkt sich der netzförmige Bau der

[1]) *Collum auriculae sinistrae.*

Wandung auf die Auricula; die übrigen Oberflächen sind glatt und nur die Anheftung der Valvula foraminis ovalis (*Vf*) veranlasst die Bildung von Streifen oder seichten Taschen an der Scheidewand. Vereinzelte kleine Einstülpungen des Endocardium kommen auch im linken Atrium vor. Die Einmündung der linken Pulmonalvenen wird von dem Eingang in die Auricula geschieden durch einen schwachen Wulst, in seltenen Fällen durch einen klappenartigen, halbmondförmigen Vorsprung, der eine Breite von 6 Mm. erreichen kann (Fig. 32 *), eine wahre, unverstreichbare Duplicatur der Herzwand, über die das Pericardium hinwegzieht. Ein noch schwächerer Wulst, der mehr einer Einbiegung gleicht (Fig. 32 **), zieht an der Decke des Atrium in sagittaler Richtung links neben der Einmündung der rechten Pulmonalvenen hin.

Rechter Ventrikel.

Der rechte Ventrikel hat die Gestalt einer dreiseitigen, mit der Spitze abwärts gerichteten Pyramide. In der Basis der Pyramide finden sich, durch eine musculöse Brücke von der Breite des Durchmessers der Aorta getrennt, hinten die venöse Oeffnung mit der Tricuspidalklappe, vorn, an einer cylindrischen Spitze, in welche die Basis, die äussere und die mediale Wand sich vereinigen, die arterielle Oeffnung mit der Semilunarklappe (Fig. 33).

Fig. 33.

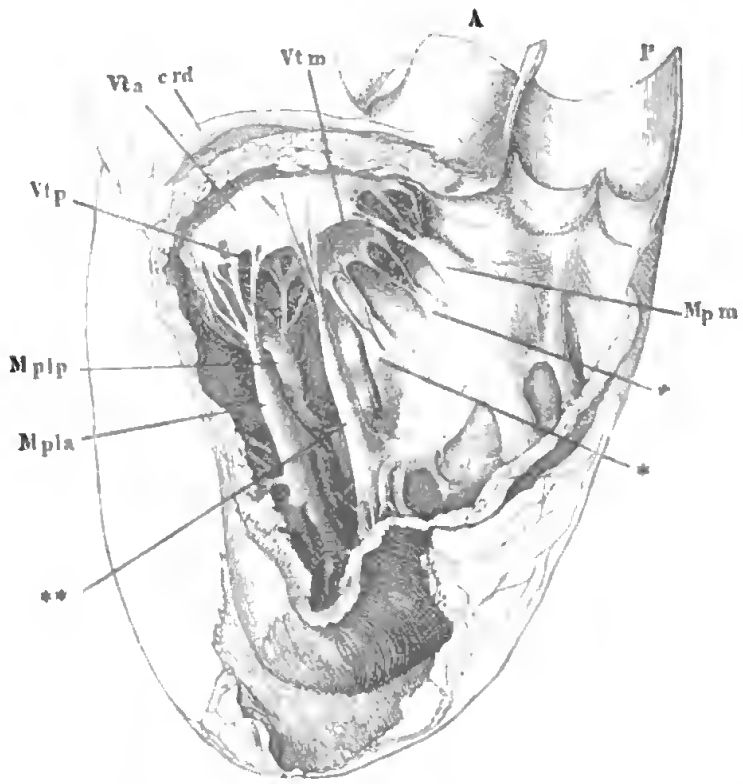

Rechter Ventrikel und Art. pulmonalis, durch Ausschneiden eines Theils der Seitenwand geöffnet, von der rechten Seite gesehen. *A* Aorta. *P* Art. pulmonalis. *crd* A. coronaria dextra. *Vtm*, *Vta*, *Vtp* Medialer, vorderer, hinterer Zipfel der Valv. tricuspidalis. *Mpm* Medialer Papillarmuskel. *Mpla*, *Mplp* Vorderer, hinterer lateraler Papillarmuskel. * Aus dem Septum der Ventrikel entspringende Papillarmuskeln und Chorden. ** Ueberzähliger Papillarmuskel am vorderen Zipfel der Valv. tricuspid.

Digitized by Google

Der vordere Zipfel der Tricuspidalklappe (*Vta*), welcher vom hinteren Rande jener fleischigen Brücke herabhängt, scheidet den Ventrikel in einen venösen und einen arteriellen Raum (Conus arteriosus); eine vom Centrum der Pulmonalarterienöffnung auf die Axe des Ventrikels gezogene Linie macht mit der letzteren einen Winkel von 30 bis 35° (Oehl).

Linker Ventrikel.

Der linke Ventrikel (Fig. 34) ist kegelförmig; in der anfwärts gerichteten Basis des Kegels liegen die venöse Mündnng mit der Mitralklappe und

Fig. 34.

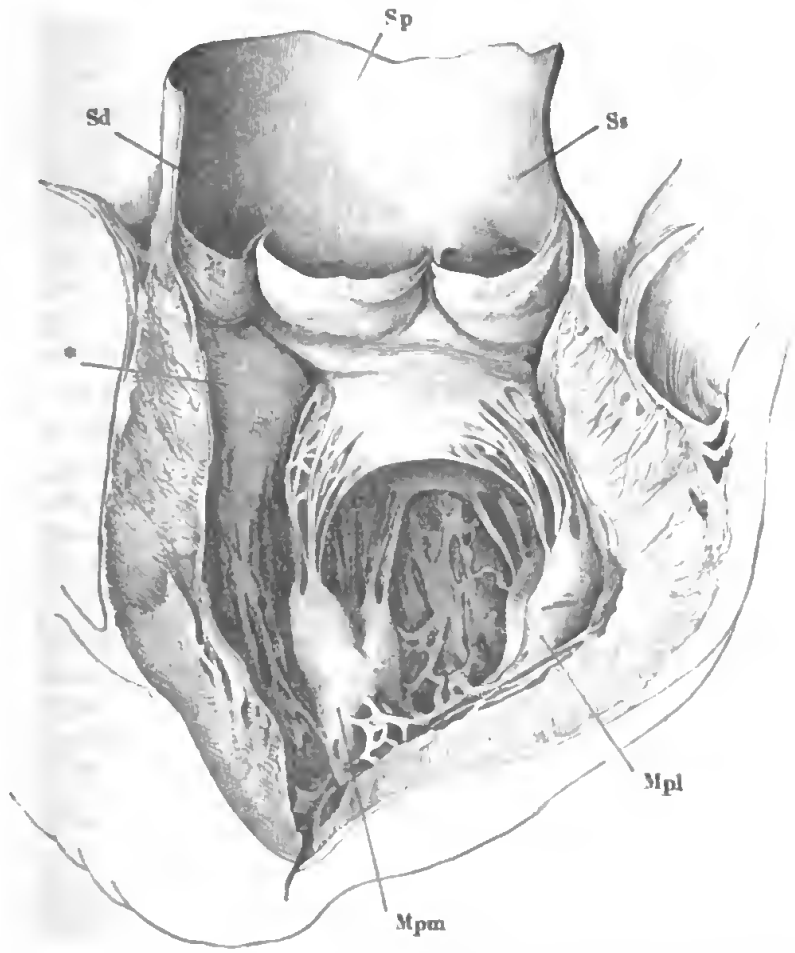

Linker Ventrikel und Aorta, durch einen Verticalschnitt der vorderen Wand geöffnet und ausgebreitet. *Sd*, *Sp*, *Ss* Rechter, hinterer, linker Sinus der Aorta. *Mpm*, *Mpl* Medialer lateraler Papillarmuskel. * Septum der Ventrikel.

die arterielle mit der Semilunarklappe nnmittelbar hintereinander, so dass der vordere Zipfel der Mitralklappe, der den venösen Theil des Ventrikels vom arteriellen scheidet, eine directe Fortsetzung der hinteren Aortenwand ist. Der Winkel, den eine von der Mitte der Aortenöffnnng abwärts gezogene Linie mit der Axe des Ventrikels bildet, beträgt im linken Herzen nur 25 bis 30°.

Gewicht des Herzens.

Das Gewicht des Herzens schwankt je nach der Statnr und der allgemeinen Entwickelnng des Muskelsystems und je nach dem Fett- und Blut-

gehalt seiner Wände innerhalb weiter Grenzen, zwischen 210 nnd 450 Gr.; das mittlere Gewicht beträgt 292 Grm.; das weibliche Herz ist im Mittel um etwa $^1/_6$ leichter, als das männliche (Krause). Das absolnte Gewicht des Herzens nimmt noch nach der Vollendung des Wachsthums zu, ob stätig bis ins höchste Alter oder ob zu gewisser Zeit ein Stillstand und znletzt wieder Abnahme eintritt, darüber gehen die Ansichten auseinander. Das Volnmen des Herzens beträgt 196 bis 322, im Mittel 241 Cubcm. (Krause). Im Verhältniss zum Gewicht des ganzen Körpers ist das Herz beim Neugebornen schwerer, als beim Erwachsenen (Meckel), bei Frauen schwerer, als bei Männern (Clendinning).

Geringere Differenzen in den Angaben sind durch die Methode der Präparation bedingt, je nachdem die Gefässstämme mehr oder minder dicht am Ursprunge abgeschnittcn wurden. Lobstein bestimmte das mittlere Gewicht des Herzens zu 270 bis 300 Gr., Cruveilhier zu 177 bis 234 Grm., Bouillaud zu 245 Grm.; nach Clendinning's an etwa 400 Individuen angestellten Wägungen beträgt es:

	bei Männern	bei Frauen
zwischen dem 15. bis 30. Jahre	271 Gr.	260 Gr.
„ „ 30. bis 50. „	303 „	266 „
„ „ 50. bis 70. „	324 „	273 „
über 70 „	336 „	273 „

Peacock gewann aus Wägungen von 122 normalen Herzen von männlichen und 60 von weiblichen Leichen (die Arterien waren 3 Cm. hoch über dem Ursprung abgeschnitten) folgende Resultate: Das mittlere Gewicht im Alter von 20 bis 25 Jahren ist bei Männern 281, bei Frauen 251 Gr. Dabei wurden Herzen von mehr als 360 Gr. Gewicht, auch wenn sie nicht krankhaft schienen, ausgeschlossen. Das Gewicht ist grösser bei Individuen, welche nach kurzer Krankheit, als bei solchen, welche nach langwierigen und zehrenden Krankheiten verstorben sind. Das gewöhnliche Gewicht des Herzens schwankt bei Männern, je nachdem sie an acuten oder chronischen Krankheiten verstorben, zwischen 270 und 330 oder 240 und 300 Gr., bei Frauen zwischen 240 und 300 oder 210 und 270 Gr. Im vorgerückten Alter schien, besonders bei Frauen, das Gewicht des Herzens wieder etwas abzunehmen.

Wulff giebt (nach Untersnchungen von 11 männlichen und 3 weiblichen Herzen) das mittlere Gewicht zu 301 Gr. an; das Durchschnittsgewicht der männlichen Herzen überstieg das der weiblichen um 30 bis 45 Gr. An der Leiche eines Hingerichteten, welche E. Bischoff zur Bestimmung des Gewichts der Körpertheile benutzte, kamen auf das Herz, dessen Gefässe am Herzbentel abgeschnitten wareu, 332,2 Grm.; das Herz einer normalen, jungen weiblichen Leiche wog (mit dem Pericardium) 345 Grm. Das Mittel, welches Blosfeld aus Wägungen der Herzen von 36 verunglückten Männern und 8 vernnglückten Frauen zog, betrng für jene 346 (zwischen 285 und 400), für diese 310 (zwischen 251 und 358) Grm.; das von Dieberg aus den Sectionen von 7 männlichen und 2 weiblichen anscheinend normalen Leichen gewonnene Mittel betrug 346, resp. 340 Grm. Dem letztgenannten Beobachter zufolge nimmt das Gewicht des Herzens bis zum 30. Jahre allmälig zu, erhält sich vom 30. bis zum 50. in ziemlich gleicher Höhe nnd zeigt nach dieser Zeit verschiedene Schwankungen.

Das Gewicht des Herzens verhält sich znm Gewichte des ganzen Körpers beim Neugebornen nach Meckel wie 1 : 120. Beim Erwachsenen giebt Tiedemann das Verhältniss an wie 1 : 160, M. J. Weber wie 1 : 150, Clendinning für Männer wie 1 : 158, für Frauen wie 1 : 149, Reid wie 1 : 225, Bischoff wie 1 : 209,6. Aus den von Blosfeld mitgetheilten Ziffern ergiebt sich für das männliche Herz 1 : 178,1, für das weibliche 1 : 169,0, aus Dieberg's Ziffern für das männliche Herz 1 : 166,6, für das weibliche 1 : 153,8. (Lobsteiu, Traité

d'anatomie patholog. Paris 1833. II, 449. Bouillaud, Traité clinique des maladies du coeur. Paris 1836. I, 30. Clendinning, Medico-chirurg.-transactions 2. Ser. 1838. p. 33. Peacock, Monthly Journ. 1854. Septbr. bis Novbr. Wulff, Nonnulla de cordis pondere et dimensionibus. Diss. inaug. Dorpat 1856. E. Bischoff, Ztschr. für rationelle Med. 3. R. XX, 75. Blosfeld, Organosthatmologie. Erlangen 1864. Dieberg, Casper's Vierteljahrsschr. für gerichtl. und öffentl. Medicin. XXV, 127.)

Ein genau zutreffendes Maass für die Dimensionen des Herzens, für die Mächtigkeit seiner Wände und die Capacität seiner Höhlen zu geben, ist schon deswegen unmöglich, weil alle diese Verhältnisse einem Wechsel nicht nur durch die raschen Gegensätze der Systole und Diastole, sondern auch durch die langsamer sich entwickelnden Unterschiede des Tonus und des Blutreichthums unterworfen sind. In der Leiche findet man das Herz entweder im Zustande der Todtenstarre und dann übermässig zusammengezogen (die concentrische Hypertrophie der pathologischen Anatomen) oder schlaff und je nach dem zufälligen Blutgehalt seiner Höhlen mehr oder weniger collabirt. Künstliche Injectionen geben nur über die Dehnbarkeit der verschiedenen Abtheilungen des Organs Aufschluss, nicht über die wirkliche Ausdehnung während des Lebens, wo die dehnende Kraft für jede Abtheilung eine andere und dem Widerstande der Wände gemässe ist. Man geht von der Voraussetzung aus, dass die aus beiden Herzhälften in jedem Moment in den grossen und kleinen Kreislauf gelangenden Blutmengen einander gleich sein oder sich doch in kurzen Zeiträumen ausgleichen müssen, wenn nicht allmälig die gesammte Blutmasse von Einem Kreislauf in den anderen übergehen soll, und schliesst daraus, dass die Capacität der einander entsprechenden Abtheilungen des linken und rechten Herzens die gleiche sein müsse. Die Voraussetzung ist unbestreitbar, nicht ebenso der Schluss, da die Systole den Inhalt der Höhlen nicht vollständig austreibt, der Rückstand also in beiden Hälften verschieden sein kann.

Man kann den verticalen Durchmesser des mässig gefüllten Herzens auf etwa 148, den grössten transversalen Durchmesser auf 108, den sagittalen Durchmesser auf 88 Mm. anschlagen. Die Angaben über die Capacität der einzelnen Höhlen schwanken zwischen 60 und 150 Grm. (Wasser); darüber, dass die Capacität der Atrien etwas geringer ist, als die der Ventrikel, ist man einig. In allen Dimensionen ist das männliche Herz stärker, als das weibliche; der Umfang, wie die Stärke der Wände und die Capacität der Höhlen wächst mit den Lebensjahren (Bizot). In jedem Ventrikel nimmt die Dicke der Wand gegen die Spitze ab. Es giebt Stellen an der Spitze des linken Ventrikels, deren Mächtigkeit kaum 1 Mm. beträgt.

Zahlreiche Maassangaben finden sich bei Bizot (Mém. de la soc. méd. d'observation. I, 262) und bei Peacock (a. a. O.). Aus Bizot's auf 157 Einzelbeobachtungen beruhenden Mittelzahlen hebe ich folgende Maasse (in Mm.) aus:

	Linker Ventrikel			
	Männlich		Weiblich	
	Länge	Umfang	Länge	Umfang
Im Alter von 1 bis 4 Jahren	43,4	65,3	40,1	64,9
Mittel aus dem Alter von 15 bis 79 Jahren	75,6	117,6	65,3	106,7

	Rechter Ventrikel			
	Männlich		Weiblich	
	Länge	Umfang	Länge	Umfang
Im Alter von 1 bis 4 Jahren	43,8	106,2	41,3	95,7
Mittel aus dem Alter von 15 bis 79 Jahren	81,0	178,6	74,0	166,8

Die Mächtigkeit der Wände betrug an der Basis

	des linken Ventrikels		des rechten Ventrikels		der Scheidewand	
	männl.	weibl.	männl.	weibl.	männl.	weibl.
Im Alter von 1 bis 4 Jahren	6,5	1,9	6,2	2,5	6,7	5,3
Mittel aus dem Alter von 15 bis 79 Jahren	9,7	11,1	4,3	3,5	11,5	11,5

Nach Peacock beträgt bei Männern (bei Frauen fand auch er in der Regel etwas geringere Dimensionen) die Länge des linken Ventrikels 70 bis 96, im Mittel 80^{mm}, die Länge des rechten 74 bis 111, im Mittel 91^{mm}, der Umfang des linken Herzens 103 (zwischen 85 und 130), des rechten Herzens 121^{mm} (zwischen 105 und 130). Die vordere Wand des rechten Herzens hat in der Mitte 4,2^{mm} Mächtigkeit und verjüngt sich auf- und abwärts zu 2,8^{mm}; die Wand des linken Ventrikels ist an der entsprechenden Stelle 12,8, an der Basis 11, an der Spitze 5,4^{mm} dick. Die Mächtigkeit der Scheidewand entspricht in der Regel der des linken Ventrikels. Die rechte Atrioventricularöffnung hat einen mittleren Umfang von 118 (98 bis 130) die linke von 96 (83 bis 111), die Oeffnung der Art. pulmon. von 87 (74 bis 98), die Aortenöffnung von 77^{mm} (61 bis 105). Die Weite der Mündungen wurde mittelst Durchdrängen von Kugeln verschiedenen Kalibers gemessen, wobei freilich auch die Ausdehnbarkeit mit ins Spiel kommt. Bei Wulff ergab sich als Umfang der Atrioventricularöffnung, der an der Länge des Randes der aufgeschnittenen Mündung gemessen wurde, für das rechte Herz 122 (126 bei Männern, 120 bei Frauen), für das linke 112^{mm}. Der Flächeninhalt der rechten Atrioventricularklappe betrug 21,6 □^{cm}, der linken 20,3 □^{cm}. In allen Fällen übertraf der Flächeninhalt der Klappen den (berechneten) Flächeninhalt der entsprechenden Oeffnungen. Die Vergleichung des Volumens der Abgüsse der verschiedenen Herzhöhlen, welche Hiffelsheim und Robin vornahmen (Journal de l'anat. 1864, p. 413) ergab folgende Resultate: die Capacität des Atrium ist um $\frac{1}{5}$ bis $\frac{1}{3}$ kleiner, als die des Ventrikels; der Unterschied ist schon bei der Geburt bemerklich und im zweiten Lebensjahre schon fast eben so gross, wie beim Erwachsenen. Unter zehn Fällen ist neun Mal der Unterschied im linken Herzen auffallender, als im rechten. Die absolute Capacität des rechten Atrium beträgt beim Erwachsenen 110 bis 185 Cub.-Ctm. (Wasser), beim Neugebornen 7 bis 10; die des rechten Ventrikels 160 bis 230 beim Erwachsenen, 8 bis 10 beim Neugebornen. Das linke Atrium fasst 100 bis 130 beim Erwachsenen, 4 bis 5 beim Neugebornen, der linke Ventrikel dort 143 bis 212, hier 6 Cub.-Ctm.

Muskelverlauf.

Ich wende mich zur Textur des Herzens und zunächst des wesentlichen Theils seiner Wände, der Muskelsubstanz. Die Schilderung des Faserverlaufs in den Herzwänden gehört zu den schwierigsten Aufgaben der Anatomie, ja streng genommen ist sie unlösbar, wegen der den Muskelbündeln des Herzens eigenthümlichen Theilungen und der Anastomosen, die sie nach allen Seiten untereinander eingehen. Indessen erhalten die Netze der Muskelbündel durch die gestreckte Form der Maschen Aehnlichkeit mit den parallelen Zügen der Skeletmuskeln; es lassen sich verschiedene Verlaufsrichtungen und danach Schichten und Züge unterscheiden, die freilich nur künstlich, d. h. nur durch Zerstörung des Muskelgewebes von einander zu trennen, nicht wie die Schichten der animalischen Muskeln und der organi-

schen Musculatur der Gefässe und des Darms, durch bindegewebige Scheidewände gesondert sind.

Noch Eins kommt hinzu, was die Erforschung und mehr noch die Beschreibung der Musculatur des Herzens erschwert: dies ist die grosse Zahl individueller Verschiedenheiten, welche der Verlauf der Fasern insbesondere in den Wänden der Atrien darbietet. Wenn die Beschreibung allgemein gültig sein soll, so darf sie nicht tief in die Einzelheiten eingehen und die Abbildung, die sich an den einzelnen Fall halten muss, beansprucht eben deshalb keine allgemeine Gültigkeit, sondern hat nur den Werth eines Beispiels.

Musculatur der Atrien.

Die Musculatur der Atrien besteht stellenweise aus zwei Schichten, deren Fasern sich rechtwinklig kreuzen, einer äusseren, bei aufrecht gestelltem Herzen transversalen und einer inneren verticalen, jene dem Faserring concentrisch, diese senkrecht gegen denselben gerichtet. Man darf diese Anordnung als die typische ansehen und zum Ausgangspunkt nehmen; sie entspricht der Anordnung des contractilen Gewebes in anderen Schläuchen und erfüllt die Forderung der Physiologie, den Erfolg der Contraction, die in allen Richtungen gleichmässige Verengung der Höhle verständlich zu machen. Die transversalen Fasern setzen sich von den Venenstämmen auf die Wand des Atrium fort; die verticalen sind am deutlichsten in der Nähe der Atrioventricularöffnung, indem sie aus dem Faserring ihren Ursprung nehmen. Doch geschieht dies nicht gleichmässig: sie fehlen in der vorderen Wand des rechten Atrium, gewöhnlich auch in dem Theil der vorderen Wand des linken Atrium, der sich in den vorderen Zipfel der Mitralklappe fortsetzt. Noch andere Ausnahmen von der vorausgesetzten Regel kommen vor, so häufig, dass sie die Regel fast unkenntlich machen. Die Bündel, welche von den Venen auf das Atrium übergehen, haben statt des transversalen einen verticalen Verlauf, wenn die Axe der Venen, wie das bei einzelnen Pulmonalvenen der Fall ist, eine transversale Richtung hat. Umgekehrt dienen auch die Faserringe transversalen Bündeln zum Ursprung, dadurch, dass die Ursprünge sich auf einzelne Punkte zusammendrängen und von diesen strahlenförmig nach allen Seiten ausgehen. Als solche Punkte erkennt man, wenn man die Musculatur der Atrien durch Abstreifung des Endocardium von der inneren Fläche entblösst, die beiden Knoten der Mitralklappe. Von den aus der Gegend des rechten Knotens (Fig. 35, 2) ausstrahlenden Fasern verlaufen die am oberflächlichsten und am meisten rechts gelegenen dem Faserring parallel nach rechts und hinten, die folgenden steigen allmälig steiler auf, bis endlich die äussersten linken, eine dünne, öfters netzförmig durchbrochene Schichte, in der Valv. foraminis ovalis gerade emporsteigen oder sogar als oberer Zipfel der genannten Klappe (Fig. 35, 3) nach links umbiegen. Die am linken Knoten (1) entspringenden Fasern ziehen in transversaler Richtung entweder unmittelbar hinter der Wurzel der Aorta (3) oder hinter einer dünnen verticalen, aus dem vorderen Zipfel der Mitralklappe entspringenden Faserlage vorüber in das rechte Atrium, wo die einen in die Valvula Eustachii übergehen, die anderen in den hinteren Theil des Limbus fossae ovalis aufwärts umbiegen. Betrachtet man die vordere Wand der Atrien, nachdem man die Aorta bis auf die Wurzel abgeschnitten oder abwärts gebogen hat, von der äusseren Fläche, so sieht man von beiden Knoten

der Mitralklappe Faserbündel aufsteigen, die sich alsbald garbenförmig nach beiden Seiten ausbreiten. Die einander entgegengeneigten Fasern beider

Fig. 35.

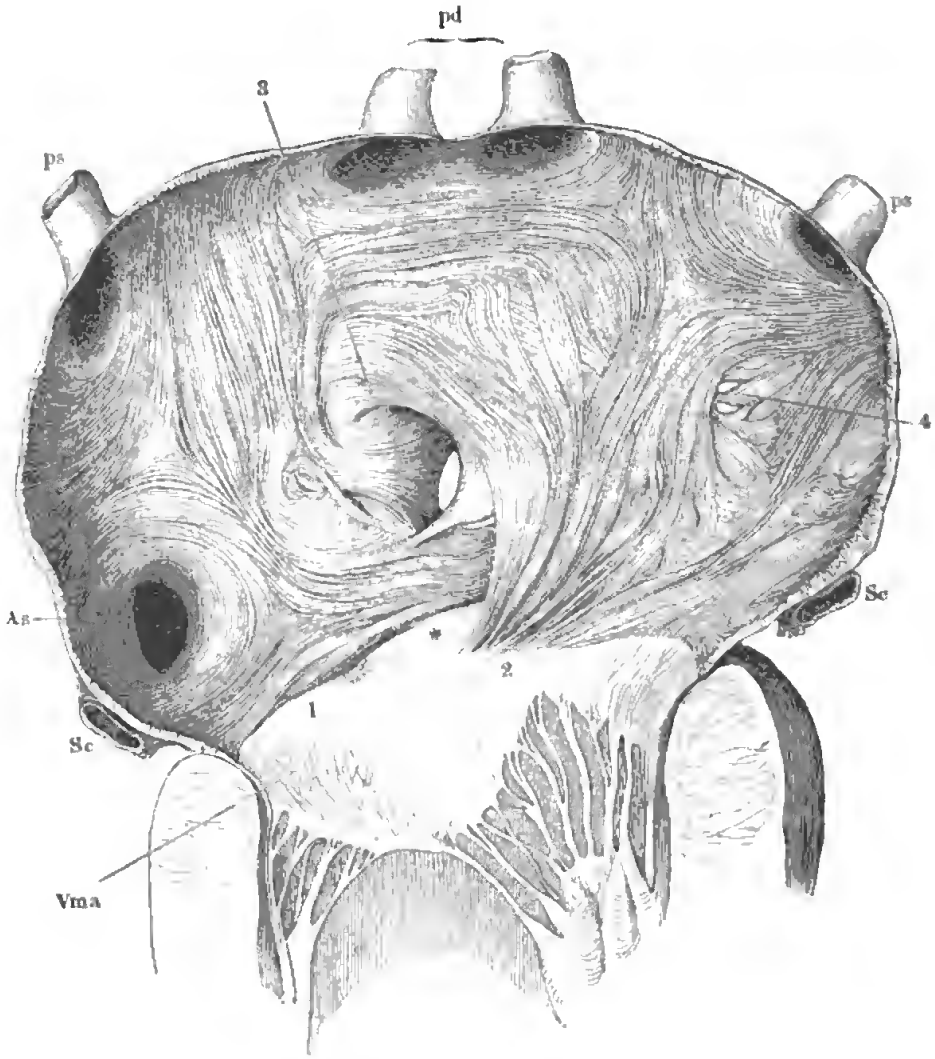

Musculatur des linken Atrium, nach Entfernung des Endocardium von innen gesehen. Das Atrium ist durch einen Verticalschnitt der äusseren Wand, der zwischen beiden linken Lungenvenen durchgeht und sich in den Ventrikel fortsetzt, geöffnet und ausgebreitet. *pd*, *ps* Vv. pulmon. dextrae u. sin. *As* Eingang in die Auricula sin. *Sc*, *Sc* Durchschnitt des Sinus coronarius. *Vma* Vorderer Zipfel der Valvula mitralis, in den sich die hintere Wand der Wurzel der Aorta (*) fortsetzt. 1, 2 Faserursprünge vom linken und rechten Knoten der Atrioventricularklappe. 3 Zipfel der Valv. foraminis ovalis. 4 Netzförmige Muskelbündel.

Büschel vereinigen sich in einem Bogen, der von oben her die dünnste, an die Aorta angelehnte Stelle des linken Atrium begrenzt; die nach entgegengesetzten Richtungen geneigten Fasern setzen sich linkerseits in die Auricula, rechterseits in das Septum der Atrien, in die vordere Wand des rechten Atrium und der V. cava sup. fort.

Beim Uebergang der Musculatur vom eigentlichen Atrium auf die Auricula werden die äusseren transversalen Fasern des ersteren zu longitudinalen der letzteren, indess zugleich die innere Faserschichte des Atrium sich in kreisförmigen Zügen auf die Auricula fortsetzt (Fig. 35, *As*). Hierdurch kehrt sich also die Ordnung der Schichten, wenn man ihre Verlaufsrichtung auf die Axe des Organs bezieht, geradezu um: es bilden in der Auricula die Längsfasern die äussere, die Ringfasern die innere Schichte.

Fig. 36.

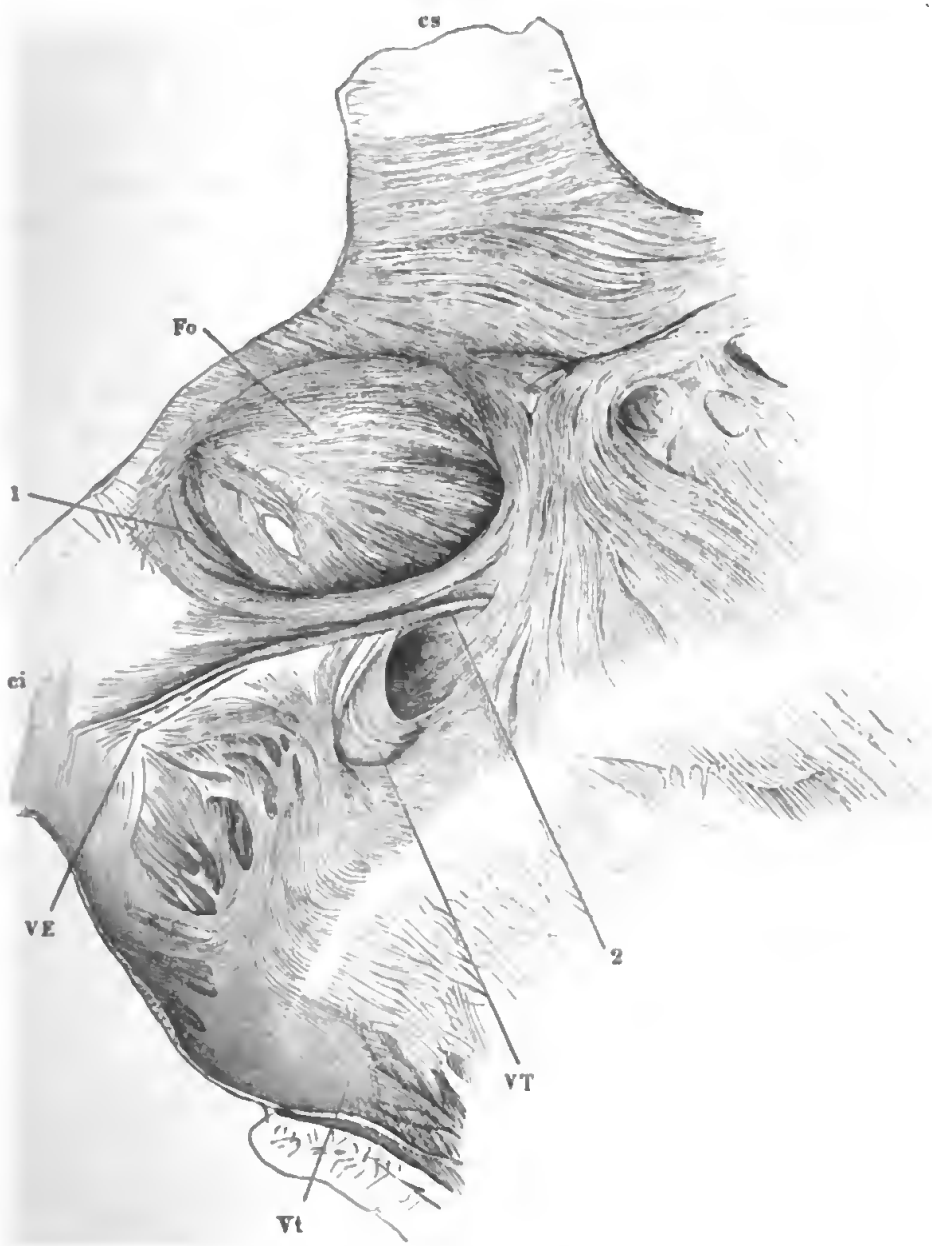

Musculatur der Scheidewand und des angrenzenden Theils der Seitenwand des rechten Atrium vom geöffneten rechten Atrium aus gesehen, durch Ablösung des Endocardium entblösst. *cs*, *ci* V. cava sup. u. inf., der Länge nach aufgeschnitten. *VE* Valv. Eustachii. *VT* Valv. Thebesii. *Vt* Valv. tricuspidalis. 1, 2 s. S. 50.

Eine weitere Störung im regelmässigen Verlauf der Fasern wird bewirkt durch die Einschaltung des Ringmuskels, der die ovale Grube umgiebt und den Wulst um dieselbe (Limbus fossae ovalis) erzeugt. Ein Ringmuskel im eigentlichen Sinne des Wortes ist dieser Muskel ebensowenig, wie der Sphincter oris; den Rand der Oeffnung bilden theilweise, namentlich in der unteren Hälfte, gerade, winklig zu einander gestellte Faserzüge, deren Winkel durch Verflechtung der dem Rande nächsten oder durch besondere bogenförmige Fasern ausgerundet wird. Das letztere ist der Fall, wenn die vom Boden des Atrium divergirend aufsteigenden Züge vom Ursprung an gesondert sind; ebenso häufig aber sind sie gleichsam in einander geschoben und durchkreuzt, so dass sie keinen Raum zwischen sich lassen und daneben kommen Fälle vor, wo der ganze untere Rand des For. ovale von Fasern gebildet wird, die aus der vorderen Wand des linken Atrium stammen und in dem Septum ab- und rückwärts ziehen. Die kreisförmige Begrenzung des Randes wird bald in grösserem oder geringerem Umfang durch concentrische, bogenförmige Bündel, bald durch Bündel von mehr geradem Verlauf erzielt, deren jedes, indem es unter dem nächst oberflächlicheren hervortritt, mit diesem einen spitzen Winkel bildet (Fig. 36, 1). Bogenförmige Fasern finden sich auch im Umkreis der gitterförmigen Muskeln an der äusseren Wand des rechten Atrium, ferner in dem Bezirk der Wand des linken Atrium, welcher dem oberen und hinteren Umfang des Limbus fossae ovalis entspricht und vermittelst eines lockeren Bindegewebes, von der hinteren Verticalfurche aus leicht trennbar, an das rechte Atrium geheftet ist, mit einzelnen Bündeln aber in die hintere Wand der V. cava inf. ausstrahlt (Fig. 37, 2). Endlich werden an verschiedenen Stellen der Wand der Atrien kleine Spalten (Fig. 35, 4) und runde, von kreisförmigen Muskelbündeln umgebene Lücken durch Blutgefässstämmchen veranlasst, welche die Wand durchbohren, um sich unter dem Endocardium zu verzweigen.

In einem von Luschka (Archiv für Anat. 1860, S. 638) beobachteten Falle inserirten sich Bündel des Faserzugs (Fig. 37, 2) an den Rand des Foramen venae cavae des Zwerchfells.

In den Fällen, wo kreisförmige Fasern den Lauf der geraden unterbrechen, weichen die letzteren auseinander, um jene zwischen sich zu fassen, oder biegen in mehr oder minder steilen Krümmungen, oft auch winklig geknickt in dieselben um. Nicht selten bilden die auf einander treffenden Fasern verschiedener Richtungen Geflechte, die sich von den Muskelbalken der Ventrikel nur dadurch unterscheiden, dass sie sich nicht oder nur unmerklich über das Niveau der Wand erheben. Platte Faserlagen enden zuweilen allmälig verdünnt im Bindegewebe des Endocardium, einzelne cylindrische Züge gehen in rundliche Sehnen über, die sich zwischen netzförmigen Muskelbündeln verlieren (Fig. 36, 2). Nicht selten finden auch Verflechtungen der äusseren und inneren Schichte in der Art statt, dass äussere, vom Faserring entspringende verticale Muskeln, die transversalen durchbrechend, nach innen gelangen (Fig. 38, 2).

Auffälliger, als an der inneren Fläche der Atrien, treten an gewissen Stellen der äusseren platt cylindrische Muskelbündel frei hervor. Dergleichen spannen sich in wechselnder Zahl, von der eigentlichen Herzwand

durch Fett geschieden, brückenförmig über die Furche, welche an der oberen und hinteren Fläche des Herzens die Grenze der Atrien bezeichnet (Fig. 37, 3). Minder selbständig, aber doch an den Rändern mehr oder

Fig. 37.

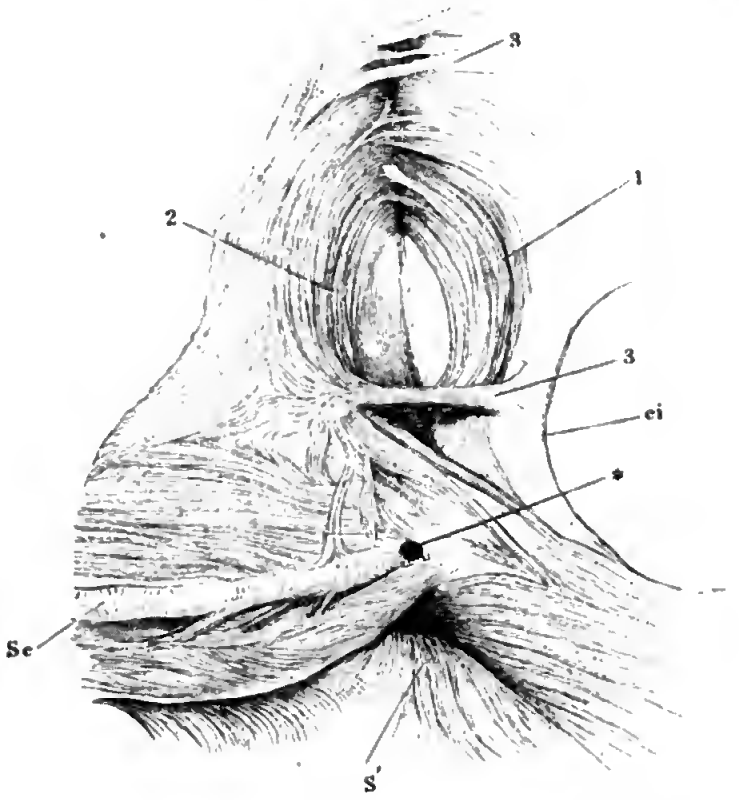

Musculatur der Atrien in der Gegend der hinteren Verticalfurche, von aussen. Der Pericardiumüberzug ist entfernt und die beiden Atrien sind von der Verticalfurche aus auseinandergezogen. *ci* Rand der an der Mündung abgeschnittenen V. cava inf. *Sc* Sinus coronarius. *S'* Oberer Rand der Scheidewand der Ventrikel. * Einmündungsstelle der (abgeschnittenen) V. cordis media. 1, 2 Bogenförmige Fasern des Limbus fossae ovalis. 3 Brückenförmige über die hintere Verticalfurche ausgespannte Fasern.

weniger deutlich abgesetzt, ist ein transversaler oder schräger Muskel der vorderen Wand[1]), der aus der linken Auricula über die Verticalfurche zuweilen bis in die rechte Auricula sich verfolgen lässt, zuweilen in der vorderen Wand der V. cava sup. aufwärts zieht und Fasern rückwärts in das Septum der Atrien sendet (Fig. 38, 1).

Von den beiden Muskellagen, die das Fettpolster zwischen sich fassen, welches dem Tuberculum des linken Atrium entspricht (Fig. 31 †), gehört die innere dem rechten, die äussere dem linken Atrium an.

Die Ausdehnung, bis zu der sich ringförmige animalische Muskeln an den Venenstämmen erstrecken, gehört ebenfalls zu den individuell schwankenden Grössen. Im Allgemeinen ist sie am geringsten an der V. cava inf., in welcher sich die Ringfasern nur eine kurze Strecke über die Val-

[1]) *Fascia coronalis ant.* C. F. Wolff.

vula Eustachii hinaus meist fächerförmig verbreiten; am weitesten, bis 25 Mm. von der Mündung, reichen sie an der V. cava sup. hinauf. Die Lungenvenen fand ich meist nur an der Ausmündung, in einzelnen Fällen jedoch auch über 20 Mm. weit von animalischen Fasern bekleidet. Die ringförmige Musculatur bildet bald ein continuirliches, scharf abgegrenz-

Fig. 38.

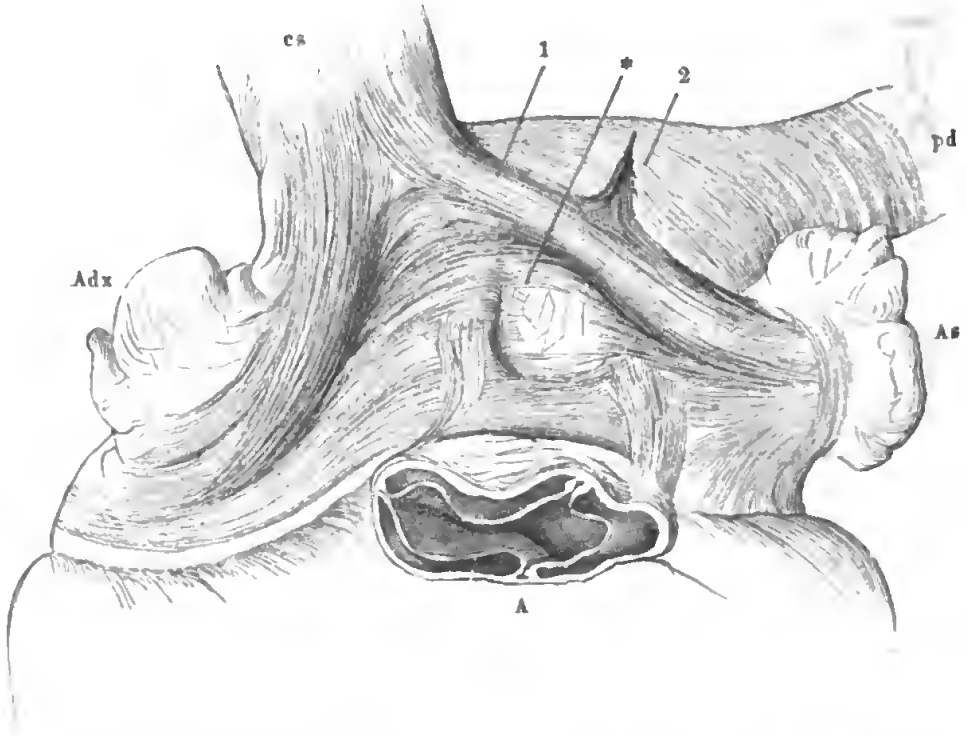

Musculatur der vorderen Wand der Atrien, von aussen; die Wurzel der dicht über dem Ursprung abgeschnittenen Aorta (*A*) abwärts gebogen. *cs* V. cava sup. *pd* V. pulmonalis dextra. *Adx*, *As* Auricula dextra u. sin. * Dünne, an die Aorta gelehnte Stelle der vorderen Wand des linken Atrium. 1 Horizontaler, von der Auricula zur V. cava sup. verlaufender Muskelstreifen. 2 Transversale Faserschichte, der Länge nach gespalten, um die unter derselben nach innen dringenden Fasern zu zeigen.

tes Stratum von verschiedener Mächtigkeit, bald ist sie netzförmig durchbrochen und verliert sich allmälig. Oefters mischen sich, wie erwähnt, den Ringfaserzügen vereinzelte longitudinale bei, die an der inneren Gefässhaut enden.

Eine vollständige und verhältnissmässig starke (gestreifte) Muskelhaut besitzt der Sinus coronarius (Fig. 37, *Sc*). Die eigenen Fasern desselben sind longitudinal; zu diesen treten Fasern, welche über dem oberen und unter dem unteren Rand des Gefässes aus der Wand des Atrium entspringen und convergirend schräg nach rechts gerichtet, einander auf der freien Fläche des Sinus begegnen. Seine Mündung durchsetzt die verticale Faserlage des rechten Atrium, an die sich die verticalen, dem freien Rande parallelen Fasern der Valvula Thebesii unmittelbar anschliessen (Fig. 36).

Gerdy (Recherches, discussions et propositions d'anat. Paris 1823, p. 24), der Erste, der die Musculatur der Atrien genauer beschrieb, zählt dreierlei Faserzüge auf: oberflächliche kreisförmige an der Basis der Atrien, ringförmige an der Einmündung der Vv. pulmonales, cava sup. und der Auricula, und Schleifen, welche von der vorderen auf die hintere Wand übergehen. Parchappe, Theile und Luschka unterscheiden den beiden Atrien gemeinsame, oberflächliche und tiefe, jedem Atrium eigenthümliche Schichten. Aus dem Vorhergehenden erhellt, dass eine solche Eintheilung nicht durchführbar ist. Wenn an den oberflächlichen transversalen Fasern der Uebergang von einem Atrium auf das andere am augenfälligsten ist, so findet doch durch Vermittelung der Scheidewand ein Austausch auch der tieferen Fasern des rechten und linken Atrium statt und fast jedes stärkere Bündel spaltet sich im weiteren Verlauf so, dass es Fasern zur Wandung beider Atrien abgiebt.

Musculatur der Ventrikel.

Die mächtige Musculatur der Ventrikel bilden hauptsächlich kreisförmige, d. h. im Wesentlichen der Horizontalfurche parallele Fasern, zu welchen an der äusseren und inneren Fläche des Herzens eine Schichte longitudinaler oder verticaler, der Herzaxe paralleler Fasern, an der inneren Fläche auch noch die Lage netzförmiger Bündel kommt, die ich schon oben (S. 5) beschrieb.

Die äussere longitudinale Schichte beschränkt sich am rechten Herzen auf zerstreute, platte Faserzüge, welche vom Faserring über den oberen Rand der hinteren Fläche hervorgehen (Fig. 39, B *) und auf einige unbe-

Fig. 39.

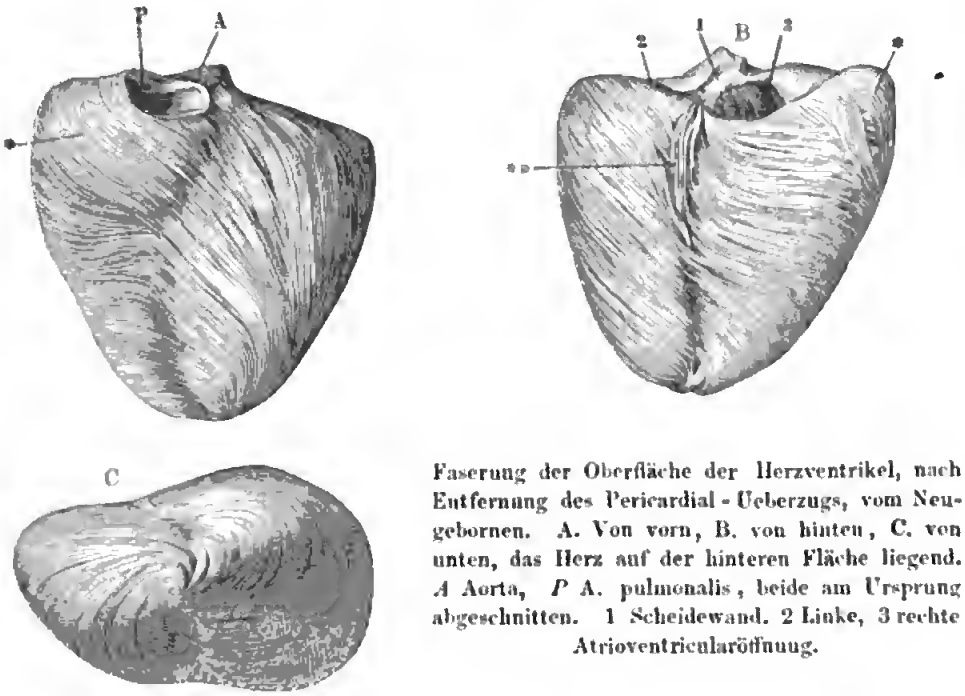

Faserung der Oberfläche der Herzventrikel, nach Entfernung des Pericardial-Ueberzugs, vom Neugebornen. A. Von vorn, B. von hinten, C. von unten, das Herz auf der hinteren Fläche liegend. *A* Aorta, *P* A. pulmonalis, beide am Ursprung abgeschnitten. 1 Scheidewand. 2 Linke, 3 rechte Atrioventricularöffnung.

ständige netzförmige Bündel in der oberen Hälfte der hinteren Verticalfurche[1]), die schon auf den linken Ventrikel übergreifen (Fig. 39, B **).

[1]) *Striae longitudinales* C. F. Wolff.

An diesem nimmt sie in zusammenhängender Lage und in einer Mächtigkeit, die am oberen Rande des Ventrikels ungefähr den achten Theil der Mächtigkeit der ganzen Wand beträgt und nach unten allmälig geringer wird, den oberen Theil der vorderen und hinteren Fläche ein (Fig. 39, A, B). Sie erstreckt sich mehr oder minder weit abwärts bis dahin, wo die Kreisfasern selbst allmälig eine der verticalen sich nähernde Richtung erhalten.

Die innere longitudinale Schichte ist, abgesehen von den Papillarmuskeln, ebenfalls spärlich und unregelmässig und nur an den Mündungen und in der unteren Spitze der Ventrikel reichlicher entwickelt. Es scheint, dass die longitudinalen Fasern durch die netzförmige Musculatur der inneren Oberfläche des Herzens, in welcher, je näher der Mündung, um so mehr die verticalen Bälkchen vorherrschen, und durch die eigenthümliche Anordnung der kreisförmigen Fasern entbehrlich gemacht sind.

Die kreisförmigen Fasern sind nämlich zu Blättern von etwa 0,1 Mm. Mächtigkeit verbunden, welche an einigen Stellen horizontal übereinander geschichtet, an anderen aufrecht gestellt, im grössten Theil der Ventrikelwand aber so geneigt sind, dass sie von der äusseren gegen die innere Oberfläche des Herzens aufsteigen. Die Blätter stellen platte Ringe dar, deren Contraction das Lumen des Ventrikels im Horizontalschnitt verengt. Durch Faserbündel, die sie einander zusenden, werden sie einander genähert, schieben sich gleichsam ineinander und verkürzen die Axe des Herzens.

Zur Demonstration des lamellösen Baues der Herzwand eignen sich weder ganz frische, noch auch allzusehr erweichte oder durch Kochen geschrumpfte Herzen. Am besten erkennt man ihn an verticalen, senkrecht gegen die Oberfläche mit einem scharfen Messer geführten Durchschnitten von Herzen, welche einige Zeit in nicht zu sehr verdünntem Weingeist gelegen haben. Die Schnittflächen der Wand beider Ventrikel zeigen eine feine, hier und da durch tiefere Spalten unterbrochene Streifung (Fig. 40), welche gerade, schräg oder gebogen von der äusseren Oberfläche gegen die innere verläuft; sie lassen sich durch einen Zug in der Richtung der Axe des Herzens, jener Streifung entsprechend, aufblättern und bis zu einer gewissen Tiefe von der Schnittfläche aus in die Blätter trennen. Die Flächen, welche die Blätter den Spalten, durch die sie geschieden werden, zuwenden, sind glatt und durch sehr zartes Bindegewebe mit einander verbunden; in den gröberen ohne weitere Manipulation von Anfang an sichtbaren Spalten sind stärkere fibröse Septa, öfters auch Durchschnitte von Gefässen sichtbar. Die Schnittränder der Blätter erweisen sich als Querschnitte platter, in einer auf die Oberfläche der Lamellen senkrechten Richtung deprimirter Muskelbündel, und in solche platte, parallele, unter spitzen Winkeln anastomosirende Bündel zerfallen auch die isolirten Blätter, wenn man sie mit Nadeln zu zerlegen sucht (Fig. 41). Unter dem Mikroskop erkennt man die Zusammensetzung jener platten, secundären Bündel aus cylindrischen Primitivbündeln von 0,025 bis 0,04 Mm. Durchmesser, deren jedes mit einer centralen Kernreihe versehen ist und daher im Querschnitt einen centralen dunkeln Fleck zeigt; die Spalten zwischen den Muskelbündeln sind einseitig von einem dunkeln Rande, der dem interstitiellen Gewebe angehört, begrenzt; die feineren Blutgefässe liegen nicht, wie man vermu-

then könnte, in den Spalten, sondern in der Substanz der Blätter, ringsum von Primitivbündeln umschlossen (Fig. 42 a. f. S.).

Ich sagte, dass die Muskelblätter von der Schnittfläche aus nur bis zu einer gewissen Tiefe glatt trennbar sind. Der Widerstand, den man findet,

Fig. 40.

Senkrechter Dickendurchschnitt der äusseren Wand des linken Ventrikels. † Aeussere, †† innere longitudinale Fasern. ** Oberflächliche, zwischen die Lamellen eingeschobene prismatische Faserzüge.

Fig. 41.

Durch zwei dicht nebeneinander geführte verticale Dickendurchschnitte aus dem oberen Rande der linken Ventrikelwand abgetrennte Scheibe, die Lamellen auseinandergezogen. † Aeussere, †† innere Längsfaserschichte. 1 Durchschnitt des Faserrings. 2 Valv. mitralis und Chorden. 3 Wand des Atrium.

wenn man sie in weiterer Ausdehnung von einander zu lösen sucht, rührt davon her, dass sie, wie Flächenschnitte (Fig. 43 a. f. S.) bestätigen, einander von Strecke zu Strecke Anastomosen zusenden, dass also keins der Blätter sich in einem grösseren Bereich selbständig erhält und die Fasern auf jedem Verticalschnitt gewissermaassen neu zu Blättern gruppirt erscheinen. Versucht man durch Reissen die Trennung der Lamellen über die natürlichen Interstitien hinaus fortzusetzen, so spaltet sich die äussere Wand sowohl des linken als des rechten Ventrikels, den Conus arteriosus ausgenommen, und die Scheidewand von jeder Stelle aus auf gleiche Weise: man erhält, wenn man die Blätter oder Gruppen derselben von rechts nach links abtrennt, Bruchstücke (Fig. 45 a. f. S.), in welchen die Fasern radienförmig auf- und abwärts ausstrahlen und zugleich sich allmälig aufwärts mehr der inneren, abwärts mehr der äusseren Oberfläche nähern, Bruchstücke also

welche in der Mitte am dicksten sind und sich auf- und abwärts so zuschärfen, dass sie den nächst unteren Theil der Herzwand von aussen her decken und von dem nächst oberen von aussen her gedeckt werden. Es ist

Fig. 42.

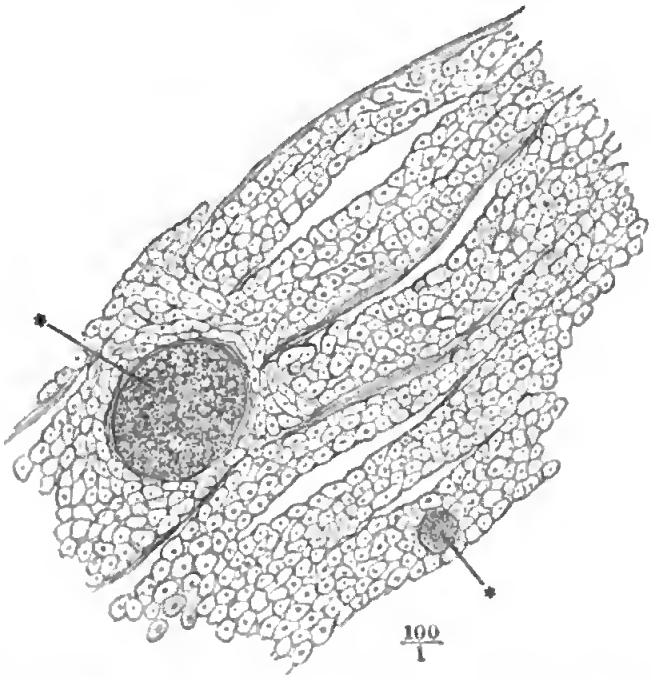

Feiner verticaler Dickendurchschnitt der Wand des in Alkohol gehärteten linken Ventrikels. ** Bluterfüllte Gefässdurchschnitte.

Fig. 43.

Stück der linken Ventrikelwand, mittelst eines in der Nähe der inneren Oberfläche geführten Flächenschnittes und eines verticalen Dickendurchschnitts isolirt. * Netzförmige Musculatur der inneren Oberfläche.

Fig. 44.

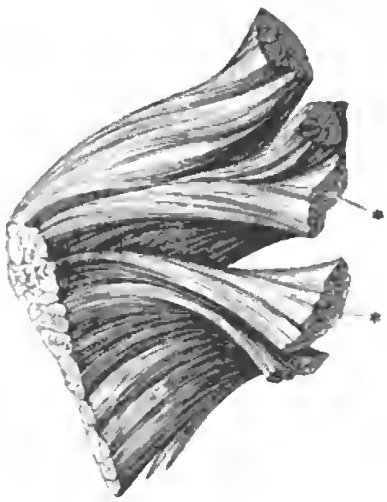

Von den Blätterdurchschnitten (**) aus durch Reissen isolirte Fragmente der Wand des linken Ventrikels.

nicht leicht, das Bild dieser Riss- oder Bruchflächen mit den Bildern der beschriebenen Durchschnitte in Einklang zu bringen; man ersieht aus demselben, dass der Uebergang der äusseren und inneren verticalen Faserzüge in die kreisförmigen durch mehr und mehr schräglaufende Fasern erfolgt und man muss schliessen, dass die Bündel, welche von einer Lamelle zur anderen gehen, grösseren Widerstand leisten, als die Verbindungen der in Einer Lamelle nebeneinander gelegenen Bündel, wobei es immer noch räthselhaft bleibt, warum der Riss vom inneren Rande der Lamellen aufwärts, vom äusseren abwärts geht.

Die Fasern des Conus arteriosus sind ebenfalls zu platten Bändern vereinigt, die sich aber nicht mit der Schneide, sondern mit der Fläche gegen die Axe des Rohrs richten. Auf Durchschnitten, wie durch Zerreissung, erweist sich der Verlauf der Fasern als ein kreisförmiger, doch sind auch hier die äusseren und inneren Fasern nicht ganz parallel, sondern unter einem sehr spitzen Winkel gekreuzt.

Die Lage der Muskelblätter ist in den verschiedenen Regionen der Herzwand verschieden. Fast genau horizontal übereinandergeschichtet sind sie in der Scheidewand; in den Seitenwänden liegen sie nur in der Mitte der Höhe des Herzens horizontal und nehmen sowohl gegen die Basis, wie gegen die Spitze eine mehr und mehr geneigte Stellung an, so jedoch, dass sie im oberen Theil der Herzwand gegen das Lumen ab-, im unteren Theil gegen das Lumen aufsteigen (Fig. 40), bis sie in der Basis und an der Spitze der Ventrikel völlig vertical werden, daher oberhalb und unterhalb der Mitte des Herzens der blättrige Bau der Wand auch auf Horizontalschnitten derselben sichtbar wird.

Die Blätter sind in der Regel eben, häufig aber auch in mannigfaltiger Weise nach der Fläche gebogen, mehr oder weniger stark aufwärts concav oder in der inneren Hälfte aufwärts, in der äusseren abwärts gekrümmt. Als Ringe gedacht, die das Lumen des Herzens reifenförmig umgeben, liegen sie im oberen Theil des Organs rechtwinklig zur Axe und umschliessen einen kreisförmigen Raum; weiter abwärts erhalten sie namentlich im linken Ventrikel eine gegen die Axe geneigte, von der Scheidewand gegen die Seitenwand absteigende Lage und eine elliptische Form. Es ist indess nicht zu beweisen und nicht einmal wahrscheinlich, dass die Blätter geschlossene Ringe bilden. Der Anblick der Durchschnitte und die physiologische Wirkung müssen dieselben sein, wenn auch die Blätter, nachdem sie einen Theil des Lumen umkreist haben, sich mit den nächst höheren oder tieferen vereinigen oder zugeschärft zwischen denselben enden. Letzteres geschieht regelmässig und zwar in der Richtung von rechts nach links an der Spitze des Herzens und ist eine der Ursachen der Verjüngung desselben und der Convergenz der Lamellen gegen die Spitze, die sich äusserlich als sogenannter Herzwirbel, *Vertex cordis*, bemerklich macht (Fig. 39 C). Andere Abweichungen von dem regelmässig lamellösen Bau finden sich an der Basis der Ventrikel. Ein verticaler Durchschnitt durch die dem Faserring nächste Partie der Ventrikelwand (Fig. 45 a. f. S.) zeigt zwischen den verticalen Faserzügen der äusseren und inneren Oberfläche platte und prismatische Bündel neben einander, von denen man sagen könnte, dass sie sich nach abwärts allmälig zu Lamellen ordnen. Die arterielle Mündung des

linken Ventrikels wird von einer besonderen Ringfaserschichte umfasst, einem wahren Sphincter, der sich bald unmittelbar an die Innenfläche der inneren longitudinalen Schichte anfügt (Fig. 46), bald mit ihr verflicht,

Fig. 45.

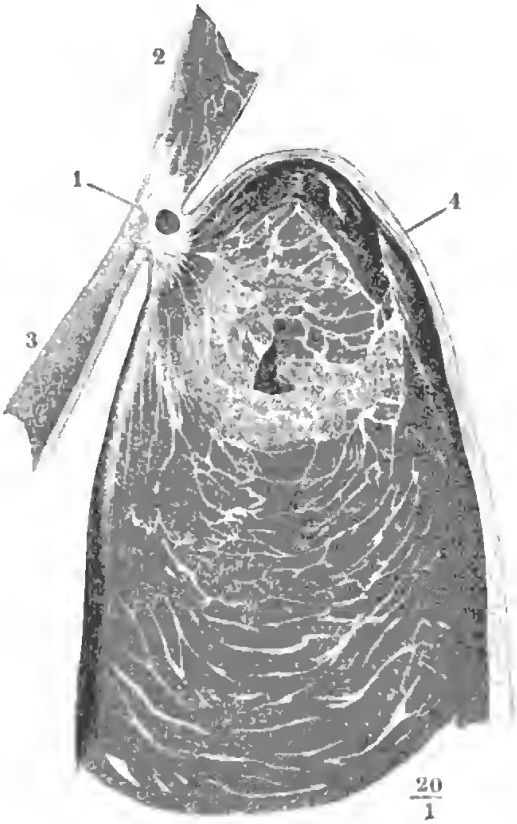

Verticaler Dickendurchschnitt durch den oberen Theil der Wand des linken Ventrikels. 1 Faserring. 2 Wand des Atrium. 3 Valv. mitralis. 4 Pericardium.

Fig. 46.

Innerer Theil eines verticalen Dickendurchschnitts der Wand des linken Ventrikels in der Gegend des Ansatzes der Valv. semilunaris aortica. 1 Wurzel der Aorta. 2 Valv. semilunaris. 3 Innere longitudinale, 4 kreisförmige Muskelfasern.

bald oberhalb derselben verläuft, durch einen bindegewebigen Saum von ihr geschieden (Fig. 23). Besondere, derbe musculöse Querbalken (Fig. 47 **, ††) verbinden unterhalb der Arterienwurzeln die Vorderseite der beiden Ventrikel, Brücken bildend, unter welchen die oberen, starken Aeste der Vasa coronaria in die Scheidewand eindringen. An vielen Stellen der äusseren und inneren Oberfläche der Herzwand schieben sich prismatische Faserzüge zwischen die Lamellen ein, um Lücken auszugleichen, welche dadurch entstehen, dass die Lamellen auseinander weichen oder sich nicht bis zur Oberfläche erstrecken (Fig. 40 *).

Eine eigenthümliche Modification des lamellösen Baues bietet die Spitze des linken Ventrikels dar. Hier treten Lamellen auf, in welchen die Fasern eine gegen die Oberfläche senkrechte Richtung haben. An der äusseren Seite der Herzspitze alterniren sie mit Lamellen von gewöhnlichem, kreis-

förmigem Faserverlauf und setzen sich zum Theil auf die äussere Fläche des Herzens fort, um an derselben eine kurze Strecke als longitudinale

Fig. 47.

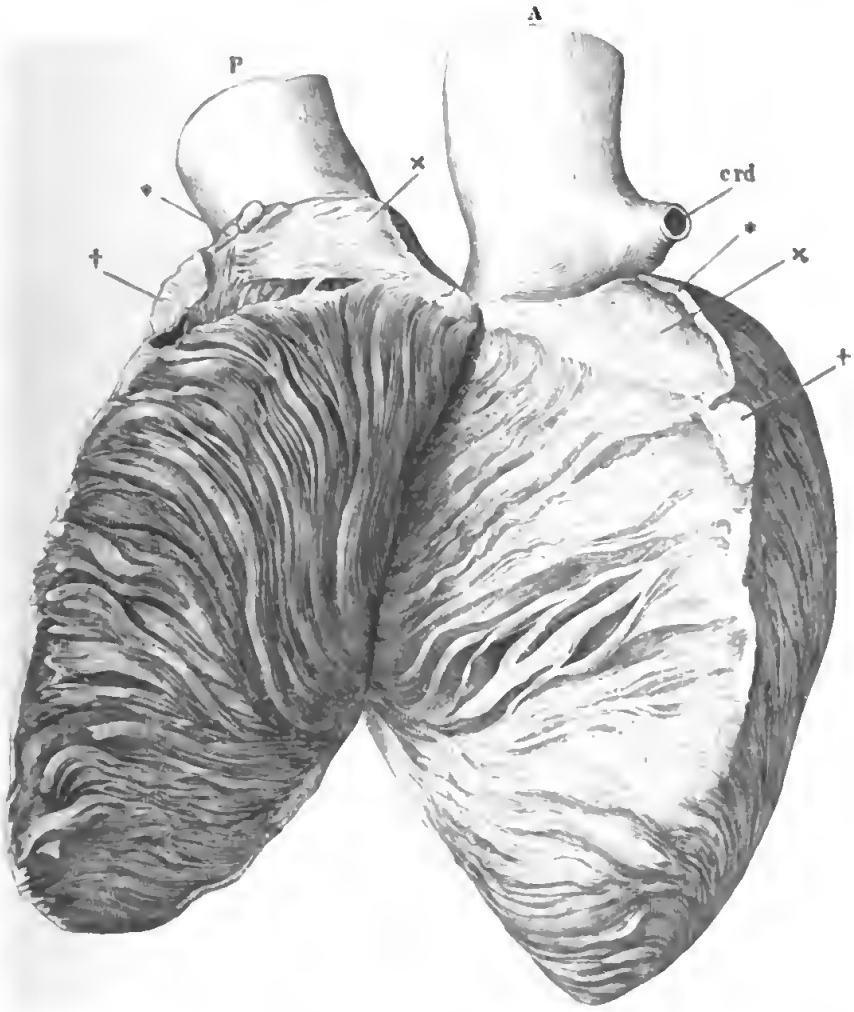

Rechter und linker Ventrikel, durch sagittalen Riss der Scheidewand von der vorderen Verticalfurche aus isolirt und auseinander geschlagen. *A* Aorta. *P* Art. pulmonalis. *crd* Am Ursprung abgeschnittene A. coronaria dextra. **, †† Durchschnittene, die Vorderfläche beider Ventrikel verbindende musculöse Querbalken. × × Glatte, eine enge Spalte begrenzende Flächen, welche beide Ventrikel einander zukehren.

Fasern aufwärts zu gehen. An der inneren Seite liegen sie eine kürzere oder längere Strecke unvermischt. In beiden Fällen bilden sie eine compacte Masse, deren Zusammensetzung aus Blättern sich nur durch eine schwach wellenförmige Kräuselung der Oberfläche (Fig. 48 *) verräth. Weiter aufwärts wandelt sich in einem und demselben Blatt allmälig von der äusseren gegen die innere Oberfläche der kreisförmige Faserverlauf in den longitudinalen um, und so geschieht es auch in den Blättern, welche, ohne an Festigkeit des Zusammenhangs zuzunehmen, die Spitze des

rechten Ventrikels bilden (Fig. 49). Ueber die innere Oberfläche der Herzwand sich erhebend, gehen alle diese longitudinalfasrigen Blätter in Papillarmuskeln über, in welchen sie zu einer cylindrischen, in cylindrische

Fig. 48.

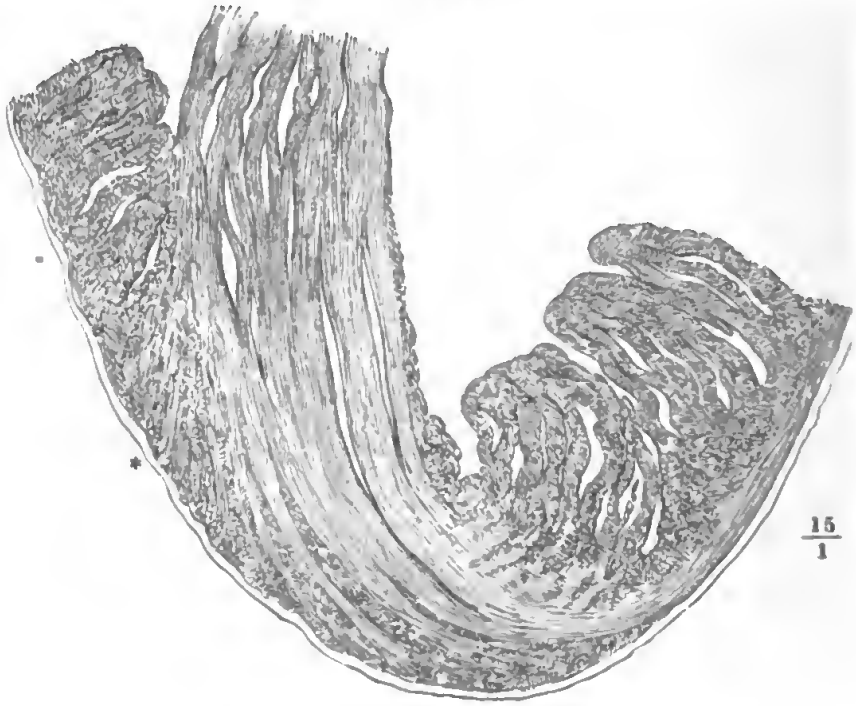

Feiner Frontaldurchschnitt der Spitze des (in Alkohol erhärteten) linken Herzens, vom Kaninchen.

Fig. 49.

Frontaldurchschnitt der Spitze des rechten Herzens. * Papillarmuskel.

Bündel abgetheilten, hier und da von einer ringförmigen Muskelschichte bedeckten Masse verschmelzen.

Aus der voranstehenden Beschreibung ergiebt sich, dass die Faserung, welche man nach Entfernung des Pericardial-Ueberzugs an der Oberfläche der Ventrikel wahrnimmt, zum Theil von prismatischen oder platten Faserzügen herrührt, zum Theil aber den äusseren Kanten der Blätter entspricht, die die Herzwand durchziehen. Von der letzteren Art ist die Faserung an der grösseren unteren Hälfte des eigentlichen rechten Ventrikels, die fast parallel der Horizontalfurche verläuft; zur erstgenannten Art gehört die gegen die Axe des Conus arteriosus senkrechte Faserung dieses Herztheils und der zunächst an denselben grenzenden Region des rechten Ventrikels. Die Fasern inseriren sich mit dem hinteren Ende an die rechte Wand der Aorta und an den rechten Umfang des rechten Faserrings; vorn setzen sie sich, ohne ihre Richtung zu verändern, auf den linken Ventrikel fort und hier nehmen sie die Mitte einer Streifung ein, welche von da an aufwärts bis zur hinteren Grenze des linken Ventrikels successiv steiler, abwärts bis zur Herzspitze successiv geneigter wird. Die Streifung, welche auf die vom rechten Ventrikel herübergelangten Fasern aufwärts folgt, gehört einer dünnen, am linken Faserring entspringenden Muskelschichte an, während die nach unten hin sich anschliessende Streifung auf die Ränder der Lamellen zu beziehen ist.

Im Allgemeinen sind an der Oberfläche des linken Ventrikels die scheinbaren Bündel stärker, die Spalten breiter und tiefer, als an der Oberfläche des rechten [1]), ein Unterschied, der durch das bedeutendere Kaliber der in die linke Ventrikelwand eindringenden Gefässe bedingt scheint.

Wo in der vorderen und hinteren Längsfurche die Fasern oder Blätter auseinanderweichen, um Aeste der Coronargefässe in die Substanz des Herzens eintreten zu lassen, da sind die Lücken bis zu einer gewissen Tiefe glatt und von ringförmigen Fasern umgeben, die, wenn sie sich gleichzeitig mit den übrigen Muskelfasern zusammenziehen, die Gefässe absperren müssen. Die Spalten zwischen den Muskelplatten der Herzventrikel sind von Endothelzellen ausgekleidet und stehen nach Schweigger-Seidel [2]) mit den subpericardiacalen Lymphgefässen in Zusammenhang.

Wenn eine Selbststeuerung des Herzens im Brücke'schen Sinne, d. h. eine Vorrichtung erforderlich ist, die im Momente der Systole den Eintritt des Arterienbluts in die Herzwand aufhebt, so kann dieselbe nur in dem Verschluss der die Gefässe enthaltenden Canäle gesucht werden. Freilich würde in diesem Falle gleichzeitig mit dem Zufluss des Blutes durch die Arterien auch der Rückfluss desselben durch die Venen gehemmt.

Die Unsicherheit der Methoden, deren man sich bisher bediente, um die Musculatur der Ventrikel in Schichten zu zerlegen, erhellt aus dem Widerspruch der Resultate. Man muss sich wundern, dass kaum irgend ein Versuch gemacht wurde, diese Resultate mittelst Durchschnitten der Wände zu controliren. Winslow's, von Cruveilhier aufgenommene Anschauung, dass das Kammerherz aus zwei, in einem dritten eingeschlossenen musculösen Säcken bestehe, so wie die Angabe Kölliker's (Mikroskop. Anatomie II, 487), wonach das Herz einen doppelten Muskelschlauch darstellt, von denen der dünnere dem Ganzen gemein-

[1]) Wolff nennt die Bündel des rechten Ventrikels *Fasciae*, die des linken *Fasciculi*.
[2]) Stricker's Handbuch I, 177.

schaftlich, der dickere zwischen die Lagen des ersteren eingeschoben sei, wäre an Horizontalschnitten leicht zu prüfen und zu widerlegen gewesen.

Nur eine Modification der Winslow'schen Darstellung ist die Eintheilung der Muskelfasern des Herzens in äussere, beiden Ventrikeln gemeinsame (*Fibres unitives* Gerdy) und in innere, welche jeden der beiden Ventrikel gesondert umschliessen und von der äusseren Wand derselben in die Scheidewand umbiegen sollen. Die zahlreichen Vertreter dieser Ansicht leugnen nicht, dass die gemeinschaftliche Muskelschichte mit den besonderen stellenweise verflochten sei (vgl. Weber-Hildebrandt III, 143. Donders, Nederlandsch. Lancet. 3. ser. I, 548).

Die Zahl der Schichten wird sehr verschieden angegeben. Lower nimmt für das rechte Herz zwei spiralig gekreuzte Schichten an; ob dieselbe Zahl oder noch zwei Schichten mehr für das linke, wird aus seiner Beschreibung nicht klar. Haller (Elem. physiol. I, 352) zählt drei Schichten, eine äussere und innere longitudinale und eine mittlere quere, Meckel ebenfalls drei, zwei äussere schräge und eine innere longitudinale. C. F. Wolff (Acta acad. scient. petropol. 1785) schreibt dem rechten Ventrikel drei, dem linken sechs Schichten zu, wobei die innerste, netzförmige mitgerechnet ist. Nach E. H. Weber besitzt der rechte Ventrikel, ohne die netzförmige Lage, zwei fast quere, der linke Ventrikel vier Lagen, zwischen zwei in verschiedenem Sinne gewundenen Längsfaserlagen zwei Querfaserlagen, von welchen die äussere links, die innere rechts gewunden ist. Pettigrew (Proceed. of the roy. soc. of Edinb. 1860) bringt die Zahl der Schichten des linken Ventrikels auf neun, reducirt dieselbe aber später (Transact. of the roy. soc. of Edinb. XXIII, 161) selbst wieder auf sieben, von welchen die centrale (die fünfte nach der ersten, die vierte nach der zweiten Zählung) rein quer verlaufende Fasern zeige, während die vier oder drei äusseren allmälig aus der verticalen Richtung in die horizontale übergehen und von der centralen Schichte nach innen wieder jede Faserlage mehr der verticalen Richtung sich nähere, bis endlich die innerste, dem Lumen nächste, sich mit der äussersten wie die Schenkel eines X kreuze.

Diesen naturwidrigen Spaltungen liegt eine Thatsache zu Grunde, welche Senac (Traité du coeur. T. I, pl. XXI) richtig erkannt, Ludwig (Zeitschr. für rat. Med. VII, 193) am genauesten bezeichnet hat. „Jedes Stückchen Kammer," sagt Ludwig, „zeigt beim Zerklüften an der äusseren Fläche eine Faserung, welche mit der der inneren Fläche in kreuzender Richtung geht und zwischen diesen beiden Faserungen in regelmässiger Reihenfolge alle Uebergänge einer Richtung in die andere." Und er schränkt dies Gesetz ein durch folgende Ausnahmen: „1) ein Fehlen einzelner Uebergangsstufen, während die steile Kreuzung der Fasern der Grenzflächen vorhanden ist, und 2) die Fasern der einen Grenzfläche machen mit der horizontalen nicht denselben Winkel, wie die Faserzüge der anderen Grenzfläche; mit anderen Worten, es ist der Uebergang von einer Richtung in die andere vorhanden, aber die eine Richtung ist nicht bis zur Endstufe gelangt." Uebersehen ist hierbei nur das enorme Missverhältniss, welches namentlich im linken Ventrikel zwischen der Mächtigkeit der horizontalen oder fast horizontalen Schichten einerseits und der verticalen und ihrer Uebergänge andererseits besteht. Auch wird die Mächtigkeit, welche Ludwig der Kreuzung der äusseren und inneren Faserlage beimisst, schon dadurch beeinträchtigt, dass an der inneren Oberfläche der Scheidewand gekreuzte steile Faserzüge vorkommen.

Dass verticale Fasern von der Oberfläche des linken Herzens durch den Herzwirbel in die Höhle des Ventrikels gelangen und sich innerhalb derselben als Papillarmuskeln fortsetzen, ist leicht zu bestätigen und von sämmtlichen Beobachtern seit Lower anerkannt worden. Ich halte es aber für einen Irrthum, wenn man sämmtliche, in den Papillarmuskeln aufsteigende Muskelbündel von den verticalen Muskelbündeln der äusseren Oberfläche ableitet, und ebenso, wenn man den Ursprung aller dieser Muskeln auf den atrioventricularen Faserring oder die Arterienwurzeln zurückführen zu können glaubt. Mir scheint dieser Irrthum aus dem Vorurtheil entsprungen zu sein, dass die Muskelfasern an beiden Enden mit Sehnen in Verbindung stehen müssen, ein Vorurtheil, das in Bezug auf andere

musculöse Hohlgebilde, Magen, Uterus u. s. f. niemals Platz gegriffen hat und nach den neueren Erfahrungen über die Zusammensetzung der Skeletmuskeln (W. Krause in meinem Jahresbericht 1863, S. 34) nicht einmal mehr durch die letzteren gestützt wird.

Nach dem Muster jener Schleifen, welche an der Spitze des Herzens von der ausseren Fläche der Wand auf die innere umbiegen und unter derselben Voraussetzung, dass jede Faser von einem sehnigen Ansatz zum anderen zu verfolgen sei, hat man versucht, die Gesammtmusculatur der Ventrikel in Schleifen und Achtertouren aufzulösen. Was in dieser Beziehung geleistet ist und geleistet werden kann, sind, wie es Ludwig mit Recht bezeichnet, Hypothesen, da es, wenigstens an den Herzen der höheren Thiere, unmöglich ist, auch nur eine einzige der tieferen Fasern auf längere Strecken zu verfolgen. So weichen denn auch die Angaben in vielen Punkten von einander ab. Haller denkt sich einen spiraligen Verlauf der ringförmigen Fasern von der Basis zur Spitze und theilweise wieder zurück. Gerdy lässt die am Faserring des einen Ventrikels äusserlich entspringenden Fasern mittelst einer Achtertour an der Spitze des Herzens auf die innere Oberfläche des anderen Ventrikels übergehen und die übrigen Fasern, je tiefer sie liegen, in um so kürzeren Schleifen aufwärts umbiegen. Crnveilhier unterscheidet Schleifen und Achtertouren; beide gelangen durch Umbiegung von der äusseren Oberfläche des Herzens auf die innere, jene auf die innere Oberfläche der entgegengesetzten, diese auf die innere Oberfläche derselben Wand, in welcher sie äusserlich verliefen. Ludwig nimmt an, dass alle Fasern des linken Ventrikels, welche in der Umgebung der Aortenwurzel entspringen, zuerst schief abwärts, dann horizontal und endlich wieder schief aufwärts um den Ventrikel laufen, um zum Theil in den Papillarmuskeln, zum Theil an ihren Anfangspunkten oder in deren Nähe zu enden. Auf die noch complicirteren Beschreibungen und Diagramme von Duncan (Todd's cyclop. II, 519), Searle (ebendas. p. 619), Parchappe (a. a. O.) und Winkler (Archiv für Anat. 1865, S. 262) kann ich hier nur verweisen.

Endocardium.

Was das Endocardium betrifft, so habe ich schon erwähnt, dass dasselbe in den Atrien stärker ist, als in den Ventrikeln, und im linken Herzen stärker als im rechten. In einem kräftigen männlichen Herzen betrug die Mächtigkeit desselben an der äusseren Wand des linken Atrium 0,5 Mm., an den glatten Oberflächen des linken Atrium 0,4 Mm., an einem Papillarmuskel des linken Ventrikels 0,15 Mm., an den netzförmigen Muskelbündeln des rechten Ventrikels stellenweise nicht mehr als 0,03 Mm. Die Stärke der elastischen Fasern, von der freien gegen die angewachsene Fläche zunehmend, steht in geradem Verhältniss zur Mächtigkeit der ganzen Membran. In dem Endocardium der Ventrikel giebt es nur feinste elastische Fasernetze, welche denen der inneren Gefässhaut gleichen. Oefters findet sich im linken Atrium unter dem gewöhnlichen Endocardium eine dünne Schichte jener eigenthümlich fasrigen, vom Blutfarbestoff imbibirbaren Substanz, die die Fila coronaria bildet (S. 20); sie nimmt sich auf Dickendurchschnitten wie ein dunkler Streif aus, der das Endocardium von der Musculatur trennt. Zuweilen setzt sich dieser Streif unter der Atrioventricularklappe eine kurze Strecke weit in den Ventrikel fort (Fig. 49 E).

Unter dem Endocardium kommen beim Menschen in den ersten Lebensmonaten, bei manchen Thieren auch im erwachsenen Zustande Netze grauer Fäden vor, von Purkynie entdeckt und nach ihm benannt, welche aus aneinandergereihten kürbiskernförmigen Zellen bestehen, in denen Kölliker einen quergestreiften, dem animalischen Muskelgewebe ähnlichen Inhalt erkannte. Die Reihen dieser Zellen zeigen mancherlei Uebergänge zu quergestreiften Muskelbündeln und scheinen in der That neue in Bildung begriffene Schichten des musculösen Theils der Herzwand zu sein (Purkynie in Müll. Archiv 1845, S. 294. v. Hessling in

Zeitschr. für wissensch. Zool. V, 189. Aeby in Zeitschr. für rat. Med. 3. R. XVII, 195. Lehnert, Archiv für mikroskop. Anat. IV, 26). Neben den Purkynie'schen Fäden enthält, Schweigger-Seidel zufolge, das Endocardium der Ventrikel, namentlich der Scheidewand, glatte Muskelzellen; sie sind in einzelnen Zügen, welche eine Mächtigkeit von 0,1 Mm. erreichen können, zwischen die elastischen Lamellen eingefügt. In dem Endocardium der Atrien fehlen die gestreiften Muskelfasern, glatte finden sich anscheinend einzeln eingestreut.

Das viscerale Blatt des Pericardium ist an den fettlosen Stellen eine etwa 0,3 Mm. mächtige, von weitläufigen, mittelstarken, elastischen Fasernetzen durchzogene und mit einem einfachen Pflasterepithelium bekleidete Bindegewebslage. Das Fett, welches bei jugendlichen Individuen in der Regel nur um die Gefässstämme in den Furchen angehäuft ist, breitet sich in späteren Jahren von da über die Oberfläche der Ventrikel aus und zieht an den Arterienstämmen in die Höhe; es begleitet auch die untergeordneten Gefässe an den Seitenrändern der Ventrikel und lässt oft, namentlich am rechten Herzen, nur schmale Streifen der Vorderfläche unbedeckt. So weit die Oberfläche des Herzens vom Fettgewebe gebildet wird, ist sie zwar glatt, aber uneben, durch Furchen in Lappen getheilt; dieselben senden kegelförmige oder gestielte, hahnenkammartig gekerbte Fortsätze[1]) von wechselnder Länge aus. Bei starker Fettansammlung sind die Arterienstämme von vorragenden, ringförmigen Fettwülsten umgeben. Mit kleineren, fadenförmigen, fettlosen und meistens gefässlosen, theils vereinzelten, theils büschelweise gruppirten Zotten[2]) sind die scharfen Ränder der Auriculae besetzt.

Von der Horizontalfurche des Herzens aus geht das viscerale Blatt des Pericardium, in zwei scheidenförmige Fortsätze gesondert, auf die an der Basis des Herzens gelegenen Gebilde über. Der vordere dieser Fortsätze hüllt die durch Bindegewebe zu Einem Strang verbundenen arteriellen Stämme ein; der hintere bekleidet die Atrien und die in dieselben mündenden Venen. Die hintere Wand der serösen Arterienscheide und die vordere, glatt überzogene Wand der Atrien begrenzen mit einander eine nach rechts und links offene, oben und unten geschlossene, in sagittaler Richtung abgeplattete Spalte, die ich *Sinus transversus pericardii* zu nennen vorschlage (Fig. 50). Nach unten, zwischen den Atrien und dem Ursprung der Arterien schärft sie sich zu, nach oben aber erweitert sie sich und erhält eine obere Wand (*), welche als ein Theil des parietalen Pericardium, zwischen Arterien und Atrien ausgespannt ist und die A. pulmonalis trägt.

Die seröse Arterienscheide reicht rechts bis zum Ursprung der A. anonyma hinauf, bevor sie sich in das parietale Blatt abwärts umschlägt; nach links hin rückt die Umschlagsstelle allmälig weiter hinab. Die Scheide der Atrien und Venen hüllt nur kurze Strecken der letzteren und meist nur einseitig ein.

Zwischen den in einer gemeinschaftlichen Scheide eingeschlossenen Gefässen stülpt die Serosa sich bis zu einer geringeren oder grösseren Tiefe ein, selten und nur seicht zwischen Art. pulmonalis und Aorta, regelmässig und in Form tiefer Blindsäcke mit engem oder weitem Eingang von rechts

[1]) *Plicae adiposae pericardiacae* Luschka. [2]) *Villi pericardiaci* Luschka.

Atrium von der serösen Bekleidung ausgeschlossen; ein kurzes Mesenterium heftet ihn an die obere Wand des fibrösen Pericardium.

Fig. 50.

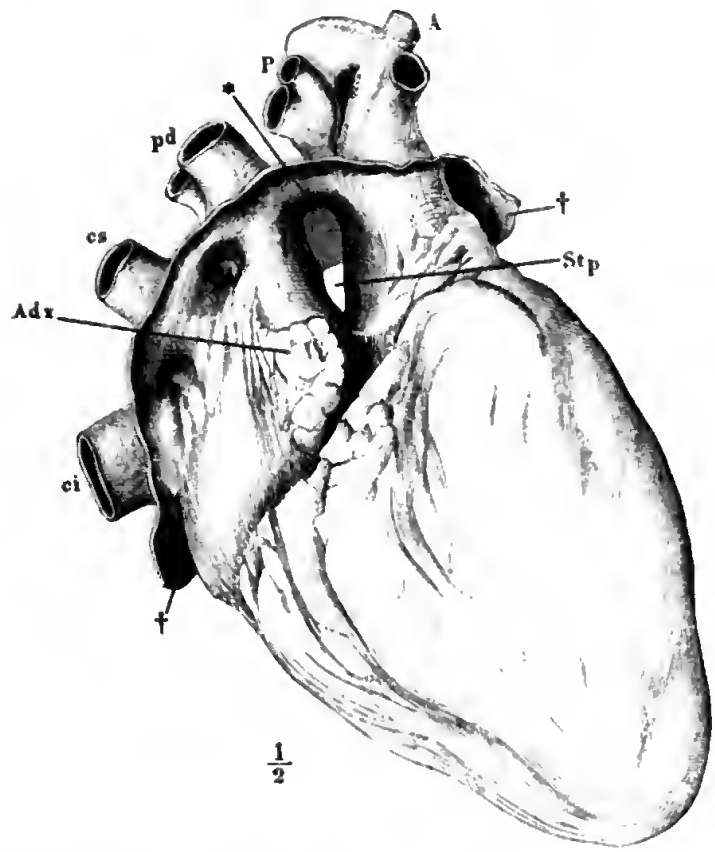

Herz von der rechten Seite, das fibröse Pericardium (††) ringsum dicht an der Uebergangsstelle in das viscerale Blatt abgeschnitten. *Stp* Sinus transv. pericardii. * Obere Wand desselben. *Adx* Auricula dextra. *A* Aorta. *P* Art. pulmonalis. *cs*, *ci* V. cava sup. u. inf. *pd* V. pulmonalis dextra.

In der Decke des Sinus transvers. pericardii findet sich eine halbmondförmige, mit dem scharfen Rand nach links gerichtete Falte (Fig. 51 ×[1]), welche sich allmälig schmaler und zuletzt fast unscheinbar auf der hinteren Wand des linken Atrium, zwischen der Eintrittsstelle der linken Pulmonalvenen und der Wurzel der linken Auricula, gegen den Sinus coronarius fortsetzt. Die Falte enthält beim Erwachsenen einen feinen Faden, in seltenen Fällen ein platt rundliches Ligament (Gruber[2]), den obliterirten Theil der linken V. cava sup., welcher die V. intercostalis sin. 1ª mit einem kleinen Collateralast der V. coronaria magna (× ×) verbindet (s. Venenvarietäten).

Längs der bezeichneten Linie, an welcher der glatte, pericardiale Ueberzug des Herzens und der Gefässe auf die innere Fläche des eigentlichen,

[1]) *Vestigial fold of the pericardium* Marshall (On the developement of the great anterior veins. Lond. 1850, p. 146). [2]) Ueber den Sinus comm. und die Valvulae der Venae cardiacae. Petersb. 1864, S. 44.

fibrösen Pericardium umhiegt, verschmilzt auch das Bindegewebe dieser Membran mit der Adventitia der Gefässe. Am entgegengesetzten, unteren

Fig. 51 [1]).

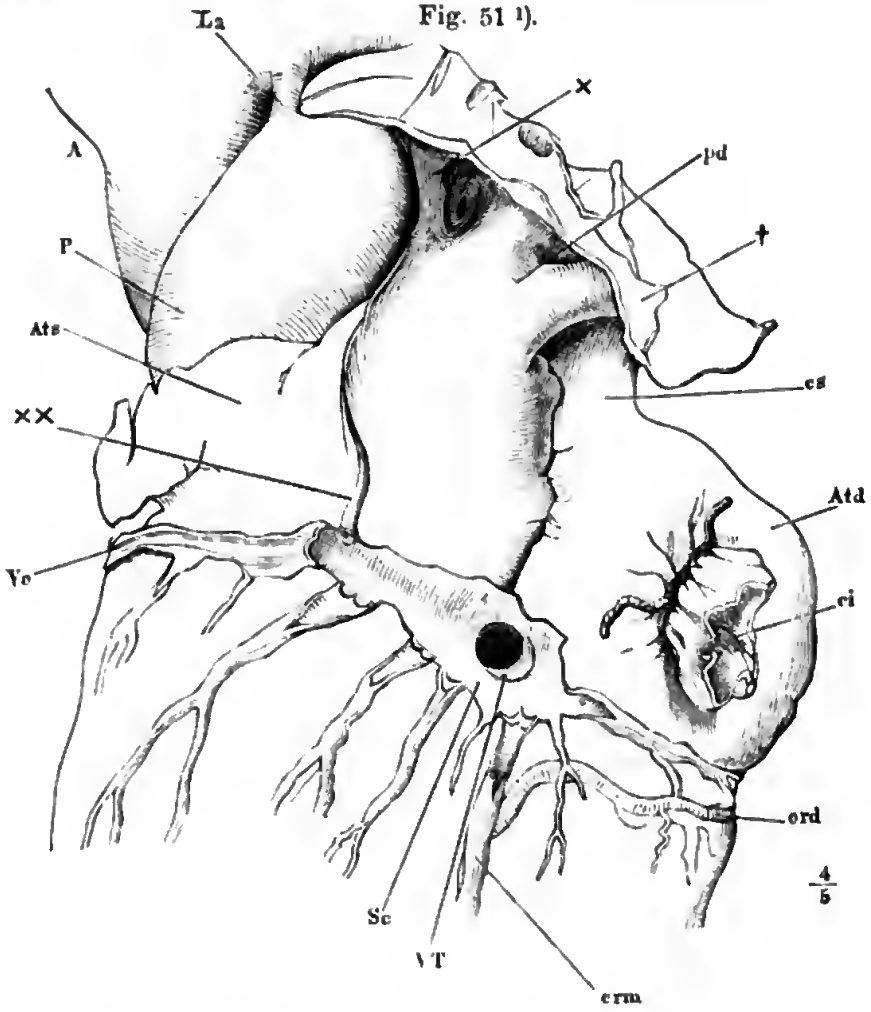

Herz, hintere Fläche, das fibröse Pericardium (†) an der Uebergangsstelle in das viscerale Blatt abgeschnitten und zurückgeschlagen. *Atd*, *Ats* Atrium dextr. u. sin. *cs*, *ci* V. cava sup. u. inf. *A* Aorta. *P* A. pulmonalis. *pd* Vv. pulmonales dextrae *La* Lig. arterios. *crd* A. coronaria dextra. *Vc* V. coronaria magna u. *Sc* Sinus coronarius, der Länge nach geöffnet. *crm* V. coronaria media. *VT* Valvula Thebesii.

Ende ist das Pericardium mit der oberen Fläche des Zwerchfells verbunden. Es bedeckt den vorderen Theil des Centrum tendineum und einen schmalen Saum der in das Centrum einstrahlenden Muskelsubstanz. Die Verbindung sowohl mit dem musculösen, wie auch mit dem sehnigen Theil des Zwerchfells ist locker und leicht trennbar, den vorderen Rand ausgenommen, an welchem starke, sehnige Streifen aus dem Centrum tendineum in die vordere Wand des Pericardium aufsteigen. Festere fibröse Stränge verlaufen innerhalb des lockeren Bindegewebes des vorderen und hinteren Mediastinum dort zum Brustbein, hier zur Wirbelsäule. Die Stränge, die das Pericardium an das Brustbein heften, *Ligg. sternopericardiaca* Luschka, gehen

[1]) Nach Marshall a. a. O. Taf. I. Fig. 1.

vom oberen und unteren Ende des Brustbeins, das obere ab-, das untere aufwärts [1]); im hinteren Mediastinum ist das *Lig. pericardii sup.* Bérand [2]) ausgespannt, welches über dem Aortenbogen zum Körper des dritten Brustwirbels verläuft.

Da die untere Wand des Pericardium auf dem Zwerchfell ausgebreitet ist, so erhält es im zusammengefallenen Zustande die Gestalt eines mit der Spitze anfwärts gerichteten Kegels; ausgedehnt stellt es eine eiförmige, längs der Art. pulmon. in eine Spitze ausgezogene Blase dar. Die Capacität des Pericardium ist hinreichend, um das Herz bei grösstmöglicher Ausdehnung seiner sämmtlichen Höhlen aufzunehmen. Da aber die Höhlen im Normalzustande niemals gleichzeitig gefüllt sind, so muss das Pericardium um das Herz Falten schlagen, und darum ist anzunehmen, dass es stets eine, wenn auch geringe Menge Flüssigkeit, das sogenannte *Serum pericardii*, enthalte.

B. Arterien.

Aus jedem Ventrikel entspringt ein Gefässstamm, von denen der eine der Schleimhaut der Lungenalveolen, der andere allen übrigen Körpertheilen, die gröberen Canäle und das Bindegewebe der Lunge mit eingeschlossen, Blut zuführt. Man unterscheidet die Verästelungen der einen und anderen als Arterien des kleinen und grossen Kreislaufs. Arterien.

Die Art, wie die Arterien sich verästeln, ist im Allgemeinen eine dendritische, d. h. sie theilen sich gabelförmig und unter spitzen Winkeln in successiv feinere und feinere Zweige, deren Durchmesser zusammengenommen den Durchmesser der Stämme übertreffen muss, wenn der Querschnitt der Aeste dem der Stämme gleich sein soll, deren Lumen zusammengenommen aber ausserdem weiter ist, als das Lumen der Stämme. Verästelung.

Von dieser Regel der dendritischen Verzweigung kommen zahlreiche und mannigfaltige Ausnahmen vor. Bevor der Stamm sich in seine Aeste theilt und auflöst, giebt er unter allmäliger und geringer Verminderung seines Kalibers andere, untergeordnete Aeste nach dieser oder jener Seite ab, Aeste, die mit dem Stamme bald einen spitzen, bald einen rechten Winkel bilden und selbst eine rücklaufende Richtung einschlagen (*Aa. recurrentes*) und häufig eine im Verhältniss zum Stamm, aus welchem sie entspringen, sehr geringe Weite haben (Aa. spermaticae, Ernährungsgefässe der Arterien). Statt der spitzwinkligen Theilung kommt eine stumpfwinklige, statt der Bifurcation ein Zerfallen in drei und mehr Aeste von gleicher oder verschiedener Stärke vor. Uebrigens ist die Auffassung des Verhältnisses der Ströme zu einander und deren Benennung nicht frei von Zufälligkeiten und Willkürlichkeiten, wie sie auch bei der Auffassung und Benennung der Flüsse und Nebenflüsse oder der Strassen einer Stadt sich ereignen. Bald ändert derselbe Gefässstamm von Strecke zu Strecke seinen Namen (Art. subclavia, axillaris, brachialis), bald bleibt der Name des Stammes dem einen der Aeste,

[1]) Das obere dieser Bänder wollen Lannelongue und Le Dentu (Arch. de physiol. 1868, p. 448) *costopericardiacum* genannt wissen, weil es sich nicht direct am Brustbein, sondern beiderseits am inneren Rande der ersten Rippe befestige. [2]) Gaz. méd. 1862. Nr. 4.

in welche er zerfällt, während der andere als abgehender Ast bezeichnet wird (A. ulnaris und interossea). Was hierbei den Ausschlag gegeben hat, ist nicht sowohl der Verlauf, als das Kaliber der Gefässe; ist dasselbe ungleich, so wird in der Regel das schwächere Gefäss als Seitenast angesehen und das stärkere behält den Namen des Stammes; gehen dagegen aus einem Gefäss Aeste von nahezu gleichem Kaliber hervor, so werden sie als Theile des Stammes betrachtet und sämmtlich mit neuen Namen versehen. Dies ist freilich auch in Fällen geschehen, wo einer der Aeste sich offenbar als Fortsetzung des Stammes erweist (wie z. B. die sogenannte Art. ranina als Fortsetzung der Art. lingualis). In der speciellen Beschreibung der Arterien werde ich die Reihenfolge der verschieden benannten Abtheilungen eines Gefässstammes durch Buchstaben bezeichnen; bei der Aufzählung der Theilungs- oder Endäste eines Stammes bediene ich mich der römischen, bei der Aufzählung der Seitenäste der arabischen Ziffern.

Anastomosen.

Eine Eigenthümlichkeit der Ramification der Arterien, durch die sie sich von der dendritischen Ramification wesentlich unterscheiden, liegt in den Anastomosen, dem gegenseitigen Ineinandermünden der Zweige eines oder verschiedener Stämme oder Stämmchen. Die Anastomosen mehren sich im Allgemeinen mit der Annäherung an das Capillarnetz und sind am zahlreichsten in den kleinen arteriellen Zweigen, welche zunächst an die Capillargefässe grenzen. Durch Vermittelung dieser vorcapillären und zuletzt der capillären Netze stehen, wie sich von selbst ergiebt, alle Arterien untereinander in Communication. Diese bewirkt, dass eine feine, leichtflüssige Injection sich von jedem Punkte des Gefässsystems nach allen Seiten hin verbreiten kann; sie muss auch im lebenden Körper den Erfolg haben, jedem Theile von jedem Gefässstamme aus Blut zuzuführen und müsste die Unterbrechung des Blutlaufs in einzelnen Stämmen unschädlich machen, wenn die wegsam bleibenden Gefässe im Stande wären, den Ausfall an Blutmasse und Blutdruck zu decken. Es giebt aber ausser den genannten allgemeinen Verbindungen der feineren Gefässe Anastomosen zwischen einzelnen stärkeren Arterienzweigen, welche jener Forderung zu genügen vermögen und deshalb das Interesse der Chirurgie und der beschreibenden Anatomie in Anspruch nehmen. Von diesen stärkeren Anastomosen sind zweierlei Formen zu unterscheiden, einfache und netzförmige. Die einfachen sind Verbindungen von je zwei Aesten meist stärkeren Kalibers; sie stellen mehr oder minder convexe Bogen dar, welche von zwei Seiten her Zufluss erhalten, so dass die Ströme in dem Gipfel des Bogens einander begegnen zu müssen scheinen. Sie finden sich sowohl zwischen symmetrischen Zweigen in der Mittellinie des Körpers, wie z. B. zwischen den Artt. labiales superiores und inferiores beider Seiten, als auch zwischen Gefässen derselben Seitenhälfte (Arcus tarsales am Rande der Augenlider, Arcus volares und plantares). An den Darmarterien wiederholt sich diese Bogenbildung mehrmals mit abnehmendem Kaliber: aus den Bogen der ersten Ordnung entspringen Gefässe, die sich abermals gabelförmig theilen und mit den benachbarten bogenförmig verbinden u. s. f., und hier hat diese Einrichtung offenbar nicht nur den Zweck, die Zufuhr des Blutes zu sichern, sondern auch die Kraft des Stromes zu brechen. Einer eigenthümlichen Form von immerhin einfacher Anastomose begegnen wir an der Basis des

Gehirns, wo ein geschlossener Gefässkranz dadurch erzeugt wird, dass die Gefässstämme einander kurze Verbindungsäste zusenden. Einzig in ihrer Art ist die Anastomose der beiden Artt. vertebrales, die, ebenfalls an der Basis des Gehirns, eine Strecke weit in einen einfachen, medianen Gefässstamm verschmelzen, von welchem sie weiterhin wieder nach zwei Seiten auseinandergehen.

Die netzförmigen Anastomosen sind häufiger, als die einfachen; sie bestehen zwischen symmetrischen Gefässen beider Körperhälften, so wie zwischen benachbarten oder auch in weiter Entfernung von einander entspringenden Gefässen einer Körperhälfte in der Art, dass von beiden Stämmen aus feinere Aeste in grösserer Zahl in einander münden. Regelmässig sind die Gelenkkapseln von solchen Netzen umgeben, zu welchen wenigstens zwei Aeste an jeder Seite, je ein von oben absteigender und ein von unten zurücklaufender zusammentreten. Die Wirbelhöhle nimmt an jedem For. intervertebrale jederseits eine Arterie auf, deren Aeste sich mit der nächst oberen und nächst unteren, so wie der gegenüberliegenden zu einem continuirlichen Netze verbinden. Eine ähnliche Reihe von Anastomosen findet sich längs einem jeden Nervenstamme, indem die Hauptarterie desselben von Stelle zu Stelle aus benachbarten Arterien Zweige aufnimmt (Hyrtl[1]). Von dem grob- oder feinmaschigen Netz, das sich auf die angegebene Weise bildet und leicht, wenn auch nicht so momentan wie die einfachen Anastomosen, zu einem collateralen Kreislauf erweitern lässt, finden sich allmälige Uebergänge zu dem Netze der vorcapillaren und capillaren Verzweigungen.

Da die Anastomosen durch die letzteren die Regel ausmachen, so sind auch die selteneren Fälle der Erwähnung werth, wo ausnahmsweise ein Capillarnetz gegen die Umgebung abgeschlossen ist. So verhält sich beispielsweise das Capillarnetz der Retina gegen die übrigen Gefässe des Bulbus. In der Milz, in der Niere, in der Basis des Gehirns hat jeder der in das Organ eintretenden Arterienzweige seinen besonderen Verbreitungsbezirk. Die Arterien, die sich in ein dergestalt isolirtes Netz auflösen, Endarterien nach Cohnheim[2]), sind in pathologischer Beziehung dadurch bemerkenswerth, dass Circulationsstörungen, die durch Verschluss dieser Gefässe herbeigeführt werden, nicht, wie dies sonst bei Verschliessung untergeordneter Arterienzweige der Fall ist, durch Rückfluss des Blutes aus benachbarten Gefässbezirken aufgehoben werden können.

Die netzförmigen Anastomosen haben neben der chirurgischen Bedeutung noch die morphologische, dass sie die Varietäten der Arterien erklären. Diese beruhen grossentheils auf Entwickelung eines untergeordneten anastomotischen Zweiges zum Hauptgefässstamm, neben welchem das regelmässige Hauptgefäss zur Rolle des anastomotischen Astes herabsinkt.

Bei Säugethieren und niederen Wirbelthieren kommen an verschiedenen Gefässstämmen Wundernetze, *Retia mirabilia*, vor, Gefässbüschel, welche durch plötzliches Zerfallen eines Stammes in feine Aeste entstehen. Sie sind unipolar (diffus) oder bipolar (amphicentrisch), je nachdem die aus dem Stamme hervorgegangenen Gefässe sich unmittelbar weiter verbreiten oder wieder zu einem Stamme sammeln. Beim Menschen finden sich Wundernetzen ähnliche Bildungen nur im Capillarsystem der Niere (Glomeruli).

---

[1]) Ueber normale und abnorme Verhältnisse der Schlagadern des Unterschenkels. Wien 1864, S. 38. [2]) Untersuchungen über die embolischen Processe. Berlin 1872. S. 19. 73.

Es ist mehrfach die Rede gewesen von einem Uebergang der Arterien in Venen durch weitere Gefässe, als die gewöhnlichen Capillarien. Namentlich hat in neuester Zeit Hyrtl (The natnral history review, 1862, p. 95) ein Beispiel eines solchen Uebergangs in den Flughäuten der Fledermäuse nachweisen und dadurch die von Wharton Jones entdeckte Pulsation der Venen der Flughaut erklären zu können gemeint. Daran schliessen sich Beobachtungen von Sucquet (D'une circulation dérivative dans les membres et dans la tête chez l'homme Paris 1862), wonach beim Menschen in den oberen und unteren Extremitäten, wie im Kopfe, arterielle und venöse Zweige durch Aeste verbunden werden, welche bei zwei- bis dreimaliger Vergrösserung sichtbar sind und im Mittel 0,1 Mm. Durchmesser haben. Es sollen durch Vermittelung solcher Aeste die Hautvenen der Extremitäten an Ellenbogeu und Knie, in der Handfläche nnd Fusssohle, die Venen des äusseren Ohrs, der Stirn, Lippen und Wangeu und der Schleimhaut der Nase aus den arteriellen Netzen und Bogen ihren Ursprung nehmen und es soll dadurch, dem ernährenden Kreislauf der tiefen Gefässe gegenüber, ein derivatorischer der oberflächlichen hergestellt werden, welcher, während das Kaliber der tiefen Gefässe sich gleichbleibe, je nach der wechselnden Zufuhr des Bluts grössere oder geringere Quantitäten desselben anfnehme. Der Ansicht Hyrtl's tritt indess H. Müller (Würzb. naturwissensch. Ztschr. III, 168) entgegen. Er fand die Pulsationen der Venen in der Flughaut der Fledermäuse keineswegs isochronisch oder auch nur übereinstimmend mit dem Arterienpuls, und die scheinbaren Anastomosen zwischen arteriellen und venösen Gefässen erwiesen sich ihm bei näherer Betrachtung immer nur als Kreuzungen der beiderlei Gefässe. Nicht sicherer sind Sucquet's Angaben, die sich nicht auf directe Beobachtungen, sondern auf Schlüsse aus dem Erfolg der Injectionen gründen. Ich verweise auf die Kritik derselben in meinem Jahresbericht für 1862, S. 83.

Verlauf.

Was die Eigenthümlichkeiten der Lage und des Verlaufs der Arterienstämme betrifft, so erkennt man in denselben die Rücksicht, die Gefässe möglichst sicher zu betten nnd vor Druck und Zerrung zu bewahren. In den Körperwänden liegen die Hauptarterien an der inneren, in den Gliedern liegen sie an der medialen Seite. An den fleischigen Theilen der Extremitäten sind sie von Muskeln bedeckt und nur an den Gelenken gelangen sie auf kurze Strecken in die Nähe der Oberfläche. Gewöhnlich sind die Arterien mit einer oder zwei begleitenden Venen, mit den tiefen Lymphgefässen und den entsprechenden Nervenstämmen zu einem Bündel vereinigt, welches durch eine Bindegewebsscheide zusammengehalten und mittelst derselben locker mit der Umgebung verbunden wird. Wo indess am Ellenbogen- nnd Kniegelenk die Gefäss- und Nervenstämme von der Benge- auf die Streckseite übertreten, trennen sich die Wege beider, und während der Nerv um den Rand des Gliedes zwischen den Muskeln durchgeht, verlaufen die Gefässe durch eine weite und nnveränderliche Lücke einer fibrösen Platte, des Lig. interosseum. Die Lücken zum Durchtritt der Gefässe, welche einerseits von Knochen, andererseits von fibrösen Brücken begrenzt und durch die Contraction der an den letzteren entspringenden Muskelfasern erweitert werden, habe ich schon in der Muskellehre S. 9 erwähnt. Der Zerrung der Arterien ist dadnrch vorgebengt, dass sie so viel als möglich an die Bengeseite der Glieder verlegt sind nnd dass sie in Organen, welche zeitweilige Dehnungen erfahren, gekrümmt, wellenförmig und selbst spiralig verlaufen.

Kaliber.

Das Kaliber der Arterien wird durch zwei Momente bestimmt, durch die Grösse des Verbreitnngsbezirks nnd durch das Bedürfniss der Organe. In der Regel ist das Kaliber der Arterien der Grösse des Verbreitungsbezirks proportional; von dieser Regel finden aber auffallende Abweichungen

statt wegen der Verschiedenheiten des zweiten Moments, des Bedarfs der Organe an Blut, der sich nach ihrer Function richtet. So ist beispielsweise die Arteria renalis kaum schwächer und die Art. lienalis stärker als der Stamm der Art. brachialis. Strecken, von welchen keine Aeste abgehen, behalten den gleichen Durchmesser und besitzen demnach eine cylindrische Gestalt; eine einseitige Erweiterung kommt jedoch zuweilen, zumal bei älteren Personen, an dem Aortenbogen vor und an einzelnen Arterienzweigen, namentlich an den Endästen der Arteriae digitales, nimmt das Kaliber in peripherischer Richtung zu.

Der Durchmesser der Hauptarterienstämme beträgt am Ursprung aus dem Herzen etwa 28 Mm.; der Durchmesser der Aorta reducirt sich, während sie längs der Wirbelsäule herabläuft, bis zu ihrer Theilung in die beiden Arterien der unteren Körperhälfte auf 20 Mm. Die Hauptarterie der oberen Körperhälfte hat an ihrem Ursprung 13,5, die Hauptarterie der unteren Körperhälfte 11,5 Mm. im Durchmesser. Es wird genügen, die Aeste dieser Stämme und deren weitere Verästelungen, mit Rücksicht auf die Schwankungen, welche bei verschiedenen Individuen und selbst an den symmetrischen Gefässen eines und desselben Körpers vorkommen, in sechs Gruppen oder Ordnungen unterzubringen und danach kurz als Aeste erster, zweiter u. s. w. Grösse zu charakterisiren, deren mittleres Kaliber sich stellt auf:

I.	8 Mm.	Beispiel:	A. carotis comm.
II.	6 „	„	A. brachialis
III.	5 „	„	A. ulnaris
IV.	3,5 „	„	A. temporalis
V.	2 „	„	A. auricularis post.
VI.	1 bis 0,5 Mm.	„	A. supraorbitalis [1]).

Arterielle Gefässe von geringerem Kaliber (bis herab zu 0,3 Mm.) werden nur ausnahmsweise, entweder wegen der Beständigkeit ihres Verlaufs durch Knochencanälchen (Art. tympanica) oder wegen ihrer Bedeutung für ein besonderes Organ (Art. centralis retinae) eigens beschrieben und benannt [2]).

Dem Kaliber der Arterien ist im Allgemeinen die Mächtigkeit ihrer Wand proportional. Genauere Messungen ergeben zahlreiche Ausnahmen von dieser Regel, für die sich aus den bis jetzt vorliegenden Materialien ein Mächtigkeit.

[1]) In der folgenden, speciellen Beschreibung der Arterien bedeutet die hinter dem Namen eingeklammerte, römische Ziffer die Ordnung, zu welcher sie gehören. [2]) Dass wir durch Messungen an Leichen Maasse für die Weite der Arterien des lebenden Körpers gewinnen, kann um so weniger zugestanden werden, da die Weite im Leben ein Product zahlreicher Factoren und daher vielfachen Wechseln unterworfen ist. Dennoch sind die Angaben C. Krause's über das Kaliber der einzelnen Gefässe, welche in alle späteren Handbücher übergegangen sind und welchen auch ich folge, in der Beziehung von Werth, dass sie ein Bild der relativen Stärke der Arterien gewähren. Da indessen wegen der ungleichen Mischung der contractilen und elastischen Elemente in den Arterienwänden auch in den relativen Maassen eine vollkommene Genauigkeit nicht zu erreichen ist und zur Zeit weder von dem Chirurgen noch von dem Physiologen verlangt wird, so glaubte ich zur Herstellung einer leichteren Uebersicht geringe Differenzen der Krause'schen Ziffern vernachlässigen zu dürfen.

gesetzlicher Grund kaum ermitteln lassen dürfte. Die einzige, einigermaassen beständige Thatsache ist die relative Dünnwandigkeit der Arterienstämme der Chylificationsorgane. In der Nähe der Theilungswinkel der Arterien nehmen in der Regel die Wände an Mächtigkeit zu (Gimbert). Die Verdünnung der Wände, welche die Verjüngung des Kalibers begleitet, scheint in dem einen Gefässbezirk rascher vor sich zu gehen, als in dem anderen. So zeichnen sich (nach Gimbert) die Arterien des Halses und Gesichts durch schnelle Abnahme der Stärke der Ringfaserhaut aus, während in den Arterien der oberen Extremität die Mächtigkeit dieser Membran sich bis zum Handgelenk fast unverändert erhält, ja zuweilen im Arcus volaris noch zunimmt.

In der nebenstehenden Tabelle habe ich die bis jetzt bekannt gewordenen Bestimmungen der Mächtigkeit der Arterienwand, durch einige eigene Beobachtungen vermehrt, nach dem Kaliber der Arterien geordnet. Die Ziffern bedeuten Hunderttheile des Millimeters; die eingeklammerten Ziffern beziehen sich auf die Mächtigkeit der Ringfaserhaut; die innere Haut durfte ausser Rechnung bleiben, da ihr Durchmesser nur innerhalb enger Grenzen schwankt und auch in den stärksten Gefässen im normalen Zustande 0,03 Mm. kaum erreicht. Eine Ausnahme machen allein die Artt. coronariae cordis; ihre Intima ist, der Adventitia ähnlich, aus Bindegewebe und Schichten longitudinaler elastischer Fasern, deren Stärke von der Ringfaserhaut gegen die innere Oberfläche allmälig abnimmt, zusammengesetzt und besitzt eine Mächtigkeit von 0,1 bis 0,3 Mm., während die mittlere Stärke der Ringfaserhaut 0,2 Mm. beträgt.

In dieser Tabelle fällt zuerst der Mangel an Uebereinstimmung in den dasselbe Gefäss betreffenden Angaben der Beobachter auf. Es erklärt sich zum Theil aus individuellen Verschiedenheiten des Objects, zum Theil aus der Art der Präparation desselben. Die Messungen sind sämmtlich an aufgeweichten Abschnitten getrockneter Gefässe gemacht und hierbei ist die Vollständigkeit einerseits der Austrocknung, andererseits des Aufquellens von Einfluss. Für die Adventitia kommt hinzu, dass sie sich zwar gegen die Ringfaserhaut oder vielmehr gegen die elastische scharf abgrenzt [1]), dass aber die Bestimmung ihrer äusseren Grenze wegen des allmäligen Uebergangs ihres Gewebes in das atmosphärische Bindegewebe willkürlich ist. Zuverlässige Resultate sind daher nur von einer Vergleichung der Ringfaserhaut zu erwarten; aber auch hier ist der Zufall schwer

[1]) Den Autoren gegenüber, welche bei der hergebrachten Scheidung der Arterienwand in drei Membranen, eine äussere, mittlere und innere verharren, muss ich aufs Neue die Existenz einer besonderen elastischen Membran, wie ich dieselbe in meinem Handbuch der allg. Anat. S. 502 beschrieben habe, hervorheben. Allerdings ist die Selbständigkeit dieser Schichte nicht in allen Arterien nachweisbar. In den stärksten, deren Ringfaserhaut von zahlreichen elastischen Platten durchzogen wird, ist die elastische Membran identisch mit der äussersten dieser Platten und verschmilzt demnach gewissermaassen mit der Ringfaserhaut. In anderen starken Arterien, in deren Ringfaserhaut das Muskelgewebe überwiegt, ist das längsfaserige Bindegewebe der Adventitia durch elastische Platten in Schichten abgetheilt, die von innen nach aussen an Mächtigkeit zunehmen; hier kann die elastische Membran zur Adventitia gezogen und als die innerste ihrer elastischen Lamellen aufgefasst werden. Aber schon hier tritt mitunter eine Scheidung der elastischen Membran und der Adventitia dadurch ein, dass zwischen den innersten elastischen Lamellen das Bindegewebe fehlt und dann zwischen den nächsten plötzlich in grösserer Mächtigkeit erscheint. In solchen Fällen hat die elastische Membran eine Mächtigkeit von 0,03 bis 0,04 Mm. Eine unzweifelhaft selbständige Lage von elastischem Gewebe findet sich in Arterien geringeren Kalibers (von 2 Mm. Durchmesser und darunter), wo sich ohne Anwendung von Reagentien weder in der Ringfaserhaut, noch in der Adventitia elastische Fasern bemerklich machen, beide Häute aber durch eine einfache längsfaserige elastische Lamelle von einander geschieden sind.

	Donders und Jansen[1])	Kölliker[2])	Gimbert[3])	Eigene Beobachtungen	
				I.	II.
Aorta, Sinus	67 (54)	—	—	—	—
„ adscendens	84 (80)	—	—	—	—
„ thoracica	—	—	(77)	—	—
„ abdominalis	75 (65)	95 (60)	(45)	—	75 (60)
Anonyma brachiocephal.	100 (60)	—	(61)	—	—
„ iliaca	72 (40)	60 (33)	100 (55)	—	57 (42)
Subclavia	58 (38)	60 (51)	(33)	—	—
Mesenterica sup.	50 (10)	47 (18)	—	50 (25)	(20)
Coeliaca	53 (12)	43 (15)	(16)	—	—
Carotis comm., Ursprung	70 (45)	49 (37)	(44)	—	56 (36)
„ „ Mitte	—	51 (39)	—	—	—
Iliaca	—	49 (26)	—	—	—
Cruralis, unter d. Arc. crur.	62 (34)	58 (26)	(33)	—	52 (27, stellenweise 47)
„ Mitte	48 (21)	56 (22)	(22)	—	—
Axillaris	65 (35)	—	—	—	—
Hypogastrica	54 (27)	—	76 (26)	—	(38)
Profunda femoris	—	45 (22)	—	—	—
Poplitea	43 (22)	72 (35)	—	—	(40, stellenweise 60)
Brachialis, Mitte	—	43 (16)	(33)	—	(22)
„ am Ellenbogen	—	47 (22)	—	—	—
Carotis int.	44 (31)	31 (13)	—	—	44 (32)
„ ext.	55 (33)	29 (11)	67 (22)	—	(45)
Lienalis	—	—	(20)	—	—
Renalis	38 (13)	—	—	47 (15)	(35)
Hepatica	—	—	—	56 (36)	—
Tibialis post.	—	41 (18)	(11)	—	—
Ulnaris	65 (35)	—	(33)	—	—
Vertebralis	34 (20)	—	—	—	—
Basilaris	25 (14)	—	—	—	—
Maxillaris int.	—	—	32 (16)	—	—
Coronaria ventric. sin.	—	—	—	35 (20)	—
Radialis, oben	64 (34)	30 (13)	(33)	39 (22)	—
„ unten	—	22 (9)	—	35 (23)	—
Maxillaris ext.	—	—	(18)	—	—
Mesenterica inf.	—	—	—	34 (18)	42 (22)
Lingualis	—	—	(16)	—	—
Thyreoidea sup.	—	—	—	—	45 (30)
Tibialis ant.	—	35 (18)	(17)	—	—
Sacralis media	—	—	—	—	(8)
Temporalis	—	—	(11)	—	—
Spermatica int.	—	—	—	11 (6)	—
Dorsalis pedis	—	—	(5)	—	—
Plantaris ext.	—	—	(8)	—	—
Arcus volaris	—	—	(15 b. 44)	—	—
Digitalis comm. I.	—	24 (11)	—	—	—
„ dig. medii	—	15 (6)	—	—	—
Digitalis von 0,45	—	7 (3)	—	—	—

auszuschliessen; wie denn, um nur Einiges anzuführen, die Mächtigkeit der Ringfaserhaut im Bereich desselben Querschnitts fast um das Doppelte wechseln kann und abhängig ist von der Contraction der Arterie, die nach dem Tode nur langsam schwindet und mit der Todtenstarre noch einmal wiederkehrt. An die be-

[1]) Nederlandsch Lancet 2. Ser. II, 476. [2]) Mikroskop. Anatomie II, 512. [3]) Journ. de l'anatomie 1865, p. 536 ff.

kannten Vorsichtsmaassregeln, dass zur Vergleichung nur normale Individuen und Mittelzahlen nur aus einer grossen Reihe von Beobachtungen brauchbar sind, darf kaum erinuert werden. Am ersten wird sich, wie mir scheint, ein Gesetz ergeben aus der Vergleichung von Messungen der verschiedenen Arterien eines und desselben Körpers. Von den von Donders und Janseu zusammengestellten Ziffern beziehen sich, wie sie sagen, die meisten auf Gefässe derselben Leiche; die von mir sub I. angegebenen Maasse sind sämmtlich einem jungen männlichen, die sub II. angegebenen einem jungen weiblichen Individuum entnommen, welche beide gewaltsamen Tod erlitten hatten. Die Ziffer der Mesenterica sup. stimmt zu den von den früheren Beobachtern gefundenen Werthen; die Mächtigkeit der Art. mesenterica inf. aber widerspricht dem oben angedeuteten Gesetze.

Zahlreiche Messungen der Hauptarterienstämme von Individuen, die an verschiedenen Krankheiteu verstorben waren, hat unter Beneke's Leitung Ruckert unternommen (Ueber die Lumina der arter. Gefässe. Inaug.-Diss. Marb. 1870). Für die Norm ergab sich daraus eine im Allgemeinen überwiegende Weite der Arterieu der Mäuner über die der Franeu um 2 bis 4 Mm.

Mit der Mächtigkeit der Arterienwände im Ganzen ändert sich die relative Mächtigkeit, sowie die Textur der einzelnen Schichten. Das Verhältuiss, in welchem Adventitia und Ringfaserhaut zu einander stehen, lässt sich aus den oben ausgesprochenen Gründen nicht mit Sicherheit ermitteln; nnr so viel steht fest, dass beide Membranen einander bezüglich des elastischen Gewebes ergänzen, dass also die Adventitia nm so rascher den Charakter des atmosphärischen Bindegewebes annimmt und um so dünner erscheiut, je grösser der Reichthnm der Ringfaserhaut an elastischen Platten, und dass nmgekehrt die Zahl der elastischen Platten in der Adventitia sich vermehrt, wenn in der Ringfaserhant das Muskelgewebe ein Uebergewicht erhält. Da nun gerade in der Ringfaserhant der Hauptstämme das Muskelgewebe gegen das elastische zurücktritt, so folgt, dass in den Hauptstämmen, namentlich in der Aorta, die Adventitia die relativ geringste Mächtigkeit besitzt und sogar absolut schwächer ist, als in den Gefässen nächster Ordnung. Im Uebrigen scheint die Masse des elastischen Gewebes sowohl in der Adventitia wie in der Ringfaserhaut mit der Mächtigkeit beider Membranen gleichmässig abzunehmen, bis endlich in den feinsten Arterien die Ringfaserhaut rein musculös, die Adventitia rein bindegewebig wird.

Nach Gimbert finden in einzelnen Gefässbezirken Ausnahmen von dieser Regel statt. An den Arterien der Bauch- und Beckenhöhle fiel ihm die relativ bedentende Mächtigkeit der Adventitia auf; in den Gehirnarterien erreicht die relative Entwickelung der Muskelfasern den höchsten Grad; die elastischen Fasern sind spärlich in der Adventitia und dringen nur selten in die Ringfaserhaut ein. In den anastomotischen Aesten der Gesichtsarterien sollen die contractilen Fasern zurücktreten gegen die bindegewebigen, die sich von der Adventitia aus auf die Ringfaserhaut verbreiten und deren Muskelfaserzelleu auseiuanderdrängeu.

Vasa vasorum.

Die stärkeren Arterien erhalten ernährende Arterien, *Vasa vasorum*, welche sich in der Adventitia verästeln. Nur ausnahmsweise entspringen dieselben ans der Arterie, in deren Wand sie sich verbreiten; meistens sind es znrücklaufende Zweige, die ihren Ursprung aus einem Ast des Gefässes nehmeu, dem sie Blut zuführen. Regelmässig ist jeder arterielle Zweig in der Arterienwand von zwei Venen begleitet.

I. Arterien des Lungenkreislaufs. Art. pulmonalis [1]).

I. A. pulmonalis.

Die Art. pulmonalis hat an ihrem Ursprunge aus dem Herzen einen Durchmesser von etwa 30 Mm. bei einer Mächtigkeit der Wand von etwa 1 Mm. Sie krümmt sich in einem Bogen, der bei natürlicher Lage des Herzens sagittal und fast genau median verläuft, über die Wurzel der Aorta und dann über die vordere und obere Wand des rechten Atrium nach hinten und theilt sich, 40 Mm. oberhalb ihres Ursprungs, dem dritten Brustwirbel gegenüber und dicht vor und etwas unter der Bifurcation der Trachea, in zwei Aeste, welche zu dem Stamme fast rechtwinklig stehen, mit einander einen sehr stumpfen, aufwärts offenen Winkel einschliessen und in fast genau transversaler Richtung jeder zur Lunge seiner Seite gehen, der rechte Ast unter dem Bogen der Aorta, der linke vor dem Anfange der Aorta descendens. Der rechte Ast ist wenig länger als der linke und etwas stärker (jener 21, dieser 19 Mm. im Durchmesser); der rechte zerfällt entweder direct oder durch wiederholte Theilung in drei Zweige, der linke in zwei, deren weitere Verästelung im Hilus der Lunge und in der Lungensubstanz an einem anderen Orte (Eingeweidel. S. 296) beschrieben wurde.

Lig. arteriosum.

Der Stamm der Art. pulmonalis liegt innerhalb des Pericardium und diese Membran bekleidet auch die untere Fläche ihrer primitiven Aeste. Von dem Theilungswinkel der beiden Aeste oder richtiger von der oberen Wand des linken Astes neben dem Theilungswinkel geht in der Flucht des Stammes ein plattcylindrisches Band von 5 bis 9 Mm. Länge und 2 Mm. Durchmesser, das *Lig. arteriosum* [2]), aufwärts zur unteren Wand der Aorta, mit welcher es, etwas nach links von der Ursprungsstelle der Art. subclavia sin. aus der oberen Wand, verschmilzt (Fig. 2, 3).

Das Lig. arteriosum ist der obliterirte Rest eines Theils der arteriellen Blutbahn, der mit dem Eintritt der Respiration verödet. Im Fötus geht die Aorta descendens aus der Vereinigung von zwei Wurzeln hervor, welche gekreuzt aus beiden Ventrikeln entspringen und, einen langgestreckt elliptischen Raum oder eine schmale Spalte umfassend, unter einem spitzen Winkel zusammenfliessen. Die aus dem linken Ventrikel entspringende Wurzel, die mit rechts gekehrter Convexität die Spalte von der rechten Seite her begrenzt, giebt die Arterienstämme zum Kopf und zur oberen Extremität ab; die rechte Wurzel, deren Convexität links gerichtet ist, sendet etwa von der Mitte ihrer Höhe nach jeder Seite einen Zweig (Fig. 52 *Pd*, *Ps*) zum entsprechenden Lungenflügel. So lange die Lunge zusammengedrückt in der hinteren Aushöhlung des Thorax ruht, fliesst durch diese Zweige nur ein Bruchtheil des Blutes ab und die oberhalb des Abgangs der Lungenarterien gelegene Hälfte der rechten Aortenwurzel, der sogenannte *Ductus arteriosus* [3]), ist von der unteren Hälfte im Kaliber nicht verschieden. Durch den ersten Athemzug und durch die Ausdehnung

[1]) *Vena arteriosa. Art. pulmonalis comm.* [2]) *Chorda ductus arteriosi.* [3]) *Ductus arteriosus Botalli.*

der Lunge, welche die Folge desselben ist, wird das Blut der rechten Aortenwurzel ganz oder grösstentheils in den Lungenkreislauf abgeleitet; so wird die untere Hälfte dieser Aortenwurzel zum Stamm der Art. pulmonalis, indess die obere Hälfte sich entleert und in einen fibrös-elastischen Strang, das Lig. arteriosum, umwandelt. Dasselbe behält theilweise die Textur der Arterie und zuweilen sogar ein feines, von Blut erfülltes Lumen bis in das höchste Alter. Das Ligament ist von lockerem Bindegewebe umhüllt und hat in der einigermaassen willkürlichen Abgrenzung, wie sie ihm die gewöhnliche Präparation ertheilt, einen Durchmesser von etwa 3 Mm. Ein feiner mikroskopischer Querschnitt aber (Fig. 53) zeigt im Inneren des Stranges den Durchschnitt der collabirten Arterie als eine kreisrunde, leicht herauszuschälende Scheibe von etwa 1 Mm. Durchmesser und als Schichten dieser Arterie zu äusserst eine Adventitia (Fig. 53, 1) von 0,2 Mm. Mächtigkeit, in welcher longitudinale Bindegewebsstränge mit elastischen Fasernetzen alterniren, dann eine 0,6 Mm. mächtige, von zahlreichen elastischen Platten durchzogene mittlere Haut (2) und eine gekräuselte, d. h. in Längsfalten gelegte Intima (3), von welcher angenommen werden muss, dass sie, so lange die Arterie wegsam war, die innere Oberfläche derselben bildete. In dem Lig. arteriosum folgt auf diese Intima noch eine Bindegewebsschichte, die ein Product späterer Bildung ist (4). Sie besteht aus locker verbundenen, feinen Bündeln und verdichtet sich zur Membran (5) gegen das Lumen des Gefässes, wenn ein solches vorhanden ist. In der Regel aber füllt dies Bindegewebe oder eine von der Intima nicht unterscheidbare elastische Fasermasse das Lumen völlig aus; einmal sah ich die Durchschnitte zweier, durch eine dünne Scheidewand getrennter Lumina nebeneinander. Oefters verräth eine deutlich ausgeprägte concentrische Schichtung des Gewebes, dass die anfangs unvollkommene Obliteration später durch neue Auflagerung vervollständigt wurde (Walkhoff). Die Insertionsstelle des Lig. arteriosum macht sich an der inneren Oberfläche der einen oder anderen der beiden Arterien, die es verbindet, oft in Form eines feinen Grübchens bemerklich.

Fig. 52.

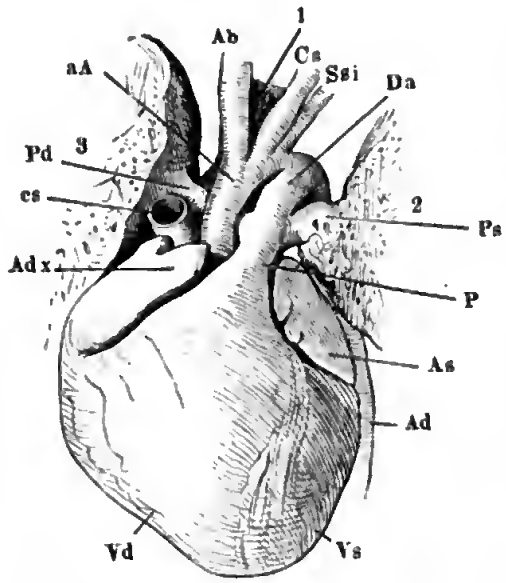

Herz des Neugeborenen, von vorn. *Vd*, *Vs* Rechter, linker Ventrikel. *Adx*, *As* Rechte, linke Auricula. *aA* Arcus aortae. *Ab* A. anonyma brachiocephalica. *Cs* Carotis sin. *Ssi* A. subclavia sin. *Da* Ductus arteriosus. *P* A. pulmonalis. *Pd*, *Ps* Rechter, linker Ast derselben. *Ad* Aorta descendens. *cs* V. cava sup. 1 Trachea. 2 Linke, 3 Rechte Lunge.

Nach Langer (Zeitschr. der Gesellsch. Wiener Aerzte 1857, S. 328) u. Walkhoff (Ztschr. für rat. Med. 3. R. XXXVI, 109) erfolgt die Obliteration des Ductus arteriosus durch eine Wucherung der Wände, welche in der Mitte des Ganges beginnt und nach beiden Seiten, rascher gegen die A. pulmonalis, fortschreitet. Sie ist die Folge einer Vermehrung der Zellen der mittleren und inneren Haut; Walkhoff schreibt ausserdem der nach der Geburt eintretenden Lageveränderung der Gefässe, so wie der Blutgerinnung einen Antheil an der Verschliessung des Ganges zu. Die Fibrinablagerungen sind anfangs als feine dicht verwebte Fasern auf und zwischen den Schichten der neugebildeten Epithelzellen abgelagert, füllen bald aber das Lumen vollständig aus als dichte mit Blutfarbstoff imprägnirte Massen, welche sich allmälig in Hämatoidin umwandeln und oft noch im hohen Alter im obliterirten Gange nachzuweisen sind.

Fig. 53.

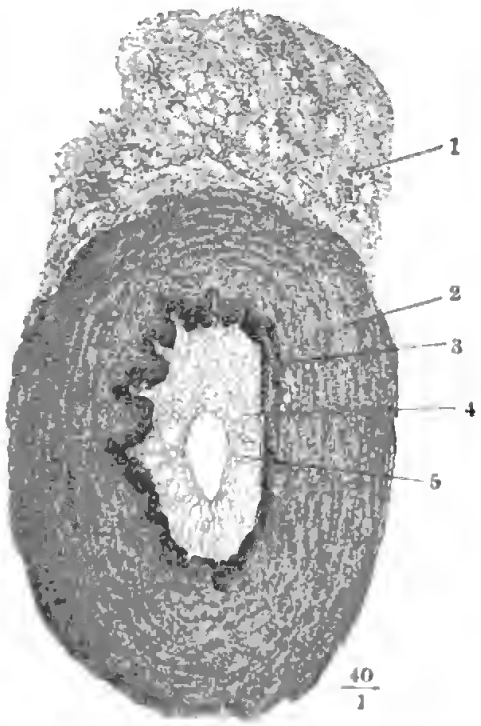

Querschnitt des im Lig. arteriosum enthaltenen Gefässes. 1 Theil der Tunica adventitia. 2 Ringfaserschichte. 3 Intima des ursprünglichen Gefässstammes. 4 Bindegewebsschichte späterer Bildung. 5 Innerste, das Lumen begrenzende Haut.

Ueber die Zeit der Obliteration des Duct. arteriosus hat Alvarenga (Considérations et observ. sur l'époque de l'occlusion du trou oval et du canal artériel. Lisboa 1869) an 213 Kindern im Alter von einem Tag bis zu 12 Jahren Beobachtungen gesammelt. Bei allen Individuen unter 30 Tagen (72) war er noch wegsam; unter 49 Kindern von 1 bis 4 Monaten waren 19, unter 9 Kindern von 4 Monaten bis zu 12 Jahren waren 6 mit verschlossenem Duct. arteriosus. Walkhoff fand unter 28 Gängen Erwachsener 24 mit vollständiger, 4 mit unvollständiger Obliteration. In der Regel geht der Verschluss des Duct. arter. dem des For. ovale voraus.

Varietäten der A. pulmonalis (W. Krause).

A. pulmonalis. Variet.

Varietäten der A. pulmonalis communis und ihrer Aeste kommen häufig bei Missbildungen des Herzens vor. Da in den meisten Fällen eine abnorme Vermischung des arteriellen und venösen Blutes aus solchen Anomalien resultirt, so bleibt das Leben nicht auf die Dauer erhalten, wenn es auch einige Jahre fortbestanden hat. Man findet daher derartige Varietäten nicht bei Erwachsenen und ihre Beschreibung fällt der pathologischen Anatomie anheim. Hier werden nur solche Anomalien erwähnt, bei denen die physiologischen Circulationsverhältnisse des Körpers im Allgemeinen keine wesentliche Störung zu erleiden brauchen.

Die A. pulmonalis communis ist bis zur Theilung nur circa 7 Mm. lang; die A. pulmonalis sinistra ist länger und hält den Verlauf der A. pulmonalis communis ein; die dextra ist der kürzere Ast, liegt hinter der sinistra und wendet sich, ohne an die Aorta zu reichen, nach der rechten Lunge (Cassan, Archiv. génér. de méd 1827, III, 83).

Sie ist doppelt, indem ein zweites, in die eigentliche A. pulmonalis einmündendes Gefäss aus dem rechten Ventrikel entsteht (Hall und Vrolik, Prakt. Tijdschrift voor Geneesknnde 1825, S. 109).

Der Dnctus arteriosus entspringt für sich aus dem rechten Ventrikel und mündet in die Aorta descendens ein (Haller, De part. corp. hüm. fabrica 1777, VI, 263. Wrisberg, Göttingische gelehrte Anzeigen 1768, Nr. 50, s. anch Haller's Grundriss der Physiologie 1780, S. 140, bei einem 7jährigen Mädchen).

Die A. pulmonalis giebt eine A. coronaria cordis accessoria ab, welche dicht oberhalb der Anheftungsstelle der linken vorderen Valvula semilun. des Ostium arter. pulmon. entspringt, als ein 1,5 Mm. dickes Stämmchen nach hinten verlänft, die Muskelsuhstanz des rechten Ventrikels am Ostium arteriosnm, sowie die Wand der A. pulmonalis versorgt, nnd mit den Aa. coronar. cordis dextra nnd sinistra anastomosirt (W. Krause, Zeitschr. f. rat. Med. 1865, XXIV, 225).

Der Ductus arteriosus bleibt so weit offen, dass derselbe als enger Canal nnmittelbar wahrgenommen werden kann.

Derselbe inserirt sich an die A. suhclavia sinistra; wenn er offen hleiht, so entstehen daraus verschiedene Varietäten im Ursprnnge des letzteren Gefässes. Die Fälle sind in ihrer Bedeutung different, je nachdem dabei der Arcns aortae über den rechten oder linken Bronchns verläuft. (Erstere s. hei den Varietäten des Arcns II. Hauptgruppe 2. Ahtheilnng, Unterahtheilnng A. a und b, letztere daselbst 4. Unterabtheilung.)

Ueber den Ursprung der A. subclavia dextra aus der A. pnlmonalis s. Var. des Arcns Aortae (II. Hanptgrnppe 9. Ahtheilung).

Die A. pnlmon. comm. gieht eine doppelte A. pulmonalis dextra und sinistra ab.

Die A. pnlmonalis sinistra entsendet einen Zweig zur A. subclavia sinistra (Jackson, Lond. med. and phys. Jonrn. 1815, p. 100 bei einem 3jährigen Mädchen) oder den Ductus arteriosus (Hommel, Comm. litt. norimb. 1737, p. 161. Sandifort, Observ. anat. pathol. Lih. III, 1779, p. 17, Taf. V, Fig. 5, bei einem siebenmonatlichen Fötus).

Die A. pulmonalis dextra fehlt (bei Mangel der rechten Lnnge; gleichzeitig verläuft die A. pnlmonalis sin. hinter der Luftröhre. Gruber, Oesterr. Ztschr. f. prakt. Heilk. 1870, XVI, 7. Fraentzel, Arch. f. pathol. Anat. u. Phys. 1868, XLIII, 420, s. Var. d. Aorta adsc). Sie gieht einen Ast zur A. anonyma brachiocephalica (Breschet, Répert. génér. d'anat. et de physiol. pathol. 1826, II, 19, bei einem sechswöchentlichen missbildeten Knaben. S. Var. des Arcus Aortae, II. Hanptgrnppe, 9. Ahtheilung) oder sie giebt den Ductus arteriosus ab, der sich wie gewöhnlich inserirt (v. Siebold, Journ. f. Gehurtshülfe 1836, XVI, 294, bei einem blausüchtigen Neugeborenen. W. Krause, Zeitschr. f. rat. Med. 1865, XXIV, 226).

II. Arterien des Körperkreislaufs.

II. Körperarterien.

Der Hauptstamm der Körperarterien, die *Aorta*, ändert alsbald nach dem Ursprung die anfängliche Richtung, die eine schräg nach rechts und vorn aufsteigende ist, vermittelst eines nach links und hinten über den linken Bronchus verlaufenden Bogens in eine absteigende um. Sie lässt sich danach in drei Abtheilnngen scheiden, eine aufsteigende, *Aorta adscendens* (6 bis 7 Cm. lang), eine bogenförmige, *Arcus aortae* (5 bis 6 Cm. lang) nnd eine absteigende, *Aorta descendens*[1]). Die aufsteigende Aorta (*Aa*, Fig. 54) lehnt sich mit ihrer hinteren Wand an die Vorderfläche der Atrien und ist an ihrer vorderen Wand von der Stelle an, wo sie neben der Art. pnlmonalis hervortritt, eine kürzere oder längere Streeke weit vom visceralen Blatte des Pericardium hekleidet. Sie ist schon beim Neugebornen nach der convexen Seite in der Art erweitert, dass ihr Querschnitt aus

[1]) Die französischen Autoren fassen unter dem Namen *Crosse de l'aorte* die aufsteigende Aorta und den Aortenbogen zusammen.

Fig. 54.

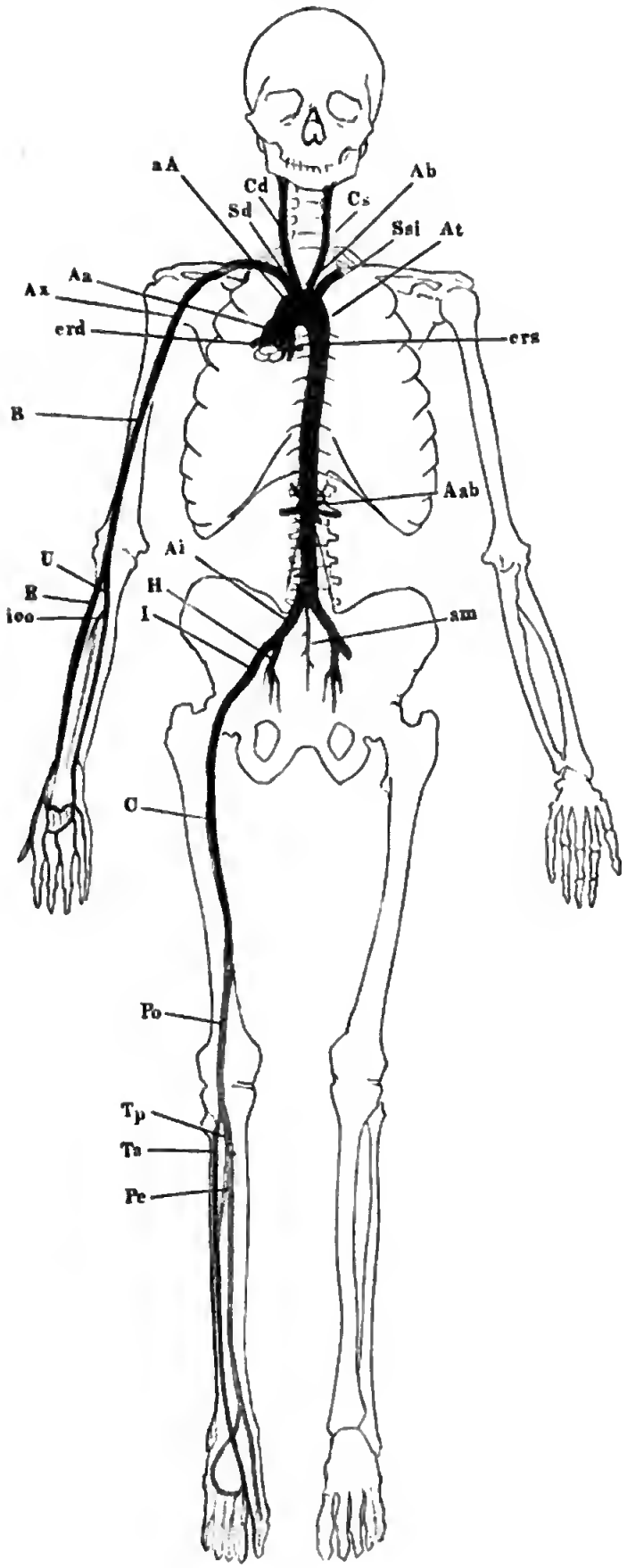

Schema der Körperarterien, die an der Rückseite der Glieder verlaufenden Stämme durch hellere Färbung angezeichnet. *erd*, *ers* A. coronaria cordis dextra und sin. *Aa* Aorta ascendens. *aA* Arcus aortae. *At* Aorta thoracica. *Aab* Aorta abdominalis. *sm* A. sacra media. *Ab* A. anonyma brachiocephalica. *Sd*, *Ssi* A. subclavia dextra und sin. *Cd*, *Cs* Carotis dextra und sin. *Ax* A. axillaris. *B* A. brachialis. *U* A. ulnaris. *R* A. radialis. *ico* A. interossea comm. *Ai* A. anonyma iliaca. *H* A. hypogastrica. *I* A. iliaca. *C* A. cruralis. *Po* A. poplitea. *Ta*, *Tp* A. tibialis ant. und post. *Pe* A. peronea.

der Kreisform allmälig von oben und unten her in die elliptische übergeht [1]). Als Grenze der aufsteigenden Aorta gegen den Aortenbogen wird die Stelle angegeben, wo die Aorta Aeste aufwärts auszusenden beginnt, sowie zur Bezeichnung der Grenze des Aortenbogens gegen die absteigende Aorta die Insertion des Lig. arteriosum, welcher zuweilen eine merkliche Einschnürung des Gefässes entspricht, benutzt wird. Danach liegt der Umfang des Aortenbogens hinter dem oberen Rande des Brustbeins; je nachdem aber die Ursprünge der Aeste desselben mehr auf den aufsteigenden Theil des Bogens zusammengedrängt oder über den Scheitel desselben vertheilt sind, befindet sich das Ende des Aortenbogens entweder in einer Horizontalebene mit der Synchondrose zwischen dem zweiten und dritten Brustwirbel oder zur linken Seite des dritten Brustwirbels, und von demselben Umstande hängt es ab, ob die absteigende Aorta mit der linken Hälfte des Bogens oder sogleich in einer geraden Linie beginnt, die fast vertical, aber in der Art so steil schräg absteigt, dass sie die Strecke vom dritten Brustwirbel bis zum vierten Bauchwirbel braucht, um von der linken Seitenfläche der Wirbelkörper auf die Mitte ihrer Vorderfläche, also zur Medianebene, zu gelangen.

Die absteigende Aorta heisst *Aorta thoracica*, Brustaorta (*At*, Fig. 54), so weit sie im Thorax enthalten ist; nach dem Durchtritt durch den Hiatus aorticus des Zwerchfells erhält sie den Namen *Aorta abdominalis*, Bauchaorta (*Aab*). In der Gegend des unteren Randes des vierten Bauchwirbels wird sie durch Abgabe der beiderseitigen Gefässe für das Becken und die untere Extremität plötzlich auf ein Stämmchen von kaum 3 Mm. Durchmesser reducirt, welches in der Aushöhlung des Kreuzbeins verläuft und sich auf den oberen Steisswirbeln verliert (*sm*). Dieser Beckentheil der Aorta ist die *Art. sacralis media* [2]).

Aus der aufsteigenden Aorta entspringen in der Regel noch innerhalb des Sinus die Vasa nutritia des Herzens, die *Art. coronaria cordis dextra* (*crd*) und *sin.* (*crs*); sie folgen dem Princip, dass die arteriellen Ernährungsgefässe eines Gefässabschnittes rücklaufende Zweige des nächtsfolgenden Abschnittes sind, indess die Venen des Herzens, entsprechend den venösen Vasa nutritia der Gefässe, in die Höhle einmünden, aus deren Wänden sie das Blut sammeln.

Der Aortenbogen entsendet, neben einigen feinen, nicht ganz beständigen Zweigen, die von der concaven Seite abwärts zu den Bronchen gehen, aus dem convexen Theil der Wand aufwärts die Gefässe, die dem Kopf und der Oberextremität Blut zuführen. Sie zeigen eine gewisse Analogie mit den bereits erwähnten, aus dem unteren Ende der Aorta abdominalis hervortretenden Gefässen des Beckens und der unteren Extremität. Es entstehen nämlich die Gefässe der rechten oberen und der beiderseitigen unteren Körperhälften je aus einem Stamm, der sich alsbald in zwei Hauptäste, einen medialen für den Kopf resp. das Becken und einen lateralen für die Extremität, spaltet. Nur an der linken oberen Körperseite fehlt der gemeinschaftliche Stamm und entspringen Kopf- und Extremitätenarterie ge-

[1]) Diese Erweiterung ist der *Sinus quartus s. maximus* Vals. Die Wurzel der Aorta mit ihren Sinus wird auch Aortenzwiebel, *Bulbus aortae*, genannt. [2]) *Art. sacra media.*

sondert aus dem Aortenbogen. Den Stamm der oberen Arterien nennen wir *Anonyma brachiocephalica* (Fig. 54 *Ab*), den der unteren *Anonyma iliaca* (*Ai*); die mediale obere Arterie ist die *Carotis* (*Cd*, *Cs*), die untere die *A. hypogastrica* (*H*). Die Arterien der Extremität erhalten je nach den Regionen, die sie durchlaufen, verschiedene Namen: die obere heisst bis zum Schlüsselbein *Subclavia*, in der Achselgrube *Axillaris* (*Ax*) und von da an *Brachialis* (*B*), die untere wird bis zum Schenkelbogen als *Iliaca* (*I*), am Oberschenkel als *Cruralis* (*C*), in der Kniekehle als *Poplitea* (*Po*) bezeichnet. Beim Uebergang aus der oberen Abtheilung der Extremität in die untere, unterhalb des Ellenbogens- und Kniegelenks, spaltet sich der einfache Arterienstamm der Extremitäten unter spitzem Winkel in zwei Aeste, von welchen der eine abermals spitzwinklig sich theilt, oder, nach der üblichen Auffassung, einen Zweig abgiebt; so erhält die untere Abtheilung drei Gefässe, von denen das eine längs dem medialen, das andere längs dem lateralen Knochen, das dritte auf dem Lig. interosseum zum Hand- resp. Knöchelgelenk herabzieht. Verschieden sind die Arterien beider Extremitäten nur darin, dass als primitive Aeste aus der oberen die beiden Randarterien, *Ulnaris* (*U*) und *Radialis* (*R*) hervorgehen und die *A. interossea* (*communis*) (*ico*) ein Zweig der Ulnaris ist, während dagegen der Stamm der unteren Arterie zunächst in den medialen und mittleren Ast, die *A. tibialis postica* (*Tp*) und die der Interossea entsprechende *A. tibialis antica* (*Ta*) zerfällt und die laterale Arterie, *Peronea* (*Pe*), von der medialen abgegeben wird. An der Hand- und Fusswurzel setzen sich diese Arterien auf der Rückseite durch netzförmige, auf der Beugeseite durch bogenförmige Anastomosen mit einander in Verbindung (Fig. 54). Aus den Netzen und Bogen entspringen die Arterien der Finger und Zehen im Allgemeinen in der Art, dass einfache in den Intermetacarpal- und Intermetatarsalräumen verlaufende Stämmchen die einander zugewandten Ränder je zweier Finger oder Zehen versorgen. Die dorsalen Finger- (Zehen-) arterien reichen nicht über die Mittelphalange hinaus; die stärkeren volaren (plantaren) erstrecken ihre Zweige zur Rückseite der Endphalange und schliessen an der Volar- (Plantar-) seite der letzteren mit bogenförmigen Anastomosen ab, aus welchen die Endäste zur Finger- (Zehen-) spitze hervorgehen.

Kehren wir zur absteigenden Aorta und ihren Abtheilungen zurück, so sind deren Aeste zuerst in zwei, wenn auch in ihren Ausläufern nicht ganz streng gesonderte Gruppen zu ordnen, in Arterien der Körperwände und der Höhlen. Die Arterien der Körperhöhlen sind eben so mannigfaltig, wie die Eingeweide, denen sie bestimmt sind. In der Brusthöhle, deren Hauptorgane ihr Blut ganz oder zum grösseren Theil aus anderen Quellen beziehen, treten die unbedeutenden Eingeweide-Arterien, die *Artt. bronchiales*, *oesophageae*, *mediastinicae*, gegen die Arterien der Körperwände zurück; in der Bauchhöhle gewinnen sie das Uebergewicht; sie entspringen unpaarig aus der Vorderwand der Aorta abdominalis für den Verdauungsapparat mit Einschluss der Milz (*A. coeliaca*, *mesenterica sup.* und *inf.*), paarig aus den Seitenwänden jenes Gefässstammes für die Harn- und Geschlechtsorgane mit Einschluss der Nebennieren (*Aa. suprarenales*, *renales* und *spermat. intt.*). Die Aufgabe, welche eigentlich dem Beckentheil der Aorta zufallen würde, die Versorgung der Wand und der Eingeweide des Beckens, wird von der

Art. hypogastrica übernommen, und dies ist der Grund, warum beiderlei Aeste der A. sacralis media, wie der Stamm selbst, nur in rudimentärer Form erscheinen.

Die Arterien der Körperwand sind, wie die Knochen und Muskeln derselben, symmetrisch, an Zahl den Segmenten der Wirbelsäule gleich und für jedes Segment zwar im Wesentlichen nach demselben Typus gebildet, aber doch auch, nach Art der Doppelringe des Skeletts und der Muskelschichten, den besonderen Verhältnissen der verschiedenen Regionen entsprechend modificirt. Die mustergültige Form bietet der mit vollkommenen Rippen ausgerüstete Theil des Thorax dar: hier erhält jeder Intercostalraum einen Stamm, die *A. intercostalis* (Fig. 55, 56 *ic*); diese schickt durch die vom Lig. costotransversarium ant. lateralwärts begrenzte Lücke einen Zweig zur Wandung des animalischen Rohrs und zu den Muskeln und der Haut des Rückens, den *Ramus dorsalis* (Fig. 55, 56 *d'*), von dem aus wieder ein Zweig, der *R. spinalis* (Fig. 56 *sp'*), ins Innere der Wirbelhöhle dringt. Sie selbst theilt sich in einen oberen und einen unteren Ast, welche, jener (*ic'*), längs dem unteren Rande der oberen, dieser (*ic'*) längs dem oberen Rande der unteren, den Intercostalraum begrenzenden Rippe verlaufen. Die den Bauch- und Kreuzwirbelsegmenten des Rumpfs zugehörigen Arterien [*Aa. lumbales* (Fig. 55 *lb*) und *sacrales*] zeigen nur hinsichtlich des dorsalen Astes dieselbe Anordnung wie die Intercostalarterien; ihre vorderen Aeste sind minder regelmässig, kürzer, gehen zum Theil schon in den vorderen Muskeln der Lendengegend, Iliopsoas und Quadrat. lumhorum, auf und erreichen im Becken kaum den Rand des Kreuzbeins. Eine Anomalie bedingt an der Grenze der Brust- und Bauchhöhle das Zwerchfell, welchem namentlich an der unteren Fläche Arterien zugeführt werden, die sich nach ihrer Bedeutung den Arterien der Körperwände, nach der Weise ihres Ursprungs aus der vorderen Wand der Aorta den Eingeweidearterien anreihen. Eine andere Anomalie besteht darin, dass am oberen Theil der Thorax- und am unteren Theil der Bauchwand der Ursprung der bogenförmigen Rumpfarterien auf Aeste der Anonyma übergeht, dort auf die A. subclavia, *A. intercostalis suprema* (Fig. 55 *is*), hier auf die A. hypogastrica, *A. iliolumbalis* (*il*). Einen noch ausgedehnteren Antheil an der Bildung der bogenförmigen Rumpfarterien nehmen die Arterien der Extremitäten durch Aeste, die sie an der inneren Fläche der vorderen Körperwand einander entgegensenden. Aus der Arteria subclavia geht zu jeder Seite des Brustbeins die *A. mammaria int.* (Fig. 55, 56 *mmi*) herab; aus den Artt. iliacae steigt jederseits neben der Linea alba eine *A. epigastrica inferior* (Fig. 55 *ei*) hinauf; indem diese beiden Gefässe in der oberen Region des Bauchs durch weitläufige Verästelungen in einander münden, vermitteln sie die Communication der oberen und unteren Anonyma jeder Seite und stellen in der vorderen Körperwand ein paariges verticales Rohr oder Röhrensystem dar, welches zur Supplirung des unpaaren verticalen Rohrs an der hinteren Wand, der absteigenden Aorta, dient (Fig. 55, 56). In dies vordere, verticale Rohr münden die Intercostalarterien ein, um sich, der Einmündungsstelle gegenüber, als *Rr. sternales* (Fig. 56 *s'*) der A. mammaria, gegen die Medianlinie fortzusetzen; sie kreuzen gewissermaassen die A. mammaria int. oder, mit anderen Worten, die letztgenannte Arterie giebt

median- und lateralwärts intercostale Zweige ab, von denen die letzteren *Rr. intercostales anteriores* (Fig. 55, 56 *ia'*), den Zweigen der eigentlichen A. intercostalis begegnen, um mit ihnen den Bogen am oberen und unteren Rande der Rippen zu bilden. In den oberen Intercostalräumen entspringt jeder R. intercostalis selbständig aus der Art. mammaria interna; vom vierten oder fünften Intercostalraum an nehmen die zwei den einander zugekehrten Rändern je zweier Rippen zugehörigen Aeste, wie die entsprechenden Aeste der eigentlichen Intercostalarterien, ihren Ursprung aus einem gemeinschaftlichen Stämmchen, und zu den falschen Rippen gelangen sie durch die *A. musculophrenica* (Fig. 55 *mp*), einen über den Rippenursprung des Zwerchfells verlaufenden Endast der A. mammaria int., indess der andere Endast dieser Arterie, die *A. epigastrica sup.* (*es*), die Verbindung mit der A. epigastrica inf. eingeht. In der Bauchwand tritt an die Stelle jener Bogen ein

Fig. 55.

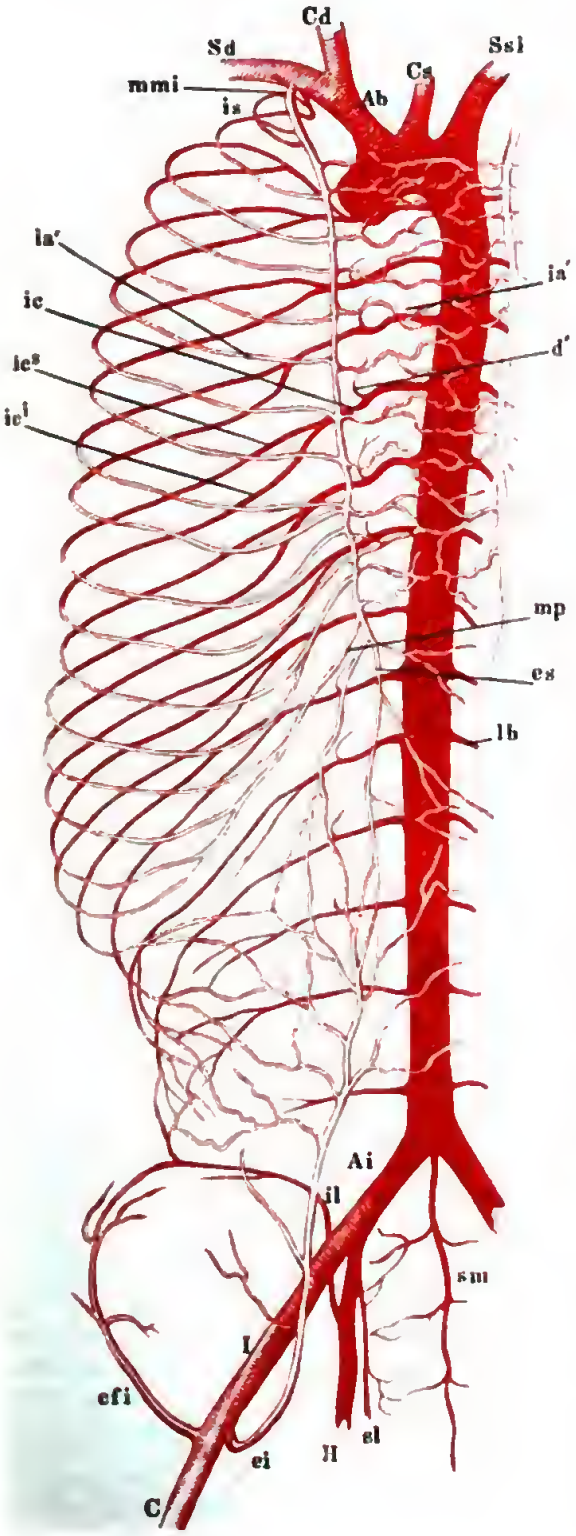

Schema der Arterien des Rumpfes; die in der vorderen Rumpfwand gelegenen Aeste sind heller gehalten. *Ab* A. anonyma brachiocephalica. *Cd*, *Cs* Carotis d. u. sin. *Sd*, *Ssi* A. subclavia d. u. sin. *Ai* A. anonyma iliaca. *II* A. hypogastrica. *I* A. iliaca. *C* A. cruralis. *mmi* A. mammaria int. *is* A. intercostalis suprema. *ia'* A. intercostalis ant. *ic* A. intercostalis (aortica). *ic^s*, *ic^i* Oberer, unterer Ast derselben. *mp* A. musculophrenica. *es* A. epigastrica sup. *lb* A. lumbalis. *il* A. iliolumbalis. *cfi* A. circumflexa ilium. *ei* A. epigastr. inf. *sl* A. sacralis lateralis. *sm* A. sacralis media.

unregelmässiges Netz, in welchem Aeste der beiderseitigen Aa. mammariae und epigastricae mit den Aesten der Aa. lumbales zusammentreffen; doch

Fig. 56.

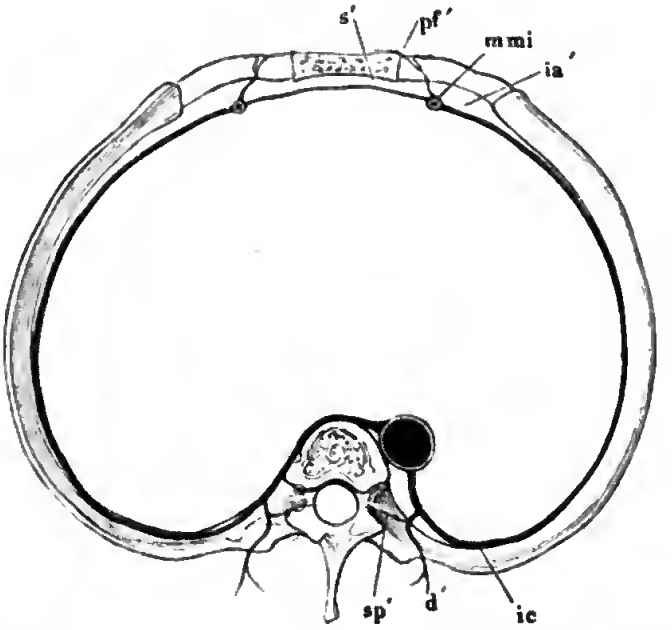

Schema der Arterien der Thoraxwand, Horizontalschnitt. *ic* A. intercostalis. *d'* R. dorsalis, *sp'* R. spinalis derselben. *mmi* A. mammaria int. *ia'* R. intercostalis ant. *pf'* R. perforans. *s'* R. sternalis.

wird am oberen Beckenrande noch einmal ein vollständiger Bogen dadurch hergestellt, dass der A. iliolumbalis die *A. circumflexa ilium* (Fig. 55, *cfi*), ein Ast der A. iliaca, entgegen läuft.

Nach Turner (Brit. and foreign medico-chirurg. review 1865, Jan. p. 208) bestehen zwischen den Aa. intercostales und mammariae intt., ausser den Verbindungen in der Brustwand, weite netzförmige Anastomosen innerhalb des Mediastinum, von welchen aus auch zu den Lungen ernährende Aeste gelangen.

Bei der speciellen Beschreibung der Gefässe werde ich der Anastomosen zu gedenken haben, die, wie ich bereits kurz erwähnte, an mehreren Stellen zwischen Arterien der Eingeweide und der Körperwände bestehen. Neben denselben beschreibt Turner (a. a. O. 1863, July, p. 222) einen weitmaschigen subperitonealen Arterienplexus, der sich von der Beckenhöhle bis zum Zwerchfell erstreckt, einerseits mit den Arterien der Körperwände, andererseits mit denen der Eingeweide, namentlich der theilweise ausserhalb des Peritoneum gelegenen in Verbindung steht, durch dessen Vermittelung also von mehreren Eingeweidearterien aus Arterien der Körperwände injicirt werden können. Der arterielle Plexus anastomosirt mit der Art. renalis und suprarenalis, mit den Arterien des Pancreas, Duodenum, Coecum und Colon, auch durch das Mesocolon mit der Art. colica media; seine Aeste lassen sich zur Art. mesenterica sup. und splenica verfolgen. Die Art. renalis giebt an den genannten Plexus Aeste ab, welche innerhalb des Sinus renalis entspringen, die Substanz der Niere durchsetzen und durch deren fibröse Hülle wieder austreten. Die Art. spermatica setzt sich während ihres ganzen Verlaufs durch zahlreiche feine Zweige mit dem subperitonealen Plexus in Verbindung. In solchen Anastomosen der Arterien und den noch zahlreicheren Verbindungen der Venen der Rumpfwände mit den Venen der Eingeweide liegt die Rechtfertigung äusserer Blutentziehungen bei Entzündungen innerer Organe.

A. Aorta adscendens.

A. Aorta adsc.

Die aufsteigende Aorta giebt neben feinen Ernährungsgefässen für die A. pulmonalis und V. cava sup. die beiden

Aa. coronariae cordis[1])

Aa. coron. cord.

ab, eine rechte[2]) nnd eine linke[3]), von ziemlich gleicher Stärke (4. Ordnung). Sie entspringen aus den entsprechenden Sinus, über der Mitte ihrer Höhe, selten tiefer oder oberhalb der Sinns und wenden sich divergirend abwärts, nm zu beiden Seiten der A. pulmonalis und unter den Auricnlae an der Vorderfläche des Herzens zum Vorschein zu kommen (Fig. 57).

Fig. 57

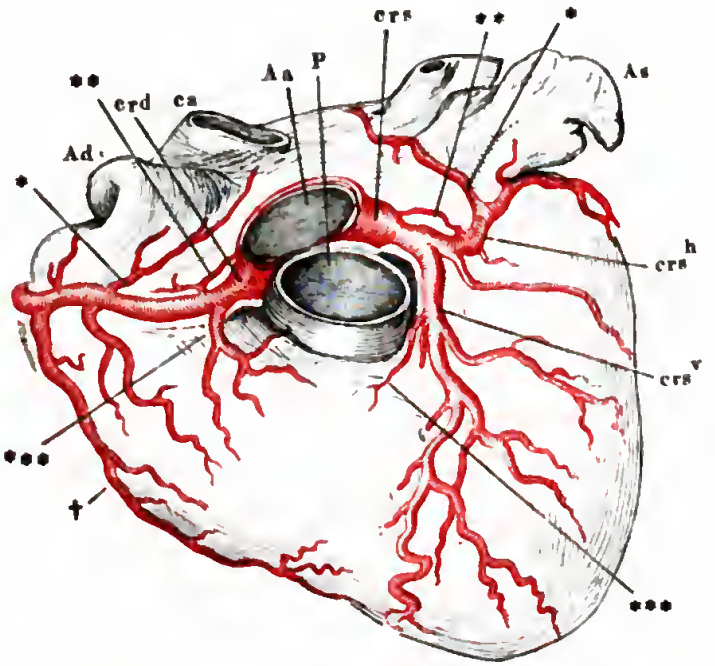

Herz, Vorderfläche. Die Aorta adscendens (*Aa*) u. A. pulmonalis (*P*) dicht über dem Ursprung, die V. cava sup. (*cs*) an der Einmündung abgeschnitten. *Adx*, *As* Atrium dextr. u. sin. *crd*, *crs* A. coronaria cordis dextra u. sin. crs^v, crs^h, Verticaler u. horizontaler Zweig der A. coronaria sin.

Gleich nach dem Ursprung sendet jede Coronaria zum Atrium ihrer Seite einen Zweig (*)[4]), welcher in der vorderen Wand desselben mehr oder minder schräg aufsteigt und neben oder aus ihm ein feines Aestchen (**)[5]) in die Fnrche zwischen der vorderen Wand der Atrien nnd der hinteren Wand der Wnrzel der Aorta. Sodann erhält ans dem zur Seite der Art. pulmonalis gelegenen Theil der Artt. coronariae der Conus arteriosns einen rech-

[1]) *Art. cardiacae.* Kranzarterien. [2]) *A. coron. ant. s. interna.* [3]) *A. coron. post. s. externa.* [4]) *A. auricularis dextra* u. *sin.* Halbertsma. [5]) *Arteriola circumflexa dextra* u. *sin.* Halbertsma.

ten und linken Ast (***), von denen der rechte [1]) der stärkere ist. Im weiteren Verlauf verhalten sich die beiden Aa. coronariae verschieden. Der
Coron. d. Stamm der rechten (Fig. 57, 58 *crd*) geht in dem Fettlager der Horizontalfurche um den rechten Rand des Herzens auf dessen Rückseite; in der Regel übersehreitet er, gedeckt von einem in der hinteren Verticalfurche der Ventrikel aufsteigenden Ast der V. corouaria (Fig. 58 *Vc'*), die Kreuzungs-

Fig. 58.

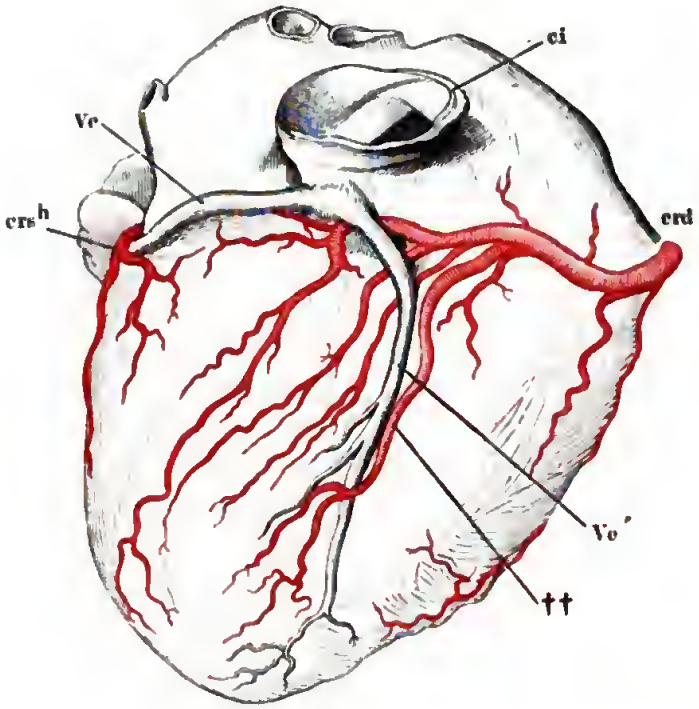

Herz, hintere Fläche; die V. cava inf. (*ci*) dicht an der Einmündung abgeschnitten. *crd* A. coronaria cordis dextra. *crs*^{h} Horizontaler Zweig der A. coronaria sin. *Vc* V. coronaria magna. *Vc'* V. cordis media.

stelle der Horizontal- und Verticalfurche und erstreckt sich mehr oder weniger weit auf das linke Herz; er giebt dies- und jenseits des Astes, der den Conus arteriosus versorgt, einige feine Zweige [2]) in das die Wurzeln der Arterien einhüllende Fett und von Strecke zu Strecke feine Zweige aufwärts zur Wand des Atrium und stärkere abwärts zur Wand des Ventrikels; unter den letzteren zeichnet sich ein Zweig (Fig. 57 †) aus, der am Rande des Ventrikels, und ein anderer (Fig. 58 ††) [3]), der in der hinteren Verticalfurche bis zur Spitze des Herzens herabzieht. Alle diese Aeste stehen durch Seitenzweige mit einander in Verbindung und senden Reihen zarter Gefässchen durch feine Spalten der oberflächlichen Muskelbündel in die Substanz der Herzwand.

Coron. s. Der Stamm der linken Coronaria (Fig. 57 *crs*) theilt sich in zwei

[1]) *Arteria adiposa* Vieussens. *Ramus ant. arteriae coron. dextrae* Halbertsma.
[2]) *Arteriolae adiposae* Halbertsma. [3]) *R. posterior* C. Krause.

Aeste, einen verticalen [1]) und einen horizontalen [2]). Der verticale Ast (Fig. 57 *crs*^{c}) verläuft in der vorderen Verticalfurche zur Herzspitze; er giebt, gleichsam gefiedert, nach zwei Seiten Reihen von Aesten ab, deren Stärke von oben nach unten abnimmt, die Eine Reihe nach links in die Wand des linken Ventrikels, die andere Reihe rückwärts durch mit Fett ausgepolsterte, kreisrunde Lücken der Musculatur in die Scheidewand der Ventrikel. Der horizontale Ast der linken A. coronaria (Fig. 57, 58 *crs*^{s}) begiebt sich im linken Theil der Horizontalfurche um den linken Rand des Herzens zur Rückseite, wo er um so früher endet, je weiter die rechte Coronaria, der die linke übrigens in ihrer Verästelung gleicht, über die Mittellinie vordringt.

Je nach dem Gebiete der hinteren Herzwand, welches sie versorgen, ist bald die rechte, bald die linke Coronaria an Kaliber überwiegend und giebt die eine oder die andere eine Arterie ab, die auf dem oberen Rande der Scheidewand der Ventrikel vorwärts geht.

Alle Arterien an der Oberfläche des Herzens, besonders aber die verticalen Aeste, verlaufen in wellenförmigen Krümmungen, die erst durch die Füllung der Kammern ausgeglichen werden. Sie anastomosiren untereinander nur durch die capillaren und die denselben an Feinheit zunächst stehenden Aeste; ähnliche Anastomosen gehen sie mit den Arterien des Pericardium am Ursprung der grossen Gefässe und am Stamme der V. cava inf. ein. Von der den Artt. coronariae eigenthümlichen Textur war schon oben die Rede. Sie zeichnen sich nämlich aus durch eine Intima, welche fast eben so mächtig und stellenweise mächtiger ist als die Ringfaserhaut und aus zarten, longitudinalen Bindegewebsbündeln mit dichten und feinen Netzen elastischer Fasern besteht. Vielleicht hängt mit dieser Besonderheit der Textur der Artt. coronariae ihre besondere Neigung zu verknöchern zusammen.

Die Controverse über die sogenannte Selbststeuerung des Herzens, d. h. über die Frage, ob zur Zeit der Systole der Ventrikel und der Füllung der Aorta die Semilunarklappen die Ursprünge der Artt. coronariae verdecken, hat wiederholt Veranlassung gegeben, das Verhältniss dieser Ursprünge zu den genannten Klappen genauer zu untersuchen. In den unbefangenen älteren Abbildungen von Vesal, Eustachius, Lower, Vieussens, Morgagni findet sich der Eingang in die eine oder andere A. coronaria oder in beide über dem oberen Rande der Semilunarklappen, und als Morgagni (Adversar. anat. V, 26) die Treue seiner Abbildung gegen Fantoni zu vertheidigen hatte, der aus physiologischen Gründen die Schliessung der Artt. coronariae während der Kammersystole postulirte, fand er unter 18 Ursprüngen der Coronariae an 9 Herzen nur 5 unterhalb, die übrigen 13 oberhalb des Klappenrandes. Der Morgagni-Fantoni'sche Streit wiederholte sich in unseren Tagen zwischen Hyrtl und Brucke, und Brucke's Behauptung, dass die Semilunarklappen den Eingang in die Artt. coronariae abzusperren bestimmt seien (der Verschluss der Kranzschlagadern durch die Aortenklappen. Wien 1855) wurde ebenso gründlich durch Hyrtl's Untersuchungen an Thier- und Menschenherzen (Wiener Sitzungsberichte, XIV, 73. Ueber die Selbststeuerung des Herzens. Wien 1855), widerlegt. Unter 117 menschlichen Herzen fand Hyrtl zweimal die Coronar-Ostien unter der Mitte des Sinus, neunmal zwischen der Mitte des Sinus und dem oberen Rande; in fünf Fällen stand nur das eine tief. An 7 Herzen entsprangen beide Coronariae so hoch, dass sie keinenfalls von den Semilunarklappen erreicht werden konnten. An 13 Herzen

[1]) *R. anterior s. descendens.* [2]) *R. posterior s. circumflexus. R. auriculo-ventricularis* Cruv.

betraf der hohe Ursprung Eine Coronaria. Die übrigen Herzen zeigten eine Stellung der Coronar-Ostien, bei welcher die Klappen nur unvollkommen über dieselben hingelegt werden konnten. Der Einwand Bruecke's, dass das todte Herz keinen Schluss auf das lebende gestatte und dass durch die Todtenstarre die Klappen und die Arterienmündungen gegeneinander verschoben werden möchten, ist aus dem Bau des Herzens leicht zu widerlegen; da die Klappe ganz oder mit dem grössten Theil ihres Randes an der Wurzel der Aorta befestigt ist, so ist nicht abzusehen, wie die Contraction der Herzmusculatur auf die Klappe anders wirken soll, als auf die Arterienwand. Als Zeichen, dass die Klappen im Leben wirklich weiter hinaufreichten, als in der Leiche, betrachtet Bruecke eine Art von Spuren, welche der Rand der Klappen an der Aortenwand zurücklassen soll, flache Eindrücke mit äusserst flachen, den Knötchen des Klappenrandes entsprechenden Grübchen. Wo derartige Vertiefungen zufällig in querer Richtung sich finden — sie kommen auch schräg und vertical und überhaupt ganz unregelmässig vor — haben sie gewiss eine andere Bedeutung, als die von Bruecke ihnen zugeschriebene; denn die Contraction des Ventrikels kann die Sinus nie so vollständig entleeren, dass die Klappe und die Arterienwand in unmittelbare Berührung geriethen. Uebrigens haben auch physiologische Versuche die Gleichzeitigkeit des Pulses der Coronariae mit dem der übrigen Arterien dargethan

Was das Kaliber der Coronararterien betrifft, so ist nach Krause und Cruveilhier in der Regel die rechte stärker; Halbertsma dagegen (Ontleedkundige anteekeningen. tweede Zestal. p. 23) fand unter 20 Herzen nur 3mal die rechte, 16mal die linke Coronaria stärker; einmal waren beide von fast gleichem Kaliber. Die Summe der Durchmesser der linken Coronararterien verhielt sich zu den rechten wie 100 : 69,16.

Hyrtl's Ausspruch, dass Anastomosen zwischen den stärkeren Aesten der rechten und linken A. coronaria nicht vorkommen, lässt sich durch Injection der beiden Arterien mit verschiedenfarbigen Massen leicht bestätigen. Die Annahme einer Communication der Coronariae in der Horizontalfurche des Herzens scheint auf einem Beobachtungsfehler zu beruhen. Man liess die rechte Coronaria an der Kreuzungsstelle der Furchen auf der hinteren Oberfläche des Herzens sich abwärts umbeugen und nahm die Fortsetzung des Stammes auf die Transversalfurche des linken Herzens für das Ende des transversalen Astes der linken Coronaria.

B. Arcus aortae.

B. Arcus aortae.

Die aus dem convexen Rande des Aortenbogens aufsteigenden Aeste sind, von rechts nach links gezählt, die *A. anonyma brachiocephalica*, *carotis sin.* und *subclavia sinistra*. Ich habe schon erwähnt, dass die Ursprünge dieser Gefässe bald nahe zusammengedrängt, bald weiter auseinander gerückt sind. Im ersten Falle gehen sie aus der rechten Hälfte des bogenförmigen Theils der Aorta hervor, steigen schräg nach links auf und schliessen mit dem Stamm der Aorta nach rechts stumpfe, nach links spitze Winkel ein; im anderen Falle sind sie einigermaassen symmetrisch und die beiden äussersten Gefässe divergirend über den Scheitel des Aortenbogens vertheilt. Von dem concaven Rande des letzteren gehen ein paar feine Aeste, *Rr. tracheales* und *bronchiales*, zur Theilungsstelle der Trachea und den dieselbe umgebenden Bronchialdrüsen. Die A. anonyma brachiocephalica[1]), 28 Mm. lang und 13 bis 14 Mm. im Durchmesser, spaltet sich noch hinter dem Brustbeingriff in die *A. carotis comm. dextra* und die *A. subclavia dextra*, deren weiterer Verlauf dem der linken gleichnamigen Gefässe gleicht, mit der Ausnahme, dass die Gefässe der linken Seite an ihrem Ursprung in dem

[1]) *Truncus anonymus s. brachiocephalicus. Art. innominata.* Ungenannter Stamm.

Maasse tiefer, d. h. von der Vorderfläche des Halses entfernter liegen, als die Aorta sich bei ihrer Umbeugung der Wirbelsäule nähert. Das Kaliber der rechtsseitigen Stämme ist um wenig stärker, als das der linksseitigen.

Zur Unterlage der A. anonyma brachiocephalica dient die Trachea, rechterseits wird sie durch die V. anon. brachiocephalica dextra theilweise gedeckt; vom Brustbein und den an dessen innerer Fläche entspringenden Muskeln wird sie durch den schräg vorüberziehenden Stamm der V. anon. brachioceph. sinistra geschieden.

I. A. carotis[1]) comm. *Cc* (I)[2]).

Die A. carotis comm. läuft anfänglich mit geringer Neigung seitwärts, dann fast genau vertical, zur Seite der Trachea und des Oesophagus am Halse hinauf bis zum oberen Rande des Kehlkopfes, wo sie etwas anschwillt, um sich dann spitzwinklig in zwei Aeste von fast gleichem Kaliber, *Carotis externa* und *interna*, zu spalten (Fig. 59). Gewöhnlich ist die Carotis interna die stärkere; bei Kindern ist der Unterschied auffallender. Die A. carotis comm. ruht längs jenem Wege auf den Muskeln, welche die Vorderfläche der Halswirbelsäule bedecken, ist mit der V. jugularis, an die sie sich lateralwärts lehnt, und mit dem N. vagus und Sympathicus, die an ihrer hinteren Fläche herabziehen, in eine gemeinschaftliche Bindegewebsscheide eingeschlossen (vergl. Muskell. Fig. 62) und wird nach aussen durch die Mm. omohyoideus und sternocleidomastoideus geschützt. Der M. omohyoideus sendet von seiner Zwischensehne aus fibröse Bündel medianwärts in die Scheide der Arterie (Muskell. Fig. 51) und kreuzt dieselbe mit seinem vorderen Bauch ungefähr in der Mitte der Höhe des Halses. Der laterale Rand dieses Bauches bildet die mediale Seite einer spitzwinklig dreieckigen, mit der Spitze abwärts gekehrten seichten Grube, des *Trigonum caroticum*, dessen laterale Seite mit dem Rande des M. sternocleidomastoideus zusammenfällt, einer Grube, in welcher der Puls der Carotis comm. sicht- und fühlbar ist, obgleich die Arterie sich unter dem Rande des genannten Muskels verbirgt, so lange derselbe durch seine Fascie in natürlicher Lage erhalten wird. Medianwärts grenzt die A. carotis comm. an die Glandula thyreoidea und wird von ihr, je nach dem wechselnden Volumen der Drüse, in grösserer oder geringerer Ausdehnung überragt. I. Carot. comm.

Die A. carotis communis giebt in der Regel nur feine Aestchen zu ihrer Bindegewebsscheide und, in der Nähe ihrer Bifurcation, zur Glandula carotica ab.

I. A. carotis externa *Ce* (II)[3]).

Von den beiden Aesten der Carotis comm. liegt die A. carotis ext. weiter nach vorn und anfänglich weiter medianwärts, als die Carotis interna. Indem sie einen gegen die Mittellinie flach convexen Bogen macht, tritt sie unter dem M. sternocleidomastoideus hervor in den von diesem Muskel und dem M. omohyoideus begrenzten dreieckigen Raum; weiter aufsteigend mit I. Carot. ext.

[1]) Kopfpulsader. [2]) *A. carotis primitiva.* [3]) *A. c. facialis.*

Fig. 59.

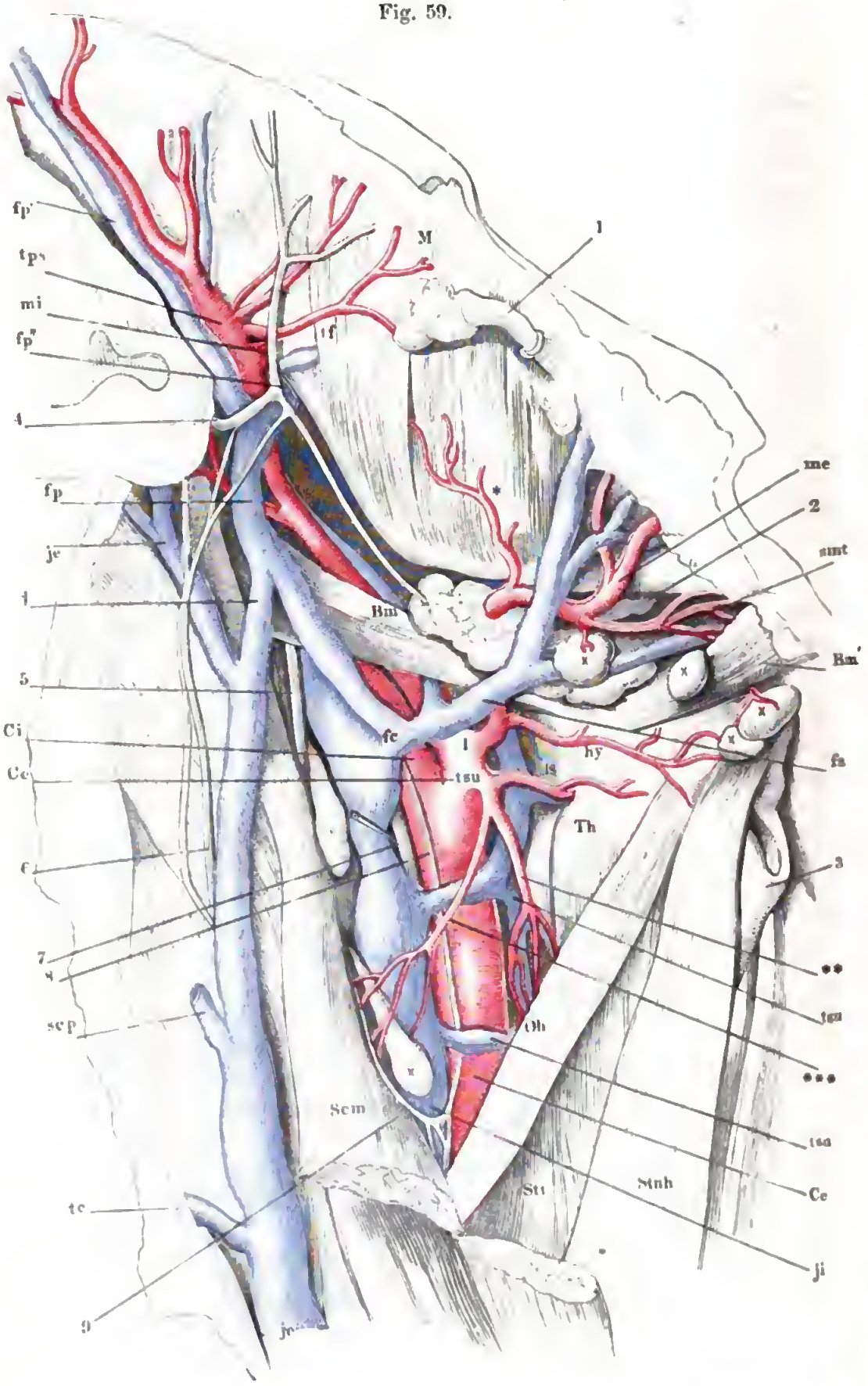

Digitized by Google

einer geringen Neigung seit- und rückwärts begiebt sie sich unter dem hinteren Bauch des M. biventer mandibulae und dem M. stylohyoideus an die Seitenfläche des Pharynx. So erreicht sie den Winkel des Unterkiefers, hinter dem sie von den innersten Läppchen der Parotis umhüllt wird (Eingeweidel. Fig. 92); seltener verläuft sie durch einen von der Drüse gebildeten Canal. Unterhalb des Unterkiefergelenks endlich theilt sie sich rechtwinklig in ihre beiden Endäste, von welchen der eine, *A. temporalis superficialis* (Fig. 60 *tps*), über den Jochbogen und vor dem äusseren Ohr vertical weiter geht, während der andere, *A. maxillaris int.* (*mi*), zwischen den beiden Zipfeln des Lig. mediale accessorium des Unterkiefergelenks (Bdl. Fig. 44 *am*) in horizontaler Richtung in die Unterschläfengrube eintritt. Im Trigonum caroticum wird sie von der V. facialis und deren Aesten, oberhalb des Zungenbeins vom N. hypoglossus bedeckt; der letztere kreuzt sie mit einem aufwärts concaven Bogen und sendet auf der äusseren Fläche der Arterie den R. descendens abwärts (Fig. 59).

Die stärkeren Seitenäste, welche die A. carotis ext. bis zur terminalen Theilung abgiebt, lassen sich nach der Richtung, die sie einschlagen, in drei Gruppen scheiden, in vordere, hintere und mediale (vergl. Fig. 60, 61). Zur ersten Gruppe gehören drei Arterien und zwar, von unten nach oben gezählt, 1) die *A. thyreoidea sup.* (*tsu*), 2) *A. lingualis* (*l*), 3) *A. maxillaris externa* (*me*); die erste entspringt noch unterhalb des Zungenbeins und wendet sich zum oberen Rande der Gland. thyreoidea, die beiden anderen nehmen in dem Raum zwischen Zungenbein und M. biventer mandibulae ihren Ursprung und versorgen, die eine die Zunge, die andere die Unterkinngegend und die Seitenhälfte des Gesichts. Die zweite Gruppe, die der hinteren Aeste, umfasst ebenfalls drei Arterien, *A. sternocleidomastoidea* (*sc*), zum gleichnamigen Muskel, *A. occipitalis* (*oc*) und *auricularis post.* (*ap*) zu den durch den Namen bezeichneten Regionen. Die erste entspringt unterhalb der Kreuzung des Stammes durch den M. biventer mandibulae, die beiden anderen entspringen zwischen diesem Muskel und dem Winkel des Unterkiefers. Zur dritten Gruppe der medialen Aeste rechnen wir zwei

---

Zu Fig. 59*).

Seitenfläche des Halses und Unterkieferwinkels mit injicirten Arterien und Venen. Haut, M. subcutaneus colli und der grösste Theil der Parotis entfernt, M. sternocleidomastoideus (*Scm*) vom vorderen Rande her eingeschnitten und zurückgeschlagen. *Bm*, *Bm'* Hinterer, vorderer Bauch des M. biventer mandibulae. *Stuh* M. sternohyoideus. *Oh* M. omohyoideus. *Stt* M. sternothyreoideus. *Th* M. thyreohyoideus. *M* M. masseter. 1 Ductus parotideus. 2 Gl. submaxillaris. 3 Cart. thyreoidea. 4 N. facialis. 5 N. accessorius. 6 N. auricularis magn. 7 N. vagus. 8 R. descendens N. hypoglossi. 9 Schlinge desselben mit dem 2. Cervicalnerven. *Cc* A. carotis comm. *Ci*, *Ce* A. carotis int. und ext. *tsu* A. thyreoidea sup. ** Rr. thyreoidei, *** R. sternocleidomast. derselben. *ls* A. und V. laryngea sup. *l* A. lingualis. *hy* A. hyoidea. *me* A. maxillaris ext. * R. masstericus. *smt* A. und V. submentalis. *mi* A. maxill. int. *tps* A. temporalis superficialis. *tf* A. transversa faciei. *ji* V. jugularis int. *tsu' tsu'* Vv. thyreoideae supp. *fc* V. facialis comm. *fa* V. facialis ant. *fp* V. facialis post. *fp'*, *fp''* Oberflächlicher, tiefer Ast derselben. *je* V. jugularis ext. *tc* V. transversa colli. *scp* V. subcutanea colli post. † Verbindungsast der V. facinl. post. mit der V. jugularis ext. ✕ ✕ Lymphdrüsen.

*) Nach Quain, the anatomy of the arteries. Lond. 1844, pl. XI.

Fig. 60.

Verästelung der A. carotis ext. (*Ce*) Profil. 1 Gl. thyreoidea. 2 Gl. submaxillaris. *tsu* A. thyreoidea sup. *ls* A. laryngea sup. *ct* A. cricothyreoidea. *l* A. lingualis. *hy* R. hyoideus. *dl* R. dorsalis linguae. *s* A. sublingualis. *me* A. maxillaris externa. *smt* A. submentalis. *lbi*, *lbs* A. labialis inf. u. sup. *sn* A. septi narium. *a* A. angularis. *sc* A. sternocleidomastoidea. *oc* A. occipitalis. *sc'* R. sternocleidomastoideus derselben. *ap* A. auricularis post. *st* A. stylomastoidea. *paa* A. palatina adsc. *pha* A. pharyngea adscend. *mi* A. maxillaris int. *tps* A. temporalis superficialis. *tf* A. transv. faciei. *tm* A. temporalis media. *z'* A. zygomatico-orbitalis. *f* A. frontalis. *so* A. supraorbitalis. *la* A. lacrymalis. *n* A. nasalis. * R. parotideus.

Gefässe von unregelmässigem Verlauf, die *A. palatina adscendens* (*paa*) und *pharyngea adscendens* (*pha*), welche oft in mehrere kleinere Aeste zerfallen und in Bezug auf ihre Ausbreitung einander vertreten können, deshalb nicht immer leicht zu unterscheiden sind. Als Criterium dient folgendes: die A. pharyngea entspringt tiefer, als die A. palatina adscendens, nicht selten unmittelbar aus der Bifurcation der Carotis comm.; sie ist es auch in der Regel, die sich weiter an den Pharynx hinauf und bis zur Schädelbasis erstreckt. Die A. palatina adscendens gelangt zum Pharynx zwischen den Mm. styloglossus und stylopharyngeus; die A. pharyngea adsc. schickt zwar auch mitunter Zweige zwischen diesen Muskeln hindurch, breitet sich aber grösstentheils hinter dem M. stylopharyngeus aus.

Neben diesen grösseren Arterien stammen aus der A. carotis ext. vom Winkel des Unterkiefers an aufwärts eine Anzahl feinerer und kürzerer Zweige, die sich direct in die Mm. masseter und pterygoideus und in die Parotis einsenken, *Rr. masseterici*, *pterygoidei* und *parotidei* (Fig. 60 *).

Sämmtliche Aeste entspringen bald in weiteren, bald in kürzeren Abständen von einander; mehrere können zu einem gemeinschaftlichen Stämmchen zusammenfliessen, so die A. sternocleidomastoidea oder auricularis post. mit der A. occipitalis, die A. lingualis mit der A. thyreoidea sup. oder maxillaris externa, die A. palatina adscendens mit der A. pharyngea adscendens oder maxillaris ext.

† Vordere Aeste.

1. A. thyreoidea superior *tsu* (IV)[1]).

1. Thyreoid. sup.

Stärker oder schwächer und häufig ungleich auf beiden Seiten je nach der Entwickelung der A. thyreoidea inf. und der symmetrischen Arterie, geht sie rechtwinklig von der A. carotis ext. ab oder steigt unter spitzem Winkel auf, um sich dann im Bogen abwärts zu wenden, bis sie den Seitenlappen der Glandula thyreoidea erreicht, an dessen oberem Rande sie, allmälig verjüngt, gegen den Isthmus verläuft.

Sie giebt folgende Nebenäste ab:

1. Einen *R. sternocleidomastoideus*, welcher seit- und abwärts über die Gefässscheide hinweg zum gleichnamigen Muskel gelangt (fehlt zuweilen).

2. *A. laryngea sup.* (V) geht median- vor- und abwärts, zunächst bedeckt vom M. thyreohyoideus, an der medialen Seite des Lig. hyothyreoideum laterale in die Seitenwand des Kehlkopfs (Fig. 60, 61 *ls*). Sie vertheilt ihre Aeste an die im Inneren dieses Organs gelegenen Muskeln, an dessen Schleimhant und Knorpel mit Einschluss der Epiglottis und des mächtigen, an der Wurzel derselben befindlichen Fettlagers.

3. *Rr. musculares* in unbeständiger Zahl, theils direct aus der A. thyreoidea sup., theils aus deren Drüsenästen oder aus der A. laryngea sup., zu den oberen Enden der vom Rumpf zum Zungenbein und Kehlkopf aufsteigenden Muskeln, zu den Mm. laryngopharyngeus[2]) und cricothyreoideus. Der

[1]) Obere Schild- oder Schilddrüsenpulsader. [2]) *R. pharyngeus art. thyreoideae* M. J. Weber.

Ast, der den letzteren versorgt, *A. cricothyreoidea* (VI)[1]), ist ausgezeichnet durch seine Beständigkeit und dadurch, dass er auf dem Lig. cricothyreoi-

Fig. 61.

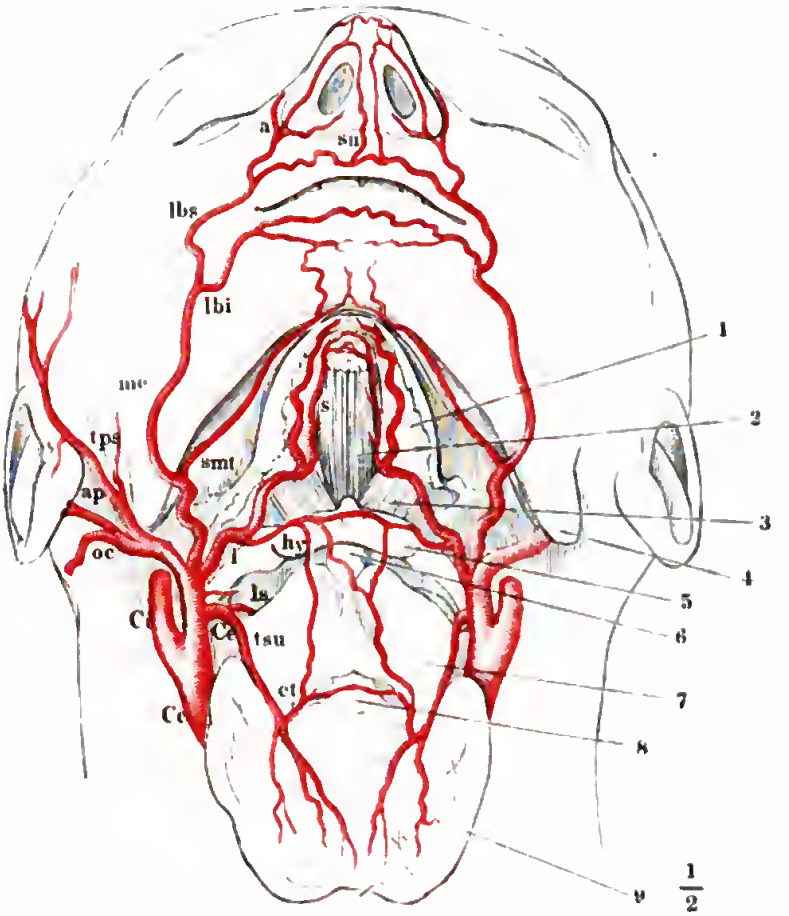

Verästelung der A. carotis ext. von vorn. 1 Zunge. 2 M. genioglossus. 3 M. hyoglossus. 4 Winkel des Unterkiefers. 5 Zungenbein. 6 Lig. hyothyreoid. med. 7 Cart. thyreoidea. 8 Lig. cricothyreoid. 9 Gland. thyreoid. *Cc* A. carotis comm. *Ce*, *Ci* A. carotis ext. und int., die letztere am Ursprung abgeschnitten. *tsu* A. thyreoidea sup. *ls* A. laryngea sup. *ct* A. cricothyreoidea. *l* A. lingualis. *hy* R. hyoideus. *s* A. sublingualis. *me* A. maxillaris ext. *smt* A. submentalis. *lbi*, *lbs* A. labialis inf. u. sup. *su* A. septi narium. *a* A. angularis. *oc* A. occipitalis. *ap* A. auricularis post. *tps* A. temporalis superficialis.

deum med. mit dem entsprechenden Gefäss der anderen Seite eine mediane, bogenförmige, horizontale Anastomose eingeht, welche auch zur inneren Oberfläche des Kehlkopfs Zweige sendet (Fig. 61 *ct*).

Von dem Theil der Arterie, welcher am oberen Rande der Gland. thyreoidea hinzieht, geht eine Anzahl von Aesten[2]) abwärts in die Drüse, der grösste am Seitenrande derselben einem aufsteigenden Aste der A. thyreoidea inf. entgegen. Doch kommen weder zwischen den beiden Thyreoideae

[1]) *Art. thyreoidea inferior* Cruv. [2]) *Rr. glandulares.*

einer Seite, noch zwischen den symmetrischen Aesten beider Seiten andere, als capillare Anastomosen vor und nur durch Vermittelung ihrer Rr. laryngei stehen die vier Artt. thyreoideae an der Innenfläche der Kehlkopfswand mit einander in Verbindung (Hyrtl[1]).

Barkow (Die Blutgefässe, vorzüglich die Schlagadern des Menschen. Breslau 1866, S. IX) zählt folgende Gefässbogen auf, welche durch Vereinigung von Zweigen der Aa. thyreoid. supp. und inff. gebildet werden: 1) *Arcus thyreocartilagineus*, durch Vereinigung von Zweigen der Aa. thyreoid. supp. beider Seiten, höher oder tiefer vor dem Winkel der Cart. thyreoidea. 2) *Arcus cricothyreoideus* auf dem gleichnamigen Ligament. 3) *Arcus thyreoglandularis marginalis sup.* am oberen Rande der Gland. thyreoidea. a) *A. t. m. s. simplex*, durch Zweige der beiderseitigen Aa. thyreoid. supp. b) *A. t. m. s. cruciatus*, zwischen einem Zweig der A. thyr. sup. der Einen Seite und einem an der vorderen oder hinteren Fläche der Gland. thyr. aufsteigenden Zweig der A. thyr. inf. der anderen Seite. 4) *Arcus thyreogland. margin. inf.* am unteren Rande der Drüse. 5) *Arcus thyreogland. lobularis lateralis*, am Rande eines Drüsenlappens zwischen A. thyr. sup. und inf. der nämlichen Seite. 6) *Arcus thyreogland. medius*, am mittleren Horn, in verschiedenen Modificationen. 7) *Arcus thyreoglandularis intralobularis*, Anastomosen innerhalb der Drüse. 8) *Arc. laryngeus post.*, an der hinteren Wand des Kehlkopfs, zwischen den Aa. laryng. Einer Seite. 9) *Arcus tracheales antt.* aus den Aa. thyreoid. inff. vor der Trachea.

2. A. lingualis *l* (IV)[2].

Dringt von ihrer Ursprungsstelle aus in fast gerader Richtung am late- 2. Lingual.
ralen Rande des M. hyoglossus oder zwischen Bündeln desselben in die Tiefe, dann aufwärts und zuletzt, eingebettet in die Substanz der Zunge zwischen M. genioglossus und lingualis, in verticalen Schlängelungen vorwärts zur Zungenspitze (Eingeweidel. Fig. 56, 4).

Ihre Aeste sind:

1. Ein Aestchen abwärts zum M. hyopharyngeus.

2. *R. hyoideus* (Fig. 60, 61 *hy*), ein feiner Ast, der längs dem oberen Rande des Zungenbeins oder über die Sehnen der von unten her an das Zungenbein sich inserirenden Muskeln verläuft, diesen Muskeln Zweige giebt und mit Aesten der A. cricothyreoidea ein weitläufiges Netz auf der äusseren Fläche der Cart. thyreoidea bildet.

3. *A. dorsalis linguae* (*dl*), tritt zwischen den Muskeln, die von der Zunge in den Pharynx und Gaumen übergehen, zur Schleimhaut des Zungenrückens und verbreitet sich unter derselben bis zur Epiglottis und zu den am Seitenrande der Zungenwurzel ein- und austretenden Muskeln (Mm. styloglossus und glossostaphylinus) auch zur Tonsille; zerfällt öfters in zwei oder mehrere und dann unscheinbare Aestchen.

4. *A. sublingualis* (*s*), geht über dem M. mylohyoideus, zwischen der Sublingualdrüse einerseits und den Mm. geniohyoideus und genioglossus andererseits gerade nach vorn, an der lateralen Seite des Ductus submaxillaris. Allen diesen Theilen sendet sie Aeste; andere Aeste begeben sich zum Alveolarrand des Unterkiefers; noch ein anderer durchbohrt den M. mylohyoideus,

[1]) Oesterr. Ztschr. f. prakt. Heilk. 1860. Nr. 19. 20. [2]) *A. ranina* Winslow.

oder geht schon vor dem Rande des M. mylohyoideus von der A. lingualis ab, um mit der A. submentalis zu anastomosiren, zuweilen auch die vorderen Aeste derselben zu übernehmen.

Jenseits des Ursprungs der A. sublingualis giebt die A. lingualis [1]) in ziemlich regelmässigen Abständen, zuweilen alternirend, nach verschiedenen Seiten gröbere und feinere Zweige zum Fleisch und zur Schleimhaut der Zunge. Weder zwischen diesen Aesten beider Seiten, noch zwischen den Endästen der beiden Aa. linguales in der Zungenspitze finden Verbindungen Statt. Nur über dem oberen Ansatz des Frenulum bilden feine Aeste der A. lingualis eine mediane, bogenförmige Anastomose (W. Krause [2]); eine stärkere besteht zwischen den beiderseitigen Rr. hyoidei. Die Aa. dorsales linguae beider Seiten treten oft zu einem unpaaren, medianen, innerhalb der Mucosa vorwärts zum Foramen coecum verlaufenden Stämmchen zusammen (Hyrtl [3]) und die A. sublingualis vereinigt sich unter dem Frenulum linguae im Bogen mit der entsprechenden Arterie der anderen Seite (Cruveilhier [4]).

3. A. maxillaris externa *me* ([IV]) [5]).

3. Maxill. ext.

Diese Arterie steigt vom Ursprung an zuerst schräg vorwärts auf, den hinteren Bauch des M. biventer mandibulae und den M. stylohyoideus kreuzend; sie wendet sich dann in einer Furche der oberen Fläche der Glandula submaxillaris fast horizontal vorwärts, begiebt sich vor der Insertion des M. masseter über den Rand des Unterkiefers weg auf die Seitenfläche des Gesichts und zieht in weitläufigen Biegungen auf der tiefen und unter den beiden oberflächlicheren Schichten der Gesichtsmuskeln schräg zur Gegend des medialen Augenwinkels.

Wenn die A. palatina adscendens oder ein Zweig derselben (R. tonsillaris) ihren Ursprung aus der A. maxillaris ext. nehmen, so geschieht dies in der Gegend des Unterkieferwinkels, an der Stelle des Uebergangs des ersten aufsteigenden Stücks in das horizontale.

Während ihres Verlaufs über die Gland. submaxillaris schickt die A. maxillaris ext. einige kurze Zweige abwärts in diese Drüse; vom Unterkieferwinkel aus versorgt sie mit stärkeren Zweigen [6]) die Parotis (Fig. 60*). Sie giebt ferner eine grosse Zahl von Muskelzweigen ab, von der Unterkiefergegend aus zu den Mm. stylohyoideus, pterygoideus int. und masseter, an der Seitenfläche des Gesichts [7]) zu den Mm. buccinator, triangularis, zygomaticus, quadrat. labii sup. und zum unteren Rande des M. orbicularis oculi, Zweige, welche mit der A. transversa facici, buccinatoria und infraorbitalis Anastomosen eingehen.

Die namhaften Aeste der A. maxillaris ext. sind die folgenden:

1. *A. submentalis* (*smt*). Setzt sich von der Stelle aus, wo die A. maxill. ext. sich um den Rand des Unterkiefers windet, in der Richtung des

---

[1]) *Art. ranina s. profunda linguae.* Tief- oder Seitenzungenpulsader. [2]) Prager Vierteljahrsschr. 1870. I, 97. [3]) Oesterr. Zschr. f. prakt. Heilk. 1861, Nr. 46. [4]) *Artère du filet* Cruv. [5]) *A. facialis ant.* Aeussere Kiefer- oder Antlitzpulsader. [6]) *Rr. parotidei.* [7]) *Artt. buccales inferiores* und *superiores.*

Digitized by Google

Stammes innerhalb der Fossa submaxillaris fort, parallel dem vorderen Bauche des M. biventer mandibulae, welchen sie, wie auch die Mm. mylohyoideus und subcutaneus colli, mit Zweigen versieht. Das verjüngte Ende der Arterie wendet sich neben der Protuberantia mentalis zur Kinnfläche und endet hier in Zweige zu den Mm. quadrat. labii inf. und mentalis und in Anastomosen mit den Aa. labialis inf. und mentalis und mit der symmetrischen Arterie.

Von der Submaxillargegend aus anastomosirt die A. submentalis mit der A. sublingualis; sie vertritt sie und wird durch dieselbe vertreten.

2. *A. labialis inf.* (*lbi*).

3. *A. labialis sup.* (*lbs*[1]), Arterien fünfter Ordnung, die unteren etwas stärker, welche geschlängelt in der Nähe des rothen Lippenrandes zwischen der Muskel- und Drüsenschichte der Lippen verlaufen, sich in beiden Schichten verästeln und in der Medianlinie von beiden Seiten zu bogenförmigen Anastomosen zusammenfliessen. Die untere geht am Rande des M. triangularis, die obere am Rande des M. zygomaticus vom Stamme der A. maxill. ext. ab; von der unteren zweigt sich häufig ein stärkerer Ast ab, der dem Kranzgefäss parallel unter dem angewachsenen Rande der Lippe längs dem Kiefer verläuft (Fig. 61); von der oberen A. labialis wenden sich jederseits ein oder zwei Zweige auf- und dann vorwärts zur häutigen Nasenscheidewand; es sind die *Aa. septi narium* (*sn*[2]), welche einander parallel zu beiden Seiten des Nasenscheidewandknorpels bis zur Nasenspitze gehen und hier mit den Arterien des Nasenflügels anastomosiren.

4. *A. angularis* (*a*[3]), die nach Abgabe der Aa. labiales längs der Seitenwand der Nase über den Ursprung des M. nasalis schräg emporsteigende Fortsetzung des Stammes der A. maxillaris ext., welche den Nasenflügeln und dem Nasenrücken zahlreiche Aeste[4]) sendet, auch an dem unteren Theil des M. orbicularis oculi sich verbreitet und mit der aus der Augenhöhle hervortretenden A. nasalis (Fig. 60, *n*) anastomosirt, von der sie auch häufig vertreten wird. Unter den Aesten zum Nasenflügel zeichnet sich öfters ein in der Nähe des unteren Randes verlaufender Ast aus, der, wie erwähnt, der A. septi entgegengeht (Fig. 61).

†† Hintere Aeste.

1. A. sternocleidomastoidea *sc*[5]).

†† Hintere Aeste. 1. Sternocleidomast.

Diese Arterie, von wechselnder Stärke je nach der Zahl der Aeste, welche der M. sternocleidomastoideus aus anderen Quellen bezieht, wendet sich in einem steilen Bogen über den N. hypoglossus nach aussen und senkt sich, vereint mit dem N. accessorius, in den Muskel ein, ungefähr an der Grenze seines oberen und mittleren Drittels (Fig. 60).

[1]) *A. coronaria labii infer.* und *superioris.* Kranzpulsader der Unter- und Oberlippe. [2]) *A. septi mobilis.* [3]) *A. nasalis lateralis s. externa.* Mit dem Namen *angularis* bezeichnen ältere Anatomen den Stamm der *A. maxillaris ext.*, einige neuere das Ende der Angularis am medialen Augenwinkel. [4]) *Rami alares s. pinnales* und *Rr. dorsales.* [5]) *A. circumflexa musculi sternocleidomast. inf.* Halbertsma (*Ontleedk. aanteekeningen*).

2. A. occipitalis *oc* (IV).

2. Occipit. Die A. occipitalis geht, vom hintereu Rande des M. biveuter mandibulae und vom M. stylohyoideus bedeckt, zunächst steil rück- und aufwärts. Ueber dem Querfortsatz des Atlas ändert sie diese Richtnng in eine leicht geschläugelt horizontale um; sie lehnt sich zuerst an deu M. rectus capitis lateralis an, tritt dann in den Sulcus occipitalis des Schläfenbeius (Knl. S. 149) nnd liegt jeuseits desselben, unter deu Mm. longissimus capitis und splenius und über den Mm. obliquus cap. sup. und semispinalis capitis, mit ihren Aesten in das feste Bindegewebe eingebettet, welches die Schichten der Nackenmuskeln sondert. In dem Winkel, den der mediale Rand des M. splenius cap. mit der oberen Nackenlinie des Hinterhanptbeins bildet, selteuer zwischen Bündeln des M. spleuins, biegt sie abermals aufwärts um und durchbohrt die deu Mm. trapezius und sternocleidomastoideus gemeinsame Sehne, um sich mit ihreu Endästen an der hintereu Fläche des Schädels zu verbreiten. Unbedeutende Aestchen erstrecken sich in der Fortsetzung des Stammes zur Medianebene. Der aufsteigende Theil der Arterie sendet dem hinteren Bauch des M. biventer mandibulae und dem M. stylohyoideus kurze Aeste nnd giebt zuweilen die *A. stylomastoidea* ab, welche der Regel gemäss aus der A. auricularis post. entspringt. Ein beständiger Ast jenes Theils ist der *R. sternocleidomastoideus* (Fig. 60 *sc*[1]), der sich, wie der gleichnamige aus der Carotis entspringende Ast, über den N. hypoglossus hinüberschlägt.

Aus dem Anfang des horizontalen Theils der A. occipitalis kommen feine Zweige zur Diploe des Schädels und zur fibrösen Hirnhaut, die durch ein For. mastoideum oder durch das For. jugulare, seltener durch das For. occipitale eintreten. Der in das Foramen mastoideum eintretende Ast gehört vorzugsweise der Diploe an (Hyrtl[2]).

Ein paar stärkere oder mehrere feinere Aeste, *Rami cervicales*, begeben sich zu den Nackenmuskeln, zwischen welchen die Arterie liegt, und auf verschiedenen Wegen zu den tieferen, spärlicher zu den oberflächlichen Schichten[3]). Oefters gehen sie von einem längeren, am lateralen Rande oder über die Mitte des M. semispinalis capitis abwärts laufenden Stämmchen aus. Sie anastomosiren mit Zweigen der Aa. vertebralis, transversa colli und cervicalis profunda.

Die am Hinterhaupt aufsteigenden Endäste, *Rr. occipitalis*, liegen, wie alle Arterien der Schädeldecke, in dem Fettgewebe eingeschlossen, welches die straffe Verbindung der Cutis mit der Galea bewerkstelligt. Meistens theilt sich der Stamm wiederholt gabelförmig in spitzwinklig divergirende Aeste, von denen kammförmig und unter nahezu rechten Winkeln die Seitenzweige abgehen, welche netzartig unter sich zusammenhängen und fei-

[1]) *Art. circumflexa musculi sternocleidomastoidei sup.* Halbertsma. [2]) Sie werden als *A. meningea postica* (*A. men. post. ext. s. accessoria ext.*), der in das For. mastoideum eintretende Ast auch speciell als *A. mastoidea* (*A. mastoidea post.* Cruv.) angeführt. Einige Autoren erwähnen neben einer A. mastoidea eine *A. meningea post.* durch das For. jugulare. [3]) *Aa. cervicales descendentes superfic.* und *profunda* aut. *R. cervicalis prof. sup.* und *superficialis sup.* Arnold. *R. cervicalis princeps superfic.* und *prof.* Quain.

nere Netze einschliessen. Mittelst der Seitenzweige anastomosirt die A. occipitalis medianwärts mit der symmetrischen Arterie, lateralwärts mit der A. auricularis post. und weiter oben mit der A. temporalis, auf dem Scheitel endlich, wenn nicht die Aeste der A. temporalis dazwischen treten, mit der A. frontalis. Aus einem der Endäste geht ein Zweig hervor, der durch das Foramen parietale zur fibrösen Hirnhaut gelangt (Cruveilhier's *R. parietalis*).

3. A. auricularis posterior *ap* (V).

Liegt nach ihrem Ursprunge aus der A. carotis ext. an der medialen Seite dieser Arterie, geht dann, anfänglich noch von der Parotis bedeckt, in der Rinne zwischen dem Warzenfortsatz und dem Ohrknorpel, unter dem M. auricularis post., vertical aufwärts und endet, durch Abgabe der Ohräste auf ein feines Stämmchen reducirt, in dem Bindegewebe, welches die Fascia temporalis und die Cutis verbindet. s. Auric. post.

Der hintere Bauch des M. biventer mandibulae, die am Proc. styloidens entspringenden Muskeln, die Parotis und der knorplige Gehörgang empfangen von der A. auricularis post. feine, variable Zweige. Ein beständiger Zweig, der aber, wie erwähnt, seinen Ursprung nicht selten aus der A. occipitalis nimmt, ist die *A. stylomastoidea* (VI[1]). Sie verlässt unter spitzem Winkel den Stamm der A. auricularis post. (Fig. 60 *st*), gelangt neben dem N. facialis durch das Foramen stylomastoideum in den Can. facialis und schickt von diesem aus Aestchen rückwärts zur Schleimhaut der Cellulae mastoideae[2]) und zum M. stapedius[3]), vorwärts durch den Can. chordae und andere feine Oeffnungen des Can. facialis zur Schleimhaut der Pankenhöhle[4]). Aus diesen Aestchen stammen die Capillargefässe des inneren Ueberzugs des Pankenfells; sie anastomosiren am Pankenfellfalze mit den Aesten der A. auricularis profunda, welche die äussere Schichte des Paukenfells versorgen (Gerlach[5]). Die Fortsetzung der A. stylomastoidea[6]) tritt durch den Canalis facialis auf die vordere innere Fläche der Schläfenbeinpyramide, verästelt sich in der fibrösen Hirnhaut und anastomosirt mit Zweigen der A. meningea media.

Im weiteren Verlaufe sendet die A. auricularis post. einen tiefliegenden Ast durch die ganze Länge der Incisura mastoidea (Hyrtl), einen oberflächlichen Ast quer über die Sehne des M. sternocleidomastoideus und einen oder häufiger zwei Aeste vorwärts zur Auricula[7]); der obere versieht die innere Fläche der Ohrmuschel mit Einschluss des umgeschlagenen Randes des Helix, der untere das Ohrläppchen und die äussere Fläche der Ohrmuschel, auf welche seine Zweige theils zwischen der Cauda helicis und dem Antitragus, theils durch Lücken des Ohrknorpels übergehen.

[1]) Griffelzitz- oder Griffellochpulsader. [2]) *Rr. mastoidei* Arnold (Atlas anatom. II, Taf. 6. Fig. 18). [3]) *R. pro stapedio* Arnold. [4]) Arnold bildet drei Aestchen ab, ein unteres, *Ramulus pro membrana mucosa cavitatis tympani*, am Boden der Paukenhöhle, ein mittleres, *Arteria tympanica*, welches die Chorda tympani begleitet, und ein oberes, an der hinteren Spitze des Vorhofsfensters, *Ramulus ad fenestram semiovalem*. [5]) Mikroskop. Studien. Erlangen 1858, S. 62. [6]) *Rr. meningei* Arnold. [7]) *Rr. anteriores s. auriculares* (*sup.* und *inf.*).

Der am Schädel aufsteigende Theil der A. auric. post.[1]) giebt, wie die übrigen Arterien des Schädels, quere Aeste ab, die mit den queren Aesten der benachbarten Stämme, Aa. occipitalis und temporalis superficialis, anastomosiren; er füllt die Lücke zwischen diesen beiden Stämmen aus und steht also, was die Ausbreitung betrifft, zu ihnen in umgekehrtem Verhältniss. Einige seiner Aeste enden in den Mm. auricularis post. und occipitalis.

††† Mediale Aeste.

1. A. pharyngea adscendens *pha* (V [2]).

††† Mediale Aeste. 1. Phar. adsc.

Steigt anfangs zwischen der Carotis ext. und int., dann an der medialen Seite der letzteren in dem Winkel zwischen der hinteren Wand des Pharynx und der inneren Fläche des M. pterygoid. bis an die Basis des Schädels in die Höhe. Sie giebt zwei bis drei Aeste, *Rr. pharyngei*, medianwärts an den Pharynx, von denen der unterste[3]) meist in absteigender Richtung verläuft, dem Schlundaste der A. thyreoidea sup. entgegen, mit welchem er anastomosirt. Diese Aeste gehören den Constrictoren und der Schleimhaut des Pharynx, dem unteren Ende der Tube (Arnold) und dem M. stylopharyngeus an. Feinere Aeste treten lateralwärts an die Mm. pterygoid. int., petro- und sphenostaphylinus und anastomosiren mit der A. vidiana. Ein Ast, *R. praevertebralis* Cruv., geht gerade aufwärts in dem Bindegewebe, welches die vorderen Halsmuskeln deckt; er anastomosirt mit der A. cervicalis adscendens und ist von wechselnder Stärke, je nachdem er einen grösseren oder kleineren Theil des diesen beiden Arterien gemeinschaftlichen Gebiets übernimmt.

Gegen die Schädelbasis theilt sich die Arterie in mehrere feine Zweige, welche auf verschiedenen Wegen, durch den Can. caroticus, das Foramen lacerum, jugulare und den Can. hypoglossi, in die Schädelhöhle gelangen, um sich in der fibrösen Hirnhaut und in den Nerven, die in den genannten Oeffnungen enthalten sind, zu verästeln[4]). Auch das Ganglion cervicale supr. erhält seine Gefässe aus den Endzweigen der A. pharyngea adscendens.

2. A. palatina adscendens *paa* (V [5]).

2. Palat. adsc.

Mit diesem Namen bezeichnen wir, wie oben erwähnt, eine Arterie, welche direct aus der Carotis externa oder aus der A. maxillaris ext. oder pharyngea adscendens entspringt und zwischen den Mm. styloglossus und stylopharyngeus, diesen Muskeln Aeste gebend, zur hinteren Pharynxwand tritt. Sie zerfällt meistens in zwei Aeste, einen vorderen, der vor dem M. pterostaphylinus zur Tonsille und zu den Drüsen und Muskeln des weichen Gaumens gelangt, und einen hinteren Ast, der hinter dem genannten Mus-

---

[1]) *R. posterior s. occipitalis. R. mastoideus* Cruv. [2]) *A. pharyngea inf. s. pharyngobasilaris. A. pharyngo-meningea* Cruv. [3]) *R. pharyngeus descendens* M. J. Weber. [4]) Diese Zweige werden *Aa. meningeae posteriores*, das Stämmchen, das sich in dieselben auflöst, wird *Ramus basilaris s. meningeus* genannt. [5]) *A. pharyngopalatina. A. palatina inf.*

kel in die Tubenmündung und Umgegend ausstrahlt. Oefters ist die A. palatina adscend. auf den Ast zur Tonsille[1]) reducirt.

I. A. maxillaris int. *mi* (III[2]).

Die A. maxillaris int. zieht in mehr oder minder starken Windungen durch die Fossa infratemporalis median-vorwärts zur Fossa sphenomaxillaris, von welcher aus sie nach verschiedenen Richtungen durch die Canäle und Löcher, die sich in die genannte Grube öffnen, ihre Endäste versendet. 1. Maxill. int.

Man kann die Bahn, welche das Gefäss durchläuft, in fünf Stadien eintheilen und danach die zahlreichen Nebenäste desselben in fünf natürliche Gruppen ordnen. Das erste Stadium entspricht der medialen Seite des Unterkieferhalses; von da gehen zwei kleine Seitenzweige aufwärts ab, die *Aa. auricularis prof.* (Fig. 62 *apr* a. f. S.) und *tympanica* (*t*), jene in den äusseren Gehörgang, diese durch die Fissura petrotympanica zur Paukenhöhle. Im zweiten Stadium durchmisst die A. maxillaris int. den Raum, der von den rückwärts divergirenden Bäuchen der Mm. pterygoidei begrenzt ist, in welchen sie meistens direct, ausnahmsweise durch die Spalte zwischen beiden Köpfen des M. pterygoideus ext. gelangt; von hier schickt sie an der medialen Fläche des M. pterygoid. ext. die *A. meningea media* (*mm*) anfwärts, an der lateralen Fläche des M. pterygoideus int. die *A. alveolaris inf.* (*ai*) abwärts. Sie selbst folgt der letztgenannten Arterie und liegt, dies ist das dritte Stadium, zwischen dem M. pterygoideus int. und dem unteren Ende des M. temporalis, an der medialen Fläche des Proc. coronoideus des Unterkiefers; aus diesem Theil der Arterie stammen die Aeste zu den Kaumuskeln, zwei *Artt. temporales proff.* (*tpr*), von denen die eine am hinteren, die andere am vorderen Rande des Muskels in die Substanz desselben eindringt, die *Aa. pterygoideae* (*pt*), die *A. masseterica* (*ma*), welche durch die Incisura mandibulae, seltener vor dem Proc. coronoideus nach aussen gelangt, und eine *A. buccinatoria* (*b*), welche längs dem oberen Rande des gleichnamigen Muskels verläuft. Der Stamm der A. maxillaris int. erreicht nun viertens die Tuberosität des Oberkiefers, legt sich in engen Schlangenwindungen an denselben an und schickt einige feine Aeste, *Aa. alveolares superiores posteriores* (*asp*) in die Canales alveolares postt. und einen stärkeren Ast, *A. infraorbitalis* (*io*) durch die Fissura orbitalis inf. in den Can. infraorbitalis. Das letzte (fünfte) Stück der A. maxillaris int. begiebt sich durch die Fissura sphenomaxillaris in die Grube gleichen Namens; die Aeste, in welche es sich auflöst, sind die *Aa. pterygopalatina* (*pp*), *sphenopalatina* (*sp*), *vidiana* (*vd*), die durch die gleichnamigen Oeffnungen abwärts zum Gaumen, medianwärts zur Nasenhöhle, rückwärts zur Schädelbasis vordringen.

Einzelne der genannten Aeste können mit gemeinschaftlichen Stämmchen entspringen, wie die Aa. auricularis prof. und tympanica, die eine und andere der Kaumuskelarterien, die Aa. alveolares und infraorbitalis, die Aa. vidiana und spheno- oder pterygopalatina. Auch fällt der Ursprung gewisser Arterien öfters in ein früheres oder späteres Stadium, in welchem

[1]) *R. tonsillaris* aut. [2]) *A. facialis profunda.*

Falle sie schräg zum Ort ihrer Bestimmung auf- oder absteigen; so kann die A. auricularis prof. aus der A. temporalis, die A. meningea media aus

Fig. 62.

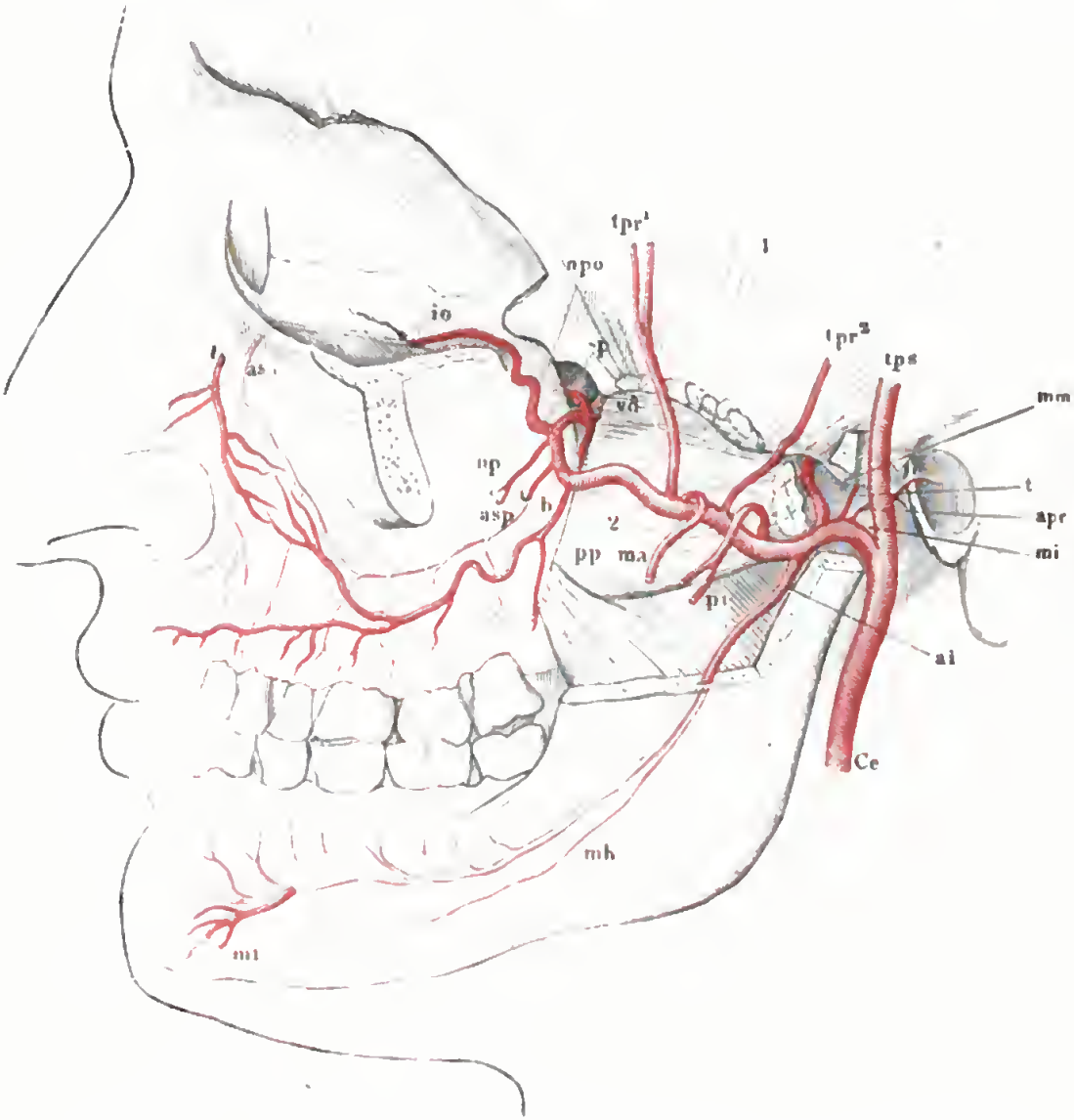

Verästelung der A. maxillaris int. (*mi*). Profilansicht des Schädels, von welchem der Jochbogen nebst der lateralen Wand der Orbita und ein Theil des Unterkieferastes entfernt sind. 1 M. temporalis, an der Insertion abgeschnitten. 2 M. pterygoid. ext., ebenso. 3 M. pterygoid. int. *Ce* Carotis ext. *tps* A. temporalis superfic. *apr* A. auricularis prof. *t* A. tympanica. *mm* A. meningea media. *ai* A. alveolaris inf. *mh* A. mylohyoidea. *mt* A. mentalis. *tpr* A. temporalis prof. *pt* A. pterygoidea. *ma* A. masseterica. *b* A. buccinatoria. *asp* A. alveolaris sup. post. *io* A. infraorbitalis. *asa* A. alveolaris sup. ant. *vd* A. vidiana. *sp* A. sphenopalatina. *pp* A. pterygopalatina. *npo* A. nasalis post. *np* A. nasopalatina.

dem ersten oder dritten, eine A. pterygoidea aus dem zweiten Abschnitt der A. maxillaris int. kommen.

Ueber den ferneren Verlauf der aufgezählten Aeste ist noch Folgendes hinzuzufügen.

Die *A. auricularis prof.* versorgt das Kiefergelenk und den äusseren Gehörgang, den letzteren mittelst Zweigen, welche die vordere Wand des Paukentheils und die Furche zwischen ihm und dem Schuppentheil durchsetzen. Einer dieser Zweige bildet das äussere Gefässnetz des Paukenfells und breitet sich in dem Bindegewebe aus, welches dessen Cutisüberzug repräsentirt. Er gelangt mit dem Handgriff des Hammers zum Centrum des Paukenfells und giebt von da aus zahlreiche Reiserchen radienförmig ab, welche an der Peripherie des Paukenfells mit den Arterien des Schleimhautüberzugs desselben anastomosiren (Gerlach). Auric. prof.

Die *A. tympanica*[1]) trägt ebenfalls zur Versorgung des Kiefergelenks bei, bevor sie sich in die Fissura petrotympanica begiebt, um sich an den in der Paukenhöhle enthaltenen Gebilden und, gemeinschaftlich mit der A. stylomastoidea, an der Wand der Paukenhöhle zu verbreiten. Tympan.

Die *A. meningea media*[2]), der stärkste Ast der A. maxill. int., sendet ein Gefäss[3]) an die äussere Fläche der Schädelbasis, welches ebenso häufig als Ein Ast oder in mehrere Aeste getheilt direct aus der A. maxillaris hervorgeht. Dasselbe verzweigt sich in den Mm. pterygoidei, den absteigenden Gaumenmuskeln, der Tube und zuletzt, indem es durch das For. ovale in die Schädelhöhle tritt, in dem Ganglion des N. trigeminus und der angrenzenden Region der fibrösen Hirnhaut. Aus dem Stamm der A. meningea innerhalb der Schädelhöhle entspringen mehrere Aestchen, von welchen eins dem M. tensor tympani angehört, ein anderes[4]) durch den Hiat. can. facialis mit der A. stylomastoidea Verbindungen eingeht, ein drittes in die Apertura sup. can. tympanici eindringt (M. J. Weber). Mening. med.

Höher oder tiefer theilt sich sodann der Stamm der A. meningea media in einen vorderen und hinteren Ast, die in den verästelten Furchen der inneren Schädelfläche sich an der äusseren Fläche der fibrösen Hirnhaut verzweigen und zahlreiche feine Aestchen in die Diploe senden. Der vordere Ast wendet sich im Bogen vorwärts und neben der lateralen Spitze des Orbitalflügels aufwärts zur Stirngegend; der hintere Ast zieht in horizontaler Richtung über der Basis der Schläfenpyramide und über dem Sulcus transversus des Hinterhauptbeins rückwärts und giebt unter spitzem Winkel rück- und aufwärts gehende Aeste ab. Eine Anzahl perforirender, durch die Knochen und Nähte austretender Zweige versorgen theils die Weichtheile des Schädels, theils die Auskleidung der Höhlen der Gesichtsknochen (Hyrtl[5]). In der Gegend der Sutura occipito-mastoidea sind sie ansehnlich, feiner im Bereich der Scheitel- und Schläfenbeine, am feinsten am Stirnbein. In der Sutura petrosquamosa liegt ein Zweig der A. meningea media, welcher durch diese Sutur eine Reihe feiner, nach hinten an Kaliber zunehmender Aestchen in die Auskleidung der Paukenhöhle und der Cellulae mastoideae sendet. Durch den engsten Theil der Fissura orbit. sup. oder durch beson-

---

[1]) *A. cavi tympani. A. auditiva ext.* M. J. Weber. [2]) *A. meningea magna. A. spinosa.* [3]) *A. meningea parva s. accessoria. A. pterygomeningea* Cruv. [4]) *R. petrosus superficialis. R. acusticus* M. J. Weber. *Ramus nervi facialis* Cruv. [5]) Oesterr. Zschr. für prakt. Heilk. 1859. No. 9.

dere Canälchen neben derselben gehen Zweige in die Orbita [1]), durch das Foramen coecum in die Nasenhöhle.

Alveol. inf. Die *A. alveolaris inf.*[2]) liefert, vor ihrem Eintritt in den Can. alveolaris inf., nnbeständige Aeste einzelnen Kaumuskeln (den Mm. pterygoid. int., temporalis, buccinator) und einen constanten Ast, *A. mylohyoidea* (Fig. 62 *mh*), dem gleichnamigen Muskel und dem Zahnfleisch, einen Ast, der unterhalb der Kieferinsertion des Muskels im Snlcns mylohyoideus verläuft. Vom Canalis alveolaris aus verbreiten sich zahlreiche feine Zweige [3]) in die Diploe des Unterkiefers, andere steigen gegen den Zahnrand auf, feinere, an Zahl den Zahnwurzeln entsprechend, die durch die Oeffnnng in der Spitze der Zahnwurzel Blut znr Pnlpa führen [4]), und stärkere, welche in besonderen Canälchen zwischen den Wnrzeln der Schneidezähne (Knl. S. 211) bis znm Zahnfleisch vordringen [5]). Am For. mentale theilt sich die A. alveolaris in einen feineren Ast [6]), der die Fortsetznng des Stammes gegen die Medianebene repräsentirt, und einen stärkeren Ast, *A. mentalis* (*mt*), der durch das For. mentale austritt, mit Zweigen der Aa. snbmentalis nnd labialis inf. anastomosirt nnd sich mit diesen Arterien in die Versorgung der Weichgebilde des Kinns theilt.

Tempor. prof. Die *Aa. temporales profundae* (*ant.* und *post.*) anastomosiren unter einander und die hintere, oberflächlicher gelegene, mit der A. temporalis media, die vordere mit den Arterien der Angenhöhle, insbesondere mit der A. lacrymalis durch Vermittelnng von Aesten, welche am lateralen Winkel der Fissnra orbitalis inf. oder durch die Canaliculi zygomatico-temporales des Jochbeins in die Orbita übergehen. Diese Aestchen können die A. lacrymalis theilweise vertreten; eines derselben, *A. subcutanea malae* M. J. Weber, begleitet den gleichnamigen Nerven durch den Can. zygomatico-facialis auf die Aussenfläche des Jochbeins.

Buccinat. Die *A. buccinatoria* [7]) hat ein sehr veränderliches Kaliber, welches im nmgekehrten Verhältniss zur Entwickelnng der Arterien steht, mit welchen sie anastomosirt, der Aa. maxillaris ext., alveolaris snp., infraorbitalis nnd vor allen der A. transversa faciei. Zu ihrem regelmässigen Gebiet gehören, ausser dem M. bnccinator, die Schleimhant der Wange und das Zahnfleisch des Unterkiefers, ferner die seitlichen Köpfe des M. qnadrat. labii sup., die Mm. zygomaticns nnd caninus.

Alveol. sup. post. Die *Aa. alveolares supp. postt.*[8]), mit einem gemeinschaftlichen Stämmchen oder gesondert aus der A. maxillaris int. oder aus der A. infraorbitalis entspringend, geben inuerhalb der Canäle des Oberkiefers, wie die A. alveolaris inf., Zweige zn den Wnrzeln der Backzähne, zur Snbstanz des Oberkieferbeins nnd znm Zahnfleisch [9]), ansserdem zur Schleimhaut der Kieferhöhle. Vor dem Eintritt in die Cann. alveolares zweigen sich von der einen oder anderen Arterie Aeste ab, welche auf der änsseren Fläche des Oberkieferbeins nnter der Wnrzel des Jochbogens vorwärts verlaufen und im Periost, Zahnfleisch nnd der Wangenschleimhaut, anch wohl im M. buccinator sich verästeln. Diese äusseren Zweige der Aa. alvcol. stehen mit der A. bnccinatoria, die inneren mit der A. infraorbitalis in Zusammenhang.

---

[1]) *Rr. orbitales* Cruv. [2]) *A. maxillaris s. dentalis inf. A. mandibularis* Langer. [3]) *Rr. alveolares. Rr. diploici* Cruv. [4]) *Rr. dentales.* [5]) *Rr. gingivales.* [6]) *A. incisiva.* [7]) *A. buccalis.* [8]) *Aa. dentales supp. A. supramaxillaris.* [9]) *Rr. dentales, gingivales* u. *periostales.*

Die *A. infraorbitalis* durchläuft den Sulcus und Can. gleichen Namens in seiner ganzen Länge und strahlt, schon beim Austritt in mehrere Aeste getheilt, in die das For. infraorbitale umgebenden und deckenden Muskeln, Quadrat. lab. superioris, orbicularis oculi, caninus, nasalis u. a. aus. Vom Boden der Augenhöhle steigen Zweige, *Rr. orbitales*, auf, die der Beinhaut der Orbita, den Mm. rectus inf. und obliquus inf. und selbst dem unteren Augenlid Blut zuführen; andere Zweige, *Rr. alveolares supp. antt.* (Fig. 62 *asa*), gehen nach unten in die Schleimhaut der Kieferhöhle und an der vorderen Wand derselben weiter abwärts zu dem Theil des Proc. alveolaris, der die Schneide- und Eckzähne einschliesst, und zu den Wurzeln dieser Zähne. Die Anastomosen dieser Zweige und der Aa. alveolares supp. postt. habe ich soeben erwähnt; die Gesichtszweige der A. infraorbit. communiciren mit allen übrigen, im oberen Theile des Gesichts sich verbreitenden Arterien. Infraorbit.

Die *A. pterygopalatina*[1]) theilt sich, wie der Can. pterygopalatinus selbst, in welchem sie verläuft; der stärkste Zweig, *A. palatina major*[2]), tritt durch die vordere oder Hauptöffnung des Can. pterygopalatinus am Gaumen aus und verläuft geschlängelt durch die von Knochenleisten eingefasste Rinne des knöchernen Gaumens an der Innenseite des Proc. alveolaris gegen die Schneidezähne, indem sie die Schleimhaut und Drüsen des Gaumens und das innere Zahnfleisch mit zahlreichen Aesten versieht. Ihre vordersten Aeste anastomosiren mit der symmetrischen Arterie; einer derselben wendet sich aufwärts in den Canalis incisivus, in welchem er einem Aste der A. sphenopalatina begegnet. Zwei oder drei feinere Aeste der A. pterygopalatina, *Aa. palatinae minores*[3]), gelangen durch die Nebenöffnungen des Can. pterygopalatinus, die Forr. palatina posteriora, zum oberen Theil des Pharynx, zum Gaumensegel und den Tonsillen, auch zum hinteren Theil der Seitenwand der Nase (M. J. Weber). Sie anastomosiren mit den Aa. pharyngea und palatina adscendens. Pterygopal.

Die *A. sphenopalatina*[4]) zerfällt gleich nach dem Durchtritt durch das For. sphenopalatinum in drei Aeste: der erste, *A. pharyngea descendens* Theile[5]), der auch aus einem der beiden folgenden Aeste oder aus der A. pterygopalatina entspringt, verläuft in einem, medianwärts vom Can. vidianus an der Basis des Gaumenflügels gelegenen Canal oder Halbcanal rückwärts und verbreitet sich in den Wespenbeinhöhlen und in der Schleimhaut der Decke und des obersten Theils der hinteren Wand des Pharynx, wo er mit der A. pharyngea adscendens anastomosirt. Ein zweiter Ast, *A. nasalis posterior* (Fig. 52 *npo*[6]), hält sich an der Seitenwand der Nase und sendet sagittale Zweige unter der hinteren Spitze der Muscheln oder durch Oeffnungen derselben in die Nasengänge bis zum Boden der Nasenhöhle, auf die convexe Fläche der Muscheln, in die Schleimhaut der Stirn- und Kieferhöhle und der Siebbeinzellen. Die oberen dieser Aeste anastomosiren mit den Aa. ethmoidales aus der Ophthalmica, die unteren mit den Nasenzwei- Sphenopal.

---

[1]) *A. palatina descendens s. superior. A. pterygoidea.* Flügelgaumenpulsader. [2]) *A. palatina anterior.* [3]) *Aa. veli palatini.* [4]) *A. nasalis post. comm.* Keilbeingaumenpulsader. [5]) *A. pharyngea suprema* Theile. [6]) *A. nasalis post. ext. s. lateralis. A. concharum nasi* M. J. Weber.

gen der A. angnlaris. Der dritte Ast, *A. nasopalatina* (*np*[1]), geht an der Decke der Nase auf die Scheidewand über nnd theilt sich in zwei Aeste, einen oberen, welcher horizontal über die Lamina perpendicularis des Siebbeins verläuft, und einen nnteren, welcher erst abwärts nnd dann, nahe dem Boden der Nascnscheidewand, vorwärts zieht; der letztere anastomosirt durch den Can. incisivus mit der A. palatina major und an der Nasenöffnung mit der A. septi narinm aus der A. labialis snp.

Vidiana. Die *A. vidiana*[2]) verzweigt sich jenseits des Can. vidianus im Pharynx und der Tube, anch wohl im M. petrostaphylinus; sie anastomosirt mit den Aa. pharyngea adscendens und stylomastoidea.

II. A. temporalis snperficialis *tps* (IV[3]).

II. Tempor. superf. Verläuft nach der Trennnng von der A. maxillaris int. dicht vor dem Tragus gerade oder etwas geschlängelt aufwärts, eine kurze Strecke weit von der Parotis bedeckt, dann über der Wurzel des Jochbogens nnd über der oberflächlichen Fascie des M. temporalis nnmittelbar unter der Haut im lockeren subcutanen Biudegewebe und spaltet sich 2 bis 3 Ctm. über dem Jochbogen zunächst in zwei Aeste (Fig. 63). Der hintere Ast[4]) geht in der Flncht des Stammes gerade in die Höhe, der vordere[5]) parallel dem oberen Rande der Orbita vorwärts; er schickt aus seiner oberen Wand zwei bis drei Aeste aufwärts und biegt zuletzt selbst ungefähr über der Mitte des transversalen Dnrchmessers der Orbita aufwärts um. Alle diese verticalen Aeste stehen durch quere Aeste nnter sich, der hintere Ast auch mit den Aa. auricularis post. und occipitalis, der vordere mit den Aa. supraorbitalis und frontalis in Verbindnng.

Nebenäste der A. temporalis snperficialis sind an der hinteren Seite die *Aa. auriculares*, zwei bis drei zum vorderen Theil des Gehörgangs[6]), einer oder zwei[7]) zum oberen Rande des Ohrs nnd zum M. auricularis snp. Ferner die *A. temporalis media* (*tm*), welche über dem Jochbogen die Fascia temporalis durchbohrt und unmittelbar auf dem Periost in einer verticalen Rinne der Schnppe des Schläfenbeins liegt, von welcher aus sie dem Periost und dem M. temporalis Zweige giebt, die mit den Zweigen der hinteren A. temporalis anastomosiren[8]).

Nach vorn gehen unter rechtem Winkel aus der A. temporalis superficialis zwei Gefässe ab, die *A. transversa faciei*[9]) unterhalb des Jochbogens über dem Ductus parotideus, und die *A. zygomatico-orbitalis*[10]) auf oder dicht über dem Jochbogen. Jene (Fig. 63 *tf*) giebt, während sie zwischen Parotis und Masseter verläuft, beiden Organen feine Aeste nnd vertheilt sich

---

[1]) *A. septi narium post.* [2]) *A. pterygoidea* Cruv. [3]) *A. temporalis.* [4]) *R. occipitalis. A. temporalis superfic. post.* [5]) *R. frontalis. A. temporalis superfic. ant. A. temporalis media* Tiedemann. [6]) *Aa. auriculares antt. inff.* [7]) *A. auricularis ant. sup.* und *A. auricularis sup.* [8]) Als *Arcus semicircularis temporalis* beschreibt Barkow (Die Blutgefässe Taf. XV, Fig. 4) einen Gefässbogen, in welchem Zweige der A. temporalis media (*Rr. semicirculares temporales ant.* u. *post.*) am oberen Rande des M. temporalis einander begegnen. [9]) *A. facialis transversa posterior.* [10]) *R. supraorbitalis. A. supraorbitalis ext. A. temporalis ant.* Tiedemann.

Digitized by Google

sodann im Gesicht an die Mm. orbicularis oculi, quadrat. labii sup., zygomaticus und caninus; sie anastomosirt mit den übrigen Arterien des Gesichts,

Fig. 63.

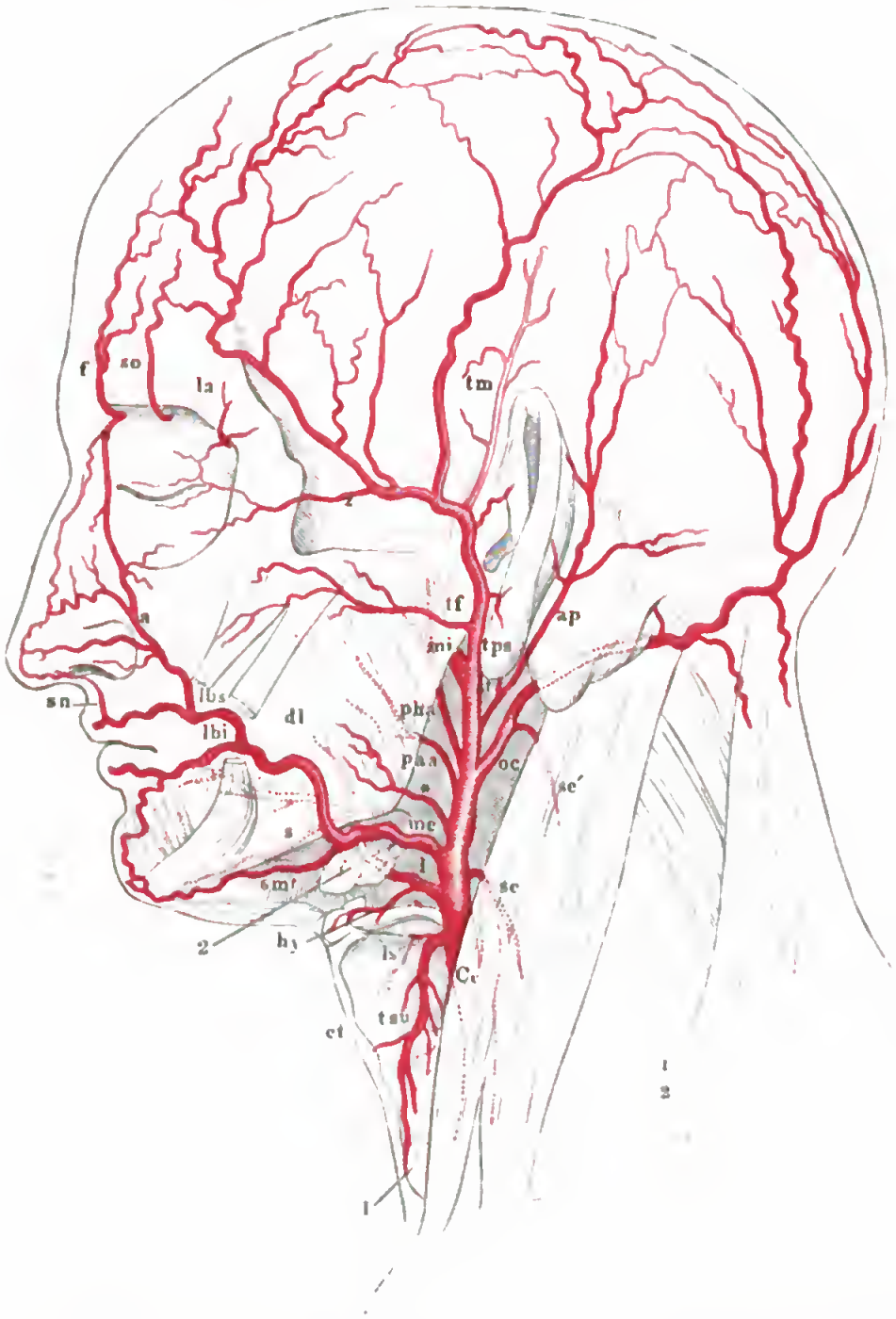

ps A. temporalis superfic. *tm* A. temporalis media. *z'* A. zygomatica-orbitalis. Wegen der übrigen Bezeichnungen vergl. Fig. 60.

zu denen sie, was die Stärke betrifft, in umgekehrtem Verhältniss steht. Die A. zygomatico-orbitalis (*z'*) versorgt den seitlichen Theil des M. orbi-

cularis oculi und den unteren Theil der Stirngegend und erstreckt sich mit ihren Endzweigen [1]) zuweilen bis zu den Augenlidern, in welchen sie mit der A. lacrymalis anastomosirt.

II. A. carotis interna (II [2]).

II. Carotis int.

Der Stamm der Carotis int. geht vom Ursprung an in die Tiefe und medianwärts, dann gerade aufwärts; er ruht zur Seite des Pharynx auf den die Querfortsätze der Wirbel deckenden Insertionen der vorderen Halsmuskeln, seitlich gedeckt von der V. jugularis, von der Carotis ext. durch die Mm. styloglossus und stylopharyngeus geschieden. Sein Verlauf ist gerade oder, zumal im oberen Theile, mehr oder minder geschlängelt; stärkere Windungen dringen mitunter bis dicht unter die innere Oberfläche des Pharynx vor.

Eine Reihe regelmässiger Biegungen beginnt mit dem Eintritt der Carotis int. in den Can. caroticus. Die erste beschreibt, der Krümmung des Knochencanals entsprechend, einen aufwärts convexen Bogen, dessen Sehne vor-, auf- und zugleich medianwärts gerichtet ist. An diesen Bogen schliesst sich ein zweiter, steilerer, ebenfalls aufwärts convexer, dessen Scheitel die Wurzel des Proc. clinoid. post. erreicht. Er steigt in der Rinne des Wespenbeinkörpers, welche seitwärts von der Lingula begrenzt wird, erst auf- und dann in der sanften Abdachung neben der Hypophysengrube vorwärts. So geht er über in den dritten Bogen, welcher mit steiler, vorwärts gerichteter Convexität an der unteren Wurzel des Orbitalflügels (und über dem proc. clinoid. medius, wenn ein solcher vorhanden ist) medianrückwärts umbiegt (Fig. 64 *Ci*). Den Can. caroticus füllt die Arterie fast vollständig aus; von dem Austritt aus demselben bis zum Scheitel des dritten Bogens verläuft sie im Sinus cavernosus der fibrösen Hirnhaut, in welchem sie vom N. trigeminus und von den durch die Fissura orbitalis sup. in die Orbita tretenden Nerven unter spitzem Winkel gekreuzt wird. Erst mit dem rückwärts gewandten Schenkel des dritten Bogens gelangt sie durch einen Schlitz der fibrösen Hornhaut an der medialen Seite des Proc. clinoid. ant. frei in die Schädelhöhle, in welcher sie alsbald in ihre Endäste zerfällt.

Die A. carotis int., oft schon die A. carotis comm., findet Ogle (Medico-chirurg. transact. 1871, p. 279) in der Regel links ein wenig weiter, als rechts; bei zwei Linkshändigen waren die Gefässe beider Seiten gleich weit und bei einem dritten Linkshändigen waren die Aa. carotis comm. und interna der rechten Seite doppelt so weit, als die der linken.

Von den meist unbedeutenden, seltener an ihrem Ursprunge zu einem oder ein paar Stämmchen vereinigten Gefässen, welche die Carotis int. innerhalb des Can. caroticus und neben dem Sinus cavernosus entsendet, gelangt eins [3]) durch den Boden der Pankenhöhle zur Schleimhaut derselben, eins verbindet sich an der Schädelbasis mit Aesten der Art. vidiana, die übrigen [4]) versorgen die im Sinus cavernosus eingeschlossenen Nerven nebst dem

[1]) *Rr. palpebrales externi.* [2]) *A. carotis cerebralis.* [3]) *R. carotico-tympanicus.* [4]) *Artt. sinus cavernosi. Artt. receptaculi (ant. et post.).*

Gangl. semilunare, die Hypophyse und ein grösseres oder kleineres Gebiet der fibrösen Hirnhaut. Sie anastomosiren in der mittleren Schädelgrube mit der A. meningea media und kommen in der hinteren, auf dem Clivus, einander von beiden Seiten entgegen.

In der Schädelhöhle giebt die Carotis int. von der Convexität des dritten Bogens vorwärts die *A. ophthalmica* ab (Fig. 64 *op*), weiter oben aus der concaven Seite dieses Bogens rückwärts die *A. communicans post.* (Fig. 66 *cop*) und die *A. choroidea* (*ch*). Die Endäste der Carotis int. sind die *Aa. cerebri ant.* (*ca*) und *cerebri media* (*cm*), welche in der Gegend der Spitze des hinteren Proc. clinoidens rechtwinklig auseinandergehen, um sich, die eine in die mediane Spalte zwischen beiden Grosshirnhemisphären, die andere in die transversale Spalte zwischen dem vorderen und dem hinteren Lappen einer Hemisphäre zu begeben.

1. A. ophthalmica *op* (v).

1. Ophthalmica.

Sie füllt mit ihren zahlreichen, grösstentheils stark geschlängelten Aesten einen kegelförmigen Raum, dessen Axe der N. opticus einnimmt. In diesem Raum verbreitet sie sich an den N. opticus selbst, dann an den Bulbus und das ihn umhüllende Fett, weiterhin an die Muskeln, welche längs den Wänden der Orbita verlaufen und geht endlich mit einzelnen Aesten über die Orbita hinaus, medianwärts in die Schädel- und Nasenhöhle, lateralwärts in die Schläfengrube und aus der vorderen Oeffnung zu den Augenlidern, zur Stirn und Nasengegend. Da alle diese Gefässe von Einem Stamme ausstrahlen, so würden sie, wenn man sie sich regelmässig geordnet denkt, das Bild ineinander steckender Kegelmäntel gewähren, deren gemeinsame Spitze dem Can. opticus zugekehrt, deren Axe durch die in den N. opticus eintretende *A. centralis retinae* repräsentirt wäre. Dann enthielte der innere, spitzeste Kegelmantel die Gefässe, *Arteriae ciliares posticae*, die im Umkreis der Eintrittsstelle des Sehnerven die Sclera durchbohren, der mittlere, stumpfere die Gefässe zu den vorderen Enden der Muskeln und dem vorderen Umfang des Bulbus, *Aa. musculares* und *ciliares anticae*; die äusserste Gefässlage liesse sich einem halben Kegelmantel vergleichen, der sich nur über die obere Hälfte des Bulbus ausbreitet und aus drei Arterien besteht, welche am lateralen Augenwinkel (*A. lacrymalis*), durch den Can. supraorbitalis (*A. supraorbitalis*) und durch die Incisura frontalis (*A. nasofrontalis* m.) die Orbita verlassen.

Die wirkliche Anordnung der Gefässe der Orbita weicht von dem aufgestellten Schema hauptsächlich dadurch ab, dass die Muskel- und Ciliararterien ganz unregelmässig, bald in Verbindung mit einander, bald einzeln, aus einem oder ein paar oder vielen Stämmchen und zum Theil selbst aus den längeren Arterien der äussersten Schicht entspringen. Auch der Ursprung dieser Arterien ist variabel. Es kommt vor, dass die A. ophthalmica, nachdem sie eine Anzahl von Muskel- und Ciliararterien abgegeben hat, sich direct in die drei Endäste spaltet. Häufiger geht zuerst die A. lacrymalis ab und weiter vorn theilt sich der Stamm zum zweiten Mal in die

Aa. supraorbitalis und nasofrontalis. Die letztere ist stärker und nimmt sich wie die Fortsetzung des Stammes aus [1]).

Fig. 64.

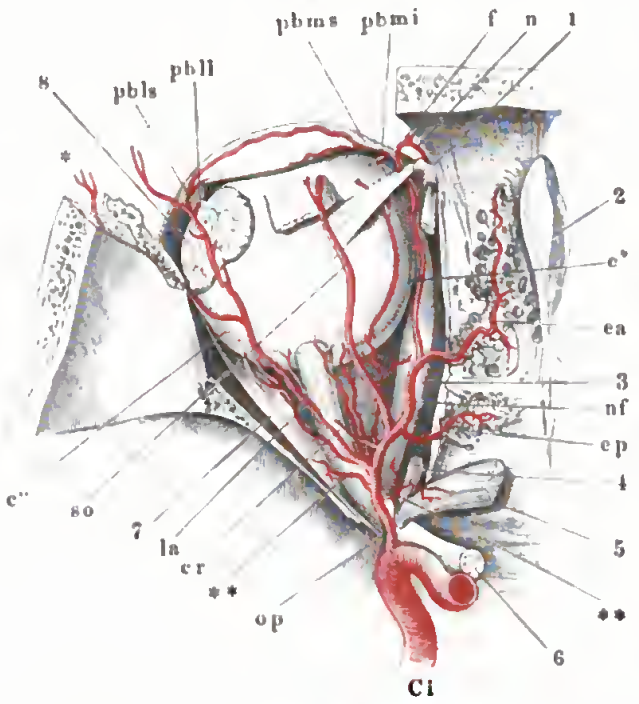

Verästelung der A. ophthalmica. Die Orbita von oben her geöffnet. N. olfactorius und Periost der Lamina cribrosa entfernt. 1 Trochlea. 2 Crista galli. 3 M. rectus oculi medial. 4 Ursprung des M. obliquus oculi sup. 5 Ursprung des M. rect. oculi sup. zurückgeschlagen. 6 N. opticus. 7 M. rectus oculi lateralis. 8 Thränendrüse. *Ci* Dritte Windung der A. carotis int. *op* A. ophthalmica. *la* A. lacrymalis. * Ast derselben durch den C. zygomatico-facialis. *so* A. supraorbitalis. *nf* A. nasofrontalis. *ep*, *ea* A. ethmoidalis post. und ant. *f* A. frontalis. *n* A. nasalis. *pbls*, *pbli* A. palpebr. lateralis sup. und inf. *pbms*, *pbmi* A. palpebr. medial. sup. und inf. *c''* A. ciliaris longa. *cr* A. centralis retinae. ** A. muscularis.

An der lateralen unteren Fläche des N. opticus betritt die A. ophthalmica die Orbita und weicht zuerst lateralwärts, um sich dann zwischen dem Nerven und dem M. rectus oculi sup., selten unter dem Nerven an dessen mediale Seite zu begeben. Aus dem Anfang des Bogens, mit welchem der Arterienstamm medianwärts umbiegt, entspringt die

A. lacrymalis (Fig. 63, 64 *la*) und verläuft über dem M. rectus lateralis (Fig. 64, 7) an der Seitenwand der Orbita vor- und aufwärts zur Thränendrüse. Dicht am Ursprung giebt sie einen feinen Ast oder mehrere [2]) rückwärts durch die Fissura orbitalis sup. zur fibrösen Hirnhaut, sodann Aeste durch die Fissura orbitalis inf. oder durch die Can. zygomatico-temporales zur Anastomose mit der Art. temporalis prof. ant. (S. 104) und durch den Can. zygomatica-facialis (Fig. 64 *) zur Anastomose mit den Gesichtsarterien. Sie betheiligt sich an der Versorgung der Augenmuskeln, namentlich der Mm. rectus oculi sup. und lateralis und des M. levator palpebrae, versieht die Thränendrüse [3]) und endet in den Augenlidern und der Conjunctiva. Die Gefässe des oberen und unteren Augen-

[1]) Sie wird allgemein als solche betrachtet, und demnach werden auch die Aeste, die sie nach der Trennung von der A. supraorbitalis abgiebt, als directe Aeste der A. ophthalmica aufgeführt. Meine Auffassung hat, wie ich glaube, den doppelten Vortheil, die Uebersicht der Arterienverzweigung zu erleichtern und sie mit der Verzweigung des ersten Astes des N. trigeminus in Uebereinstimmung zu bringen. Dafür aber war es unumgänglich, einen neuen Namen zu schaffen zur Bezeichnung des Theils der Arterie, der zwischen dem Ursprunge der A. supraorbitalis und der Auflösung in die bisher sogenannten Endäste liegt. [2]) *R. recurrens. Rr. meningei.* [3]) *Rr. lacrymales.*

lides, *Aa. palpebrales laterales*[1]) *sup.* und *inf.* (Fig. 64 *pbls*, *pbli*), entstehen entweder aus einem gemeinschaftlichen Stämmchen oder gesondert; sie bilden in der Regel in den Augenlidern mit den stärkeren gleichnamigen Zweigen aus der A. nasofrontalis bogenförmige Anastomosen, auf welche ich zurückkomme.

Die *A. supraorbitalis* (*so*) entspringt über dem N. opticus, schlägt sich um den medialen Rand des M. levator palpebrae auf dessen obere Fläche und läuft unmittelbar unter der Decke der Augenhöhle, deren Periost sie versorgt, zum Foramen supraorbitale (oder der gleichnamigen Incisur) und durch dieses zur Stirn. Ihr Bezirk wechselt je nach der Stärke der benachbarten Arterien, der Artt. temporalis und frontalis, mit welchen sie anastomosirt. Meistens spaltet sie sich in einen oberflächlichen und tiefen Ast[2]), von welchen der erstere sich abermals gablig theilt und der Haut und den Muskeln der Stirngegend Zweige giebt, indess der tiefe Ast sich im Periost verliert. Oft beschränkt sie sich auf das Periost und überlässt der A. frontalis die Versorgung der oberflächlicheren Schichten. Vom Margo supraorbitalis aus dringt ein Zweig[3]) in die Substanz des Stirnbeins. Ein unbeständiger Zweig[4]) wendet sich zur Gegend des medialen Augenwinkels, wo er mit den Aesten der folgenden Arterie anastomosirt. Supraorbit.

Die *A. nasofrontalis* (*nf*) ist die Fortsetzung des Stammes der A. ophthalmica, welche an der medialen Wand der Orbita unterhalb des M. obliquus sup. vorwärts zieht. Auf diesem Wege giebt sie, ausser unbeständigen Muskelästen, die *Aa. ethmoidales*[5]) ab, in der Regel zwei, seltener drei oder nur eine, welche durch die Forr. ethmoidalia die Orbita verlassen. Die *A. ethmoidalis post.* (*ep*[6]) ist die schwächere; ihre Zweige beschränken sich meistens auf die hinteren Siebbeinzellen und den hinteren oberen Theil der Nasenscheidewand, auf welcher sie mit der A. sphenopalatina anastomosiren. Die *A. ethmoidalis ant.* (*ea*) kommt durch den gleichnamigen Canal zuerst in die Schädelhöhle unter das Periost der Lamina cribrosa und schickt von da Aeste, *Rr. meningei antici*, zur vorderen Spitze der Falx cerebri und zur benachbarten Region der fibrösen Hirnhaut. Sie begleitet dann[7]) den N. ethmoidalis durch die vordere Spalte der Lamina cribrosa in die Stirn- und Nasenhöhle, vertheilt sich innerhalb der letzteren an das Labyrinth, an die Seitenwand und den vorderen Theil der Scheidewand[8]) der Nase und anastomosirt mit Zweigen der Aa. ethmoidalis post., angularis und septi narium. Zwischen Trochlea und Lig. palpebrale mediale erreicht die A. nasofrontalis den vorderen Rand der Orbita, von welchem aus ihre Endäste nach drei Seiten auf-, ab- und lateralwärts auseinanderfahren. Der obere Endast, *A. frontalis* (Fig. 63, 64 *f*), steigt in der Incisura frontalis zur Stirn auf und zerfällt, gleich der A. supraorbitalis, in einen oberflächlichen und einen tiefen Ast, welche beide medianwärts mit den symmetrischen Arterien, lateralwärts mit den gleichartigen Aesten der A. supraorbitalis und, wenn diese Nasofront.

[1]) *Rr. palpebrales* aut. [2]) *R. subcutaneus* u. *periosteus* Cruv. [3]) *R. diploicus* Cruv. [4]) *A. supratrochlearis* M. J. Weber. [5]) *Aa. ethmoideae.* [6]) *A. nasalis media* Theile. [7]) als *A. nasalis anterior.* [8]) M. J. Weber unterscheidet die Gefässe der Seiten- und Scheidewand als *Rr. nasales externi* u. *interni.* Er erwähnt ferner einen *R. infratrochlearis* der *A. ethmoidalis ant.*, der mit der *A. supratrochlearis* aus der *A. supraorbitalis* anastomosire und sich am medialen Augenwinkel verzweige.

Arterie von geringerem Kaliber ist, mit der A. temporalis superficialis anastomosiren[1]). Der untere Endast, *A. nasalis* (Fig. 63, 64 *n*[2]), dringt zwischen den Bündeln des M. orbitalis hervor, um der A. angularis entgegenzugehen, die sie zuweilen ersetzt und zu deren Kaliber sie in umgekehrtem Verhältnisse steht, so dass sie einen kleineren oder grösseren Theil ihrer Aeste zum M. orbicularis oculi und zum Nasenrücken[3]) übernimmt. Die lateralwärts gerichteten Endäste der A. nasofrontalis, *Aa. palpebrales mediales sup.* und *inf.* (*pbms*, *pbmi*), haben einen gemeinschaftlichen oder getrennten Ursprung, die untere auch wohl aus der A. nasalis, in welchem Falle sie vor dem Lig. palpebr. mediale herabgeht. Von beiden erhalten der Thränensack und -Canal, die Caruncula lacrymalis und der Thränenbeinursprung des M. palpebralis ihre Gefässe[4]). Zur Conjunctiva gelangen feine Aeste sowohl von den medialen, als auch von den lateralen Aa. palpebrales (oder direct von der A. lacrymalis); in der Conjunctiva bulbi sind sie, die *Aa. conjunctivales post.* Leber (Fig. 65 ×[5]), am lebenden Auge als geschlängelte, mit der Conjunctiva verschiebbare Stämmchen sichtbar; sie tauchen am Limbus conjunctivae oder weiter vorn aus der Tiefe auf und bilden mit ihren Verzweigungen kleine Bogen, aus deren vorderem Rande wieder feinere Gefässe hervorgehen, die zuletzt mit den Conjunctivalästen der Ciliararterien (s. unten) anastomosiren. In die Conjunctiva palpebrarum treten sie von der Gegend der Augenwinkel ein und vereinigen sich mit Aesten der Muskelarterien, die oben und unten aus der Orbita hervorkommen, zu dem gleichmässig engmaschigen Netz der inneren Fläche des Tarsaltheils der Augenlider. Die Stämme der Aa. palpebrales mediales, welche in die Augenlider übergehen[6]), bilden unfern dem freien Rande der letzteren an der Vorderfläche des Tarsus mit den entsprechenden Zweigen der Aa. palpebrales laterales gerade bogenförmige Anastomosen, die *Arcus tarsei*[7]) *sup.* und *inf.*, aus welchen die Mm. palpebrales und die Tarsaldrüsen ihre Gefässe beziehen. Einen zweiten Bogen erzeugt am oberen, zuweilen auch am unteren Augenlid in der Gegend des convexen Randes des Tarsus die A. palpebr. medialis durch Verbindung mit einem Aste der A. zygomaticotemporalis oder transversa faciei. Durch verticale Aeste stehen beide Bogen unter sich und der des oberen Augenlids mit den Arterien der Stirngegend, der des unteren mit den Arterien der Wangengegend in Verbindung.

Aeste zu den Muskeln der Orbita werden, wie erwähnt, von den drei grösseren Arterien und deren Zweigen an verschiedenen Stellen ihres Verlaufs abgegeben. Daneben entspringen selbständige Muskeläste, *Rr. musculares* (Fig. 64 **), aus dem Stamm der A. ophthalmica vor oder nach Abgang der A. lacrymalis, also an der lateralen oder medialen Seite des N.

---

[1]) Ein stärkeres, quer gegen die A. supraorbitalis verlaufendes Aestchen, welches dem Stirnbeinursprung des M. orbitalis sup. (M. corrugator supercilii aut.) folgt, wird als *R. superciliaris* unterschieden. [2]) *A. dorsalis nasi. A. nasalis ext. A. angularis.* [3]) *Rr. dorsales nasi.* [4]) Nach Cruveilhier entspringt das Gefäss zum Thränencanal (*Rameau du canal nasal*) constant aus einer bogenförmigen Anastomose, zu der ein Zweig der *A. palpebralis med. inf.* mit einem Zweig der *A. infraorbitalis* zusammentritt. [5]) Anatom. Unters. über die Blutgefässe des menschl. Auges. Wien 1865. Archiv für Ophthalmol. Bd. XI, Abth. 1, S. 1. [6]) *Rr. tarsei s. marginales.* [7]) *Arcus palpebrales* Cruv.

opticus. Man unterscheidet einen oberen und unteren Muskelast, von welchen der letztere der beständigere ist; der obere gehört den oberen nnd medialen, der nntere den nnteren und lateralen Muskeln an und sendet aus dem langen Zweige, der sich in den M. obliquus inf. einsenkt, ein Aestchen zum Thränensack, anastomosirt auch wohl mit der Art. infraorbitalis. Secnndäre Aeste der Muskelarterien sind die *Artt. ciliares*[1]) *anteriores* (Fig. 65 *c'''*), welche dnrch die Sehnen der Mm. recti auf die Sclera gelangen und in meridionaler Richtung anf ihr weiter gehen. Es kommen meist von der oberen, nnteren und medialen Sehne je zwei Arterien, von der lateralen aber nnr eine, schwächere, der sich in manchen Augen noch ein transversaler Ast aus der A. lacrymalis zngesellt. Sie verlaufen, am lebenden Ange sichtbar, geschlängelt gegen den Rand der Cornea und theilen sich in der Nähe desselben in mehrere Aeste, welche nach Abgabe feiner Zweige die Sclera dnrchbohren oder je zwei nnd zwei einen

Fig. 65*).

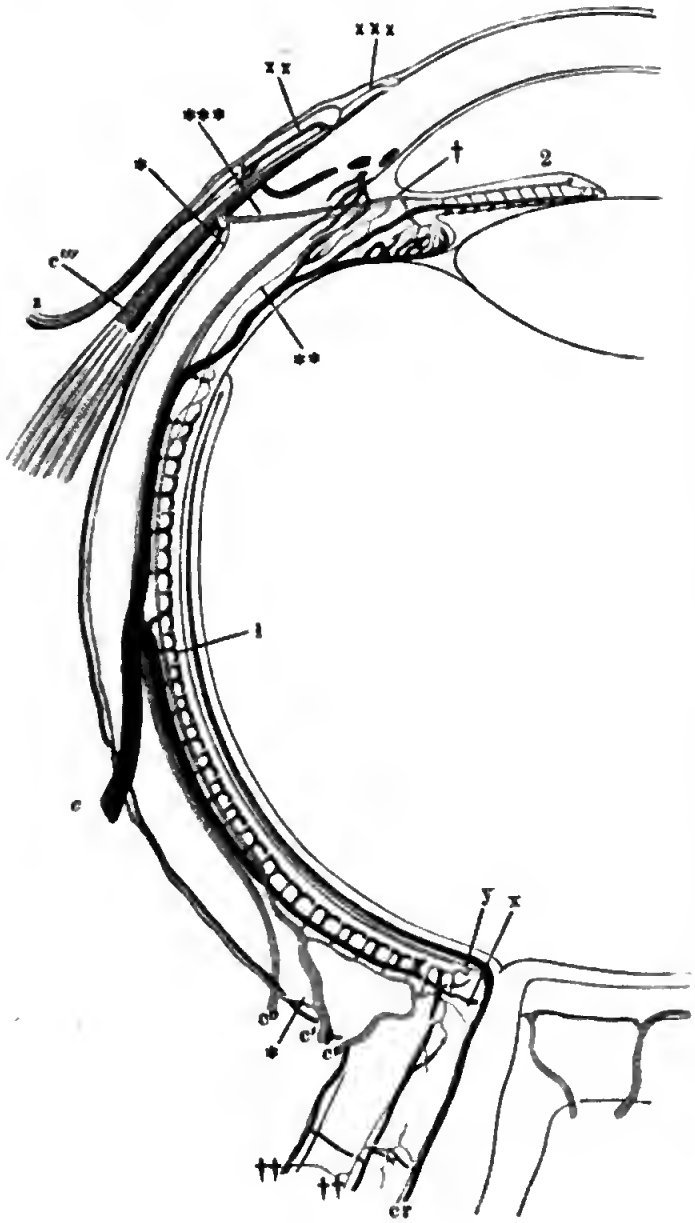

Schematische Darstellung der Arterien und Venen des Bulbus; Horizontalschnitt. 1 Capillarschichte der Choroidea. 2 Iris. *cr* A. u. V. centralis retinae. *c' c'* Aa. ciliaris postt. breves. *c''* A. ciliaris longa. *c'''* A. u. V. ciliaris anterior. *c*ᵛ V. ciliaris post. *x* Anastomosen der Vasa centr. retinae mit den Vasa ciliaria postt. *y* Anastomose der Ciliargefässe mit den Gefässen der Retina an der Eintrittsstelle des N. opticus. † Circulus arteriosus iridis, Querschnitt. †† Gefässe der Vagina n. optici. * Gefässe der Sclera. ** Rücklaufende Aeste der Aa. ciliares anteriores. *** Durchbohrende Aeste derselben. × Vasa conjunctivalia postt. ×× Vasa conjunct. antt. ××× Randschlingennetz der Cornea.

*) Mit einigen Abänderungen nach Lober, a. a. O. S. 29.

[1]) Blendungspulsadern.

Verbindungsbogen bilden, welcher perforirende Aeste abgiebt (Leber). Die auf der äusseren Fläche der Sclera verbleibenden Aeste, *Rr. episclerales*, erzeugen ein weitmaschiges Netz, welches rückwärts mit den vordersten Scleralgefässen der Aa. ciliares postt. anastomosirt, vorwärts allmälig dichter wird und in regelmässigen Abständen über den Hornhautrand feine Gefässe[1]) sendet, die durch mehrfache dichotomische Theilung ein sehr enges Netz, das Randschlingennetz der Cornea, mit bogenförmig in die Cornea vorspringenden Maschen (×××) bilden. Aus den Gefässen, welche sich in dieses auflösen, gehen andererseits zahlreiche feinere und gröbere Gefässschlingen, *Aa. conjunctivales antt.* Leber (××), dicht nebeneinander zur Conjunctiva, laufen in dieser meridional rückwärts und anastomosiren mit den Artt. conjunctivales postt. (×). Die perforirenden Aeste der Aa. cill. antt. (***), acht bis zehn stärkere und eine unbestimmte Zahl feinere, geben innerhalb der Sclera Aeste zu derselben (*), welche mit den von den Aa. cill. postt. (*c'*) stammenden Gefässen dieser Membran anastomosiren, und befinden sich nach ihrem Durchtritt durch die Sclera im M. ciliaris, wo sie sich mit den sogleich näher zu beschreibenden Aa. ciliares longae verbinden.

Ciliar. post. *Arteriae ciliares posteriores* entspringen mit vier bis sechs Stämmchen aus der A. ophthalmica oder aus dem Anfange ihrer drei Hauptäste oder aus den Muskelarterien, begleiten geschlängelt den N. opticus zum hinteren Umfange des Bulbus und theilen sich auf diesem Wege, so dass sie mit etwa 20 feinen Zweigen die Sclera erreichen. Sie durchbohren sie, die stärksten und zahlreichsten in der Gegend des hinteren Pols des Bulbus, feinere an der medialen Seite des N. opticus und in dessen unmittelbarer Umgebung.

Cil. post. br. Die meisten, *Aa. ciliares (postt.) breves (c')*, durchsetzen die Sclera in einer auf deren Oberfläche senkrechten Richtung, beginnen sogleich, sich auf der äusseren Fläche der Choroidea spitzwinklig zu verästeln und lösen sich successiv in dem regelmässigen Gefässnetz der Capillarschichte dieser Membran auf, bis auf eine kleine Anzahl feiner Zweige (**), welche mit rücklaufenden Zweigen der vorderen Ciliararterien anastomosiren. Die der Eintrittsstelle des N. opticus nächsten hinteren Ciliararterien senden dem Netze, welches die A. centralis retinae um die Bündel des genannten Nerven bildet, anastomotische Zweige zu (††).

Cil. post. long. Unter den Aa. ciliares postt. zeichnen sich zwei durch etwas stärkeres Kaliber und dadurch aus, dass sie etwas nach vorn vom Durchtritte der übrigen und einander gegenüber im horizontalen Meridian des Auges die Sclera schräg durchbohren. Dies sind die *Aa. ciliares (postt.) longae (c'')*[2]). Unverästelt erreichen sie den Orbiculus ciliaris und theilen sich in demselben jede in zwei vorwärts divergirende und durch quere Anastomosen verbundene Aeste. Am vorderen Rande des M. ciliaris angelangt, weichen diese Aeste, dem Ciliarrande der Iris folgend, nach zwei Seiten auseinander. Die beiden Aeste der medialen begegnen den beiden Aesten der lateralen Arterie und so bilden sie um den Ciliarrand der Iris einen geschlossenen

[1]) Die arteriellen Muttergefässe des Randschlingennetzes der Cornea Leber. [2]) *Aa. ciliares mediae* Cruv.

Kreis, *Circulus arteriosus iridis* (†)[1]), welcher die durchbohrenden Zweige der vorderen Ciliararterien (***) aufnimmt und dafür die radiären Stämmchen der Iris und der Ciliarfortsätze absendet. Die Arterien der letzteren treten durch den Ciliarmuskel zum vorderen Rande der Fortsätze. Gemeinschaftlich mit den vorderen versorgen die langen Ciliararterien den Ciliarmuskel und geben sie die feinen Aeste (**) rückwärts ab, welche den vordersten Zweigen der hinteren Ciliararterien entgegengehen[2]).

Die *A. centralis retinae* (Fig. 64, 65 *cr*[3]) kommt, 0,28 Mm. stark, direct aus der *A. ophthalmica* oder aus einem ihrer hinteren Aeste, durchbohrt die Scheiden des N. opticus, um ihren Weg zum Bulbus in der Axe dieses Nerven fortzusetzen (Eingeweidl. S. 609), umspinnt die Nervenbündel mit feinen Netzen, zu welchen im Verlauf des Nerven (Fig. 65 ††) und an der Eintrittsstelle desselben (*x*, *y*) Zweige der hinteren Ciliararterien stossen[4]) und breitet sich alsdann strahlig in der Nervenschichte der Retina aus. In der Regel verlaufen vier Hauptäste, von denen die lateralen etwas stärker sind, als die medialen, in diagonalen Richtungen zwischen der verticalen und horizontalen; zwischen den beiden medialen Aesten zieht ein einfacher Zweig in horizontaler Richtung nasenwärts, zwischen den beiden lateralen Aesten begeben sich meist zwei feine Zweige zur Macula lutea[5]). Die Theilung der A. centralis in ihre Aeste findet entweder innerhalb der Papille oder erst nach ihrem Austritt aus derselben Statt. Centr. retin.

Das verhältnissmässig weitmaschige Netz, welches die Verzweigungen der Retinalgefässe bilden, ist vollkommen selbständig, d. h. es geht in entsprechende Venen über, ohne mit irgend einem anderen Gefässbezirk des Bulbus zu communiciren.

Beim Neugeborenen verläuft die A. capsularis, ein Ast der A. centralis retinae, von der Eintrittsstelle der letzteren in der Richtung der Augenaxe durch den Glaskörper zum Mittelpunkt der hinteren Wand der Linsenkapsel. Beim Erwachsenen ist dieser Ast vollständig oder bis auf einen kurzen Stumpf verschwunden.

2. A. communicans post. *cop* (V 6).

Ein etwa 12 bis 15 Mm. langer Verbindungsast (Fig. 66 a. f. S.), welcher zur Seite der Hypophysengrube von der hinteren Wand der A. carotis int. zur vorderen Wand der A. cerebri post. fast sagittal verläuft und 2. Commun. post.

---

[1]) *Circ. arteriosus iridis major* aut. *Circulus arteriosus iridis minor* werden die queren Anastomosen der Arterien der Iris genannt, die sich an der Grenze der äusseren und inneren Zone finden. [2]) Eine Reihe von queren Anastomosen der Aeste, die den Ciliarmuskel durchziehen, bildet in der Mitte dieses Muskels einen unvollkommenen Gefässkranz, welchen Leber als *Circulus arteriosus musculi ciliaris* beschreibt. [3]) Netzhautpulsader. [4]) Vgl. Leber im Archiv für Ophthalmologie. Bd. XVIII, Abth. 2, S. 25. [5]) Mugnus (Die makroskopischen Gefässe der menschl. Netzhaut. Inaug.-Diss. Lpzg. 1873), von dem diese Angaben über den typischen Verlauf der Zweige der A. centralis retinae herrühren, bezeichnet die medialen Gefässe als *Aa. nasales retinae sup.* und *inf.*, die lateralen als *Aa. temporales retinae sup.* und *inf.*, die mediale horizontale Arterie als *mediana retinae*, die lateralen horizontalen als *Aa. maculares sup.* und *inf.* [6]) *Art. communicans Willisii.*

feine Aestchen zu den mittleren Theilen der Hirnbasis (Tuber cinereum, Corpp. candicantia, Crura cerebri) giebt. Längs der absteigenden Wurzel des Fornix (vgl. Nvl. Fig. 79) steigen Aeste zum Tuberc. sup. des Thalamus auf; andere versorgen das hintere Ende des C. striatum und die Commissura media (Heubner).

Fig. 66.

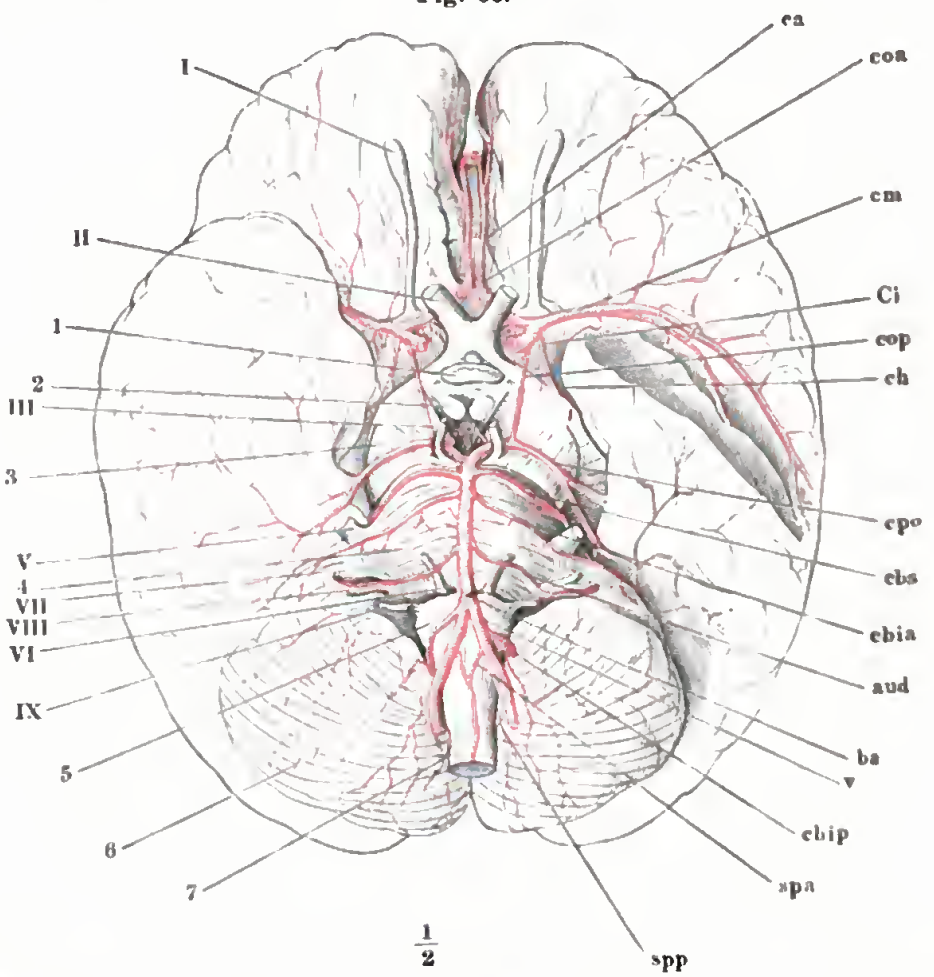

Basis des Gehirns mit den Arterien. I — IX Erster bis neunter Hirnnerve. 1 Hypophyse. 2 C. candicans. 3 Crus cerebri. 4 Pons. 5 Med. oblongata. 6 Kleinhirn. 7 Rückenmark. *ca* A. cerebri ant. *coa* A. communicans ant. *cm* A. cerebri media. *Ci* Carotis int. *cop* A. communicans post. *ch* A. choroidea. *cpo* A. cerebri post. *cbs* A. cerebelli sup. *cbia* A. cerebelli inf. ant. *aud* A. auditiva. *ba* A. basilaris. *v* A. vertebralis. *cbip* A. cerebelli inf. post. *spa* A. spinalis ant. *spp* A. spinalis post.

3. A. choroidea *ch* (VI[1]).

3. Choroid. Eine nicht ganz beständige, zuweilen in mehrere feine Aeste zerfallene Arterie, welche an der lateralen Seite des Crus cerebri, dem Tractus opticus entlang nach hinten verläuft (Fig. 66). Sie giebt den genannten Theilen Aeste, dringt mit dem Tractus opticus in das untere Horn des Seiten-

[1]) *A. chorioidea. A. chor. ant.* Adernetzpulsader.

ventrikels ein und versorgt auch die am Boden dieser Höhle gelegenen Gebilde (Hippocampus und Taenia), sowie den lateralen vorderen Theil des Thalamus. Die Fortsetzung des Stammes verästelt sich im Plexus choroideus, steigt in demselben zur Decke des dritten Ventrikels empor und anastomosirt an derselben mit der symmetrischen Arterie und mit Aesten der A. cerebri posterior.

4. A. cerebri ant. *ca* (IV[1]).

4. A. cerebri ant.

Am Eingang in die seitliche Grosshirnspalte (Fossa Sylvii ant.) trennt sich die A. cerebri anterior von der A. cerebri media. Aus dem kurzen, beiden gemeinsamen Stamm geht neben feinen Zweigen, die die Vorderwand des Stiels der Hypophyse und den vorderen Rand des Chiasma versorgen, constant ein Aestchen zum Körper des Streifenhügels (Henbner). Die A. cerebri ant., wendet sich sodann median- und im Bogen vorwärts über dem N. opticus in die mediane Spalte der beiden Grosshirnhemisphären, der gleichnamigen Arterie der anderen Körperseite entgegen. Hier ist es, wo die beiden symmetrischen Arterien sich aneinander legen und an der Berührungsstelle unmittelbar oder durch einen kurzen Querast, *A. communicans ant.* (Fig. 66 *coa*) in einander öffnen. Durch ihre Verbindung schliessen sie nach vorn den arteriellen Gefässkranz[2]) oder vielmehr das Sechseck, dessen gegenüberliegender Winkel durch die auseinander weichenden Aeste der A. basilaris (s. diese), dessen sagittale Seiten durch die Aa. communicantes postt. (*cop*) gebildet werden. Jenseits der Berührungsstelle setzen beide Aa. cerebri antt. ihren Weg nahe nebeneinander, aber selbständig fort, über das Knie des Corp. callosum auf die obere Fläche desselben und längs den einander zugekehrten Flächen der Grosshirnhemisphären.

Aus dem ersten Stück der vorderen Hirnarterien, zwischen ihrem Ursprung und ihrer gegenseitigen Verbindung, entspringen eine Menge feiner Aestchen, welche durch den Boden des Gehirns eindringen und dem Linsenkern und der medianen Scheidewand der Seitenventrikel Blut zuführen. Aus der A. communicans ant. geht ziemlich regelmässig ein einfaches oder doppeltes Aestchen in der Richtung des Stammes nach oben und verzweigt sich in der vorderen Fläche des C. callosum (Theile). Zunächst oberhalb der A. communicans ant. entstehen zwei kleine Aeste, von welchen der eine quer in der Gegend der Wurzel des N. olfactorius, der andere in der Rinne dieses Nerven sagittal auf der vorderen Spitze der Grosshirnhemisphäre sich verbreitet. Im weiteren Verlauf giebt die A. cerebri ant. nach unten feine Aestchen in das C. callosum, nach oben stärkere Aeste zu den Furchen der medialen Fläche der Hemisphäre, die auf die obere Fläche hinübergreifen und hier mit der Verzweigung der A. cerebri media anastomosiren. Die vordersten sind vorwärts, die folgenden gerade aufwärts, die hintersten schräg rückwärts gerichtet, bis sie zugleich mit dem Stamm der Arterie in der Gegend des hinteren Endes des Balkens in Anastomosen mit der hinteren Hirnarterie sich verlieren.

---

[1]) *A. corporis callosi.* Balkenpulsader. [2]) *Circulus arteriosus Willisii.*

5. A. cerebri media *cm* (III[1]).

5. A. cerebri media.

Dringt seit- und etwas vorwärts über der Spitze des hinteren Lappens in dio seitliche Spalte der Grosshirnhemisphäre eiu, nachdem sio zuvor durch die zahlreichen Oeffnungen am Boden des Gehirns (Substantia perforata lateralis) feine, in den Ganglien des Grosshirns aufsteigende Aeste abgegeben hat. In der Querspalte theilt sie sich mehr oder minder regelmässig in zwei oder drei Aeste (Fig. 66), die sich wieder gabelförmig spalten und vorwärts zum vorderen Lappen, aufwärts an die Aussenfläche der Insel, rückwärts vom Grund der Spalte aus zum mittleren und hinteren Lappen begeben. Die Aeste der mittleren Hirnarterie steheu unter sich nnd nach vorn nnd oben mit der vorderen, nach hinten mit der hinteren Hirnarterie in Verbindung.

Zwischen den Arterien, die von der Basis des Gehirns aus eindringen, und denen, die an den Randwülsten des Gehirns sich verbreiten, besteht, wie Heubner[2]) und Duret[3]) durch gesonderte Iujectionen der einzelnen Aeste ermittelten, der bemerkeuswerthe Unterschied, dass sich die Bezirke der Basalarterien scharf gegeneinander abgrenzen, wogegen die au der Oberfläche des Gehirns verlaufenden Arterien einander innerhalb der Gefässhaut zahlreiche Anastomosen zusendon. Von jedem etwas grösseren Zweige der Hirnrinde lässt sich das ganzo Netz der Arterien der Hirnrinde injiciren; im Basalbezirk füllt sich von jedem Stück des Gefässkranzos aus immer nur oine bestimmte und die nämliche Regiou des Bodens des Gehirns.

II. Arterie der Oberextremität[4]).

a. A. subclavia *S*[5]).

II Art. der Oberextremität. a. Subclavia.

Diesen Namen führt die Arterie der Oberextremität von ihrem Urspruuge aus der A. anonyma brachiocephalica (rechterseits) oder aus der Aorta (linkerseits) bis zu der Stelle, wo sie unter dem Schlüsselbein hervortritt[6]). Ihr Durchmosser beträgt am Ursprung 12 Mm. und verjüngt sich allmälig auf 9 Mm. In einem aufwärts convexen Bogen[7]), der in einer fast frontalen Ebeno liegt, geht sie über die Spitze der Pleura nnd also auch der Lunge, die einen Eindruck von ihr erhält, von der Seitenfläche der Trachea zum oberen oder vielmehr medialen Rand der ersten Rippe nnd über deren äussere Fläche abwärts in einer Fnrche, Sulcns snbclaviae,

---

[1]) *A. cerebri transversa. A. fossae Sylvii.* [2]) Medicin. Centralbl. 1872. Nr. 52. [3]) Aus Progrès médical in Lond. medical record. 1873. 3. Decbr. [4]) *Truncus brachialis* Chaussier. [5]) Schlüsselbein- oder Unterschlüsselbeinpulsader. [6]) Ich halte diese Grenzbestimmung für zweckmässiger, als die von Krause, Hyrtl u. A. angenummene, wonach der Uebergaug der A. snbclavia in die Axillaris dem lateralen Rande des M. scalenus ant. entsprechen soll. Nicht selten entspringt der eine oder andere Nebenast der A. subclavia von der zwischen M. scalenus nnd Schlüsselbein gelegenen Strecke. Langer nennt diese Strecke „Halsstück" der Subclavia im Gegensatz zum „Bruststück", welches bis zum lateralen Rande des M. scalenus reicht. [7]) *Arcus arteriae subclaviae.*

an der lateralen Seite des M. scalenus anticus. Ein Knötchen der ersten Rippe, Tuberculum scaleni, welches das laterale Ende der Insertion des genannten Muskels bezeichnet, dient deshalb zur Leitung beim Aufsuchen der A. subclavia. Seitwärts wird die Spalte, durch welche sie aus der Brust hervortritt, durch den M. scalenus medius begrenzt (Fig. 67). Ueber und

Fig. 67.

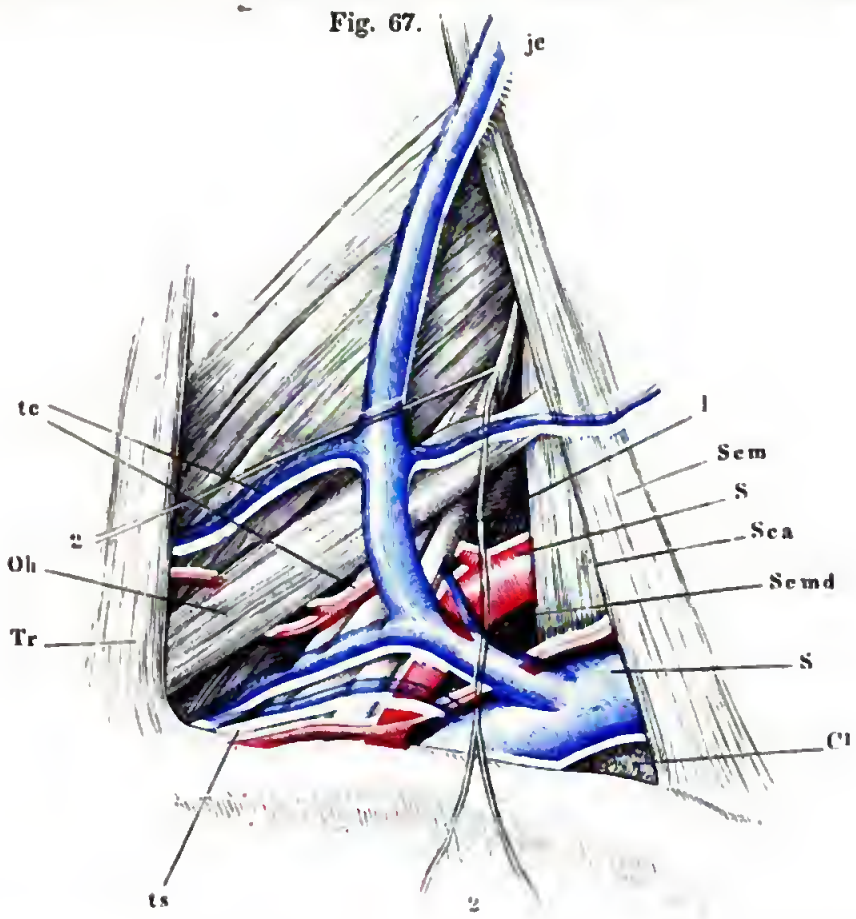

Fossa supraclavicularis, nach Entfernung der Haut mit dem M. subcutaneus colli und des oberflächlichen Blattes der Fascia cervicalis. *Scm* Lateraler Rand des M. sternocleidomastoideus. *Sca*, *Scmd* M. scalenus ant. u. medius. *Oh* M. omohyoideus. *Tr* Medialer Rand des M. trapezius. C^1 Erste Rippe. 1 Plexus brachialis. 2, 2 Nn. supraclaviculares. *S*, *S* A. u. V. subclavia. *ts* A. u. Vv. transv. scapulae. *tc* A. u. V. transversa colli. *je* V. jugul. ext.

hinter der A. subclavia gehen die Nerven des Plexus brachialis herab; vor ihr, durch den M. scalenus ant. von ihr getrennt, liegt die V. subclavia.

Die Nebenäste der A. subclavia sind ziemlich beständig in ihrem Verlauf, aber desto veränderlicher in ihren Ursprüngen. Häufig drängen sich diese sämmtlich auf einen engen Raum zwischen dem Anfange der A. subclavia und dem medialen Rande des M. scalenus anticus zusammen; in anderen Fällen giebt das hinter dem M. scalenus ant. gelegene Stück eine grössere oder geringere Zahl von Aesten ab und einzelne Aeste rücken selbst über den lateralen Rand des M. scalenus anticus hinaus.

Als Regel glaube ich folgende Eintheilung aufstellen zu können.

1. Aus dem aufsteigenden Theil des Bogens und von dessen medialem Umfang, linkerseits in der Fortsetzung des Stammes der A. subclavia, entspringt ein Zweig, *A. vertebralis* (Fig. 68, 69 *v*), welcher gedeckt von der un-

Fig. 68.

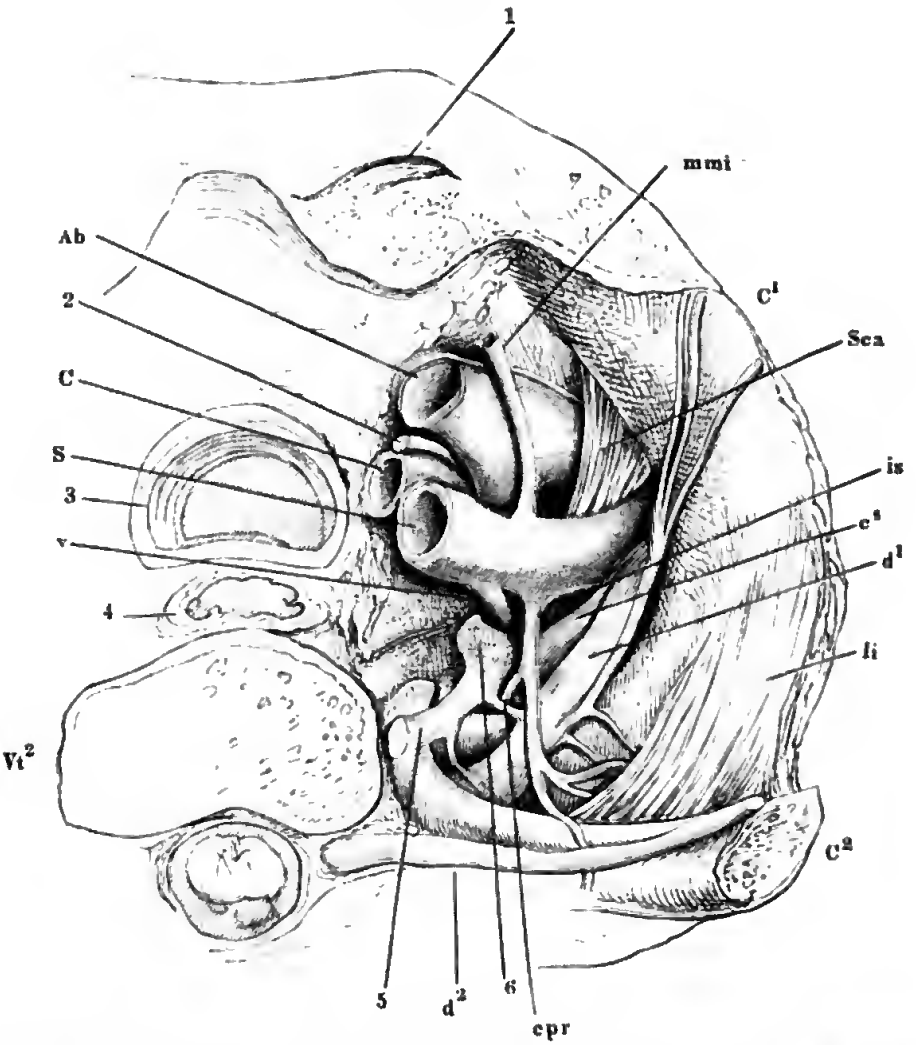

Horizontalschnitt des Thorax durch den Körper des zweiten Brustwirbels, obere Schnittfläche, nach Entfernung der Pleura. *Vt*² Körper des zweiten Brustwirbels. C^1, C^2 Erste, zweite Rippe. *Sca* M. scalenus ant. *Ii* M. intercostalis int. c^8 Achter Cervicalnerve. d^1, d^2 Erster, zweiter Dorsalnerve. 1 Sternoclaviculargelenk. 2 N. vagus. 3 Trachea, 4 Oesophagus im Querschnitt. 5 Grenzstrang des N. sympathicus. 6 Ganglion cervicale inf. *C* Carotis comm. *S* A. subclavia. *v* A. vertebralis. *mmi* A. mammaria int. *is* A. intercostalis supr. *cpr* A. cervicalis prof. *Ab* V. anonyma brachiocephalica.

tersten lateralen Zacke des M. longus colli (Muskell. S. 134), in das Foramen transversarium des sechsten Halswirbels tritt und durch die entsprechenden Löcher der übrigen Halswirbel znr Schädelhöhle gelangt.

2. Näher dem medialen Rande des M. scalenus ant. sendet der Bogen der A. subclavia von der vorderen und hinteren Seite je eine Arterie abwärts an der inneren Fläche der Rippen, gegen die Brusthöhle gedeckt durch die Pleura und an der vorderen Seite durch den M. transversus thoracis an-

terior. Die vordere, *A. mammaria int.* (Fig. 68, 69 *mmi*), ist die stärkere; sie überschreitet die untere Grenze des Brustkorbs. Die hintere, *A. inter-*

Fig. 69.

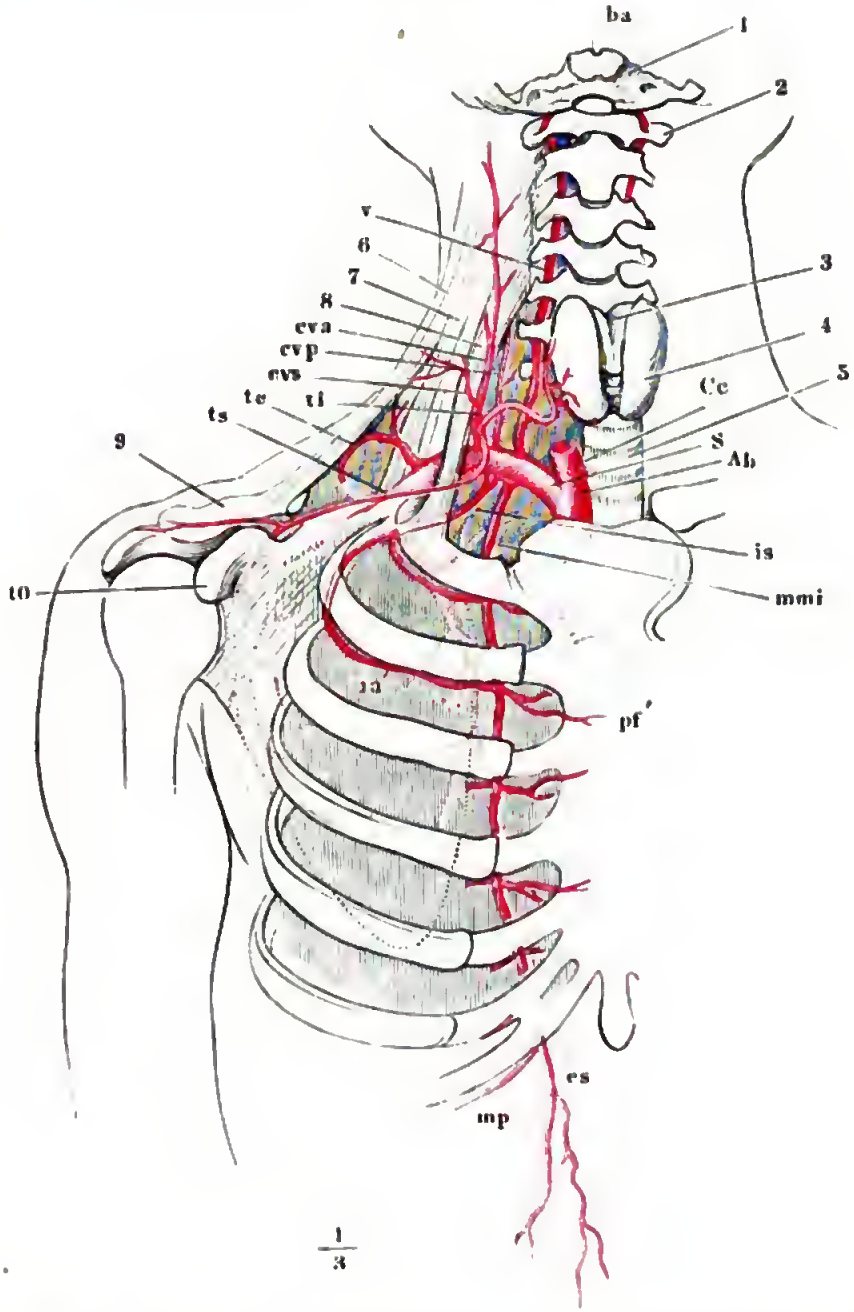

Verzweigung der A. subclavia. 1 Hinterhauptsbein. 2 Atlas. 3 Cart. thyreoidea. 4 Gland. thyreoidea. 5 Trachea. 6 M. trapezius. 7, 8 M. scalenus med. u. ant. 9 Clavicula. 10 Processus coracoideus. *Ab* A. anonyma brachiocephalica. *Cc* A. carotis comm. *S* A. subclavia. *v* A. vertebralis. *ba* A. basilaris. *mmi* A. mammaria int. *pf'* Ram. perforans derselben. *ia'* R. intercostalis ant. derselben. *es* A. epigastrica sup. *mp* A. musculophrenica. *is* A. intercostalis suprema. *cvp* A. cervicalis profunda. *ti* A. thyreoidea inf. *cva* A. cervicalis adscend. *cvs* A. cervicalis superficialis. *ts* A. transversa scapulae. *tc* A. transversa colli.

costalis suprema (Fig. 68, 69 *cs*), reicht nicht über den zweiten Intercostalraum hinaus[1]).

3. Ebenfalls am medialen Rande des M. scalenus ant., aber aus der vorderen Wand der Arterie entspringen mittelst eines gemeinsamen Stammes, des *Truncus thyreocervicalis*, vier Aeste, welche sich am Halse nach drei entgegengesetzten Richtungen, median-, auf- und lateralwärts verbreiten. Medianwärts zum unteren Rande der Gland. thyreoidea zieht die *A. thyreoidea inf.* (Fig. 69 *ti*[2]), aufwärts auf den tiefen vorderen Halsmuskeln die *A. cervicalis adscendens* (*cva*); die laterale Richtung schlagen zwei Gefässe ein, *A. cervicalis superficialis* (*cvs*) und *transversa scapulae* (*ts*), jene zum Rande des M. trapezius, diese zum lateralen Winkel des Schulterblattes.

4. Jenseits des M. scalenus ant. entspringt die *A. transversa colli* (*tc*), die sich längs dem oberen Rande des Schulterblattes bis zum medialen Winkel desselben erstreckt.

Ausnahmen von dieser Regel machen am häufigsten die lateralen Aeste, insbesondere die Aa. transversae scapulae und colli, welche ihre Ursprünge vertauschen oder dies- oder jenseits des M. scalenus anticus aus gemeinschaftlichem Stamm hervorgehen. Von dem Truncus thyreocervicalis trennt sich die eine oder andere Arterie, seltener gesellt sich die A. vertebralis zu ihm. Die A. mammaria int. rückt häufig, die A. intercostalis suprema nur selten mit ihrem Ursprunge lateralwärts vor.

Kleinere, unbeständige Aeste giebt der Stamm der A. subclavia in der Brusthöhle an das Pericardium, die Organe des hinteren Mediastinum und die Thymus[3]), am Hals an Muskeln und Lymphdrüsen.

* Aus dem aufsteigenden Theile des Bogens.

1. A. vertebralis *v* (III[4]).

* A. d. aufsteigenden Theil. 1. Vertebralis.

Von dem Eintritt in das Foramen transversarium des sechsten Halswirbels an läuft die Art. vertebralis gerade oder in Folge leichter Biegungen in den Zwischenräumen je zweier Querfortsätze sanft geschlängelt aufwärts. Eine etwas stärkere Biegung in frontaler Ebene, lateralwärts convex, findet zwischen den Querfortsätzen der beiden oberen Halswirbel statt (Fig. 69). Mit einer stärkeren, rückwärts convexen Krümmung in horizontaler Ebene gelangt endlich die Arterie auf die äussere Fläche des Theils der fibrösen Hirnhaut, welche die Lücke zwischen dem hinteren Bogen des Atlas und dem hinteren Rande des Hinterhauptlochs ausfüllt. Es ruht diese

---

[1]) Die *A. profunda cervicis*, die die Handbücher als selbständigen Ast der A. subclavia anführen, glaube ich, da sie beständig mit der A. intercostalis suprema entspringt, als einen Ast der letzteren ansehen zu dürfen, der für eine Reihe von Halswirbeln den R. dorsalis der Intercostalarterien vertritt. Jedenfalls wird dadurch ein Name überflüssig, der Name *Truncus costocervicalis*, womit das der A. intercostalis suprema und cervicalis profunda gemeinsame Stämmchen oder, nach meiner Anschauung, die erstgenannte Arterie vom Ursprung bis zur Abgabe der zweiten bezeichnet wird. [2]) Hyrtl versteht unter *Truncus thyreocervicalis* den allgemein so benannten Stamm nebst der A. thyreoidea inf. und beschreibt demnach die übrigen Aeste des Tr. thyreocervicalis als Aeste der A. thyreoidea. [3]) *Aa. pericardiacae, mediastinales, bronchiales, oesophageae, thymicae.* [4]) Wirbelpulsader.

Krümmung zum Theil unter dem überhängenden Rande der Seitenmasse des Atlas auf der oberen Fläche des hinteren Bogens, dem sogenannten Sinus atlantis, in einer flachen Furche, welche nicht selten durch eine vom hinteren Rande der Hinterhauptspfanne herabsteigende Knochenleiste in einen Canal umgewandelt wird. Mittelst Durchbohrung der fibrösen Hirnhaut gelangt die A. vertebralis in die Schädelhöhle und läuft zuerst parallel der entsprechenden Arterie der anderen Körperhälfte, neben der Medulla oblongata, dann mit der entsprechenden Arterie convergirend unter der Medulla oblongata vor- und aufwärts. In der Gegend der Synchondrosis sphcno-occipitalis, am hinteren Rande der Brücke des Gehirns vereinigen sich beide Aa. vertebrales zu einem unpaaren Stamm, der *A. basilaris* (Fig. 69, 70, 71 *ba*[1]), welche kaum stärker ist, als jede ihrer Wurzeln und zuweilen noch eine Strecke weit durch eine mediane Scheidewand getheilt wird. Am vorderen Rand der Brücke spaltet sich die A. basilaris wieder in zwei symmetrische, seitwärts divergirende Aeste, die *Aa. cerebri posteriores* (Fig. 71 *cpo*[2]), mit welchen sie endet.

Der Halstheil der A. vertebralis schickt an jedem Wirbelabschnitt kleine Aeste nach allen Seiten aus, medianwärts in die Wirbelhöhle[3]), vor-, seit- und rückwärts in die an die Halswirbel sich inserirenden Muskeln[4]). Beiderlei Aeste werden an den obersten Wirbeln stärker; ein medialer, *Art. meningea post. inf.*, verbreitet sich in der fibrösen Haut der unteren Felder der Hinterhauptsschuppe und anastomosirt mit Aesten der Aa. occipitalis, pharyngea adsc. und meningea media; zwei laterale, welche zwischen Epistrophens und Atlas und zwischen Atlas und Schädel austreten, bilden ein weitmaschiges Anastomosennetz untereinander und mit den Muskelzweigen der Aa. occipitalis, cervicalis adscendens und profunda, zu welchen sie im umgekehrten Verhältniss der Stärke stehen.

Von der Schädelhöhle aus senden die Aa. vertebrales, bevor sie sich zur A. basilaris vereinigen, längere Aeste abwärts zum Rückenmark, die *Aa. spinales ant.* und *post.* (VI). Die A. spinalis ant. ist entweder von Anfang an einfach und dann entspringt sie am häufigsten aus der linken A. vertebralis, oder sie setzt sich aus zwei symmetrischen, aus beiden Aa. vertebrales entspringenden Wurzeln zusammen (Fig. 70 *spa*), die sich am oberen Ende des Rückenmarks zu einem unpaaren Gefäss vereinigen, welches längs der Mitte der Vorderfläche des Organs, vor dem Eingang der vorderen Längsspalte, ohne an Kaliber merklich abzunehmen bis zum Filum terminale herabläuft und erst auf dem letzteren sich allmälig verliert. Selten erhalten sich zwei Aa. spinales antt. eine längere Strecke gesondert; sie schicken einander eine ansehnliche quere Anastomose zu, die linke verläuft in der Längsspalte des Rückenmarks, die rechte zur Seite derselben (Duret). Die unpaare A. spinalis ant. ist streckenweise geschlängelt, streckenweise gerade; sie theilt sich mitunter in zwei Arme, die bald wieder zusammenfliessen; sie giebt an unbeständigen Stellen eine geringe Zahl vereinzelter, starker Aeste ab, welche mit einer vorderen Nervenwurzel zum Zwischenwirbelloch gelangen und Verbindungen mit den Intercostalarterien herstel-

[1]) Grund- oder Zapfenpulsader. [2]) *Aa. profundae cerebri.* [3]) *Rr. meningei.* [4]) *Rr. musculares.*

Fig. 70.

len. Am Conus terminalis sendet sie nach jeder Seite einen feinen Ast, seltener zwei, welche unregelmässig geschlängelt und in abwärts convexen Bogen unter den vorderen Wurzeln der letzten Nerven und unter dem Lig. denticulatum auf die Rückseite des Rückenmarks übergehen und vor den hinteren Nervenwurzeln aufwärts umbiegen. Von der Umbeugungsstelle an lässt sich das Gefäss in dem Winkel, welchen die Reihe der hinteren Nervenwurzeln mit den Seitensträngen bildet, immer noch stark geschlängelt, bis zu den Aa. spinales posteriores hinauf verfolgen und so erweist sich der an jeder Seite des Conus terminalis gelegene Bogen als bogenförmige Anastomose zwischen den unteren Enden der vorderen und hinteren Spinalarterien (Fig. 70).

Verfolgt man nun die letzteren von ihrem Ursprunge an abwärts an der Rückseite des Rückenmarks, so sieht man sie, nach Abgabe eines gegen den vierten Ventrikel aufsteigenden Astes[1]), sich unter den hinteren Nervenwurzeln verbergen und man muss diese Wurzeln zurückschlagen, um den ganzen Verlauf der Stämmchen zu überblicken. Dabei zeigt sich zwischen der vorderen und den hinteren Spinalarterien der Unterschied, dass, während von der starken vorderen Arterie aus nur hier und da ein starker Ast bald eine rechte, bald eine linke vordere Nervenwurzel begleitet, die feinen hinteren Spinalarterien (Fig. 70 *spp*) regelmässig mit jeder hinteren Nervenwurzel einen feinen Ast zum Zwischenwirbelloch und zur Verbindung mit der Intercostalarterie abgeben[2]).

Rückenmark eines Kindes, mit den Arterien, von vorn. *c* A. vertebralis. *ba* A. basilaris. *spa*, *spp* A. spinalis ant. und post. * Lig. denticulatum, am Halstheile in Verbindung mit der fibrösen Haut (**), weiter abwärts dicht am Rückenmark abgeschnitten. † Hintere, †† vordere Nervenwurzeln.

---

[1]) *R. cerebellaris* Masse. [2]) Nach Theile's Beschreibung wären die Anastomosen der vorderen Vertebralarterie mit den Intercostalarterien oder den entsprechenden zwar ebenso unregelmässig, aber viel häufiger. Er fand am Halse vier bis sechs kleine, am Rücken im Mittel vier, in der Lendengegend ein bis zwei, in der Sacralgegend zwei, am Steissbein eine. Die feineren, hinteren Anastomosen sind seinen Beobachtungen zufolge nicht zahlreicher, als die vorderen und reichen nur bis

Von allen drei Spinalarterien gehen feinste, fast capillare Zweige direct in das Rückenmark; andere verbreiten sich in der Gefässhaut und bilden in derselben ein weitmaschiges Netz, durch welches die Stämme communiciren. Streckenweise treten in diesem Netz an der Rückenfläche die verticalen

Fig. 71.

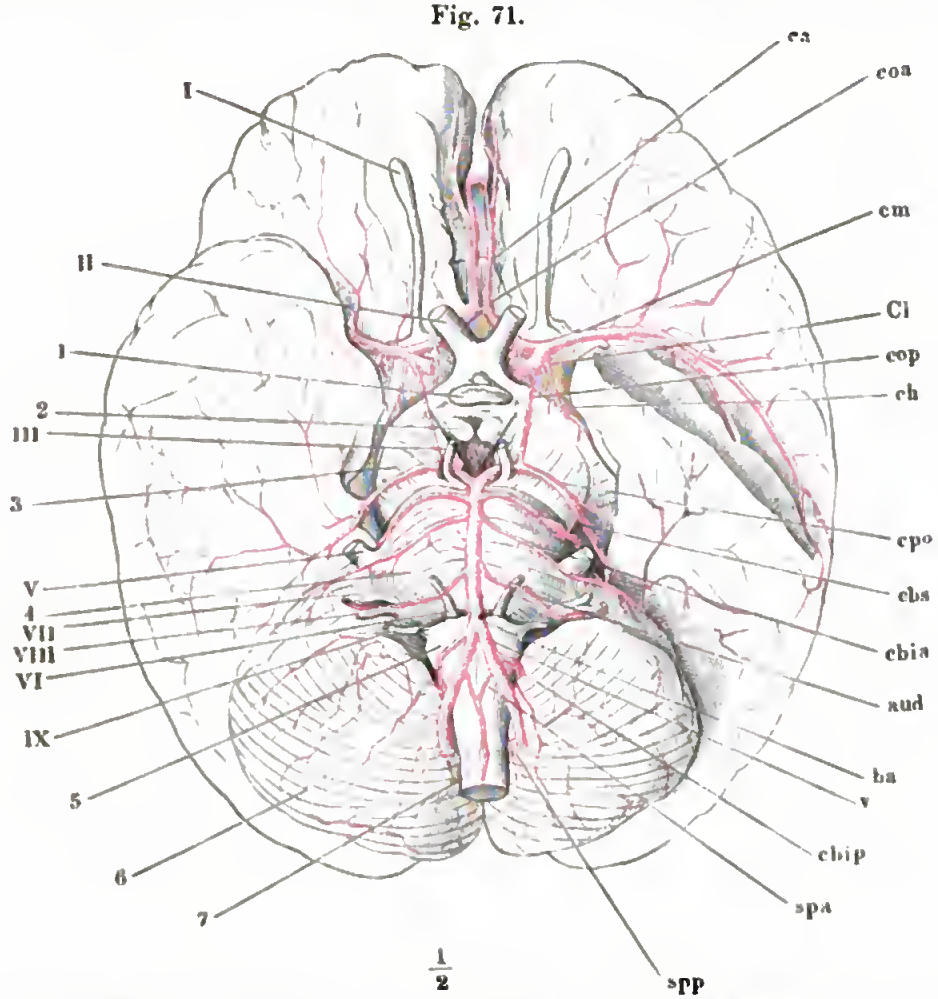

Basis des Gehirns mit den Arterien. I — IX Erster bis neunter Hirnnerve. 1 Hypophyse. 2 C. candicans. 3 Crus cerebri. 4 Pons. 5 Med. oblongata. 6 Kleinhirn. 7 Rückenmark. *ca* A. cerebri ant. *coa* A. communicans ant. *cm* A. cerebri media. *Ci* Carotis int. *cop* A. communicans post. *ch* A. choroidea. *cpo* A. cerebri post. *cbs* A. cerebelli sup. *cbia* A. cerebelli inf. ant. *aud* A. auditiva. *ba* A. basilaris. *v* A. vertebralis. *cbip* A. cerebelli inf. post. *spa* A. spinalis ant. *spp* A. spinalis post.

Anastomosen so hervor, dass sie als continuirliche Stämmchen an der medialen Seite der hinteren Wurzeln erscheinen.

Aus dem Ende der A. vertebralis oder aus dem Anfange der A. basilaris, oft auf beiden Seiten verschieden, entspringen kurze Aestchen zur Medulla oblongata und die *A. cerebelli inf. post.* (VI [1]) (Fig. 71 *cbip*), welche einen Theil der Aestchen der Medulla oblongata übernehmen kann. Die

zum unteren Ende des Lig. denticulatum. Im Allgemeinen schienen sie ihm auf beiden Seiten zu alterniren. [1]) *A. cereb. inf. magna.*

letzteren gehören zum Theil den Nervenwurzeln an[1]), sie begleiten dieselben und senden regelmässig in einiger Entfernung von deren Ursprung je einen rückläufigen Ast zur Medulla oblongata; zum Theil[2]) dringen sie von der vorderen Längsfurche der Med. oblongata und von der unteren Fläche des Pons zu den am Boden des vierten Ventrikels gelegenen grauen Kernen vor. Die Arterien dieser Kategorie haben 0,16 bis 0,25 Mm. im Durchmesser: sie gehen keine Anastomosen untereinander ein.

Die A. cerebelli inf. post. wendet sich um die Medulla oblongata und hinter dem Crus cerebelli ad pontem zur unteren Fläche des Kleinhirns, sendet Aeste in den Plexus choroideus des vierten Ventrikels, einen sagittalen Ast rückwärts in die Furche zwischen der Hemisphäre und dem unteren Wurm, der vorzüglich dem letzteren bestimmt ist und mit der symmetrischen Arterie anastomosirt, und breitet sich mit ihren übrigen Aesten über die untere Fläche und den hinteren und Seitenrand der oberen Fläche aus.

Die Arterien, die aus der A. basilaris nach beiden Seiten, nicht immer ganz symmetrisch hervorgehen, sind neben den bereits erwähnten Zweigen zu den Nervenwurzeln, die *A. cerebelli inf. ant.*[3]), die *A. auditiva*[4]), welche beide nicht selten mit einem gemeinschaftlichen Stämmchen entspringen. und die *A. cerebelli sup.*[5]). Die *A. cerebelli inf. ant.* (*cbia*), etwas schwächer, als die gleichnamige hintere Arterie, geht etwa über die Mitte der Brücke, hinter dem Ursprung des N. trigeminus und über den Nn. facialis und acusticus an den vorderen Theil der unteren Fläche und den vorderen Rand der oberen Fläche der Hemisphäre des Kleinhirns.

A. cereb. inf. ant.

A. audit.

Die *A. auditiva* (*aud*) begleitet den N. acusticus in den inneren Gehörgang und die Zweige desselben durch die Löcher der Macnlae cribrosae und des Tractus spiralis zum Periost des knöchernen und zum häutigen Labyrinth[6]) und zur Schnecke[7]). Jeder Bogengang erhält zwei Arterien, welche von beiden Enden einander entgegengehen und in einander münden. In den Centralcanal des Modiolus tritt ein stärkerer Ast; von ihm, so wie direct durch den Tractus spiralis foraminosus begeben sich zahlreiche Zweige zu den Scheidewänden der Schneckenwindungen, zum äusseren Periost der Lamina spiralis und mit den Nervenfasern zwischen die Lamellen der letzteren. Die Gefässe des äusseren Periost bilden im Labinm tympanicum ein in sich abgeschlossenes Netz mit peripherisch convexen Bogen, dessen Blut in das venöse Randgefäss der Lamina spiralis übergeht (Rüdinger[8]). Ebenso selbständig scheint das aus besonderen, dichotomisch getheilten Stämmchen hervorgehende Gefässnetz des acustischen Endapparats sich zu verhalten, während das Netz der Stria vascularis mit den Gefässen des Periost der Schneckenwandung communicirt. Alle diese Gefässe des Labyrinths aber bilden einen selbständigen, gegen die peripherischen Theile des Schläfenbeins isolirten Bezirk und wenn die Artt. auditiva und meningea

---

[1]) *Art. radiculaires* Duret (Arch. de physiol. 1873, p. 97). [2]) *Art. mediana ou des noyaux* Duret. Die letzteren theilt Duret weiter ein in *Art. bulbaires proprement dites Art. sous-protuberantielles, médio-protuberantielles* und *sus-protuberantielles.* [3]) *A. cerebelli inf.* Langer. [4]) *A. auditiva int.* aut. [5]) M. J. Weber zählt eine *A. cerebelli sup. ant.* u. *post.* auf. [6]) *A. vestibuli.* [7]) *A. cochleae.* [8]) Atlas des menschl. Gehörorgans, Lief. 1. München 1866. Taf. X.

media mit verschiedenfarbigen Massen injicirt werden, so erscheint das Labyrinth allein in der Farbe der A. anditiva, der Rest des Schläfenbeins in der Farbe der A. meningea media (Hyrtl[1]).

A. cereb. sup.

Die *A. cerebelli sup.* (*cbs*), etwas stärker, als die Aa. cerebelli inff., zweigt sich von der A. basilaris unmittelbar vor ihrer Theilung ab, verläuft also dicht hinter der A. cerebri post. ihrer Seite und parallel derselben am vorderen Rand der Brücke um den Grosshirnschenkel zum vorderen Rand des Kleinhirns. Nachdem sie auf diesem Wege die Brücke, den Grosshirnschenkel und die Crura cerebelli ad pontem und ad corpp. quadrigemina mit Zweigen versehen, zerfällt sie in einen lateralen und einen medialen Ast. Jener verbreitet sich auf der Hemisphäre und anastomosirt am hinteren und Seitenrande derselben mit den unteren Arterien des Kleinhirns; der andere giebt Aeste rückwärts an den oberen Wurm und vorwärts zu dem vorderen Marksegel, den Vierbügeln, dem Conarium und dem Plexus choroideus des dritten Ventrikels. Durch die letzteren anastomosirt die A. cerebelli sup. mit der A. choroidea[2]).

A. cerebri post.

Die *A. cerebri post.* (IV 3) geht, wie erwähnt, eine Strecke weit am vorderen Rande der Brücke hin, der vorigen Arterie parallel (Fig. 71 *cpo*); sie ist von ihr am Ursprunge durch die Wurzel des N. oculomotorius geschieden, weiterhin schiebt sich das Tentorium cerebelli zwischen beide Gefässe. Noch diesseits des N. oculomotorius nimmt die A. cerebelli post. die A. communicans post. (*cop*) von der Carotis int. auf, die an der Seite den arteriellen Gefässkranz der Hirnbasis (S. 117) bilden hilft und sendet Aeste zu den Hirnschenkeln und durch die Poren der Hirnbasis zu der hinteren Hälfte des Thalamus, zu den Vierhügeln und über dieselben weg zum Plexus choroideus des Seitenventrikels[4]). Oberhalb des Tentorium vertheilen sich die Aeste der hinteren Grosshirnarterie an die untere und innere Fläche des hinteren Grosshirnlappens und anastomosiren dort mit der mittleren, hier mit der vorderen Grosshirnarterie.

** In der Brustwand absteigende Aeste.

2. A. mammaria int. *mmi* (IV 5).

** Absteigende Aeste. 2. Mammar. int.

Läuft über die Spitze der Pleura an der hinteren Fläche der V. anonyma brachiocephalica, dann des Sternoclaviculargelenks herab zur vorderen Brustwand. An dieser setzt sie ihren Weg zwischen den Rippen und dem M. transversus thoracis ant., 8 bis 10 Mm. vom Seitenrande des Brustbeinkörpers entfernt, in verticaler Richtung fort bis in den sechsten Intercostalraum, in welchem sie sich in die beiden Endäste spaltet, von denen der eine längs den Rippenursprüngen des Zwerchfells seit-abwärts, der andere in der Flucht des Stammes gerade abwärts zieht (Fig. 72).

---

[1]) The natural history review. 1861. July, p. 315. [2]) Das Stämmchen, aus welchem diese vorderen Aeste zuweilen entstehen, wird deshalb *A. choroidea post. sup.* genannt. [3]) *A. profunda cerebri.* [4]) *A. choroidea sup. ant.* Theile. [5]) *A. thoracica int.* Innere Brustpulsader.

Von dem Stamm gehen regelmässige, in jedem Intercostalraum sich wiederholende Aeste an die Rumpfwand und unregelmässige Aeste an die

Fig. 72.

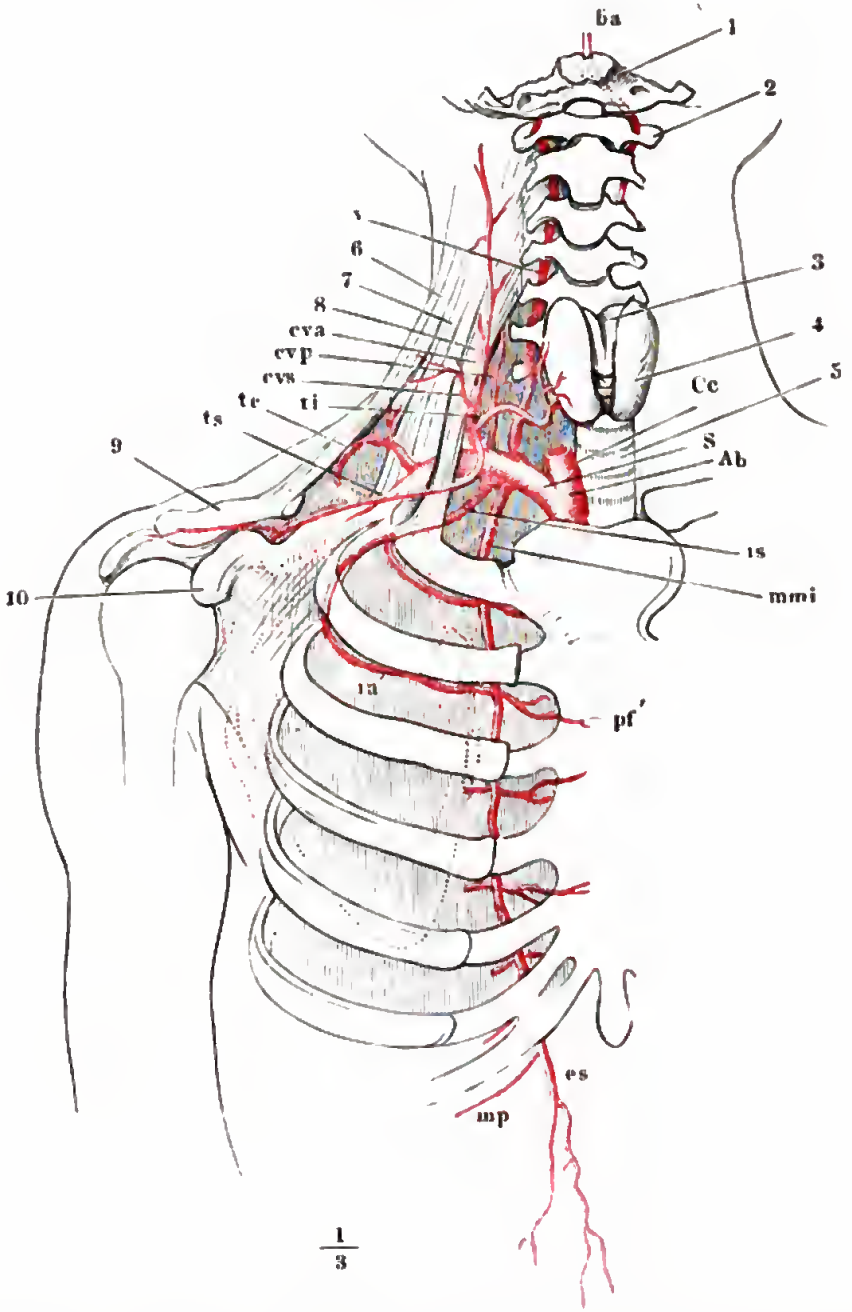

$\frac{1}{3}$

Verzweigung der A. subclavia. 1 Hinterhauptsbein. 2 Atlas. 3 Cart. thyreoidea. 4 Gland. thyreoidea. 5 Trachea. 6 M. trapezius. 7, 8 M. scalenus med. u. ant. 9 Clavicula. 10 Processus coracoideus. *Ab* A. anonyma brachiocephalica. *Cc* A. carotis comm. *S* A. subclavia. *c* A. vertebralis. *ba* A. basilaris. *mmi* A. mammaria int. *pf'* Rnm. perforans derselben. *ia'* R. intercostalis nnt. derselben. *es* A. epigastrica sup. *mp* A. musculophrenica. *is* A. intercostalis suprema. *cvp* A. cervicalis profunda. *ti* A. thyreoidea inf. *cva* A. cervicalis adscend. *cvs* A. cervicalis superficialis. *ts* A. transversa scapulae. *tc* A. transversa colli.

Contenta der Brusthöhle ab, die letzteren rückwärts, die ersteren nach drei Seiten, lateral-, median- und vorwärts.

Die Aeste, welche sich rückwärts in den Brustraum begeben (*Rr. mediastinici antt.*), versorgen die im vorderen Mediastinum gelegenen Theile, Thymus, Lymphdrüsen, Fett, ferner das Pericardium und das untere Ende der Trachea, die Bronchi und Lungen. Die unbeständigsten unter diesen Aesten sind die zu den Respirationsorganen[1]); sie gehen innerhalb des Mediastinum ebenso unbeständigen Aesten der Aa. intercostales entgegen und vereinigen sich mit denselben zu einem weitmaschigen Netze, aus welchem feine Zweige theils mit den Bronchialästen in die Tiefe gehen, theils mit subpleuralen Venen auf der Oberfläche der Lunge sich verbreiten (Turner[2]). Der beständigste Ast ist die *A. pericardiaco-phrenica* (VI[3]), ein im Verhältniss zu seiner Stärke sehr langes Gefäss, welches oft schon in der Gegend der ersten Rippe seinen Ursprung nimmt und mit dem N. phrenicus vor der Lungenwurzel an der äusseren Fläche des Pericardium bis zum Zwerchfell herabgeht. Es giebt Zweige dem Pericardium, der Thymus und den vorderen musculösen Zacken des Zwerchfells und anastomosirt durch die letzteren mit den Aa. phrenicae inff.

Aus der A. pericardiaco-phrenica oder direct aus dem Stamm der Mammaria oder aus anderen, im vorderen Mediastinum sich ausbreitenden Aesten entspringen die Thymuszweige, *Aa. thymicae*, in der Regel die Hauptarterien dieser Drüse, die von dem Bindegewebe aus, welches die beiden Lappen verbindet, sich verbreiten.

Unter den Brustwandästen der A. mammaria int. sind die ansehnlichsten die lateralen, *Rr. intercostales antt.* (Fig. 72 *ia'*[4]), deren Verlauf und Zusammenmündung mit den eigentlichen Intercostalarterien schon oben (S. 83) geschildert wurde und bei den eigentlichen Intercostalarterien nochmals zur Sprache kommen wird. Sie versehen die sechs oberen Intercostalräume; die einfachen Stämmchen, welche sich in die vorderen Arterien des fünften und sechsten Intercostalraumes theilen, entspringen über den vorderen Enden der Rippen, die den betreffenden Raum von oben her begrenzen und gehen schräg lateral-abwärts hinter den Rippenknorpeln weg. Die medialen Aeste der A. mammaria interna, *Rr. sternales*[5]), wenden sich gegen das Brustbein und vereinigen sich auf der hinteren Fläche desselben mit den symmetrischen Gefässen zu einem reichen Netz. Häufig entspringen sie gemeinschaftlich mit den vorderen Aesten der Mammaria, den *Rr. perforantes* (*pf'*[6]), die dann die Intercostalmuskeln durchbohren, um sich in den äusseren Schichten der Brustwand, in Muskeln, Mamma und Haut[7]) und im äusseren Periost des Brustbeins[8]) zu vertheilen. Es sind sechs bis sieben an der Zahl; der erste, der aber zuweilen durch einen Ast der A. transversa

[1]) *A. bronchialis ant. s. sup.* [2]) Brit. and foreign medico-chirurg. review. 1865, p. 208. [3]) *A. diaphragmatica sup. A. comes n. phrenici.* Quain. *A. pericardiaca sup. s. descendens* Barkow. Sie ist nach Barkow meistens schwächer, als die ihr aus der A. phrenica inf. entgegenkommende *A. pericardiaco-phrenica inf. s. adscendens s. phrenico-pericardiaca.* [4]) *Artt. costales supp.* u. *inff.* M. J. Weber. [5]) *Aa. sternales postt.* M. J. Weber. [6]) Die Stämmchen werden bald als *Rr. sternales*, bald als *Rr. perforantes* und danach die *Rr. perforantes* als Aeste der *sternales* oder umgekehrt bezeichnet. [7]) *Rr. musculares, cutanei, mammarii* Cruv. [8]) *Aa. sternales antt.* M. J. Weber.

scapulae vertreten wird, gelangt über dem Schlüsselbein zwischen dem Sternal- und Clavicularursprung des M. sternocleidomastoideus nach aussen und giebt dem M. pectoralis maj. und den Ursprüngen der vorderen Halsmuskeln Zweige. Die mittleren Rr. perforantes, von welchen die Mamma Aeste bezieht[1]), zeichnen sich beim Weibe, namentlich zur Zeit der Lactation, durch ihre Stärke aus; der R. perforans des dritten Intercostalraumes kann einen Durchmesser von 2 Mm. und mehr erreichen.

Der mediale Endast, *A. epigastrica sup.* (v) (*es*), verlässt zwischen dem Sternal- und Costaltheil des Zwerchfells die Brusthöhle, tritt hinter dem M. rectus abdominis in dessen Scheide und spaltet sich in eine Anzahl verticaler Zweige, welche Gefässe in den Muskel und in bestimmten Abständen durch den Muskel und das vordere Blatt seiner Scheide in die Haut senden. Wegen der Anastomosen der tiefen Zweige mit denen der symmetrischen Arterie und der A. epigastrica inf. verweise ich auf S. 83. Feinere Aestchen dringen innerhalb des Lig. suspensorium zur Leber, wo sie mit der A. hepatica Verbindungen eingehen. Ein Ast von veränderlichem Kaliber, der zuweilen noch innerhalb des Thorax entspringt und zunächst dem Schwertfortsatz herabläuft[2]), verbindet sich vor diesem Fortsatz mit dem entsprechenden Gefäss der anderen Seite durch eine quere Anastomose, aus welcher durch den Schwertfortsatz, wenn derselbe durchlöchert oder gablig getheilt ist, ein Aestchen in den Thorax zurückkehrt, um sich in der vorderen Wand des Pericardium auszubreiten (Luschka).

Der laterale Endast, der dem medialen an Stärke ziemlich gleichkommt, die *A. musculophrenica* (*mp*[3]), giebt, indem sie zwischen den Zacken des Zwerchfells und des M. transv. abd. am Rande des Thorax verläuft, lateralwärts die *Aa. intercost. antt.* des siebenten bis zehnten oder elften Intercostalraumes, rückwärts Zwerchfelläste und abwärts Aeste zu den seitlichen Banchmuskeln.

3. A. intercostalis suprema *is* (IV[4]).

3. Intercost. supr.

Läuft in einem mehr oder minder steil aufwärts convexen Bogen über den Stamm des letzten Cervicalnerven und zur Seite des untersten sympathischen Halsganglion zum oberen Rande des Halses der ersten Rippe (Fig. 68) und sendet über demselben einen Ast rückwärts, dessen Kaliber etwas mehr als die Hälfte des Kalibers der Fortsetzung des Stammes beträgt. Dieser Ast, *A. cervicalis profunda* (Fig. 68, 72 *cvp*[5]), wendet sich hinter den Mm. scaleni nach oben und lässt sich auf dem M. semispinalis cervicis, zunächst vom M. semispinalis capitis bedeckt, bis zum Epistropheus verfolgen, indem er die genannten und die tieferen Nackenmuskeln sowie den Halstheil des M. sacrospinalis versorgt und mit Zweigen der Aa. occipitalis, vertebralis, cervicalis adsc. anastomosirt. Unbeständig und von verschiedener Stärke ist ein Ast[6]), welcher von der Umbeugungsstelle der

[1]) *Aa. mammariae externae.* [2]) *A. processus xiphoidei. R. xiphoideus.* [3]) *A. phrenicocostalis* Arnold. [4]) *A. intercostalis s. costalis prima.* [5]) *A. cervicalis post.* [6]) *R. descendens* Cruv.

A. cervicalis prof. zwischen den langen Rückenmuskeln abwärts zieht; er kann sich bis zur Mitte des Rückens erstrecken. Neben diesen Muskelästen gehen aus der A. cervicalis prof. in der Regel zwei Rr. spinales hervor und durch die untersten Zwischenwirbellöcher der Halswirbelsäule in die Wirbelhöhle, wo sie sich wie die Spinaläste der Intercostalarterien verhalten.

Der Stamm der A. intercostalis suprema steigt vor dem Intercostalzweig des ersten Dorsalnerven zum ersten und meistens vor dem Hals der zweiten Rippe zum zweiten Intercostalraum herab und giebt in beiden Räumen (Fig. 68, 72) die Aeste zur Brustwand[1]) und zum Rücken ab, die ich bei Beschreibung der regelmässigen Intercostalarterien aus der Aorta thorac. aufzählen werde.

*** Aus dem Truncus thyreocervicalis (II).

4. A. thyreoidea inf. *ti* (IV).

*** Truncus thyreocervic. 4. Thyreoid. inf.

In der Regel der stärkste Ast des genannten Stammes, aber im umgekehrten Verhältniss zur Stärke des symmetrischen Gefässes und der A. thyreoidea sup. Er steigt vom Ursprung an bis fast zur Höhe des Querfortsatzes des sechsten Halswirbels zwischen dem medialen Rande des M. scalenus ant. und der A. carotis comm. gerade oder leicht lateralwärts convex empor, wendet sich dann im einfachen Bogen oder geschlängelt hinter der Carotis und den Nervenstämmen des Halses medianwärts und endet in der Glandula thyreoidea und den dieselbe bedeckenden Muskeln in der Regel mit zwei Aesten[2]), von denen der eine am unteren, der andere am Seitenrande der Drüse eintritt (Fig. 71). Ueber das Verhältniss der beiden gleichnamigen Arterien zu einander und zu den Aa. thyreoid. supp. vgl. S. 95.

Von dem aufsteigenden Stück der A. thyreoidea inf. geht zuweilen die A. cervicalis adscendens, von ihm oder vom Anfang des queren Stücks geht ein Ast zu den tiefen vorderen Halsmuskeln (M. longus colli), auch wohl zum M. scalenus anticus ab. In der Nähe der Glandula thyreoidea entspringen in unbestimmter Zahl Zweige zum Pharynx und Oesophagus und zur Trachea[3]), unter den letzteren fast constant ein längeres, neben der Trachea bis zu den Bronchien und der Thymus absteigendes Gefäss[4]), welches mit den Aa. bronchiales anastomosirt und dieselben theilweise ersetzen kann. Ein *R. laryngeus inf.* (VI) begiebt sich unterhalb des M. laryngopharyngeus zur hinteren Wand des Kehlkopfs, versorgt die Muskeln derselben, die Schleimhaut des Pharynx und des Kehlkopfs und anastomosirt mit der A. laryngea sup. Von dem am unteren Rande der Glandula thyreoidea verlaufenden Aste zweigt sich ein feines Gefäss ab, welches unter der Cartilago cricoidea mit dem symmetrischen Gefässe zu einer bogenförmigen Anastomose zusammentritt.

[1]) *A. intercostalis post. prima* und *secunda*. [2]) *Rr. thyreoidei*. [3]) *Rr. pharyngei, oesophagei, tracheales*. [4]) *R. thoracicus* Haller. *R. bronchialis* Cruv.

5. A. cervicalis adscendens *cva* (v [1]).

5. Cervic. adsc.

Geht aus dem Truncus thyreo-cervicalis oder aus der A. thyreoidea inf. oder direct aus der A. subclavia gerade aufwärts vor den vorderen Zacken

Fig. 73.

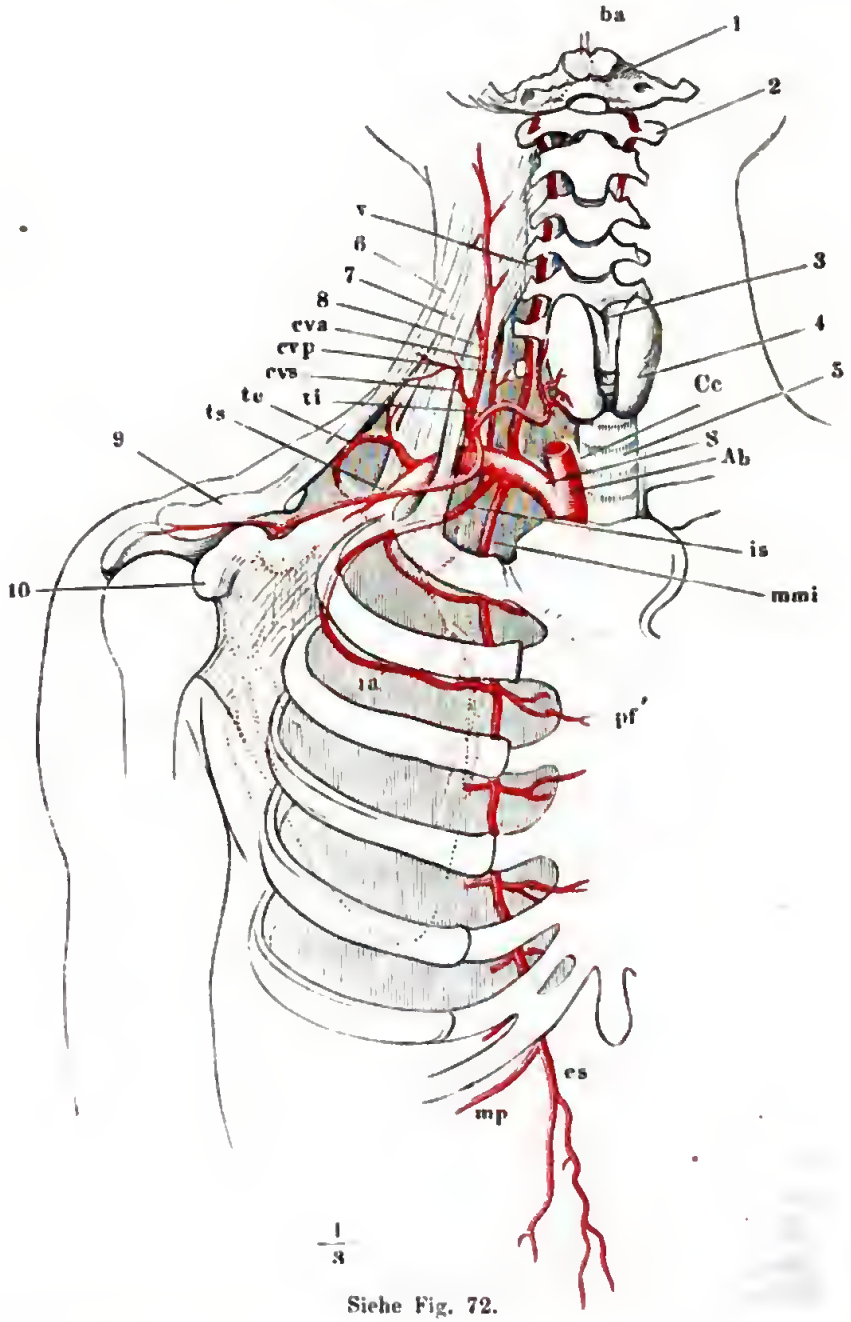

Siehe Fig. 72.

der Querfortsätze, zwischen den Insertionen der lateralen und medialen hinteren Halsmuskeln (Fig. 73), verästelt sich in beiden Gruppen und lateraler-

[1]) *A. dorsalis suprema.*

seits auch noch in den tiefen Nackenmuskeln, zu welchen sie zwischen den Querfortsätzen des fünften und vierten Halswirbels, selten weiter oben, Aeste rückwärts sendet, deren Stärke je nach der Ausbreitung der A. cervicalis prof. variirt. Ihre oberen Endäste anastomosiren in der Gegend des Atlas mit der A. pharyngea adsc. Vom unteren Theil des Stammes entspringen einige Spinaläste[1]), die in den Rinnen der Querfortsätze, am beständigsten des sechsten und fünften Halswirbels, vor den Cervicalnervenstämmen und hinter der A. vertebralis, mit der sie anastomosiren, verlaufen und durch die Zwischenwirbellöcher in die Wirbelhöhle treten.

6. A. cervicalis superficialis *cvs* (V[2]).

Läuft vor, seltener hinter dem M. scalenus anticus, parallel dem Schlüs- 6. Cervic. supert.
selbein und etwa 25 Mm. oberhalb desselben durch die Fossa supraclavicularis zum Rande des M. trapezius (Fig. 73), vor oder hinter dem unteren Bauche des M. omohyoidens, dem sie Zweige giebt. Unter dem M. trapezius theilt sie sich in mehrere, theils auf-, theils absteigende Zweige, mittelst deren sie diesen Muskel, dann die Mm. rhomboidei, serrat. post. sup., spleuii und den M. levator scapulae versorgt. Die oberen Zweige anastomosiren mit der A. occipitalis und den Aa. cervicales profunda und adscend., die unteren mit den Aa. transversae scapulae und colli.

7. A. transversa scapulae *ts* (IV[3]).

Parallel der vorigen, aber tiefer, in der Regel hinter dem Schlüssel- 7. Transv. scap.
bein versteckt, zieht diese Arterie, je nachdem sie dies- oder jenseits des M. scalenus ant. entspringt, ein längeres oder kürzeres Stück an der Basis der Fossa supraclavicularis hin. In dieser Grube liegt sie vor der A. subclavia und den dieselbe begleitenden Nerven des Plexus brachialis und über der V. subclavia; indem sie sodann hinter dem Acromioclaviculargelenk sich um den Hals herumschlägt, gelangt sie unter den M. trapezius und den hinteren Bauch des M. omohyoideus. Von dem hinter dem Schlüsselbein gelegenen Theil gehen Aeste zum M. subclavius[4]) und zur äusseren Fläche der vorderen Brustwand[5]), um mit den Rr. thoracici der A. axillaris zu anastomosiren; unter dem M. trapezius entspringen Aeste zu diesem Muskel, deren Stärke von der Entwickelung der A. cervicalis superficialis abhängt, und ein Ast, *R. acromialis* (Fig. 73), der den M. trapezius in der Gegend des Acromion durchbohrt und an dem Acromioclaviculargelenk mit der A. thoracico-acromialis anastomosirt. Am oberen Rande des Schulterblattes angekommen geht das Ende des Stammes[6]) über dem Lig. transv. scapulae sup., nur sehr selten unterhalb desselben, durch die Incisura scapulae in die Fossa supraspinata und weiter am lateralen Rande des Schulterkammes

[1]) *Rr. cervico-spinales* Cruv. [2]) *A. transversalis cervicis. A. cervicalis transversa.* [3]) *A. suprascapularis. A. scapularis sup.* [4]) *Rr. clavicularcs.* [5]) *R. thoracicus* Cruv. [6]) *A. suprascapularis s. scapularis sup.* Arnold.

unter dem Lig. transv. scapulae inf. in die Fossa infraspinata. Dort sendet sie dem M. supraspinatus Aeste; hier versorgt sie den M. infraspinatus und bildet unter demselben mit Aesten der A. circumflexa scapulae ein weitläufiges anastomotisches Netz von verhältnissmässig ansehnlichem Kaliber.

**** Jenseits des M. scalenus ant. entspringend.

8. A. transversa colli *tc* (IV[1]).

**** Jenseits d. scalenus. 8. Transv. colli.

Verläuft ungefähr in der Mitte zwischen der A. cervicalis superfic. und transversa scapulae (Fig. 73), denselben parallel, aber tiefer, als beide, unmittelbar auf dem M. scalenus medius und nicht selten durch einen Schlitz des M. scalenus posticus, welchen beiden sie Aeste giebt, dann durch den Plexus brachialis zwischen dem fünften und sechsten oder dem sechsten und siebenten Cervicalnerven zum oberen Rande des Schulterblattes. Sie erreicht den oberen medialen Winkel desselben in der Nähe der Insertion des M. levator scapulae, den sie versorgt, und sendet von da einen Ast[2]) zur Fossa supraspinata, dessen Zweige in die Mm. supraspinatus, trapezius, deltoideus eintreten und bis zum Acromioclaviculargelenk vordringen, mit der A. transversa scapulae anastomosiren und mittelst Durchbohrung der Insertionssehne des M. trapezius zur Cutis gelangen. Die Fortsetzung des Stammes theilt sich hinter dem M. levator scapulae oder nachdem sie zwischen den Bündeln desselben hindurchgetreten in zwei Aeste, einen aufsteigenden und einen absteigenden (Fig. 73). Der *R. adscendens*[3]), der schwächere, verbreitet sich, mit der A. cervicalis superficialis anastomosirend, in den Mm. splenii und der nächst tieferen Schichte der Nackenmuskeln; der *R. descendens*[4]) geht längs der Basis des Schulterblattes zwischen den Mm. rhomboidei und dem M. serratus posticus sup. herab, giebt diesen Muskeln eine Reihe medialer, den Mm. subscapularis und infraspinatus eine Reihe lateraler Aeste, durch welche er einerseits mit den Rückenästen der Aa. intercostales, andererseits mit den Aa. subscapularis und transversa scapulae anastomosirt, und sendet seine letzten Anläufer in den M. latissimus.

b. A. axillaris *Ax* (I[5]).

b. Axillaris.

Mit diesem Namen wird der Theil der Arterie der oberen Extremität bezeichnet, der am unteren Rande des Schlüsselbeins oder vielmehr des M. subclavius in die Achselgrube eintritt und dieselbe am unteren Rande des M. pectoralis major wieder verlässt. Sie hat auf dieser Strecke einen, bei herabhängendem Arm, ziemlich gerade lateralwärts absteigenden Verlauf (Fig. 75), so dass sie durch Erhebung des Armes gespannt wird; ruht mit dem oberen Ende auf der ersten Rippe und nähert sich am unteren Ende

---

[1]) *A. dorsalis scapulae. A. scapularis post.* [2]) *R. supraspinatus* Theile. [3]) *R. cervicalis post. R. cervicalis* Cruv. [4]) *A. dorsalis scapulae. R. scapularis* Cruv. [5]) Achselpulsader.

dem Armbein, von welchem sie nur durch den M. coracobrachialis geschieden ist.

Fig. 74.

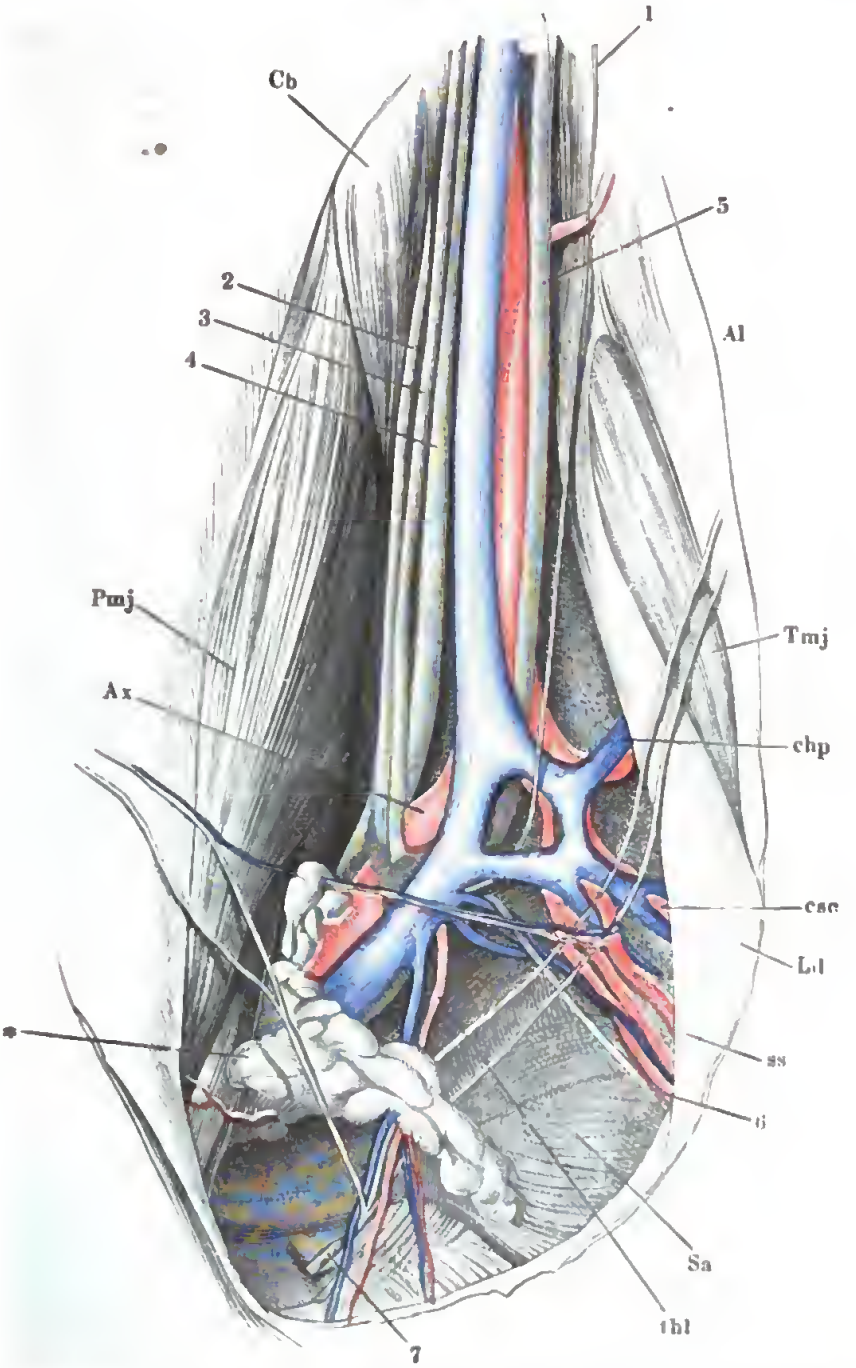

Lage der Gefässe und Nerven in der Achselgrube bei erhobenem Arm. *Pmj* M. pector. maj. *Cb* M. coracobrachialis. *Al* M. anconeus long. *Tmj* M. teres major. *Ld* M. latissimus dorsi. *Sa* M. serratus ant. * Achseldrüsen. 1 N. cutaneus medialis. 2 N. cutaneus lateralis. 3 N. cutaneus medius. 4 N. medianus. 5 N. ulnaris. 6 N. subscapularis. 7 R. perforans des zweiten Intercostalnerven. *Ax* A. u. V. axillaris. *chp* A. u. V. circumflexa humeri post. *ss* A. u. V. subscapularis. *csc* A. u. Vv. circumflexae scapulae. *thl* A. u. V. thorac. long.

In dem Bündel, welches sie mit der entsprechenden Vene und den Nerven des Plexus brachialis bildet (Fig. 74), nimmt sie die Mitte ein, die Nerven an der lateralen, die Vene an der medialen Seite, bis sie in der Gegend des lateralen Schulterblattrandes von den beiden medianwärts absteigenden Strängen umfasst wird, die sich an ihrer medialen Seite zum N. medianus vereinigen. In umgekehrter, medianwärts aufsteigender Richtung wird sie dicht unter dem Schlüsselbein von der V. cephalica gekreuzt. Die Rückwand der Achselgrube, auf welcher das Gefäss- und Nervenbündel ruht, wird oben vom Thorax, dann von dem lockeren Bindegewebe zwischen M. serratus anticus und subscapularis, zuletzt von den Mm. teres maj. und latissimus gebildet. Von vornher bedecken das Bündel die Mm. pectoralis maj. und minor, der letztere so, dass er sich mit demselben in einer Entfernung vom Schlüsselbein kreuzt, die der Breite des Muskels ungefähr gleichkommt (Fig. 75). An der unteren Seite trennt nur fetthaltiges Bindegewebe mit eingelagerten Lymphdrüsen die Arterie von der Fascie und der Haut der Achselgrube.

Die collateralen Aeste der A. axillaris strahlen nach drei Richtungen aus und lassen sich danach in drei Gruppen scheiden, mediale zur Brustwand, laterale zum oberen Ende des Armbeins und hintere zur Rückwand der Achselhöhle. Der medialen Aeste, *Aa. thoracicae*, sind in der Regel drei, doch können die beiden oberen in mehrere zerfallen oder aus einem gemeinschaftlichen Stamm [1]) entspringen; die dritte wird häufig durch einen Ast der hinteren Arterien vertreten [2]). Die lateralen Aeste, *Aa. circumflexae humeri*, umfassen, ein hinterer und ein vorderer, das Armbein ringförmig; der Ursprung des hinteren Astes versetzt sich nicht selten auf eine A. subscapularis oder einen Zweig der A. brachialis. Die Zahl der hinteren Aeste, *Aa. subscapulares*, ist unbeständig; selten entspringen sie aus Einem Stamm. Eine Anzahl kleinerer, unbenannter Aeste geht abwärts zu den Lymphdrüsen und der Haut, und auch in den drei aufgezählten Gruppen kommen neben den namhaften Aesten kleinere vor, welche den Nervenstämmchen, den Mm. coracobrachialis und serratus ant. Blut zuführen.

† Aa. thoracicae.

1. A. thoracica suprema *ths* (V [3]).

† Thorac. s. Thor. supr.

Entspringt hinter dem M. subclavius oder am unteren Rande desselben (Fig. 75) und spaltet sich am oberen Rande des M. pectoralis minor in zwei Aeste; der schwächere tritt unter diesen Muskel und versorgt die obersten Zacken des M. serrat. ant. und die Intercostalmuskeln der zweiten bis fünften Rippe, zwischen denen er mit Zweigen der Intercostalarterien anastomosirt; der stärkere Ast verzweigt sich zwischen M. pectoralis minor und major vorzugsweise in dem letzteren und sendet zwischen den Bündeln desselben Zweige zur Mamma [4]) und zur Haut.

---

[1]) *A. thoracico-acromialis* Cruv. [2]) Langer unterscheidet *Aa. thoracicae superiores*, welche durch die Lücke zwischen *M. subclavius* und *pectoralis min.* hervortreten, und *inferiores*, am *M. serrat. ant.* herablaufende. [3]) *A. thoracica prima s. minor.* [4]) *Rr. mammarii externi.*

2. A. thoracico-acromialis *tha*[1]).

Sie geht, etwas stärker, als die vorige, und weiter unten, hinter dem M. pectoralis minor aus dem Stamm der A. axillaris hervor und steigt erst eine Strecke aufwärts, bevor sie vom oberen Rande des genannten Muskels aus ihre Aeste nach drei Seiten verseudet, mehrere *Rr. pectorales* medianabwärts zu den äusseren Brustmuskeln[2]), mit der A. thoracica suprema ana- 2. Thor.-acrom.

Fig. 75.

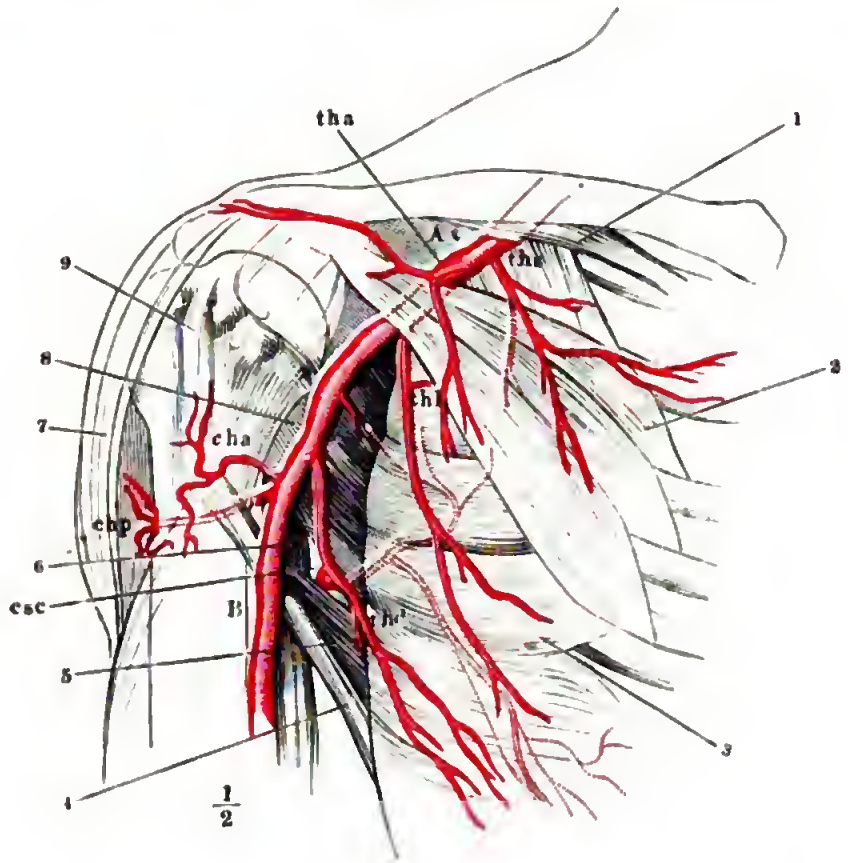

Verzweigung der A. axillaris. 1 M. subclavius. 2 M. pectoralis minor. 3 M. serrat ant. 4 M. latissimus d. 5 M. teres major. 6 M. anconeus long. 7 M. deltoideus. 8 M. subscapularis. 9 Sulcus intertubercularis des Armbeins. *Ax* A. axillaris. *B* A. brachialis. *ths* A. thoracica suprema. *tha* A. thoracico-acromialis. *thl* A. thoracica longa. *cha*, *chp* A. circumflexa humeri ant. und post. *ss* A. subscapularis. *csc* A. circumflexa scapulae. *th* R. thoracico-dorsalis.

stomosirend, einen *R. deltoideus* lateralabwärts in der Spalte zwischen M. deltoideus und pectoralis maj., dessen Zweige zum geringeren Theil dem letztgenannten Muskel, zum grösseren Theil der Schlüsselbeinportion des M. deltoideus sich zuwenden und mit den Aa. circumflexae humeri anastomo-

[1]) *A. thoracica secunda. A. thoracica humeraria s. acromialis.* Brustschulterpulsader.
[2]) *R. descendens.*

siren, endlich einen *R. acromialis*[1]) fast genau lateralwärts unter dem Schlüsselbein und über den Proc. coracoidens, gedeckt vom Ursprunge des M. deltoidens zur Acromialgegend (Fig. 75). Dieser Ast, der in der Regel der stärkste ist, versorgt unterwegs die Clavicularportionen des M. pectoralis major und des Deltoideus, den Kopf des Armbeins und die Kapsel des Schultergelenks und endet in Zweige, welche, den Ansatz des M. deltoideus durchbohrend, mit dem R. acromialis der A. transversa scapulae ein Netz um das Acromioclaviculargelenk bilden.

3. A. thoracica longa *thl*[2]).

3. Thor. longa. Diese stärkste der drei Artt. thoracicae tritt unter dem M. pectoralis minor hervor und läuft gerade abwärts bis in den fünften oder sechsten Intercostalraum auf dem M. serratus ant., welchem sie vor- und rückwärts Zweige giebt. Von den vorderen Zweigen biegen sich einige[3]) um den unteren Rand des M. pectoralis maj. aufwärts zur Mamma und anastomosiren mit der A. thoracica prima. Die hinteren Zweige geben mit Zweigen der Intercostalarterien und der A. subscapularis Verbindungen ein.

†† Aa. circumflexae humeri[4]).

1. A. circumflexa humeri ant. *cha*[5]).

†† Circumfl. hum. 1. C. h. ant. Entspringt am unteren Ende der A. axillaris und windet sich unter dem oberen Ansatze des Sehnenbogens des M. coracobrachialis (Mskl. Fig. 87 *) um die vordere Fläche des Armbeinbalses. Sie giebt Aeste den Muskeln, welche am Schulterhaken entspringen und welche an die Tuberculа des Armbeins sich ansetzen, zieht quer durch den Sulcus intertubercularis (Fig. 75) und versorgt die Synovialtasche, die ihn auskleidet. Jenseits desselben theilt sie sich in einen auf- und einen absteigenden Ast; jener verzweigt sich am Armbeinkopf und der Schultergelenkkapsel, dieser am Periost des Armbeinkörpers bis zur Gegend der Insertion des M. deltoideus. Beide anastomosiren mit der folgenden Arterie.

2. A. circumflexa humeri post. *chp* (IV[6]).

2. C. h. post. In gleicher Höhe mit der A. circumfl. humeri ant. entspringend, gelangt die A. c. h. post. unter dem M. teres minor und vor dem M. anconeus long. an die hintere Fläche des Armbeinbalses und schlingt sich um diesen der vorderen Arterie entgegen. Sie giebt feine Aeste dem Schultergelenk, zahlreiche, stärkere Aeste den genannten Muskeln, so wie dem Ende des

---

[1]) *R. transversus.* [2]) *A. thoracica tertia s. maj. s. inf. A. mammaria ext.* [3]) *Aa. mammariae extt.* [4]) Kranzpulsadern des Arms. [5]) *A. c. h. minor.* [6]) *A. c. h. major.*

M. latissimus und dem Ursprung des M. anconeus int., die meisten aber dem M. deltoideus. In dem letzteren anastomosirt sie mit dem R. deltoideus der A. thoracico-acromialis, übrigens auch mit den Aa. subscapularis und prof. brachii.

††† Aa. subscapulares *ss*.

Es sind zwei bis drei obere, welche ganz in dem M. subscapularis aufgehen und eine stärkere untere (IV[1]), die den genannten Muskel überschreitet und sich am äusseren Rande des Schulterblattes in zwei Aeste theilt. Der eine, *A. thoracico-dorsalis* Krause (Fig. 75 *thd*[2]), läuft in der Flucht des Stammes an der Seitenwand des Thorax bis zu dessen unterem Rande herab, zwischen M. serratus anticus und latissimus, in beide sich verzweigend, hinter der A. thoracica longa, mit dieser, mit den Aa. intercostales und am unteren Winkel des Schulterblattes mit dem R. descendens der A. transversa colli anastomosirend. Der andere Ast, *A. circumflexa scapulae* (*csc*[3]), ist mit Rücksicht auf das Kaliber als Fortsetzung des Stammes zu betrachten, verlässt aber die Richtung desselben und schlägt sich, medianwärts vom M. anconeus longus, in der Lücke zwischen den beiden Mm. teretes, um den lateralen Rand des Schulterblattes auf dessen Rückseite. Er sendet Zweige den Mm. anconeus, teres maj. und minor und, in Verbindung mit der A. circumflexa humeri post., dem hinteren Rande des M. deltoideus und vertheilt sich am Rande des Schulterblattes nach drei Seiten. Ein Zweig[4]) oder mehrere treten an die Vorderfläche des Schulterblattes unter den M. subscapularis; der stärkste Zweig[5]), der ebenfalls in zwei zerfallen kann, welche den M. teres min. umfassen, hilft in der Fossa infraspinata das anastomotische Netz bilden, in welches andererseits die A. transversa scapulae übergeht; ein dritter Zweig[6]) läuft längs dem lateralen Rande des Schulterblattes abwärts und endet in Anastomosen mit dem R. descendens der A. transversa colli. ††† Subscap.

c. A. brachialis *B* (II[7]).

Nach ihrem Austritt aus der Achselhöhle liegt die Arterie der oberen Extremität, die von da an Brachialis genannt wird, an der medialen Seite des M. coracobrachialis, dann des M. biceps, in der Furche zwischen den Beuge- und Streckmuskeln des Oberarms (Fig. 76). Durch reichliches Bindegewebe ist sie mit zwei Venen, mit dem N. medianus, oben mit dem N. cutaneus lateralis und bis über die Mitte des Armes mit dem N. cutaneus medius zu einem Strang verbunden, der auf dem Lig. intermusculare mediale ruht und von dem M. biceps, wenn derselbe einigermaassen kräftig ist, überragt. c. Brachial.

---

[1]) *A. subscapularis* aut. *A. infrascapularis. A. scapularis inf. s. comm.* [2]) *R. descendens* aut. *A. thoracica longa* Meckel. *A. thoracica* Cruv. *A. thoracica post. s. infrascapularis* Arnold. [3]) *A. scapularis propria* Cruv. [4]) *R. subscapularis aut.* Cruv. [5]) *R. infraspinatus.* [6]) *R. medius* Cruv. [7]) *A. humeraria.* Armpulsader. Oberarmpulsader.

übrigens nur von der dünnen Fascie der Beugeseite bedeckt wird. Die Venen liegen zu beiden Seiten der Arterie, der N. medianus vor und etwas

Fig. 76.

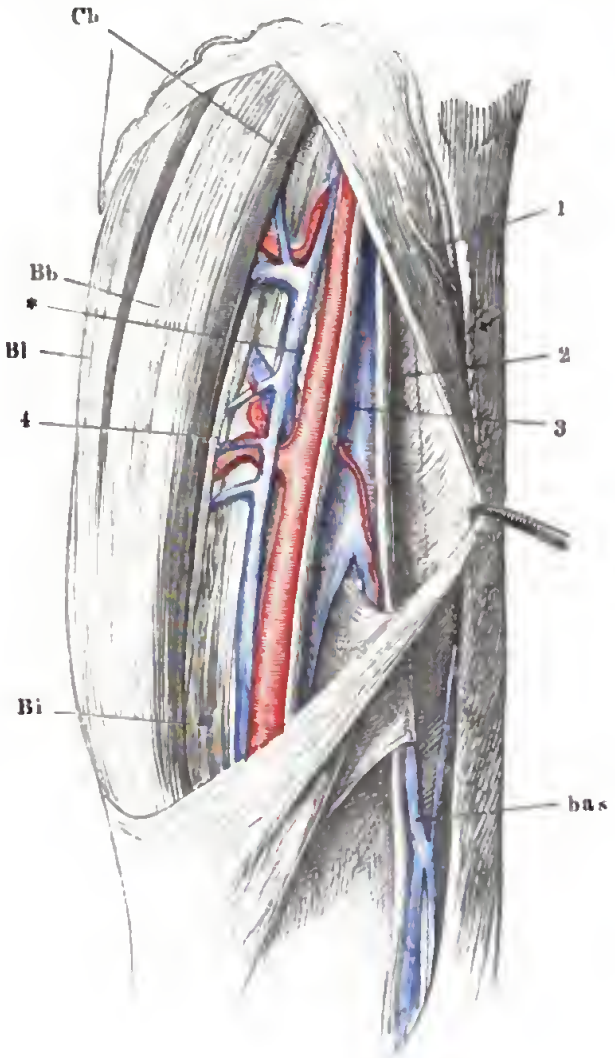

Oberarm, vordere Fläche, die Fascie ist über der Mitte des M. biceps der Länge nach gespalten und zur Seite gezogen. A brachialis mit den tiefen Venen in situ. *Cb* M. coracobrachialis. *Bb*, *Bl* M. biceps, kurzer und langer Kopf. *Bi* M. brachialis int. 1 N. cutan. medialis. 2 N. cutaneus medius. 3 N. medianus. 4 N. cutaneus lateralis. *bas* V. basilaris. * Lymphdrüse.

medianwärts neben ihr, der N. cutaneus med. noch weiter medianwärts, der N. cutaneus lateralis an ihrer lateralen Seite. Von dem N. ulnaris ist sie im unteren Theil des Oberarms durch das mediale Lig. intermusculare geschieden. Gegen die Ellenbogenbeuge folgt sie dem Rande des M. biceps auf dem M. brachialis int. zur Mittellinie des Armes und gelangt unter der oberflächlichen Sehne des M. biceps in die abwärts zugespitzte Grube zwischen M. brachioradialis und pronator teres, in welcher sie sich, über der Insertion der tiefen Sehne des M. biceps, in ihre beiden Endäste spaltet.

Die Nebenäste der A. brachialis sind sehr veränderlich und nicht einmal an den beiden Extremitäten Eines Individuums einander gleich. Kurze quere Aeste in grösserer oder geringerer Zahl, bis zu 12, gehen nach zwei Seiten ab und vertheilen sich direct in die Muskeln, die lateralen [1]) in die Beugemuskeln, die medialen [2]), am unteren Theil des Armes mittelst Durchbohrung des Lig. intermusculare rückwärts in die Streckmuskeln. Im umgekehrten Verhältniss zur Zahl dieser kleinen Zweige steht die Stärke und die Grösse des Verbreitungsbezirks der längeren und beständigeren Aeste, die insonderheit den Namen der *collateralen* führen. Es sind deren jederseits zwei, eine obere und eine untere, eine kürzere transversale und eine längere mehr verticale; jene gehört vorzugsweise den Muskeln der Rückseite, diese den Muskeln der Vorderseite an. Zwischen beiden Seiten des Armes besteht aber der Unterschied, dass die kürzere, transversale Arterie radialerseits (Fig. 77 *cls*) die obere, ulnarerseits (*cui*) die untere ist und dass die untere collaterale Arterie der Radialseite (*cli*) mit einer längs der Mitte der Rückseite des Armes herabziehenden Arterie aus Einem Stamm entspringt. Dieser Stamm ist die *A. profunda brachii* (*pb*).

Fig. 77.

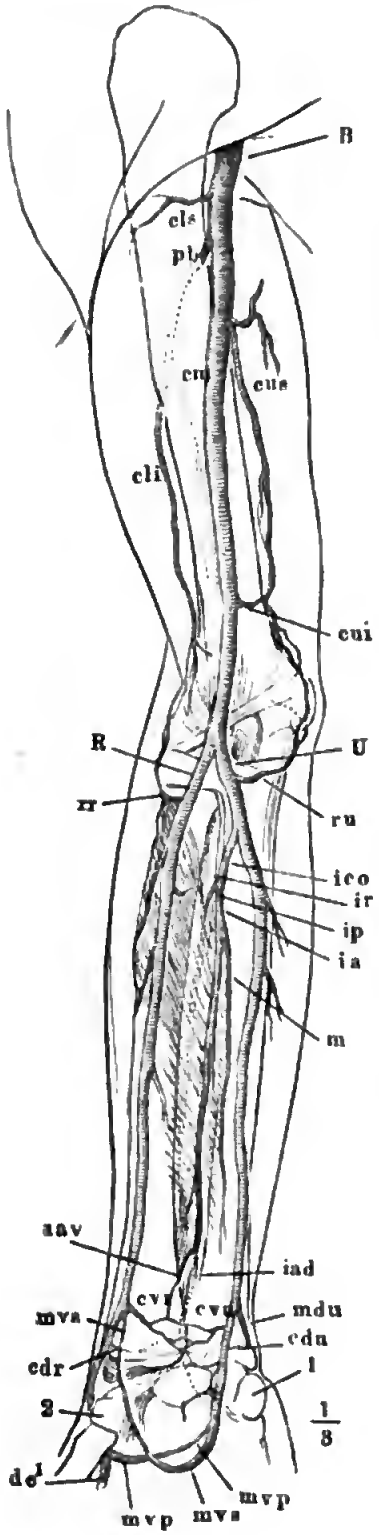

Verästelung der Armarterien. 1 Erbsenbein. 2 Tuberosität des Trapezbeins. *B* A. brachialis. *R* A. radialis. *U* A. ulnaris. *cls*, *cli* A. collateralis radialis sup. u. inf. *pb* A. profunda brachii. *cm* A. collateralis media. *cus*, *cui* A. collateralis uln. sup. u. inf. *rr*, *ru* A. recurrens rad. u. uln. *ico* A. interossea comm. *ia*, *ip* A. interossea ant. und post. *ir* A. interossea recurrens. *iar*, *iad* A. interossea ant. volaris u. dorsalis. *m* A. mediana. *cvr*, *cvu* A. carpea volaris radialis u. ulnaris. *cdr*, *cdu* A. carpea dorsalis radialis u. ulnaris. *mdu* A. metacarpea dorsalis uln. *mvs* A. metacarpea volaris sublimis (rad. u. uln.). *mvp* A. metacarpea volaris prof. (rad. u. uln.). *dc*1 A. digitalis comm. prima.

[1]) *Rr. externi* u. *anteriores* Cruv. [2]) *Rr. interni* u. *posteriores* Cruv.

1. A. collateralis radialis sup. m. *cls*[1]).

1. Collat. rad. sup.

Geht über dem unteren Ansatz des Schnenbogens des M. coracobrachialis auf der vorderen Fläche des Armbeines in transversaler Richtnng zur Insertion des M. deltoideus nnd sendet Aeste aufwärts zu diesem Muskel, sowie abwärts zum Ursprunge des M. brachialis (Fig. 77). Entspringt zuweilen ans der A. prof. brachii oder aus der A. collateralis ulnaris sup.

2. A. profnnda brachii *pb* (IV[2]).

2. Prof. brach.

Wendet sich vor ihrem Ursprung dicht nnter der A. collat. rad. sup., mit dem N. radialis, auf die Rückseite des Armes in die Lücke zwischen M. anconens longus nnd int., giebt rücklaufende Zweige dem erstgenannten dieser Mnskeln und zerfällt dann in zwei Aeste, *Aa. collateralis media* Krause[3]) (Fig. 77 *cm*) nnd *collateralis radialis inf.* m. (*cli*[4]). Die A. collat. media läuft in der Substanz des M. anconens int. etwas geschlängelt herab bis zum Olecranon nnd endet in einem, das Ellenbogengelenk umgebenden Gefässnetz, dem *Rete cubitale*, dessen Beschreibnng vorbehalten bleibt; die A. collateralis rad. inf. liegt zwischen M. anconeus brevis und int.; ein feiner Zweig derselben[5]) begleitet den N. radialis durch die Spalte zwischen dem Knochen nnd dem Lig. intermuscnlare radiale (Mskl. S. 196) an die Vorderseite des Armes, während die Fortsetznng der Arterie[6]) unter dem unteren Rande des M. anconens brevis hervortritt nnd sich über den lateralen Epicondylus hinaus an der Rückseite des Armes bis znr Zusammenmündung mit der A. recurrens interossea verfolgen lässt. Von ihr kommen Aeste zn den Mm. anconens brevis, brachialis int. und zn den Ursprüngen der medialen Muskeln des Vorderarmes; ein querer Ast geht oberhalb des Ellenbogengelenks der A. collateralis ulnaris inf. entgegen. Die *A. nutritia*[7]) des Armbeines wird von einem Aste der A. profunda, zuweilen aber auch von einem Muskelaste oder vom Stamme der Brachialis abgegeben.

3. A. collateralis ulnaris sup. *cus* (IV – V[8]).

3. Collat. uln. sup.

In fast gleicher Höhe mit der A. prof. brachii aus dem medialen Umfang der A. brachialis entspringend, giebt das Gefäss anfsteigende Aeste

---

[1]) *R. deltoideus* Cruv. [2]) *A. profunda humeri s. brachialis prof. A. collateralis ext. s. magna. A. profunda sup.* Quain. *A. collateralis radialis* Langer (den Namen einer *Profunda brachii* reservirt L. dem Stamm, mit welchem, wie dies zuweilen der Fall ist, sämmtliche *Aa. collaterales* und zugleich die *A. circumflexa humeri post.* u. *circumfl. scapulae* entspringen [3]) *A. collateralis magna* Krause. *R. prof. art. profundae brach.* Cruv. [4]) *A. collateralis externa. A. collateral. radialis* Krause. *R. superficialis art. prof. br.* Cruv. [5]) *A. collateralis radialis ant.* M. J. Weber. [6]) *A. collateralis rad. post.* M. J. Weber. [7]) *A. nutritia magna.* [8]) *A. collateralis uln. prima. A. collateralis int.* Cruv. *A. profunda inf.* Quain.

znm M. anconens longus nnd spaltet sich höher oder tiefer unter spitzem Winkel in eine Anzahl ahsteigender Aeste. Ein feiner Ast, welcher nicht selten selbständig ans der A. brachialis hervorgeht[1]), läuft am medialen Rande des M. hrachialis int. herah und mündet in einen Ast der A. recnrrens uln. ant. oder der A. collateralis nln. inf., die stärkeren Aeste begeben sich mit dem N. ulnaris hinter das Lig. intermusculare mediale und enden theils in dem M. anconens int., theils in Anastomosen mit dem hinteren Aste der A. recurrens ulnaris.

4. A. collateralis ulnaris inf. *cui* (v[2]).

Das kurze Stämmchen dieser Arterie geht in geringer Entfernung über dem medialen Epicondylns nnter fast rechtem Winkel ans der A. brachialis hervor und theilt sich in Muskeläste, die znm M. hrachialis int. auf-, znm M. pronator teres ahsteigen nnd einen Gelenkast, der sich, die Insertion des Lig. intermuscnlare mediale durchbohrend, unter der Sehne des M. triceps dicht am Knochen um das nntere Ende des Armbeines windet nnd auf dessen Rückseite, üher der Fossa olecrani, mit dem ohen erwähnten Aste der A. prof. hrachii einen queren anastomotischen Bogen bildet. 4. Collat. uln. inf.

Unter dem Nameu einer *A. plicae cubiti superfic.* beschreibt Gruber (Ztschr. der Gesellsch. der Aerzte zu Wien. Jahrg. VIII, Bd. II, 481) eine kleine Arterie, die aus der A. brachialis, seltener aus der A. collateralis uln. inf. oder aus der A. radial. über oder hinter der oberflächlichen Sehne des M. biceps oder am oberen Drittel des Unterarms entspringt, unter der Fascie des Unterarms schräg medianwärts verläuft und in der Furche zwischen den Mm. uluaris int. und palmaris long. in Muskel- uud Hautäste endet.

I. A. radialis R (IV[3]).

Sie ist der oherflächlichere der beiden Theilnngsäste der A. hrachialis und verläuft über der oheren Schichte der Beugemnskeln fast gerade ahwärts znm Handgelenk. Sie liegt demnach im oberen Theil des Unterarmes anf der Insertion des M. pronator teres und weiter abwärts auf dem Bauch des M. radialis internus; zur Decke dient ihr die Masse der Radialmnskeln, namentlich der M. hrachioradialis, so lange derselbe durch die Fascie in seiner natürlichen Lage auf der Vorderfläche des Unterarms festgehalten wird. Im nnteren Drittel des Unterarms, wo aus dem M. hrachioradialis die Sehne hervorgegangen ist, die sich fest an den Radins anlegt, enthehrt die A. radialis jener Decke und wird unter der Hant und Fascie fühlhar. Auch ein Theil der weichen Unterlage verliert sich mit dem Uehergang des M. radialis int. in seine Sehne nnd es bleiht nur die Insertion des M. pronator qnadrat., gegen die sich die Arterie ungefähr in der Mitte zwischen der Sehne des Mm. radialis int. nnd den vereinigten Sehnen der Mm. abductor I. Radial.

[1]) *R. anterior. A. coll. uln. sup. Ram. superficialis M. brachialis interni* Cruv. [2]) *A. collat. uln. secunda. A. anastomotica* Quain. [3]) Speichenpulsader. Armspindelpulsader.

pollicis long. und extens. pollicis brevis (Fig. 78) andrücken lässt. Unter den beiden letztgenannten Sehnen, unmittelbar auf der Kapsel des Handgelenkes,

Fig. 78.

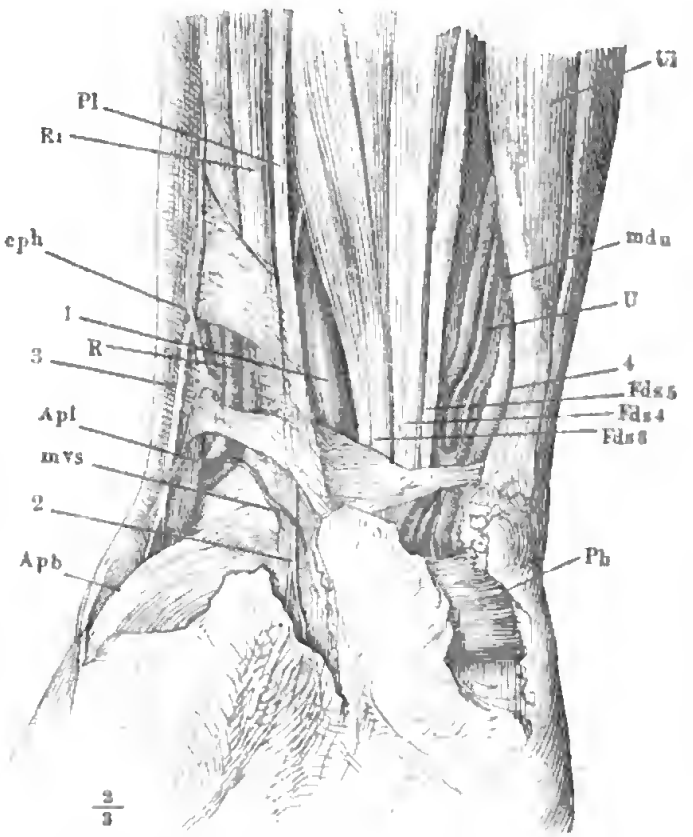

Vorderfläche des Handgelenkes. Die Fascie ist bis auf einen schmalen Streifen über den Aa. radialis und ulnaris entfernt. *Pl* Sehne des M. palmaris long. *Ri* M. radialis int. *Apl* Sehne des M. abductor poll. long. *Apb* M. abductor pollicis brevis. *Ui* M. ulnaris int. *Fds*^{5} *Fds*^{4} *Fds*^{3} Sehnen des M. flexor dig. sublimis zum fünften bis dritten Finger. *Ph* M. palmaris br. *Nm* N. medianus. *Nm'* Hautast desselben. *Nr* N. radialis. *Nu* N. ulnaris. *U* A. und Vv. ulnares. *R* A. und Vv. radiales. *mdu* A. metacarpea dors. uln. *mvs* A. metacarpea volaris sublimis radialis. *eph* Ein mit der V. radialis profunda communicirender Ast der V. cephalica.

wendet sie sich alsdann auf die Rückseite der Hand und verläuft über der Rückenfläche des Trapezbeines, unter der Sehne des M. extensor poll. long. zu dem Winkel, den die Basen der zwei ersten Handwurzelknochen mit einander bilden. In diesem Winkel, zwischen den beiden Köpfen des M. interosseus ext. primus, und unter einem Sehnenbogen, von welchem dieser Muskel ein Faserbündel erhält (Mskl. S. 245), kehrt die A. radialis zur Hohlhand zurück, um schliesslich in zwei Aeste von nahezu gleicher Stärke, die *A. digitalis communis volaris prima* (Fig. 79 *dc*^{1}) und eine *A. metacarpea volaris prof.* (*mvp*) zum tiefen Hohlhandbogen zu zerfallen. Namhafte Zweige giebt die A. radialis nur am oberen und unteren Ende ab, während aus dem dazwischen gelegenen Stück zwar sehr zahlreiche (bis 40), aber nur kurze Aeste kommen, welche alle mit dem Radius in Verbindung stehenden oder ihm nur anliegenden Muskeln, das Periost und die Markhöhle versorgen.

Der aus dem oberen Ende der A. radialis, ja mitunter noch aus der A. brachialis entspringende Ast ist die *A. recurrens radialis* (*rr*), die sich an das Ellenbogengelenk aufwärts schlägt. Aus dem unteren Ende gehen an der Volarseite des Handgelenkes zwei Aeste medianwärts hervor, die *A. carpea volaris* (*radialis*) zum Handgelenk (*cvr*) und die *A. metacarpea volaris sublimis* (*rad.*) zum oberflächlichen Hohlhandbogen (*mvs*). Auf der kurzen Strecke, während welcher die A. radialis auf dem Rücken der Hand gelegen ist[1]), giebt sie eine quere Arterie, die sich auch wohl in mehrere kleinere auflöst, *A. carpea dorsalis* (*radialis*) an das Handgelenk (*cdr*) und absteigende Aeste, *Aa. metacarpeae dorsales*, zum radialen Theil des Handrückens.

1. A. recurrens radialis *rr* (v).

Geht in querer oder absteigender Richtung aus dem radialen Umfang des Stammes hervor und biegt danach entweder hakenförmig oder in abwärts convexem Bogen aufwärts um (Fig. 79). Am Ursprung liegt sie zunächst auf dem M. supinator und auf, selten unter der tiefen Sehne des M. biceps; sie sendet Aeste zum M. supinator, von denen einer den tiefen Zweig des N. radialis durch diesen Muskel begleitet, und aus der Convexität des Bogens zu den langen Muskeln des radialen Randes (Brachioradialis, Radialis ext. long. und br.) und endet vor dem lateralen Epicondylus des Armbeines in mehrere Zweige, welche theils dem M. brachialis int., theils dem Rete cubitale Blut zuführen und von denen einer direct in den Zweig der A. profunda brachii übergeht, der mit dem N. radialis durch den Schlitz des Lig. intermusculare laterale tritt. 1. Recurr. rad.

2. A. carpea volaris (rad.) *cvr*[2]).

Längs dem unteren Rande des M. pronator teres den gleichnamigen Zweigen der A. ulnaris entgegen, um sich mit ihnen zum Rete carpeum volare (s. unten) zu vereinigen. 2. Carp. vol.

3. A. metacarpea volaris sublimis (rad.) *mvs*[3]).

Ein Zweig von wechselnder, aber immerhin geringer Stärke, unmittelbar unter der zarten Fascie der Daumenmuskeln, der, wenn er seine volle Entwickelung erreicht, mit einem bedeutend stärkeren Zweige der A. ulnaris die bogenförmige Anastomose erzeugt, welche weiter unten als Arcus volaris subl. beschrieben werden soll; häufig geht er ganz in Muskelarterien des Daumenballens auf. 3. Metacarp. vol. subl.

[1]) Die älteren Handbücher bezeichnen diesen Rückentheil der A. radialis als einen Rückenast. *R. dorsalis* und als entsprechenden volaren Ast, der aus der gabligen Theilung der A. radialis hervorgehe, den Ast zum *Arcus volaris sublimis*. [2]) *A. transversa carpi volaris s. anterior.* [3]) *R. volaris sublimis s. superficialis. A. radialis. A. superficialis volae. A. radio-palmaris* Cruv.

Fig. 79.

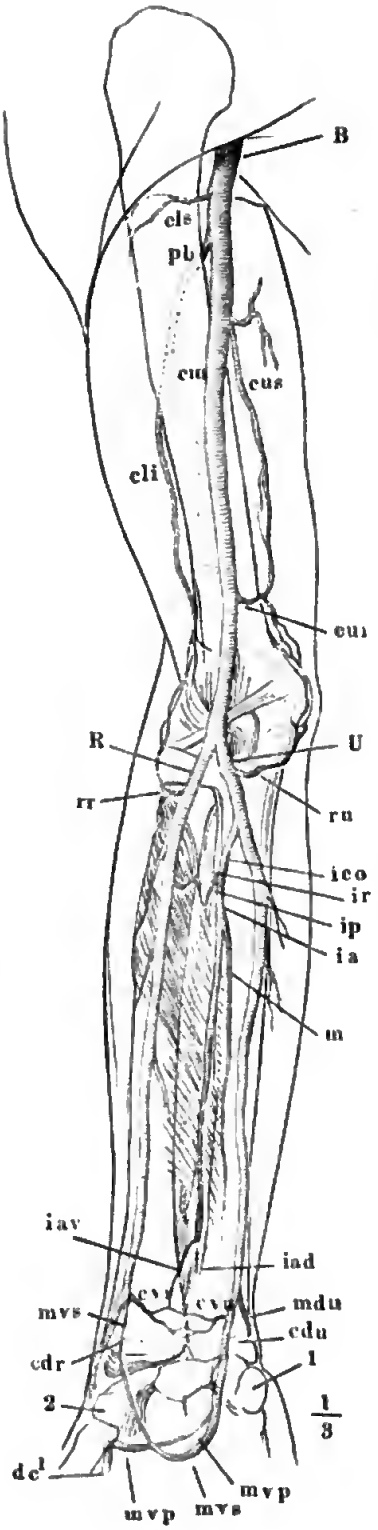

4. A. carpea dorsalis (rad.) *cdr*[1]).

Begegnet dem gleichnamigen Aste des R. dorsalis der A. interossea anterior im Rete carpeum dorsale, s. unten.

5. Aa. metacarpeae dorsales (rad.) *mdr*.

Die Gefässe, die ich unter diesem Namen zusammenfasse, wechseln in Zahl und Verlauf. Der Regel nach sind sie den beiden Rändern des Daumens und dem radialen Rand des Zeigefingers bestimmt und wenn diese drei Gefässe[2]) gesondert entspringen, so gehen die Daumenarterien radialwärts, die Zeigefingerarterien ulnarwärts vom Stamme der A. radialis ab, die radiale Daumenarterie noch oberhalb der A. carpea dorsalis. Doch kommen auch alle drei oder die beiden, welche die einander zugewandten Ränder des Daumens und Zeigefingers versorgen, aus Einem Stamm (Fig. 80) und im letzten Falle zieht der Stamm[3]), gleich den übrigen aus dem Rete carpeum entspringenden Stämmen der Fingerarterien, über die Rückenfläche des M. interosseus dorsalis bis zu den Köpfchen der Mittelhandknochen. Oft fehlt die radiale Daumenarterie oder es findet sich statt der zwei an den Rändern verlaufenden Arterien eine einzige längs der Mitte der Rückenfläche des Mittelhandknochen. Auch der Ulnarrand des Zeigefingers erhält zuweilen seinen Ast direct aus der A. radialis.

R A. radialis. *rr* A. recurrens rad. *cvr* A. carpea vol. (rad.). *mvs* A. metacarpea vol. subl. *cdr* A. carpea dorsalis (rad.). *dc*[1] A. digitalis comm. 1[a] *mvp* A. metacarpea vol. prof. Wegen der übrigen Bezeichnungen vgl. Fig. 77.

[1]) *A. transversa carpi dorsalis s. posterior.* [2]) *A. dorsalis pollicis radialis* u. *ulnaris* u. *dorsalis indicis radialis.* [3]) *A. interossea dorsalis prima. A. metacarpea.*

Von den beiden Endästen der A. radialis (Fig. 81) verhält sich der Eine,

I. A. digitalis comm. volaris prima *dc*[1] (v [1]),

wie die später zu beschreibenden Aa. digit. comm. volares aus dem Arcus volaris sublimis, mit dem Unterschiede, dass der Stamm, der zwischen den beiden ersten Mittelhandknochen herabgeht, sich statt in zwei, in drei Fin- I. Digit. comm. vol. 1ª.

Fig. 80.

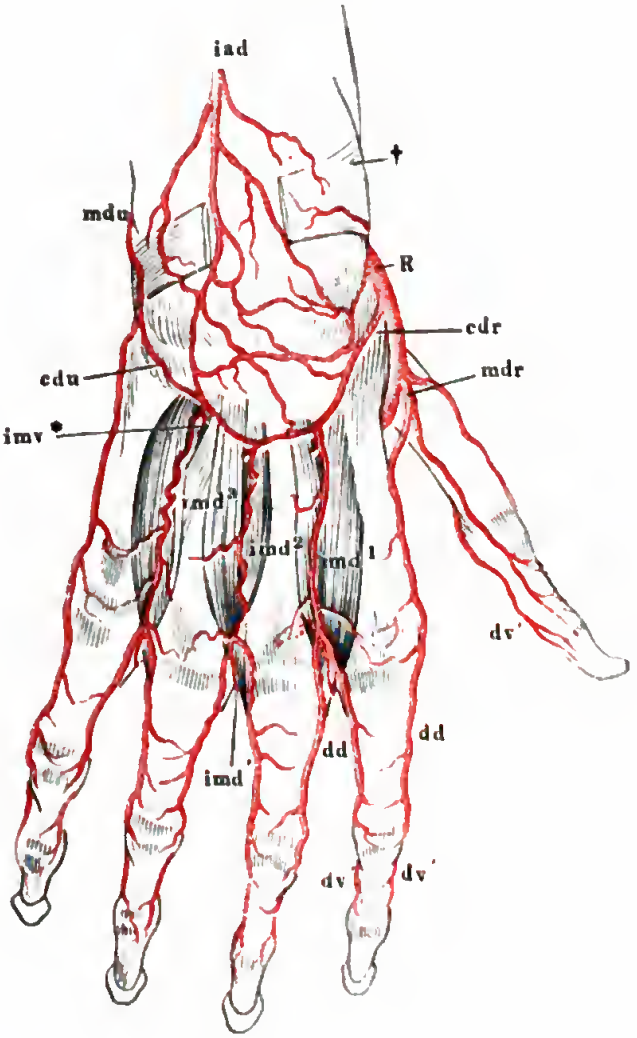

$\frac{1}{2}$

Arterien des Handrückens. † Lig. carpi comm., aus welchem ein mittleres Stück ausgeschnitten ist, um die tiefen Aeste des Rete carpeum dorsale zu zeigen. *R* A. radialis. *cdr*, *mdr* A. carpea und metacarpea dorsales radiales. Wegen der übrigen Bezeichnungen vgl. Fig. 84.

gerarterien spaltet, für beide Ränder des Daumens und den Radialrand des Zeigefingers. Er liegt, bedeckt von den Muskeln des Daumenballens, denen

[1]) *A. princeps pollicis et indicis.*

er Zweige giebt, an der Volarfläche des ersten Mittelhandknochen und theilt sich zweimal so, dass der eine der beiden Theilungsäste entweder die beiden Daumenarterien oder die Arterien der beiden einander zugewandten Ränder des Zeigefingers und Daumens abgiebt[1]).

II. A. metacarpea volaris prof. (rad.) *mvp* (v [2]).

II. Metacarp. vol. prof. r.

Der andere Endast der A. radialis tritt mit dem gleichnamigen, schwächeren Endast der A. ulnaris zum Arcus volaris prof. zusammen (s. unten).

Fig. 81.

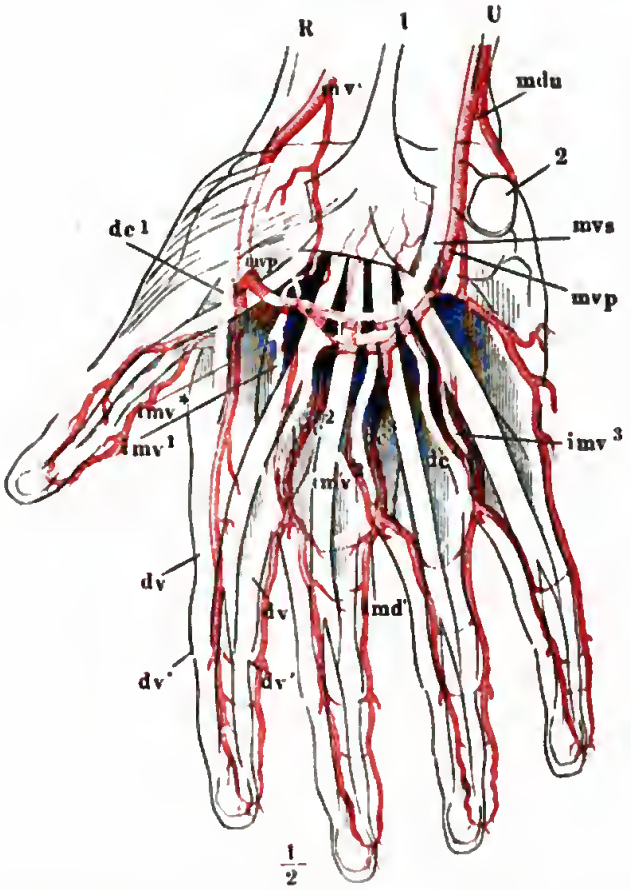

Arterien der Volarfläche der Hand. *R* A. radialis. *mvs*, *mvp* A. metacarpea volaris sublimis u. prof. *dc*¹ A. digitalis comm. volaris 1ª. Wegen der übrigen Bezeichnungen vgl. Fig. 85.

II. A. ulnaris U (III [3]).

II. Ulnaris.

Die A. ulnaris ist vom Ursprung an durch die Masse der oberflächlichen Beugemuskeln bedeckt; sie verschwindet hinter dem oberen Rande des

[1]) Der Ast, der sich in die beiden Fingerarterien theilt, wird im ersten Fall als *A. pollicis princeps s. magna*, im zweiten als *A. digitalis prima s. comm. prima* aufgeführt. [2]) *R. volaris profundus art. radialis. R. profundus s. communicans.* [3]) *A. cubitalis.* Ellenbogenpulsader.

M. pronator teres, gebt zuerst in einem flachen, auf- und rückwärts convexen Bogen, dann genau vertical abwärts zwischen M. flexor dig. sublim. und prof. auf der vorderen Fläche der Ulna. Im unteren Drittel des Unterarmes kommt die Arterie wieder zum Vorschein, radialwärts neben der Sehne des M. ulnaris int., den N. ulnaris an der medialen Seite. Sie ist hier, obgleich nur von der Fascie bedeckt, dennoch tiefer gebettet, als die A. radialis, wegen des Vorsprunges, den die gegen das Erbsenbein ansteigende Sehne des M. ulnaris int. bildet. Auch ist sie durch eine mächtigere weiche Schichte, als die A. radialis, vom Knochen geschieden, da sie auf den Beugesehnen des fünften Fingers ruht (Fig. 78). Neben dem Erbsenbein zieht sie durch einen Canal, dessen hintere Wand vom Lig. carpi volare proprium, dessen vordere Wand durch ein am Erbsenbein befestigtes Blatt des Lig. carpi volare comm. (Bdl. Fig. 81 *cc*[4]) gebildet wird. Nach dem Austritt aus demselben spaltet sie sich in zwei, im Bogen radialwärts verlaufende Endäste, die *A. metacarpea volaris sublimis* und *profunda* (*uln.*) (Fig. 82 *mvp*, *mvs*). Beide vereinigen sich mit den gleichnamigen Aesten der A. radialis zu den bereits erwähnten Hohlhandbogen, die A. sublimis unmittelbar unter der Aponeurosis palmaris, indem sie zwischen dem M. palmaris brevis und den Muskeln des Kleinfingerballens hindurchgeht, die A. profunda unter den Sehnen der Beugemuskeln, wohin sie zwischen den Muskeln des Kleinfingerballens oder an der lateralen Seite derselben gelangt.

Darin verhält sich die A. ulnaris ähnlich der Radialis, dass sie, ausser in der Nähe des Ursprunges und der Endtheilung, nur kleine Aeste vorzugsweise zu den Beugemuskeln abgiebt. Die Aeste, die aus dem oberen Theil hervorgehen, sind eine *A. recurrens* (*rr*), welche sich medianwärts wendet, und die *A. interossea comm.* (*ico*), die sich alsbald in einen vorderen und hinteren Ast theilt, beide längs der Mitte des Unterarmes herablaufend. Aus dem unteren Ende entstehen in der Nähe des Handgelenkes die *Aa. carpeae* der Vorder- und Rückseite (*cvu*, *cdu*), ferner eine *A. metacarpea dorsalis* (*mdu*), welche oberhalb des Erbsenbeines zwischen dem Knochen und der Sehne des M. ulnaris int. auf die Rückseite tritt. Die A. metacarpea volaris des Ulnarrandes des fünften Fingers nimmt ihren Ursprung in der Regel aus der A. metacarpea sublimis oder profunda (Fig. 81), nur selten aus dem Stamm der A. ulnaris.

1. A. recurrens ulnaris *ru* (v).

Theilt sich vom Ursprung an oder bald nach demselben in einen vorderen und einen hinteren Ast (Fig. 82), die auch zuweilen gesondert aus dem Stamme der A. ulnaris entspringen[1]). Der vordere geht in der Tiefe der Furche zwischen M. brachialis int. und pronator teres vor dem medialen Epicondylus zum vorderen Aste der A. collateralis uln. sup.; der hintere, stärkere Ast gelangt durch die Lücke zwischen beiden Köpfen des M. ulnaris int., die dem N. ulnaris zum Durchtritte dient, an die Rückseite des medialen Epicondylus und endet im Rete cubitale. Aus beiden Aesten stam- 1. Recurr. uln.

[1]) *Aa. recurrentes ant.* u. *post.*

men Arterien znm M. brachialis int. und zu den oberflächlichen Muskeln der Beugeseite des Unterarmes. Eiu feiner Zweig des hinteren Astes begleitet den N. ulnaris abwärts.

Fig. 82.

2. Inteross. comm.

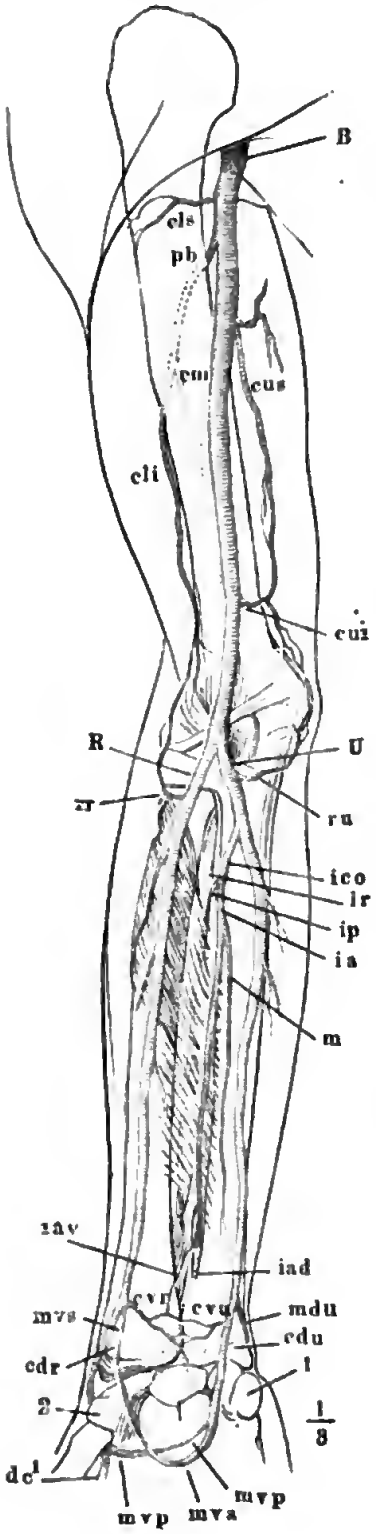

2. A. interossea (antibrachii) comm. *ico* (IV).

Wendet sich, nachdem sie unter spitzem Winkel aus der hinteren Fläche der A. ulnaris hervorgegangen, zur Mitte des Unterarmes und theilt sich, wenn sie zwischen den Mm. flexor digit. prof. und flexor pollicis longus das Lig. interosseum erreicht hat, in zwei Aeste, von denen der schwächere, *A. interossea post.* (Fig. 82 *ip*), zwischen der Chorda transversalis und dem oberen Rande des Lig. interosseum auf die Rückenfläche des letzteren tritt, während der stärkere, *A. interossea ant.* (*ia*), seinen Weg auf dessen vorderer Fläche fortsetzt.

Die *A. interossea post.*[1]) taucht auf der Rückseite des Unterarmes am unteren Rande des M. supinator hervor und giebt sogleich, mitunter noch diesseits des Lig. interosseum, einen Ast ab, der sich zwischen Oberarm und Radiusköpfchen aufwärts wendet und an der Rückseite des Ellenbogengelenks und im M. anconeus quartus, von dem er bedeckt wird, verzweigt. Dies ist die *A. interossea recurrens* (*ir*). Der Stamm der A. interossea post. verläuft, der A. interossea ant. parallel, zwischen der oberflächlichen und tiefen Lage der Streckmuskeln und verästelt sich in sämmt-

U A. ulnaris. *ru* A. recurrens ulnaris. *ico* A. interossea comm. *ia* A. recurrens ant. *iad*, *iav* A. interossea ant. dorsalis und volaris. *ip* A. interossea post. *ir* A. interossea recurrens. *m* A. mediana. *mdu* A. metacarpea dorsalis ulnaris. *cvu*, *cdu* A. carpea volaris und dors. ulnaris. *mvs*, *mvp* A. metacarpea volaris sublimis und prof. Wegen der übrigen Bezeichnungen vgl. Fig. 77.

[1]) *A. interossea ext. s. perforans sup.*

liche Muskeln beider Lagen, so dass er nur mit feinen Zweigen in dem Rete carpeum anlangt.

Die *A. interossea ant.*[1]) verlässt das Lig. interosseum nicht; sie schickt, während sie auf ihm herabgeht, fünf bis sechs *Rr. interossei perforantes* durch dasselbe zu den tiefen Muskeln der Streckseite, eine grössere Anzahl kurzer Aeste nach beiden Seiten zu den tiefen Beugemuskeln und je Eine Art. nutritia in die schräg aufsteigenden Ernährungscanäle der beiden Unterarmknochen. Aus dem oberen Theil der vorderen oder aus der gemeinschaftlichen A. interossea vor ihrer Theilung, zuweilen noch aus der A. ulnaris kommt die *A. mediana* (*m*[2]), ein in der Regel dünner Zweig, der den N. medianus von der Stelle an, wo er die A. ulnaris kreuzt, begleitet, zuweilen mittelst Durchbohrung des Nerven an dessen Vorderfläche gelangt und in einige Muskelzweige am Unterarme zu enden pflegt, sich aber auch bis in die Hohlhand erstrecken kann (s. Var.).

Unter dem oberen Rande des M. pronator quadr. theilt sich die A. interossea ant. in zwei Aeste von ungleicher Stärke. Der hintere Ast (*iad*[3]), der sich wie die Fortsetzung des Stammes verhält, durchsetzt in einem engen, von zwei Blättern gebildeten Canal (Bdl. Fig. 66 **) das Lig. interosseum, und nimmt wesentlichen Antheil an der Zusammensetzung des Rete carpeum dorsale. Das dünne Aestchen, welches an der Vorderseite des Lig. interosseum verbleibt (*iav*), verliert sich im Rete carpeum volare.

3. Aa. carpeae volares (uln.) *cvu.*

Zwei bis drei feine, selten mit Einem Stämmchen aus der A. ulnaris oder metacarpea dors. entspringende transversale Aeste, welche mit den Aesten der A. carpea volaris rad. in das Rete carpeum volare eingehen. 3. Carp. voll.

4. Aa. carpeae dorsales (uln.) *cdu.*

Unscheinbare Aeste aus dem Stamme der A. ulnaris oder aus der A. metacarpea dorsalis (uln.) zum Rete carpeum dorsale. 4. Carp. dors.

5. A. metacarpea dorsalis (uln.) *mdu*[4]).

Die unter spitzem Winkel von dem Stamme der A. ulnaris abgehende und um die Ulna auf die Rückseite der Hand gelangende Arterie (Fig. 80) giebt, wie erwähnt, häufig die dorsalen, zuweilen auch die volaren Carpalarterien ab und endet in der A. digitalis dors. des Ulnarrandes des 5. Metacarp. dors.

[1]) *A. interossea int. s. volaris s. palmaris.* [2]) *A. nervi mediani* Cloquet. *A. interossea superficialis* Krause. [3]) *A. interossea perforans inf.* [4]) *A. carpea dorsalis* Theile. Sie wird auch als dorsaler Endast der A. ulnaris in den Handbüchern aufgeführt, welche die Fortsetzung der Arterie an der Volarfläche als volaren Endast, *A. volaris manus* Arnold, bezeichnen.

fünften Fingers, nicht selten auch zugleich in der Arterie der Rückseite des vierten Intermetacarpalraumes.

Wegen der Endäste der A. ulnaris:

I. Metac. v. subl. *I.* A. metacarpea volaris subl. (uln.) ***mvs*** (IV[1]),

II. Metac. v. prof. *II.* A. metacarpea volaris prof. (uln.) ***mvp*** (V[2]),

verweise ich auf die Beschreibung des oberflächlichen und tiefen Hohlhandbogens. Aus der zweiten dieser Arterien geht gewöhnlich, bevor sie sich in die Tiefe senkt, die *A. metacarpea volaris ulnaris*[3]) ab, welche am Ulnarrande des fünften Fingers endet und auf dem Wege dahin den Muskeln des Kleinfingerballens Zweige giebt.

Fig. 83.

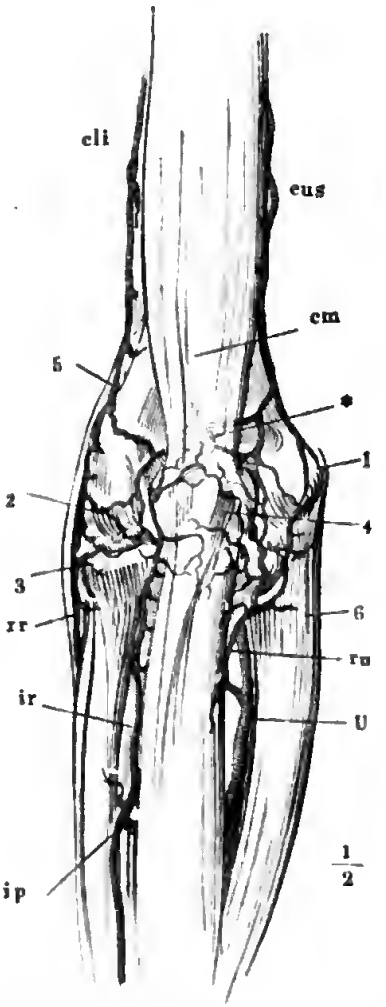

Rete cubitale, Rückenfläche, die unter dem M. anconeus gelegenen Aeste und das tiefe Netz (*) durch Hülfslinien angedeutet. 1 Epicondylus medialis. 2 Epicondylus lateralis. 3 Köpfchen des Radius. 4 Olecranon. 5 M. brachioradialis. 6 M. ulnaris int. *cli* A. collateralis rad. inf. *cus* A. collateralis uln. sup. *cm* A. collateralis media. *rr* A. recurrens rad. *ir* A. interossea recurrens. *ip* A. interossea post. *U* A. ulnaris. *ru* A. recurrens ulnaris.

Rete cubitale[4]).

Rete cubit.

Das Rete cubitale (Fig. 83) ist ein weitläufiges Gefässnetz, dessen stärkste Aeste ein Kaliber von 1,5 Mm. haben. Es ist vorzugsweise an der hinteren Fläche des Ellenbogengelenks entwickelt und zwar in zwei Schichten, einer oberflächlichen über der Sehne des M. triceps, und einer tieferen (*) in dem Bindegewebe, welches diese Sehne und die Kapsel des Ellenbogengelenks trennt. Durch die periostalen Netze der hinteren Fläche der Epicondylen stehen das oberflächliche und das tiefe Gefässnetz mit einander in Verbindung.

Drei Hauptzüge zeichnen sich in dem cubitalen Netz aus, zwei verticale zu den Seiten des Olecranon und ein transversaler oberhalb desselben. Der radiale verticale Zug, welcher in der Vertiefung zwischen dem Köpfchen des Radius und dem Olecranon liegt, wird durch Vereinigung der A. collateralis radialis inf. (*cri*) mit der A. interossea recurrens (*ir*) erzeugt; den ulnaren verticalen Zug bildet die Ana-

[1]) *R. volaris superficialis art. ulnaris.* [2]) *R. volaris prof. ulnaris.* [3]) *A. volaris digiti quinti ulnaris.* [4]) *Rete articulare cubiti.* Ellenbogennetz.

stomose der A. collateralis ulnaris sup. (*cus*) mit dem hinteren Zweig der A. recurrens ulnaris (*ru*); die quere bogenförmige Anastomose endlich entsteht aus der Verbindung eines Astes der A. collateralis rad. inf. mit der A. collateralis uln. sup. Mit schwächeren Aesten nehmen an der Bildung des Gefässnetzes Theil von oben her die A. collateralis media (*cm*) und von unten ein Ast der A. recurrens rad. (*rr*), welcher unter dem Ursprunge des M. brachioradialis (5) auf die Rückseite des lateralen Epicondylus gelangt. Aus allen diesen Aesten und aus den feineren Zweigen, durch die sie netzförmig zusammenhängen, dringen feine Aeste in die Gelenkenden der Knochen, in die Bänder und Synovialfortsätze des Gelenkes und in die Muskelansätze.

Die vordere Kapselwand erhält nur feine, von beiden Seiten unter dem Rande des M. brachialis int. eindringende Gefässe aus den Arterien des Ober- und Unterarmes, welche über diesem Muskel anastomosiren. An der Radialseite ist es die A. recurrens radialis, an der Ulnarseite die A. collateralis ulnaris sup. oder inferior, von welcher die vorderen Gelenkzweige ihren Ursprung nehmen. Ein Zweig[1]), der auch direct aus der A. ulnaris oder brachialis stammen kann, erreicht das Gelenk am unteren Rande des Lig. annulare radii und setzt sich theilweise in die untere Kapselwand fort.

Rete carpeum.

Auch die Carpalgefässe sind an der hinteren Fläche stärker, als an der vorderen; doch bilden sie über dem Lig. carpi volare prof. ein zusammenhängendes Netz, *Rete carpeum volare*, zu welchem Zweige von oben her aus dem vorderen Endast der A. interossea ant., von unten her aus dem concaven Rande des Arcus volaris prof. (Fig. 85) mit den Aa. carpeae voll. radiales und ulnares zusammentreten. Das Kaliber der Stämmchen beträgt etwa 0,5 Mm. Die Aeste des Netzes beschränken sich auf die Bänder und Knochen des Handgelenkes. Rete carp.

Das *Rete carpeum dorsale* (Fig. 84) breitet sich in zwei Schichten aus, einer oberflächlichen, feineren, *Rete carpeum dorsale superficiale*, auf dem Rückentheil des Lig. carpi comm. (Fig. 84 †), und einer tiefen, *Rete c. d. prof.*, auf dem Ligament gleichen Namens. Beide Netze stehen durch die zahlreichen Gefässe des Bindegewebes, welches die Rinnen der Streckmuskeln von einander scheidet, in gegenseitiger Verbindung. Von den (0,5 bis 1 Mm. starken) *Aa. carpeae dorsales*, welche sich in diese Netze auflösen, liefert die ansehnlichsten und beständigsten die A. radialis und der hintere Endast der A. interossea ant. (*iad*); aus der A. ulnaris und interossea post. treten nur unbedeutende Aeste hinzu.

Das Rete carp. dors. prof. sendet ausser den Gelenkästen die Arterien zum Rücken der Hand und der Finger aus. Es sind Stämmchen, *Aa. intermetacarpeae dorsales* (*imd*[2]), welche auf dem Handrücken in den Zwischenräumen je zweier Mittelhandknochen über den Mm. interossei dors. hin-

[1]) *A. articularis cubiti media* H. Meyer (Ztschr. für rat. Med. VII, 172). [2]) *Aa. interosseae metacarpi dorsales.*

ziehen und an den Grundphalangen sich dergestalt in je zwei *Aa. digitales dorsales* (*dd*) spalten, dass jede Arterie zwei einander zugekehrte Fingerränder versorgt und mit einem dritten, in der Regel nur zwischen Zeige- und Mittelfinger deutlich ausgebildeten Ast (*imd'*) in sagittaler Richtung

Fig. 84.

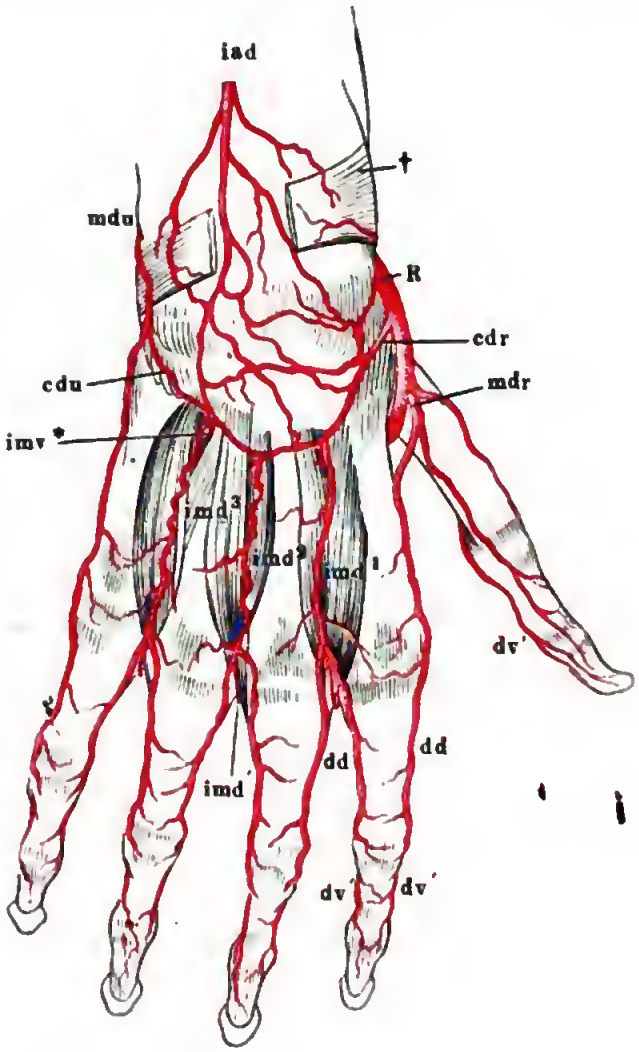

$\frac{t}{2}$

Arterien des Handrückens. † Lig. carpi comm., aus welchem ein mittleres Stück ausgeschnitten ist, um die tiefen Aeste des Rete carpeum dorsale zu zeigen. *iad* A. interossea ant. dorsalis. *R* A. radialis. *cdr*, *cdu* A. carpea dorsalis rad. u. uln. *mdr*, *mdu* A. metatarsea dors. rad. u. ulnaris. imd^1 — imd^3 A. intermetacarpea dors. 1^a — 3^a. *imd'* Verbindungsast der A. intermetacarpea dors. mit der A. digit. volaris comm. *imv** R. perforans der A. intermetacarpea volaris. *dd* R. digitalis dorsalis. *dv'* Rückenast der A. digitalis volaris.

zwischen den Grundphalangen hindurch zu den Aa. digit. comm. volares verläuft. Da meistens die beiden Ränder des Daumens und der Daumenrand des zweiten Fingers von der A. metacarpea dorsalis radialis (*mdr*), der Ulnarrand des fünften Fingers von der A. metacarpea dorsalis ulnaris

(*mdu*) Aeste erhalten, so bleiben vom Carpalnetz aus noch drei Paar Fingerränder mit Gefässen zu versehen durch drei Intermetacarpalarterien, deren Zahl und Regelmässigkeit aber beeinträchtigt werden kann, wenn die an den Rändern der Hand verlaufenden Gefässe mit ihren Aesten weiter übergreifen.

Jede A. intermetacarpea, so wie die entsprechenden Aeste der Aa. metacarpeae, verstärkt sich unterhalb der Basen der Mittelhandknochen durch Aufnahme der *Rr. perforantes* (*imv**) aus dem Arcus volaris prof. und giebt Aeste an die Mm. interossei und die Strecksehnen. Die aus der Spaltung der Aa. metacarpeae hervorgehenden Aa. digitales dorsales, 0,6 bis 0,7 Mm. stark, liegen an jedem Finger in dem Fett zu beiden Seiten der Phalangen, schicken einander und den Aa. digitales volares zahlreiche Anastomosen zu, lösen sich aber schon an der Basis der Mittelphalange in ihre Endzweige auf.

Arcus volaris sublimis.

Aus dem starken ulnaren und dem schwachen radialen Zweig entsteht ein Bogen (Fig. 85 *mvs*), der sich radialwärts verjüngt (von 3 auf 1 Mm.), häufig auch am radialen Ende unterbrochen scheint. Er liegt auf den Sehnen der Beugemuskeln, unmittelbar unter dem oberflächlichen Blatt der Hohlhandfascie, den Scheitel ungefähr in gleicher Höhe mit dem vorderen Rande des Daumenansatzes. Sein vorderer Rand sendet unregelmässsige kurze Aeste aus zu den oberflächlichen Muskeln der Hand und drei stärkere, divergirende Gefässe, *Aa. digitales* (*voll.*) *comm.* II—IV (*dc*^{2} — *dc*^{4} [1]), welche sich an die Volarseite der Fingerränder vertheilen, die ihr Blut nicht aus directen Aesten der A. ulnaris und radialis beziehen (wie die drei dem Radialrand nächsten Ränder aus der A. dig. comm. volaris prima und der Ulnarrand des fünften Fingers aus der A. metacarpea volaris prof. ulu.). Jede A. digitalis comm. liegt zwischen den Beugesehnen zweier Finger auf dem M. lumbricalis und spaltet sich, nachdem sie den Ast der A. intermetacarpea dorsalis (*imd*' s. oben) und einen Ast aus dem tiefen Bogen (*imv*^{1} — *imv*^{3}) aufgenommen hat, der ebenfalls vom zweiten gegen den fünften Finger an Stärke abnimmt, am Fingercarpalgelenk unter spitzem Winkel in zwei *Aa. digit. voll. propriae* (*dv*), welche divergirend an zwei einander zugewandte Finger gehen. An jedem Finger verlaufen die, aus je zwei Aa. digit. communes entsprungenen Aa. propriae einander parallel jederseits neben den Sehnen; am Daumen, zweiten und dritten Finger ist in der Regel die ulnare, am vierten und fünften Finger die radiale Arterie die stärkere (Hyrtl[2]). Sie anastomosiren netzförmig mit den dorsalen Fingerarterien und senden einander an jeder Phalange in der Membran, die die concave Fläche der Phalangen auskleidet, quere bogenförmige Anastomosen zu. Von dem Körper der Mittelphalange an übernehmen die volaren Fingerarterien die Versorgung des Rückens der Finger mittelst spitz-

Arc. vol. subl.

[1]) *Aa. metacarpeae volares.* Ich zähle mit C. Krause vom radialen Rande gegen den ulnaren; Andere zählen in umgekehrter Richtung. [2]) Corrosions-Anatomie, S. 208.

winklig abgehender Aeste (Fig. 84, 85 *dv'*), die sich um den Rand der Phalange schlagen und in einem dichten Netze im Nagelbette enden. Die

Fig. 85.

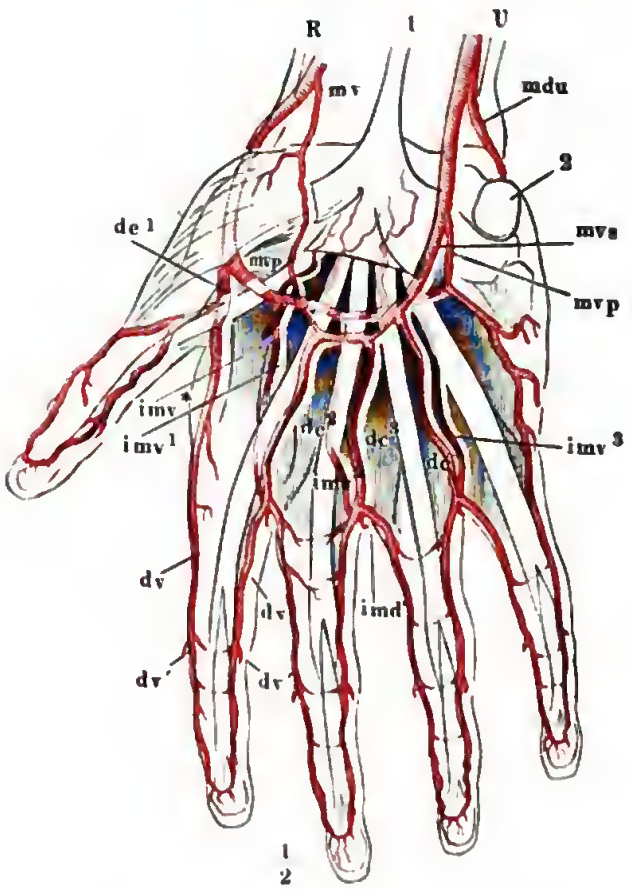

Arterien der Volarfläche der Hand. 1 Sehne des M. palmaris long. 2 Erbsenbein. *R* A. radialis. *U* A. ulnaris. *mvs*, *mvs* Aa. metacarpeae volares subl. (rad. u. uln.) zum Arcus volaris subl. zusammentretend. *mvp*, *mvp* Aa. metacarpeae voll. proff. (rad. u. uln.), zum Arcus volaris prof. vereinigt. $dc^1 - dc^4$ A. digitalis comm. $1^a - 4^a$. $imc^1 - imc^3$ A. intermetacarpea volaris $1^a - 3^a$. *imc** R. perforans derselben. *imd'* Anastomot. Ast der A. intermetacarpea dorsalis. *dv* A. digitalis vol. *dv'* Dorsalast derselben.

volaren Arterien selbst kommen auf der Endphalange in der Gegend der Insertion der Sehne des M. flexor dig. comm. prof. in einem Bogen zusammen, aus welchem eine Anzahl feiner, nicht anastomosirender Aeste dicht neben einander bis zur Fingerspitze vordringt.

Arcus volaris profundus.

Arc. vol. prof.

Der tiefe Hohlhandbogen (Fig. 85 *mvp*) erhält den grösseren Theil seiner Zufuhr aus der A. radialis, nimmt also, im Vergleich mit dem oberflächlichen Bogen in umgekehrter Richtung, vom Radial- zum Ulnarrande, an Stärke ab. Sein Kaliber ist überhaupt etwas geringer, als das des ober-

flächlichen Bogens nnd seine Krümmnng flacher. Er liegt nnter den Sehnen der Fingerbenger, theilweise bedeckt vom M. abdnctor pollicis, auf den Basen der Mittelhandknochen, sendet aus dem concaven Rande feine Aeste aufwärts znm Rete carpenm[1]) und aus dem convexen Rande drei parallele Aeste, die *Aa. intermetacarpeae volares* (*imv*[1] — *imv*[3])[2]) abwärts. Die letzteren liegen in den Zwischenräumen je zweier Mittelhandknochen auf den Mm. interossei; sie geben dicht nnter den Gelenkkapseln, welche die Basen der Mittelhandknochen mit einander verhinden, die Rr. perforantes (Fig. 84, 85 *imv*[*])[3]) zur Verstärkung der Aa. intermetacarpeae dors. ab, schicken im weiteren Verlauf Zweige zu den tiefen Handmuskeln nnd münden an den unteren Enden der Mittelhandknochen jede in eine A. digitalis comm. oder propria.

Hänfig nimmt aus dem tiefen Hohlhandbogen ein vierter Ast, die Arterie des nlnaren Randes des fünften Fingers, seinen Ursprnng, ein Ast, der auch aus dem oberflächlichen Bogen oder aus dem Stamm der A. ulnaris entspringen kann.

Besser, als es durch Worte möglich wäre, erläutert die Fig. 85 die Symmetrie in der Vertheilung der Fingerarterien und die Störungen dieser Symmetrie. Die beiden Bogen sind in so weit unsymmetrisch als die A. radialis sich über, die A. nlnaris nnter dem Handgelenk in die zu den Hohlhandbogen zusammentretenden Aeste spaltet. Eine fernere Störnng der Symmetrie erklärt sich aus der Versetzung der ersten Art. digitalis comm. von dem oberflächlichen auf den tiefen Bogen. Da anch die Arterie des ulnaren Randes des fünften Fingers meistens aus dem tiefen Bogen entspringt, so lässt sich das Verhältniss kurz so ausdrücken, dass die Gefässe der mittleren Finger ans dem oberflächlichen, die Gefässe des Randes der Hand aus dem tiefen Bogen stammen.

C. Aorta thoracica.

† Parietale Aeste.

Aa. intercostales (aorticae) (IV[4]).

C. Aorta thor. † Pariet. Aeste. Intercostt.

Aus der hinteren Wand der Aorta thoracica entspringen in zwei verticalen Reihen die Arterien, die in den Intercostalräumen, den Rippen parallel, den Thorax nmkreisen. Es sind der Regel gemäss neun, da für die beiden oberen Intercostalränme dnrch die A. intercostalis suprema, einen Zweig der A. subclavia, gesorgt ist; doch kann die Zahl sich ein- oder beiderseitig vermehren, wenn die A. intercostalis suprema sich auf den ersten Intercostalraum beschränkt, oder anch vermindern, wenn, wie dies nament-

[1]) *Aa. volares carpi* Arnold. [2]) *Aa. interosseae volares.* [3]) *Rr. dorsales art. metacarpi.* Von diesen Aesten leitet Arnold die *Aa. intermetacarpeae dorsales* ab; sie sollen sich auf dem Rücken der Hand je in einen auf- und einen absteigenden Ast theilen, von welchen der erstere die Verbindung mit dem *Rete carp. dors.* herstellt. [4]) *Aa. intercostales s. costales postt. s. inferiores.* Rippenpulsadern.

lich bei den oberen Intercostalarterien der Fall ist, zwei oder drei aus einem gemeinsamen Stamm hervorgehen [1]).

Da die Aorta innerhalb der Brusthöhle an der linken Seite der Wirbelkörper liegt, so kann der Verlauf der Intercostalarterien kein ganz symmetrischer sein. Linkerseits gehen sie, nur von dem Grenzstrang des Sympathicus gekreuzt, vom Ursprung an in die der Brustwand eigenthümliche Krümmung über; rechts beschreiben sie erst, hinter dem Oesophagus, Ductus thoracicus und der V. azygos, eine der Wölbung der Wirbelkörper entsprechende, vorwärts convexe Krümmung, ehe sie in die vorwärts concave Krümmung der Brustwand übergehen (Fig. 55).

Der Ursprung der obersten Intercostalarterie aus der Aorta liegt um die Höhe eines ganzen Wirbels tiefer, als der Intercostalraum, dem diese Arterie bestimmt ist. Sie muss daher, um zu ihrem Intercostalraum zu gelangen, unter einem spitzen aufwärts offenen Winkel rechts über die Vorderfläche des Wirbelkörpers, links über den Hals der Rippe aufsteigen. Gegen den sechsten bis siebenten Intercostalraum ist diese Unregelmässigkeit bereits dadurch ausgeglichen, dass der Abstand zwischen den Ursprüngen der oberen Intercostalarterien geringer ist, als der Abstand der Rippen von einander. Die unteren Intercostalarterien gehen demnach unter fast rechtem Winkel von der Aorta ab.

Das Stück der Arterie, welches quer vor dem Wirbelkörper vorübergeht, sendet feine Aeste in den Knochen und in die Ligamente der Vorderfläche der Wirbelsäule. Die rechte oberste A. intercost. aortica giebt häufig eine *A. bronchialis dextra* ab. Dann, zur Seite der Wirbel, schickt jede Intercostalarterie durch die Oeffnung, welche lateralwärts vom Lig. costotransversarium ant. begrenzt wird, einen Ast nach hinten, *R. dorsalis* (VI [2]), der sich im animalischen Rohr und den dasselbe bedeckenden Schichten verzweigt. Er theilt sich zu dem Ende in einen *R. muscularis* und *spinalis* [3]). Der *R. muscularis* dringt zwischen den Rückenmuskeln, denen er Zweige abgiebt, zur Oberfläche und zwar mit einer Reihe von Aesten zwischen den Schichten des M. transversospinalis zur Gegend der Wirbeldornen und mit einer anderen Reihe zwischen den beiden Abtheilungen des M. sacrospinalis zur Gegend der Winkel der Rippen. Es versteht sich, dass alle diese Gefässe unter einander durch Anastomosen zusammenhängen.

Der *R. spinalis* tritt mit drei Aesten durch das For. intervertebrale in den Wirbelcanal, mit einem *R. ant.* und *post. canalis spin.* und einem *R. medullae spinalis* (Rüdinger [4]). Der *R. ant. can. spin.* theilt sich sogleich in einen stärkeren schräg aufsteigenden und einen schwächeren schräg ab-

---

[1]) Mit Sömmerring zählen die meisten neueren Handbücher zehn *Aa. intercostales aortae* auf, indem sie, nach Analogie der Dorsalnerven, die unter der zwölften Rippe verlaufende Arterie zu den intercostalen rechnen. Dies ist dem Wortlaut entgegen und zieht den weiteren Uebelstand nach sich, dass es eine für alle Intercostalarterien gleichmässig gültige Beschreibung unthunlich macht. [2]) *R. posterior s. dorso-spinalis.* [3]) *R. vertebralis.* [4]) Ueber die Verbreitung des Sympathicus in der animal. Röhre, München 1863. Haller unterscheidet einen Vertebralast für die knöchernen und fibrösen Theile der Wirbel, einen Hautast für die Dura mater und das dieselbe umgebende Fett und einen eigentlichen Spinalast für das Rückenmark; Cruveilhier führt zwei Aeste an, einen *R. vertebralis* und *medullaris.*

steigenden Zweig, welchen an der vorderen Wand des Wirbelcanals die Zweige der nächst oberen und unteren gleichnamigen Arterien entgegenkommen, Bogen bildend, die die Wurzeln der Wirbelbogen umkreisen und durch einfache oder doppelte, das Lig. comm. vertebrale post. durchsetzende Aeste mit den Gefässbogen der entgegengesetzten Körperseite in Verbindung stehen. Aus den queren Anastomosen dieser Aeste dringen ein bis zwei Zweige in den Wirbelkörper, durchsetzen denselben in gerader Richtung und treten an dessen Vorderfläche wieder aus, um mit den äusseren Periostzweigen zu anastomosiren (Hyrtl[1]). Die *Rr. postt. can. spin.* vereinigen sich ebenfalls mit den benachbarten derselben Seite wie mit den gegenüberliegenden zu einem Netz, das über die innere Fläche der Wirbelbogen und Ligg. intercruralia ausgebreitet, aber minder regelmässig ist, als das Netz der vorderen Wand des Wirbelcanals. Die *Rr. medullae spin.*, die längs den Spinalnerven zum Rückenmark aufsteigen und mit der A. spinalis ant. und post. anastomosiren, wurden schon oben (S. 123) beschrieben. Aus ihnen stammen die feinen Aeste[2]), die in der fibrösen Rückenmarkshaut ein zusammenhängendes Netz erzeugen.

Nach Abgabe des R. dorsalis setzt die A. intercostalis[3]) ihren Weg in der Brustwand fort; sie ist anfangs nach innen nur von der Pleura, dann von dem M. transv. thoracis post. gedeckt, bis sie, vom hinteren Rande des M. intercostalis int. an, sich zwischen beide Intercostalmuskeln einschiebt. Schon vorher hat sie sich in zwei Aeste getheilt, welche spitzwinklig gegen die den Intercostalraum begrenzenden Rippen divergiren und längs den Rändern derselben weiter gehen. Der stärkere obere Ast[4]), die eigentliche Fortsetzung des Stammes, gelangt dabei in den Schutz der Furche (Sulcus cost. inf.), die sich am unteren Rande der oberen Rippe hinzieht; der untere Ast[5]) ruht einfach auf dem oberen Rand der unteren Rippe. Beide Aeste setzen sich unter einander und mit den Arterien der nächsten Intercostalräume durch Netze, die im Periost der Rippe enthalten sind, in Verbindung; beide gehen mit den Intercostalzweigen der A. mammaria int. die oben beschriebenen hogenförmigen Anastomosen ein. Aus der ganzen Länge dieser Bogen entspringen Aeste zu den Intercostalmuskeln und den an den Rippen haftenden Zacken des Zwerchfells; aus dem hinteren und seitlichen Theil derselben und also mehr aus der eigentlichen Intercostalarterie gehen perforirende Zweige hervor, die sich in den oberflächlichen Brustmuskeln, in dem den Thorax deckenden Theil der Rücken- und Bauchmuskeln, die oberen auch in der Mamma[6]) verbreiten und mit den am Rumpf herabsteigenden Aesten der A. axillaris anastomosiren. Die Arterien der Warze und der Areola stammen ausschliesslich aus der vierten Intercostalarterie (Hyrtl).

†† Viscerale Aeste.

Die visceralen Aeste der Aorta thorac. sind verhältnissmässig klein und unbeständig. Theoretisch betrachtet müssten sie zum Theil paarig sein, in- †† Viscer. Aeste.

[1]) Corrosions-Anat. S. 197. [2]) *Rr. meningei spinales.* [3]) *R. intercostalis s. anterior. R. ventralis* Langer. [4]) *R. infracostalis. A. costalis inf.* [5]) *R. supracostalis. A. costalis sup.* [6]) *Rr. mammarii extt.*

sofern sie ein paariges Organ, die Lunge, zu ernähren bestimmt sind, zum Theil unpaarig, für die unpaaren Organe der Brust, Oesophagus und Pericardium. Doch haben auch die Arterien des Respirationsorgans nur selten eine symmetrische Anordnung und keiner der verschiedenen visceralen Aeste pflegt sich ausschliesslich auf Ein Organ zu beschränken; namentlich giebt jeder derselben Aeste an die hintere Wand des Pericardium [1]), welche an den Durchtrittsstellen der grossen Gefässstämme mit den Coronararterien anastomosiren. Nach den Hauptverbreitungsbezirken unterscheidet man:

1. Aa. bronchiales [2]).

1. Bronchial.

Am gewöhnlichsten scheint der Fall zu sein, dass drei Bronchialarterien existiren, zwei linke und eine rechte, und dass die rechte mit einer linken im oberen Theil der Aorta aus einem gemeinschaftlichen Stamm [3]), die zweite linke aber [4]) gesondert tiefer entspringt (Haller [5]). Der Ursprung des gemeinschaftlichen Stammes oder der rechten Bronchialarterie allein versetzt sich, wie erwähnt, häufig auf die oberste rechte A. intercostalis aortica. Kommt die rechte A. bronchialis aus der Aorta, so zieht sie schräg vor dem unteren Ende der Trachea vorüber. In geschlängeltem Lauf dem Oesophagus, Pericardium, den Bronchialästen Zweige sendend, gewinnen die Bronchialarterien die hintere Wand des Bronchus und senken sich mit ihm in die Lunge ein. Ueber ihre Verzweigung in der Lunge vgl. Eingewdl. S. 297.

2. Aa. oesophageae.

2. Oesophag.

Mehrere (3 bis 7) kurze, von oben nach unten an Kaliber zunehmende Stämmchen, welche aus der Mitte der vorderen Wand der Aorta hervortreten und sich sogleich rechts gegen den Oesophagus wenden. Sie ziehen an demselben mit feinen Zweigen auf-, mit stärkeren abwärts, anastomosiren unter einander und die obersten mit den Bronchialarterien und den Rr. oesophagei der A. thyreoidea inf., die untersten mit den Aa. coronariae ventriculi und den Arterien des Zwerchfells.

3. Aa. mediastinicae postt.

3. Mediastin. postt.

Zahlreiche, feine Aeste, zur hinteren Wand des Pericardium, zum Bindegewebe und den Lymphdrüsen des hinteren Mediastinum und zu den in demselben gelegenen Canälen. Die untersten (*Aa. phrenicae supp.*) verbreiten sich auf der oberen Fläche der Vertebralportion des Zwerchfells.

---

[1]) *Aa. pericardiacae postt.* [2]) *Aa. bronch. postt. s. inff.* [3]) *A. bronchialis comm.* [4]) *A. bronchial. sin. secunda s. inferior.* [5]) Disput. anatom. sel. III, 4.

D. Aorta abdominalis.

D. Aorta abdom.

Eine Uebersicht nnd Eintheilnng der Aeste der Aorta abdominalis wnrde schon oben S. 81 gegeben. Hier sind noch die kleinen unbenannten Zweige zu erwähnen, welche zur Vena cava inf., zum Plexus coeliacus und zu den Lymphdrüsen gehen, die den Duct. thorac. begleiten. Eine kleine Arterie zur Mitte des Ureter[1]) kommt ans dem unteren Ende der Aorta oder aus dem Anfang der A. iliaca. Ebenfalls aus dem unteren Ende scheint ziemlich beständig ein Gefäss abzugehen, welches sich zu den Lumbardrüsen der rechten Seite begiebt und mit Zweigen der A. spermatica anastomosirt; linkerseits entspricht ihm ein Aestchen der A. mesenterica inf. (Theile).

† Parietale Aeste.

1. Aa. phrenicae inff. *phr* (v [2]).

† Pariet. Aeste. 1. Phren. inff.

Zwei Arterien, welche dicht nebeneinander oder mit einem gemeinschaftlichen Stamm ans der vorderen Wand der Aorta zwischen der oberen Spitze des Hiatus aorticus und der Wurzel der A. coeliaca, sehr oft auch aus der letzteren selbst entspringen und spitzwinklig divergirend, die rechte hinter der V. cava inf., zur unteren Fläche des Zwerchfells gelangen (Fig. 86). Sie senden Zweige zum Vertebraltheil des Zwerchfells und zur Nebenniere[3]) und theilen sich sodann jede in einen hinteren und einen vorderen Ast. Der hintere Ast verbreitet sich über die Vertebral- und Costalportion, der vordere versorgt vorzugsweise das Centrum tendineum und umgiebt den Hiatus oesophageus und das For. venae cavae mit einem weitläufigen Kranz, in welchem die Aeste der beiderseitigen Arterien einander begegnen. Von der Fläche des Zwerchfells aus schickt die rechte A. phrenica Zweige zur Leber durch das Lig. suspensor. hepatis, zur V. cava, auch zum Pancreas, die linke zum hinteren Rande des linken Leberlappens, zur Milz und zum Oesophagus. Beide stehen mittelst feiner, das Zwerchfell durchbohrender Zweige mit den Arterien des Pericardium in Verbindung. Sie anastomosiren mit den Intercostal- und Lumbalarterien, mit den Aa. oesophageae und musculophrenicae.

2. Aa. lumbales *lb* (iv – v [4]).

2. Lumbal.

Sie entspringen in der Flucht der Aa. intercostales in zwei verticalen Reihen von der hinteren Wand der Aorta abdominalis, in der Regel jederseits fünf; doch kann die Zahl sich dadurch mindern, dass zwei aus einem gemeinsamen Stämmchen kommen oder dass die unterste durch einen Zweig

[1]) *A. ureterica sup.* Haller (Icon. anat. III, 60). [2]) *Aa. phrenicae magnae. Aa. diaphragmaticae.* [3]) *Aa. suprarenales supp.* [4]) *Aa. lumbares.* Die oberste *A. lumbalis* (*A. costolumbaris* Theile) wird auch als letzte *A. intercostalis* gezählt.

der A. iliaca vertreten wird. Seltener fliessen die Ursprünge zweier symmetrischen Lumbalarterien zu Einem Stamm zusammen. Unter rechten Winkeln verlassen sie den Stamm der Aorta (Fig. 86), die oberste zwischen dem

Fig. 86.

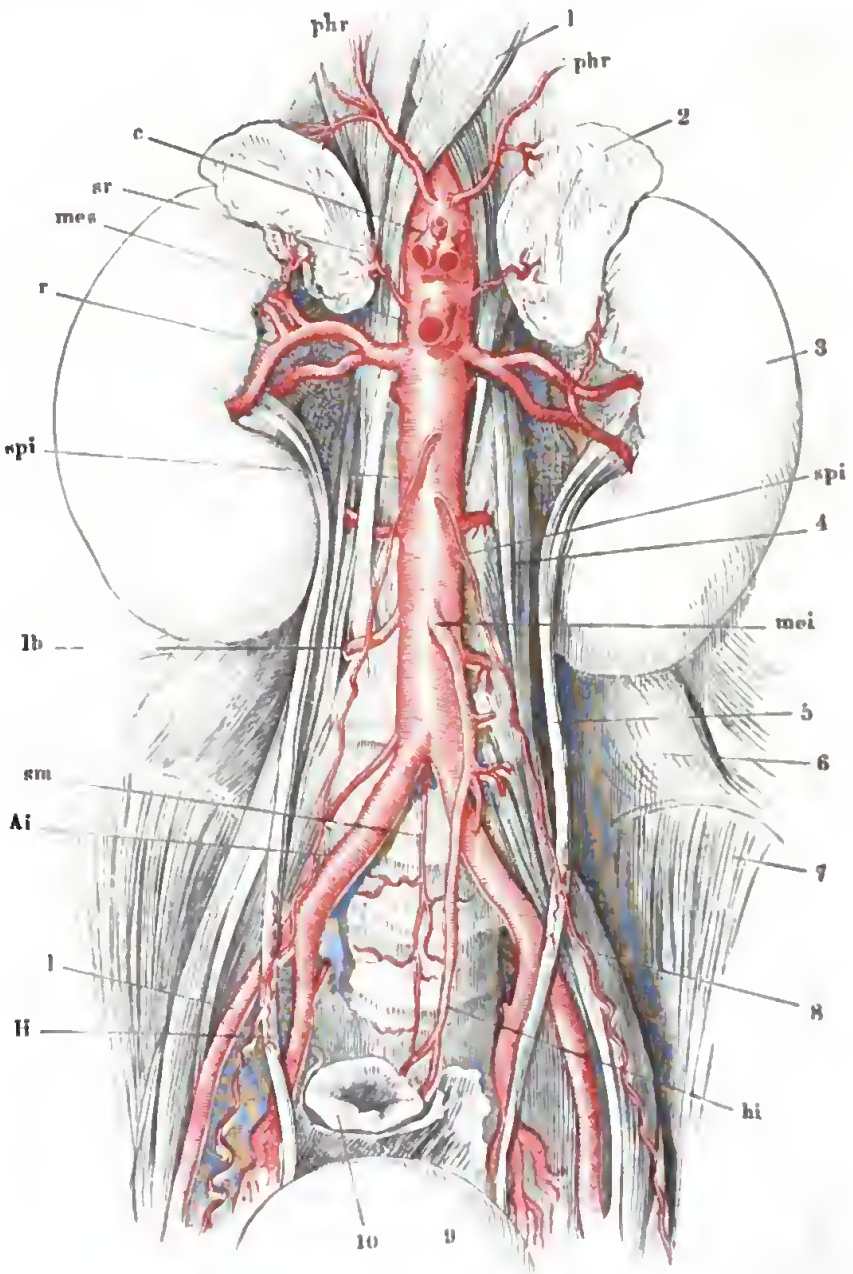

Bauch- und Beckentheil der Aorta mit den symmetrischen Aesten derselben; die unpaaren visceralen Aeste, mit Ausnahme der A. mesenterica inf., dicht am Ursprung abgeschnitten. 1 Vertebralportion des Zwerchfells. 2 Nebenniere. 3 Niere. 4 M. psoas minor. 5 Ureter. 6 M. quadratus lumborum. 7 M. iliacus int. 8. M. psoas major. 9 Harnblase. 10 Rectum. *Ai* A. anonyma iliaca. *I* A. iliaca. *II* A. hypogastrica. *sm* A. sacralis media. *phr* A. phrenica inf. *lb* A. lumbalis. *c* A. coeliaca. *mes*, *mei* Aa. mesentericae sup. u. inf. *sr* A. suprarenalis. *r* A. renalis. *spi* A. spermat. int. *hi* A. haemorrhoidal. int.

zwölften Brust- und dem ersten Banchwirbel, die nnterste in der Mitte des vierten Banchwirbels; sie verlaufen seitwärts in der Concavität der Wirbelkörper, überbrückt dnrch die Sehnenbogen, mittelst deren der M. psoas entspringt, die obere vor oder zwischen den Zacken der Vertebralportion des Zwerchfells. Auf diesem Wege schicken sie Aeste den genannten Muskeln, den Wirbelkörpern und den Bändern derselben nnd an den Seiten der Wirbelkörper geben sie, wie die Intercostalarterien, je einen *R. dorsalis* ab, der sich auch ganz wie der entsprechende Ast der Intercostalarterien verzweigt, aber verhältnissmässig stärker ist und oft sogar das Kaliber der Fortsetznng des Stammes übertrifft. Diese[1]) geht vor oder hinter dem M. quadrat. lumborum her (in der Regel liegen die oberen Lumbararterien hinter, die nnteren vor dem Muskel) zu den Bauchmuskeln, den Verzweignngen der A. epigastrica inf. entgegen. Der vordere Ast der obersten A. lumbalis theilt sich gewöhnlich in zwei Zweige, von welchen der eine am nnteren Rand der zwölften Rippe hinzieht nnd mit der letzten Intercostalarterie anastomosirt, der andere schräg abwärts gegen die Spina iliaca ant. snp. verläuft. Von ihr nnd der folgenden Arterie gelangen Aeste[2]) znm Pannicnlus adiposus der Niere, zum Zwerchfell nnd zur Leber. Die nnterste Lumbalarterie erstreckt ihre Aeste über den oberen Beckenrand nach aussen in den M. glnteus maximus, nach innen in den M. iliacus int. nnd steht dort mit der A. glutea, hier mit der A. circumflexa ilinm in Verbindung.

†† Unpaare viscerale Aeste.

Sie gehören den nupaaren Eingeweiden der Banchhöhle, dem Verdannngs- apparat und der Milz an und entspringen aus der Mitte der vorderen Wand der Aorta in der Ordnung, dass zwei derselben dicht unter einander und unmittelbar nnterhalb des Eintritts der Aorta in die Bauchhöhle, der dritte in geringer Entfernung über der sogenannten Bifurcation der Aorta abgehen. Der obere Ast, *A. coeliaca* (Fig. 86 *c*), welcher an den Ursprung der Aa. phrenicae stösst nnd häufig denselben übernimmt, versorgt die im oberen Theil der Banchhöhle gelegenen Organe, Magen, Leber, Pancreas nnd Milz; der zweite Ast, *A. mesenterica sup.* (*mes*), ist dem Dünndarm, der dritte, *A. mesenterica inf.* (*mei*), dem Dickdarm bestimmt. Doch lässt sich am Magen nnd Darmcanal noch weniger, als an irgend einem anderen Körpertheil, das Gebiet der einzelnen Gefässe scharf gegen einander abgrenzen, da es längs des ganzen Rohres keine Stelle giebt, welcher nicht von zwei Seiten Blut zuströmte. Die Arterienzweige, die sich in der Darmwand verbreiten, stammen in letzter Instanz nus Gefässen, welche dem Mesenterialrande parallel nnd in geringer Entfernung von demselben zwischen den Platten des Mesenterinm hinziehen. Sie gehen rechtwinklig von diesen, dem Mesenterialrande parallelen Gefässen ab, wenden sich divergirend nach beiden Seiten, gleichsam anf dem Darme reitend und denselben ringförmig umfassend, indem sie durch ihre Endzweige am freien Rand, wie dnrch ihre Seitenzweige mit den benachbarten Gefässen derselben Seite ein continuir-

†† Unpaare visc. Aeste.

[1]) *R. anterior s. abdominalis.* [2]) *Rami adiposi.*

liches Netz bilden. Am Magen, der zwei einander gegenüberliegende Mesenterialränder besitzt, geht beiden Rändern entlang ein Gefäss[1]) und von beiden Gefässen gehen in beiden Wänden Aeste einander entgegen. Was nun die den Mesenterialrändern des Magens und Darms parallelen Gefässe betrifft, so entstehen sie überall durch bogenförmige Vereinigung je zweier Aeste, welche aus mehr oder minder entlegenen Punkten Eines Stammes divergirend entspringen, ausgebreitet also eine fächerförmige Figur umschreiben, deren mehr oder minder abgestutzte Spitze sich in dem Stamm befindet. Es macht keinen wesentlichen Unterschied, ob die beiden bogenförmig verbundenen Aeste von gleichem Kaliber oder verschieden sind, in welchem Fall der Gefässbogen sich nach Einer Seite hin verjüngt; ebenso wenig, ob die Wurzeln des Gefässbogens, wie dies bei den Arterien des Darms der Fall ist, unmittelbar neben einander oder ob sie, wie die Magenarterien, durch Vermittlung anderer Aeste aus dem Stamm hervorgehen. Am Darm findet sich, statt eines einfachen Mesenterialrandgefässes, eine Reihe flacher Bogen, welche so entstehen, dass ein der Axe des Darms paralleles, aber kurzes Gefäss eine Anzahl von Aesten divergirend gegen den Darm aussendet, deren jeder sich in zwei nach entgegengesetzten Richtungen umbiegende und den benachbarten entgegenkommende Aeste theilt (Fig. 88). Und an gewissen Stellen wird der convexe Rand der fächerförmigen Ausbreitung noch dadurch verlängert, dass die Bogenbildung sich noch einmal und selbst mehrmal wiederholt, indem aus dem convexen Rand der ersten Bogenreihe feinere, radiäre Aeste ausstrahlen, die sich in gleicher Weise bogenförmig verbinden u. s. f.

1. A. coeliaca *c* (I 2).

1. Coeliaca. Ein kurzer, über den oberen Rand des Pancreas sagittal verlaufender Stamm, der entweder direct in drei, in frontaler Ebene divergirende Aeste zerfällt[3]) oder sich bald nach einander zweimal gablig theilt, um zuerst die A. coron. ventriculi sin. abzugeben und dann in die A. hepatica und lienalis zu zerfallen.

Coron. ventr. sin. 1. *A. coronaria ventriculi sin.* (III 4). Die linke, in der Regel stärkere Wurzel des am oberen Rande des Magens verlaufenden Gefässkranzes (Fig. 87 *cos*) tritt in einem nach links und unten convexen Bogen zwischen die Platten der vom Zwerchfell und der Leber zum Magen herabsteigenden Duplicatur des Peritonenm. Die dem Ursprung der linken A. coronaria nächsten Aeste derselben[5]) setzen sich mit der untersten A. oesophagea (aus der Aorta thorac.) in Verbindung; die folgenden, welche den Cardialtheil des Magens umfassen[6]), haben einen fast horizontalen Verlauf und anastomosiren in der vorderen und hinteren Magenwand mit den vom Blindsack her eintretenden Aa. breves. Alle übrigen, aus dem oberen Gefässkranz des Magens entspringenden Aeste[7]) gehen im regelmässigen, zur Axe des

[1]) *Arcus arteriosus sup.* u. *inf.* [2]) *Truncus coeliacus.* Eingeweidepulsader. Kurze Bauchpulsader. [3]) *Tripus Halleri s. coeliacus.* [4]) *A. coron. ventr. superior sin. A. gastrica sup. sin.* Grosse oder linke Kranzpulsader des Magens. [5]) *Rr. oesophagei. Aa. oesophag. inff.* [6]) *Rr. cardiaci.* [7]) *Rr. gastrici.*

Eingeweides senkrechten Verlauf den aus dem unteren Gefässkranz senkrecht aufsteigenden Aesten entgegen. Ein constanter Zweig der A. coron.

Fig. 87.

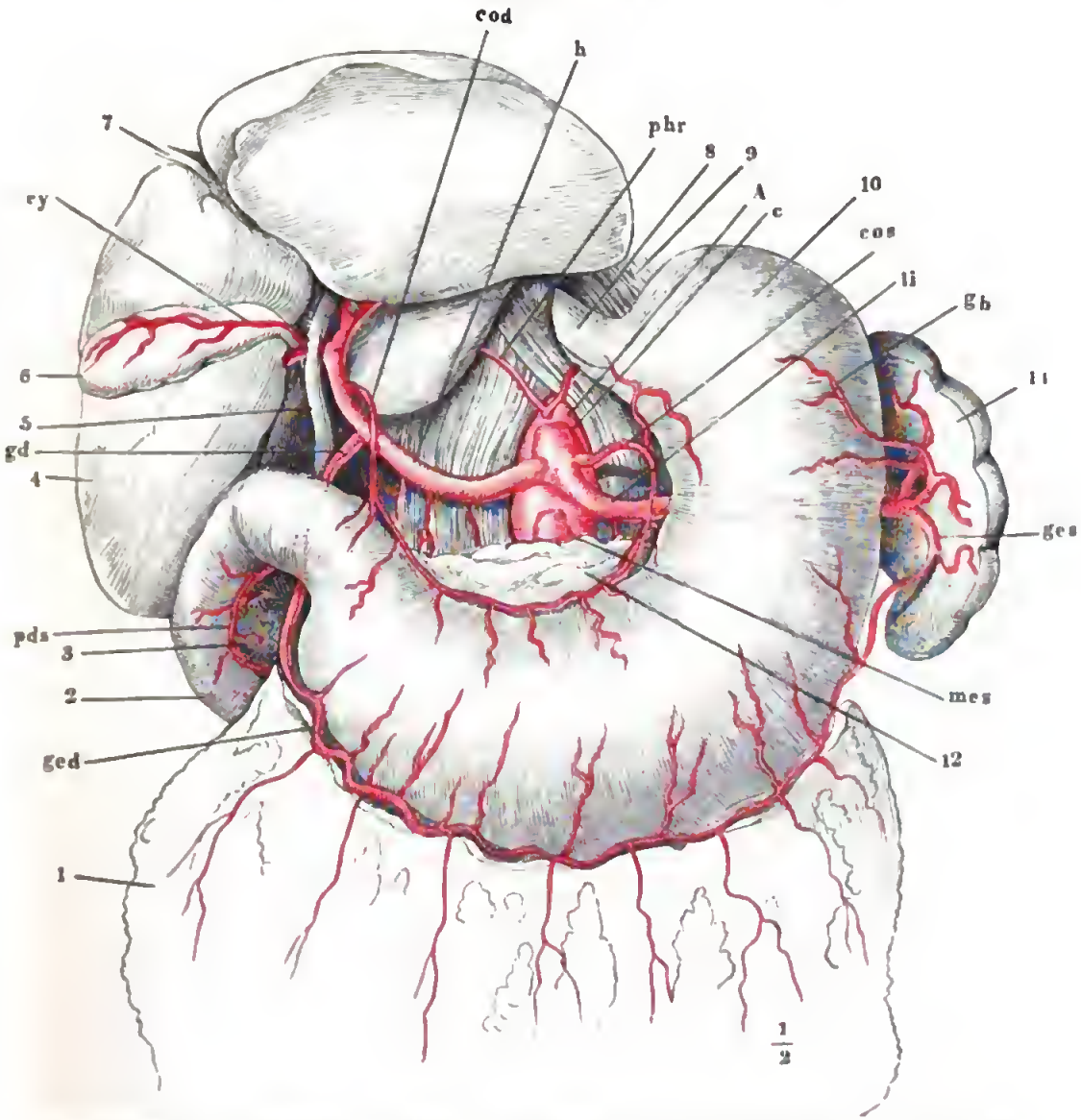

Verästelung der A. coeliaca. 1 Netz. 2 Duodenum. 3 Kopf des Pancreas. 4 Leber aufwärts zurückgeschlagen. 5 Ductus choledochus. 6 Gallenblase. 7 Lig. teres. 8 Oesophagus. 9 Zwerchfell. 10 Magen. 11 Milz. 12 Pancreas. *A* Aorta. *phr* A. phrenica. *c* A. coeliaca. *cod*, *cos* A. coronaria ventriculi dextra u. sin. *h* A. hepatica. *cy* A. cystica. *gd* A. gastroduodenalis. *pds* A. pancreatico-duodenalis sup. *ged*, *ges* A. gastro-epiploica dextra u. sinistra. *li* A. lienalis. *gb* Aa. gastricae breves. *mes* A. mesenterica sup.

sin. zieht im Lig. gastro-hepat. zum linken Schenkel der Transversalfurche der Leber, um in derselben mit einem oberflächlichen Zweig des linken Astes der A. hepatica zu anastomosiren (Hyrtl).

2. *A. hepatica* (II [1]) wendet sich rechts und gelangt in einer seichten Hepat.

[1]) *A. hepatica comm.* *A. hepat. propria* wird die Leberarterie nach Abgabe der *A. gastroduodenalis* genannt.

Aushöhlung des hinteren Leberlappens über der Vena portarum, links neben dem Duct. hepat., zur Transversalfurche der Leber, in welcher sie sich in einen rechten und linken Ast theilt (Fig. 87 *h*). Der linke Ast versorgt ausschliesslich den linken Leberlappen; aus dem rechten Aste nahe am Theilungswinkel, zuweilen unmittelbar aus dem letzteren geht der Zweig zum hinteren Lappen hervor. Auf dem Wege zur Leber giebt die A. hepatica zuerst abwärts kleine Zweige in das Pancreas[1]) und einen oder ein paar nicht ganz beständige Zweige zum Pylorustheil des Magens[2]), dann ebenfalls abwärts die *A. gastroduodenalis* (*gd*[3]), welche mit der Fortsetzung des Stammes fast gleiche Stärke hat, zuletzt aus der vorderen Wand nach links die *A. coronaria ventriculi dextra* (*cod*[4]). Die A. gastroduodenalis ([IV]) zieht rechts neben dem Pylorus hinter dem oberen queren Theil des Duodenum herab und theilt sich unterhalb desselben in zwei spitzwinklig divergirende Zweige, *A. gastro-epiploica dextra* ([IV 5]) und *A. pancreatico-duodenalis sup.* ([V 6]). Die *A. gastro-epiploica dextra* (*ged*) ist die rechte, grössere Wurzel des Gefässkranzes am unteren Magenrande, von welchem zahlreiche stärkere Zweige[7]) aufwärts zu den Magenwänden, sechs bis acht feinere und verhältnissmässig sehr lange Zweige[8]) abwärts zum grossen Netz abgehen. Die *A. pancreatico-duodenalis sup.* (*pds*) ist die obere Wurzel des Gefässkranzes, welcher, mit einem entsprechenden Ast der A. mesenterica sup., dem concaven Rande der Hufeisenkrümmung des Duodenum folgt und nach zwei Seiten, zum Duodenum und zum Kopf des Pancreas, Zweige aussendet. Die *A. coronaria ventr. dextra* ([V]) (*cod*) ist die rechte Wurzel des dem oberen Rande des Magens concentrischen Gefässbogens. Aus dem rechten Endaste der A. hepatica entspringt die *A. cystica* (*cy*[9]), die längs der Gallenblase vorwärts geht, meistens in zwei Aeste getheilt, einen an der freien, den anderen an der angewachsenen Fläche der Gallenblase, und nächst der Gallenblase den rechten Rand des vorderen Leberlappens und das die Furche der Gallenblase begrenzende Leberparenchym versorgt.

Die terminalen Aeste der A. hepatica theilt Hyrtl[10]) in *Rr. superficiales, parenchymatosi* und *perforantes*. Die Rr. superficiales verästeln sich im Bindegewebe der Leberfurchen und in den Gallengängen und dringen höchstens 1 bis 2 Mm. in die die Furchen begrenzende Lebersubstanz ein. Von den Rr. parenchymatosi, die sich in die Leber einsenken, liegen die stärkeren Aeste der unteren Fläche des Organs näher, als der oberen. Werden einzelne derselben isolirt injicirt, so füllt sich nur je eine bestimmte und umschriebene Partie des Leberparenchyms. Rr. perforantes sind die letzten, auf der Oberfläche hervortretenden Zweige der Rr. parenchymatosi; sie anastomosiren unter einander in Form eines weitläufigen Netzes und gehen zum Theil in die peritonealen Bänder der Leber über.

---

[1]) *Rr. pancreatici. Aa. pancreaticae mediae.* [2]) *Aa. pyloricae. Aa. pyloricae supp.* [3]) Magenzwölffingerdarmpulsader. [4]). *A. gastrica sup. dextra. A. pylorica* Cruv. [5]) *A. gastrica inf. s. coronaria ventriculi inf. dextra.* Magennetzpulsader. [6]) *A. pancreatico-duodenalis* aut. Bauchspeicheldrüsenzwölffingerdarmpulsader. [7]) *Rr. gastrici.* [8]) *Rr. epiploici.* Eine stärkere quere Anastomose der Rr. epiploici in der halben Höhe des Netzes beschreibt Barkow (Die Blutgefässe des Menschen. Breslau, 1866. Taf. XXI bis XXIII, XXXII) als *Arcus epiploicus magnus.* [9]) Gallenblasenarterie. [10]) Corrosions - Anat. S. 101.

Ein R. perforans, *A. marginalis hepatis* Hyrtl, tritt häufig an der hinteren Hälfte des linken Randes der Leber hervor und verläuft, 1 bis 2 Mm. vom Rande entfernt, auf der oberen Fläche des linken Lappens zuweilen bis zur linken Incisur.

3. *A. lienalis* (II [1]) verläuft leicht geschlängelt über dem oberen Rande des Pancreas zum Hilus der Milz, vor welchem sie sich durch wiederholte Bifurcation rasch in sechs bis zwölf Aeste zerspaltet (*li*). Aus dem über dem Pancreas gelegenen Theil der Arterie erhält diese Drüse eine Menge kleiner Aeste [2]); jenseits der Drüse entspringt und geht nach unten und dann nach rechts die *A. gastro-epiploica sin.* (V [3]), um sich mit der gleichnamigen rechten Arterie aus der A. gastroduodenalis zu vereinigen (*ges*); die Milzäste senden *Aa. gastricae breves* (*gb* [4]) zum Blindsack des Magens. Drei bis fünf feine, lange, wenig verästelte Zweige gehen aus dem Stamme der A. lienalis hinter dem Pancreas zwischen den hinteren Blättern des grossen Netzes gerade herab, am Colon transversum, mit dessen Gefässen sie in Verbindung treten, vorüber und anastomosiren in der Nähe des unteren Randes des Netzes mit dessen, aus den Aa. gastro-epiploicae entspringenden Arterien (Hyrtl).

2. A. mesenterica [5]) sup. *mes* (I).

Um eine Uebersicht über die zahlreichen Zweige dieser Arterie zu gewinnen, schlägt man das Colon transversum aufwärts zurück und spannt das Mesenterium des Dünndarms dadurch, dass man den beweglichen Theil des letzteren an der linken Seite der Bauchhöhle ausbreitet (Fig. 88). So sieht man den Stamm der A. mesenterica sup. (*mes*) zwischen Pancreas und Dünndarm hervorkommen, an der Grenze des Duodenum und Jejuno-Ileum, die eben durch ihn bezeichnet wird, zwischen die Platten des Mesenterium treten und innerhalb derselben mit einer hakenförmigen Krümmung, allmälig verjüngt, gegen den Winkel, welchen das Ende des Dünndarms mit dem rechten Colon bildet, herablaufen. Aus der convexen Seite dieses Hakens entspringen dicht neben einander in einer Reihe, anfangs in spiraliger Folge von der hinteren zur vorderen Wand des Gefässes, etwa 16 Aeste (*i*), die *Aa. intestinales* (V [6]), welche sich gegen den Dünndarm wenden; aus der oberen Hälfte der concaven Seite und weiter hinauf aus der Mitte der vorderen Fläche des hakenförmigen Stammes kommen zwei oder drei Aeste, *Aa. colicae dextrae* (*cd* [7]), von ungefähr demselben Kaliber, wie die Aa. intestinales, welche dem rechten und queren Colon Blut zuführen. Aus der rechten Wand des Stammes endlich unmittelbar unter dem Pancreas geht die kleine *A. pancreatico-duodenalis inf.* (*pdi* [8]) ab, welche mit der gleichnamigen oberen Arterie aus der A. gastroduodenalis zu dem Gefässbogen am concaven Rande des Duodenum zusammentritt.

2. Mesent. sup.

---

[1]) *A. splenica.* [2]) *Rr. pancreatici.* [3]) *A. gastrica inf. s. coronaria ventriculi inf. sinistra.* [4]) *Aa. breves.* [5]) *A. mesaraica.* Darm- oder Gekrösspulsader. [6]) *Aa. jejunales* u. *iliacae.* [7]) Ich vereinige unter diesem Namen, nach Cruveilhier's Vorgang, die *Aa. iliocolica* (*colica dextra inf.*), *colica dextra* (*c. d. media*) u. *col. media* der deutschen Handbücher, die sich, wegen der Veränderlichkeit der Zahl und des Verbreitungsbezirks der Gefässe, nicht immer ohne Zwang unterscheiden lassen. [8]) *A. duodenalis inf.*

Fig. 88.

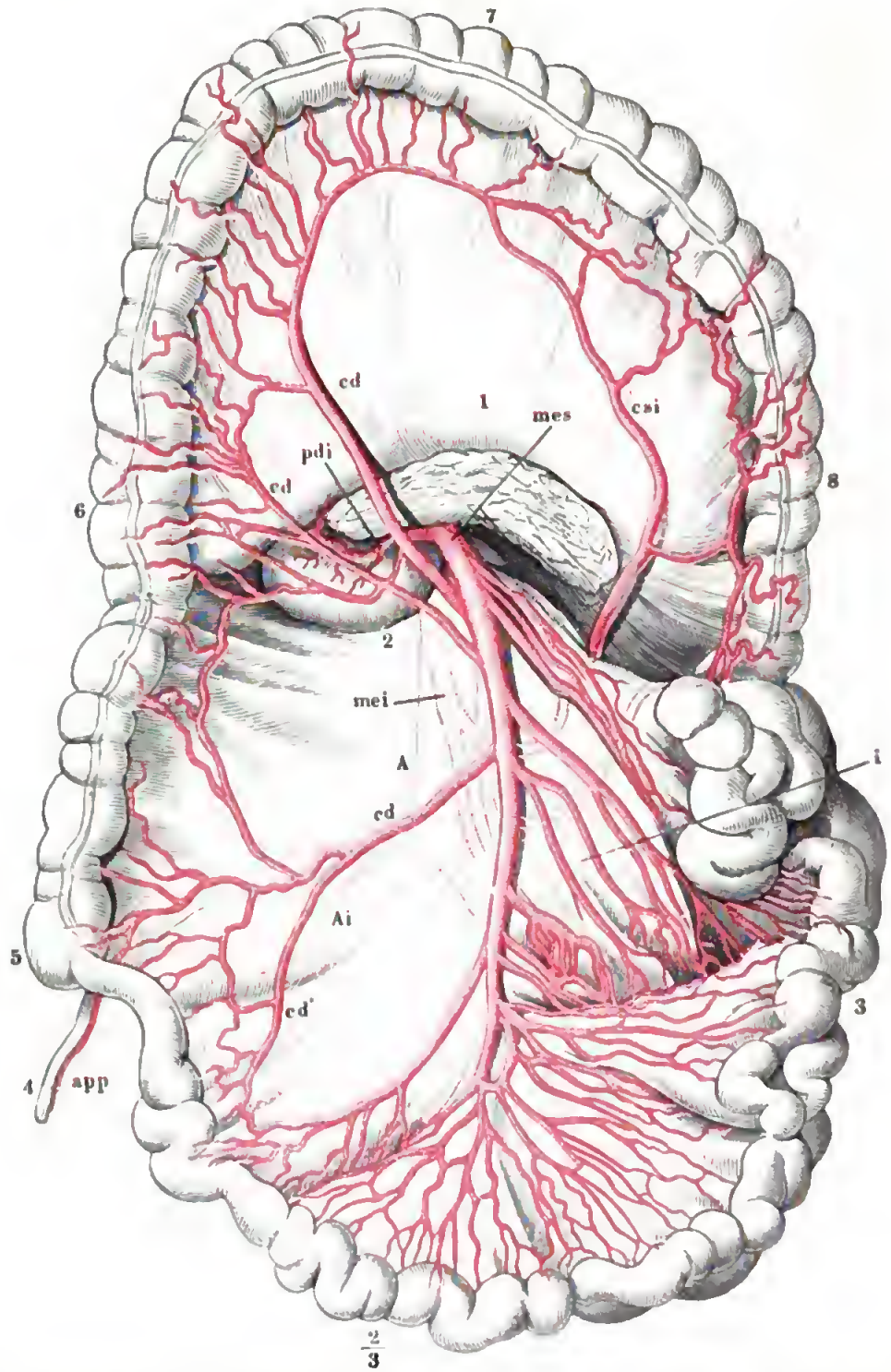

Verästelung der Aa. mesentericae sup. u. inf. Das Colon transversum aufwärts zurückgeschlagen, der Dünndarm nach links herabgezogen. 1 Pancreas. 2 Unterer querer Theil des Duodenum. 3 Dünndarm. 4 Proc. vermiformis. 5 Coecum. 6 Colon dextrum. 7 Colon transversum. 8 Colon sinistrum. *A* Aorta. *Ai* A. anonyma iliaca. *mes*, *mei* A. mesenterica sup. u. inf. *i* Aa. intestinales. *cd* Aa. colicae dextrae. *csi* A. colica sinistra. *pdi* A. pancreatico-duodenalis inf. *app* A. appendicularis.

Jede A. intestinalis theilt sich in zwei divergirende Aeste, welche sich mit den Aesten der beiderseits nächsten Arterien verbinden, und aus den Bogen, welche durch den Zusammenfluss dieser Aeste entstehen, gehen zahlreichere und feinere Aeste in der Richtung gegen den Darm hervor, die sich nach kürzerem Verlauf abermals bogenförmig vereinigen. Im oberen Theil des Mesenteriums wiederholt sich diese Bildung mit immer kleineren und zahlreicheren Bogen zwei bis drei, stellenweise selbst vier und fünf Mal. Da aber der Abstand zwischen dem Stamm der A. mesenterica sup. und dem Darm von oben nach unten abnimmt, so wird allmälig auch die Zahl der successiven Bogenreihen geringer und an dem untersten Stück des Ileum verlieren sie sich in der Regel gänzlich, so dass die Arterien dieser Gegend direct und ohne regelmässige Anastomosen aus dem gekrümmten Ende des Stammes der A. mesenterica sup. zum Darm gelangen. Einfache, aber weitläufige Bogen bilden die Arterien des Dickdarms. Von den beiden Aesten, in welche die unterste A. colica dextra sich theilt, mündet der Eine (*cd'*) mit dem Ende des Stammes der A. mesenterica sup., der andere mit dem unteren Ast der oberen Colica dextra oder der mittleren, wenn eine solche vorhanden ist, zusammen. Der Bogen, der längs der linken Hälfte des queren Colon und der oberen Hälfte des linken Colon verläuft, geht aus der Verbindung der obersten Colica dextra mit einem Zweig der A. mesenterica inf. hervor. Alle diese Bogen liegen nahe am Darm und die aus ihnen entspringenden Aeste dringen grösstentheils ohne weitere Anastomosen gegen den Darm vor und legen sich in die queren Vertiefungen zwischen den Ausbuchtungen desselben. Ein längerer Ast, *A. appendicularis* (*app*[1]), erstreckt sich in das Mesenterium des Wurmfortsatzes.

3. A. mesenterica inf. *mei* (III – IV).

Geht nach unten und etwas nach links geneigt aus der Aorta abdominalis hervor, so dass sie eine Strecke weit auf derselben liegt, und theilt sich in der Gegend der sogenannten Bifurcation der Aorta in zwei Aeste, von welchen sich der eine aufwärts, der andere abwärts wendet. Ihre Ausbreitung wird sichtbar, wenn man, während das quere Colon aufwärts umgelegt bleibt, den ganzen Dünndarm mit seinem Mesenterium nach rechts schlägt. Man überblickt die Bogen, welche der aufsteigende Ast, *A. colica sinistra*, der sich abermals theilt, einerseits mit der obersten A. colica dextra längs dem queren und linken Colon, andererseits mit einem Zweig des absteigenden Astes längs der Flexura sigmoidea bildet (Fig. 88). Secundäre Bogen finden sich spärlich längs dem linken Colon[2]), reichlich aber, den Bogen der Dünndarmarterien ähnlich, in dem Mesenterium der Flexura sigmoidea. Der absteigende Ast, *A. haemorrhoidalis interna*[3]), senkt sich hinter dem Rectum in das untere Becken; er theilt sich in zwei Aeste, welche zu beiden Seiten des Rectum herablaufen, einander in der Wand desselben quere Anastomosen zusenden und zuletzt in eine Anzahl feiner Zweige zer- 3. Mesent. inf.

[1]) *A. appendicalis.* Wurmfortsatzpulsader. [2]) Sie werden als *A. colica sin. sup., media* u. *inf.* bezeichnet. [3]) *A. haemorr. superior.* Mastdarmpulsader.

fallen, die in der Gegend des inneren Sphincter abwärts convexe Schlingen bilden, mit denen die Aa. haemorrhoidales aus der A. hypogastrica communiciren.

††† Paarige viscerale Aeste.

††† Paarige viscerale Aeste.

Es sind die *Artt. suprarenales, renales* und *spermaticae intt.*, von denen die beiden ersten aus der Seitenwand des oberen Theils der Aorta abdominalis, die letzteren nicht immer ganz symmetrisch aus der vorderen Wand dieses Gefässstammes, ungefähr in der Mitte zwischen A. mesenterica sup. und inf. entspringen.

1. A. suprarenalis *s r* (VI 1).

1. Suprarен.

Entspringt in dem Winkel zwischen den Ursprüngen der Aa. mesenterica inf. und renalis und geht über die mediale Zacke der Vertebralportion des Zwerchfells, rechterseits hinter der V. cava, seit- und etwas aufwärts zur Nebenniere, in welcher sie mit den suprarenalen Aesten der Aa. phrenica und renalis sich netzförmig verbindet (Fig. 89).

2. A. renalis *r* (II 2).

2. Renal.

Gehen in rechtem Winkel, nahe unter der A. mesenterica sup., die rechte meistens ein wenig tiefer, als die linke, von der Aorta ab und auf dem Vertebraltheil des Zwerchfells geradeswegs, die rechte hinter der V. cava adscendens, zum Hilus der Niere (Fig. 89). Vor dem Eintritt in denselben senden sie feine Aeste zur Nebenniere[3]), zum Panniculus adiposus der Niere[4]), zum Nierenbecken[5]) und Ureter und zu den lumbaren Lymphdrüsen, auch wohl zum Zwerchfell. Das Netz des Nierenbeckens und der Kelche endet am Halse der Nierenpapillen und erstreckt sich niemals auf die freie Oberfläche der letzteren (Hyrtl).

3. A. spermatica interna *spi* (V).

3. Spermal. int.

Die beiden Arterien laufen vom Ursprunge an ab- und etwas seitwärts, mässig divergirend, zum Becken, die rechte vor der Vena cava, beide vor den Ureteren, die sie unter spitzem Winkel kreuzen (Fig. 89). Sie geben den Ureteren, den Lymphdrüsen der Lumbargegend, dem subserösen Bindegewebe feine Zweige, welche mit unbenannten Zweigen der Aorta anastomo-

---

[1]) *A. suprarenalis media s. aortica. A. capsularis s. renocapsularis. A. atrabiliaria.* [2]) *A. emulgens.* [3]) *Aa. suprarenales inferiores.* [4]) *Aa. adiposae.* [5]) *Aa. nutritiae pelvis* Hyrtl (Das Nierenbecken der Säugethiere und des Menschen. Wien, 1871. S. 29). *Rr. hilici* Barkow (a. a. O. Tab. XXXIII). Der letztgenannte Autor beschreibt einen *Arcus hilicus*, der von einem vor und einem hinter dem Nierenbecken verlaufenden Aste gebildet werde.

siren und einen am lateralen Rande der Niere zurücklaufenden Zweig [1]) zum Panniculus adiposus derselben. In einer langgestreckten Spirale umgreifen

Fig. 89.

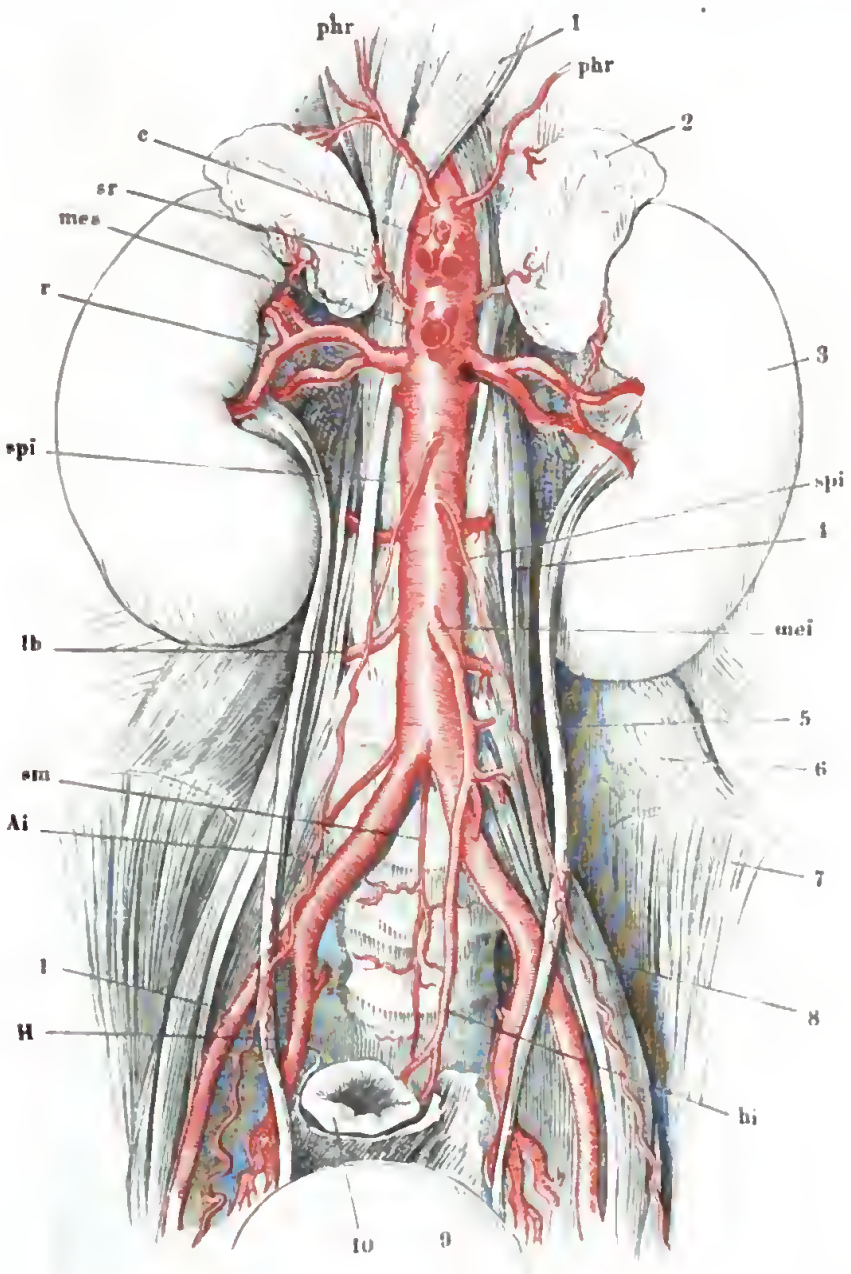

Bauch- und Beckentheil der Aorta mit den symmetrischen Aesten derselben; die unpaaren visceralen Aeste, mit Ausnahme der A. mesenterica inf., dicht am Ursprung abgeschnitten. 1 Vertebralportion des Zwerchfells. 2 Nebenniere. 3 Niere. 4 M. psoas minor. 5 Ureter. 6 M. quadratus lumborum. 7 M. iliacus int. 8 M. psoas major. 9 Harnblase. 10 Rectum. *Ai* A. anonyma iliaca. *I* A. iliaca. *II* A. hypogastrica. *sm* A. sacralis media. *phr* A. phrenica inf. *lb* A. lumbalis. *c* A. coeliaca. *mes*, *mei* Aa. mesentericae sup. u. inf. *sr* A. suprarenalis. *r* A. renalis. *spi* A. spermat. int. *hi* A. haemorrhoidal. int.

[1]) *A. adiposa ima* Haller.

sie die sie begleitende V. spermatica. Im Becken beginnt die geschlechtliche Verschiedenheit der Arterie.

Die A. spermat. int. des Mannes[1]) gelangt auf dem M. psoas maj. und vor den Vasa iliaca zum inneren Leistenring und zum Samenstrang; beim Eintritt in denselben anastomosirt sie mit einem Zweig der A. epigastrica prof.; in der Nähe des Testikels spaltet sie sich in drei his vier Aeste, von welchen der eine sich gegen den Kopf der Epididymis wendet und längs

Fig. 90.

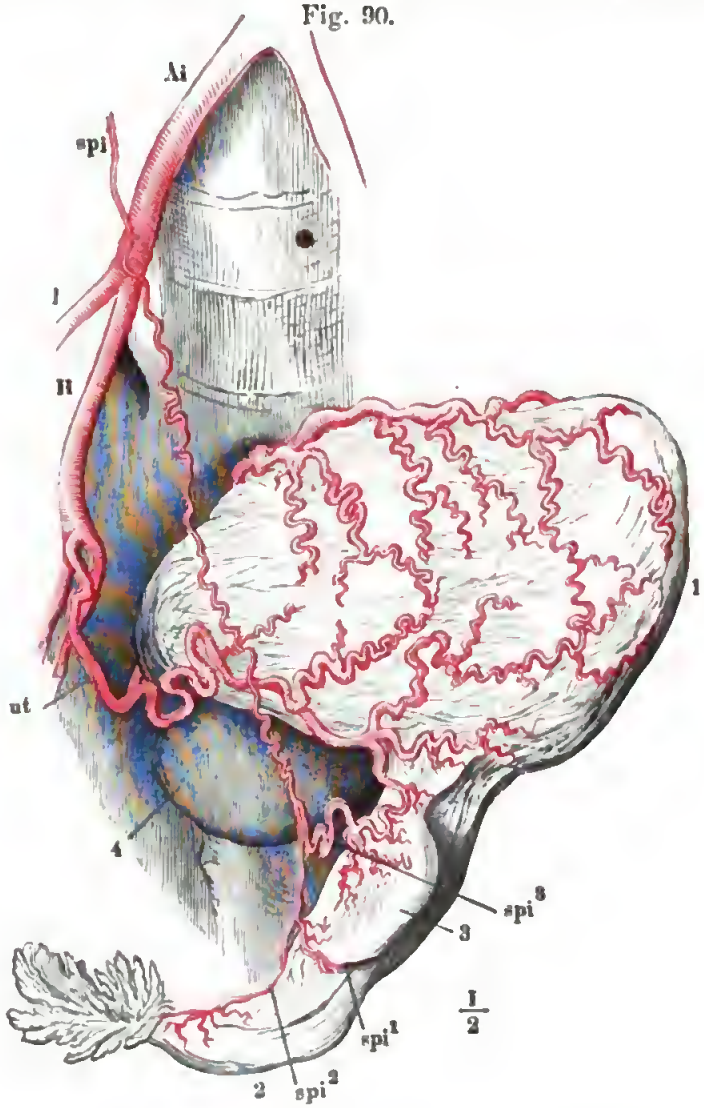

Arterien der inneren Genitalien einer Neuentbundenen; der Uterus vorwärts und nach links umgelegt. 1 Uterus. 2 Oviduct. 3 Ovarium. 4 Harnblase. *Ai* A. anonyma iliaca. *I* A. iliaca. *II* A. hypogastrica. *spi* A. spermatica int. *ut* A. uterina.

derselben herabziehend mit der A. deferentialis (aus der A. hypogastrica) zusammenmündet, während die übrigen theils durch das Mediastinum testis, theils durch die Albuginea in die Hodendrüse eindringen und sich in feine

[1]) *A. testicularis.*

Zweige auflösen, welche in den bindegewebigen Scheidewänden der Läppchen einander entgegenkommen.

Die weibliche A. spermatica (Fig. 90 *spi*)[1]) tritt in der Gegend der lateralen Spitze des Ovarium in das Lig. latum nnd theilt sich sogleich in drei Aeste. Einer derselben (*spi*[1]) verläuft längs des freien Randes des Ovarium und dringt von da ans mit seinen Zweigen in die Drüse ein; der zweite (*spi*[2]) wendet sich lateralwärts und begleitet die Ampulle des Ovidncts; der dritte und stärkste Ast (*spi*[3]) biegt medianwärts um nnd vereinigt sich mit einem Zweig der *A. uterina* (*ut*), der ihn in der Regel an Kaliber übertrifft, zu einer bogenförmigen Anastomose, die von dem angewachsenen Rande des Ovarinm aus die starken Gefässe in dessen Marksnbstanz sendet (Eingewdl. S. 500).

Stamm und Aeste der A. spermatica, besonders der mit der A. uterina anastomosirende Ast, nehmen während der Schwangerschaft an Kaliber nnd zugleich an Länge dermaassen zu, dass sie sich in engen, wellenförmigen nnd selbst spiraligen Windnngen zu kräuseln gezwungen sind.

†††† Arterien des Beckens und der Unterextremität.

A. anonyma iliaca *Ai*[2]).

†††† Artt. d. Beckens u. der u. Extr. Anonyma iliaca.

Der Winkel, nnter welchem die beiden Aa. anonymae iliacae, die scheinbaren Endäste der Aorta, anseinandergehen, beträgt beim Manne nngefähr 65, beim Weibe 75° (C. Krause). Jede steigt anf den unteren Bauchwirbeln, am medialen Rande des M. psoas, hinter dem Ureter gegen die Articnlatio iliosacralis herab und theilt sich in der Gegend des Promontorium in die Arterie des Beckens, *Hypogastrica*, und der unteren Extremität. Bis zu dieser Theilungsstelle giebt die A. anonyma iliaca nur kleine, unbenannte Aeste dem Ureter, den Lumbardrüsen, dem Bindegewebe und der Vene, welche sie begleitet.

Die rechte A. anonyma iliaca ist häufig etwas länger, dagegen minder geneigt, als die linke.

I. A. hypogastrica *H* (*II*[3]).

I. Hypogastr.

Der schwächere der beiden Aeste der A. anonyma iliaca, verlänft in der Flucht des Stammes und mit einer geringen, vorwärts convexen Krümmung vor dem Iliosacralgelenk und zerfällt mehr oder minder rasch in eine Anzahl in mannigfaltiger Weise combinirter Aeste, welche theils den Eingeweiden, theils den Wänden des Beckens mit Einschluss der an demselben haftenden Rnmpf- und Extremitätenmuskeln Blnt zuführen.

Der Richtung nach kann man diese Aeste in drei Abtheilnngen sondern, in vordere, hintere und mediale. Unter den nach hinten abgehenden Aesten

[1]) *A. ovarii. A. utero-ovarica.* [2]) *A. iliaca communis s. primitiva.* Hüftpulsader. [3]) *A. iliaca int. A. pelvica.* Beckenpulsader. Innere Hüftpulsader.

ist Einer, *A. pudenda int.* (Fig. 91 *pui*), der sich abwärts gegen den Beckenausgang wendet, im Perineum und den äusseren Genitalien vertheilt und als Endast der A. hypogastr. eine besondere Stellung einnimmt. Nach Ausscheidung dieses Gefässes enthält jede Abtheilung drei Arterien. Die medialen Aeste, welche ausschliesslich den Eingeweiden der Beckenhöhle bestimmt sind, gehen zur Blase, zu den inneren Genitalien und zum Rectum und lassen sich danach als *A. vesicalis* (*inf.*) (*vi*), *deferentialis* (*d*) beim Manne, welcher beim Weibe die *A. uterina* entspricht, und *haemorrhoidalis* (*media*) (*hm*) bezeichnen, obgleich keine derselben in ihrer Ausbreitung auf Eins dieser Organe beschränkt ist. Die vorderen und hinteren Aeste gehören den Wänden des Beckens an und erstrecken sich nach verschiedenen Seiten über dieselben hinaus; nur Einer der vorderen Aeste, die A. umbilicalis, sendet regelmässig einen oder mehrere Zweige zur Blase,

In der Reihe der peripherischen Endigung, nicht immer des Ursprungs, ist unter den vorderen Aesten der erste die ebengenannte *A. umbilicalis* (*u*), welche bis zum Nabel hinaufreicht, freilich nach der Geburt von den Blasenästen an nur als ligamentöser Strang fortbesteht; ihr folgt die *A. iliolumbalis* (*il*), welche den Gefässkranz am oberen Beckenrande bilden hilft, dann die *A. obturatoria* (*o*), die durch den Can. obturatorius an die Vorderfläche des Beckens gelangt. Die hinteren Aeste sind, von oben nach unten gezählt, die *A. sacralis lateralis* (*sl*), welche in der Aushöhlung des Kreuzbeins herabläuft, ferner die *A. glutea* (*g*) und *ischiadica* (*isc*), jene oberhalb, diese in Verbindung mit der A. pudenda int. unterhalb des M. pyriformis durch die Incisura ischiadica maj. austretend.

Die gewöhnlichste Combination dieser zahlreichen Gefässe ist die, dass sich die A. hypogastrica bald nach ihrer Trennung von der A. cruralis in einen hinteren und einen vorderen Hauptast spaltet, von welchen der erstere über dem M. pyriformis aus dem Becken austritt und als A. glutea endet, während der andere vor dem M. pyriformis, zwischen den Wurzeln des Plexus ischiadicus herabgeht und in zwei Aeste, die A. ischiadica und pudenda int. getheilt, zwischen dem M. pyriformis und coccygeus (dem Lig. sacrospinosum) die Beckenhöhle verlässt. Collaterale Zweige des vorderen Astes sind in der Regel die A. umbilicalis und die übrigen Arterien der Beckeneingeweide; der hintere Ast pflegt die Aa. sacralis lateralis und iliolumbalis abzugeben; die A. obturatoria entspringt, abgesehen von der ziemlich häufigen Versetzung ihres Ursprungs auf die A. epigastrica inf. (s. Variet.), eben so häufig vom vorderen, als vom hinteren Ast. Die A. deferentialis ist öfter ein Ast der A. vesicalis sup. oder inf., als der A. hypogastrica selbst; die A. haemorrhoidalis media wird wenigstens ebenso oft von der A. pudenda int., als vom Stamm der A. hypogastrica abgegeben.

* Vordere Aeste.

1. A. umbilicalis *u*.

* Vord. Aeste. 1. Umbilic.

Eigentlich passt dieser Name nur, so lange dies Gefäss, wie es beim Fötus der Fall ist, von der A. hypogastrica aus als deren stärkster Stamm

zum Nabel und über denselben hinaus sich erstreckt und das fötale Blut zum Behuf der Respiration der Placenta zuführt. Wenn der Nabelkreislauf unterbrochen ist, bleibt nur der hintere Theil des Stammes wegsam, der einen Abfluss durch einen oder mehrere collaterale Aeste in die Wand der

Fig. 91.

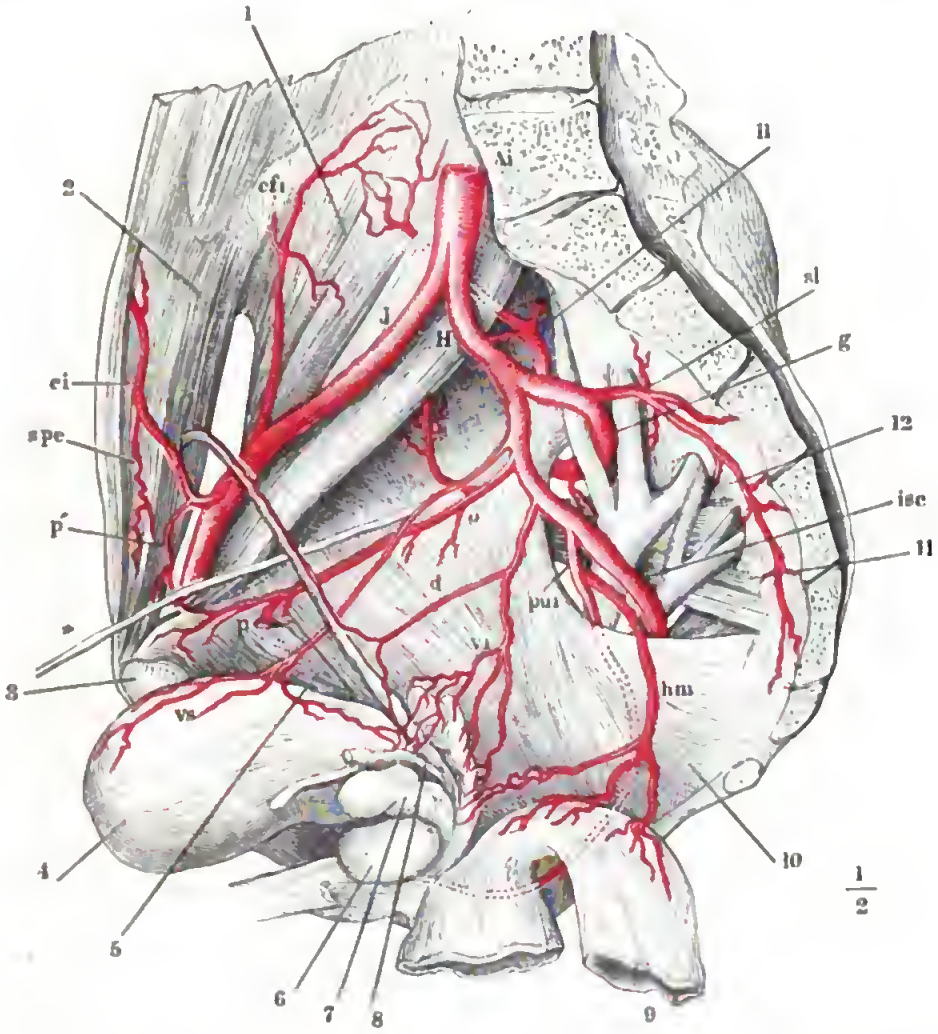

Verästelung der Aa. hypogastrica u. iliaca. Rechte männliche Beckenhälfte von innen, die Blase vorwärts, das Rectum rückwärts herabgeschlagen. 1 M. iliopsoas. 2 Innere Fläche des M. transversus abdominis. 3 Synchondrosenfläche des Schambeins. 4 Harnblase. 5 M. obturator int. 6 Prostata. 7 Samenblase u. 8 Vas deferens der linken Seite, das letztere kurz abgeschnitten. 9 Rectum. 10 M. coccygeus. 11 M. pyriformis. 12 Plexus sacralis. *Ai* A. anonyma iliaca. *H* A. hypogastrica. *I* A. iliaca. *u* A. umbilicalis. *vs* A. vesicalis sup. *il* A. iliolumbalis. *o* A. obturatoria. *p* R. pubicus derselben. *sl* A. sacralis lateralis. *g* A. glutea. *isc* A. ischiadica. *d* A. deferentialis. *vi* A. vesicalis inf. *hm* A. haemorrhoidalis.

Blase hat; so wird die Nabelarterie in eine A. vesicalis sup. umgewandelt, die sich vor der Abgangsstelle des letzten Collateralastes in einen soliden Strang, das *Lig. vesicae laterale* (Fig. 91 *), fortsetzt.

An dem Stamm der A. vesicalis sup. fällt dass Missverhältniss zwischen der bedeutenden Stärke der Wand und der geringen Weite des Lumens auf, welches darin seinen Grund hat, dass auch der wegsam gebliebene Theil des Rohres collabirt, wenn die Blutmenge, die es aufzunehmen im Stande ist, sich verringert. Die Blasenzweige der A. umbilicalis verbreiten sich an dem Scheitel und Körper des Organs und anastomosiren mit den Zweigen der A. vesicalis inf. Feine Aeste begleiten das Lig. vesicae medium bis zur Nabelgegend.

2. A. iliolumbalis *il* (V [1]).

2. Iliolumb. Wendet sich vom hinteren Aste der A. hypogastrica, aus welchem sie in der Regel einfach, zuweilen schon in zwei Aeste getheilt, entspringt, zuerst nach hinten und dann hinter dem M. psoas maj. in einem der Krümmung des Darmbeins entsprechenden Bogen seit- und vorwärts. Am medialen Rande des M. psoas schickt sie einen Ast [2]) rückwärts, der den Rückenästen der Aa. intercostales entspricht, wie diese in einen spinalen und Muskelast zerfällt und mit dem ersteren durch das Zwischenwirbelloch zwischen dem fünften Bauch- und dem ersten Kreuzwirbel in die Wirbelhöhle eindringt, mit dem letzteren in den Mm. psoas maj., quadrat. lumborum und transversus abdominis sich verbreitet. Die Fortsetzung des Stammes [3]) zerfällt in einen oberflächlichen und einen tiefen Ast. Jener verbindet sich unterhalb des Darmbeinkammes auf der freien Fläche des M. iliacus int. mit einem Aste der A. circumflexa ilium zu einem Gefässkranze, aus welchem auf- und abwärts Muskeläste hervorgehen; dieser verzweigt sich, mit der A. obturatoria anastomosirend, auf dem Periost und in der Substanz des Darmbeins.

An der Wirbelsäule wie in der Bauchwand steht der Verbreitungsbezirk der A. iliolumbalis in umgekehrtem Verhältniss zur Stärke der letzten Lumbalarterie.

3. A. obturatoria *o* (IV [4]).

3. Obturat. Zieht an der Seitenwand des untereu Beckens, nahe unter der Crista iliopectinea, in dem lockeren Gewebe zwischen dem Peritoneum und der Fascie des M. obturator int. vorwärts und durch den Can. obturatorius (Muskl. S. 267) zur Aussenfläche der vorderen Beckenwand, an welcher sie über dem M. obturator ext., seltener zwischen Bündeln desselben hervordringt, um mittelst Theilung in einen medialen und einen lateralen Ast zu enden.

Gleich nach ihrem Ursprunge giebt die A. obturatoria einen ansehnlichen Ast [5]) lateralwärts ab, der die Fascia iliaca dicht über ihrer Anheftung an der Crista iliopectinea durchbohrt und sich, anastomosirend mit der A. iliolumbalis, in dem M. iliacus int. verzweigt. Er entspringt zuweilen gesondert aus der A. hypogastrica oder zerfällt in eine Anzahl fei-

---

[1]) *A. iliaca parva.* Hüftlendenpulsader. [2]) *R. lumbalis s. adscendens.* [3]) *R. iliacus s. transversus.* [4]) Hüftbeinlochpulsader. [5]) *R. iliacus.*

nerer Aeste. Medianwärts zweigen sich vom Stamm der A. obturatoria Aeste grösseren oder geringeren Kalibers zu den lnmbaren Lymphdrüsen, zu der unteren Region der Beckeneingeweide ab; andere verbreiten sich

Fig. 92.

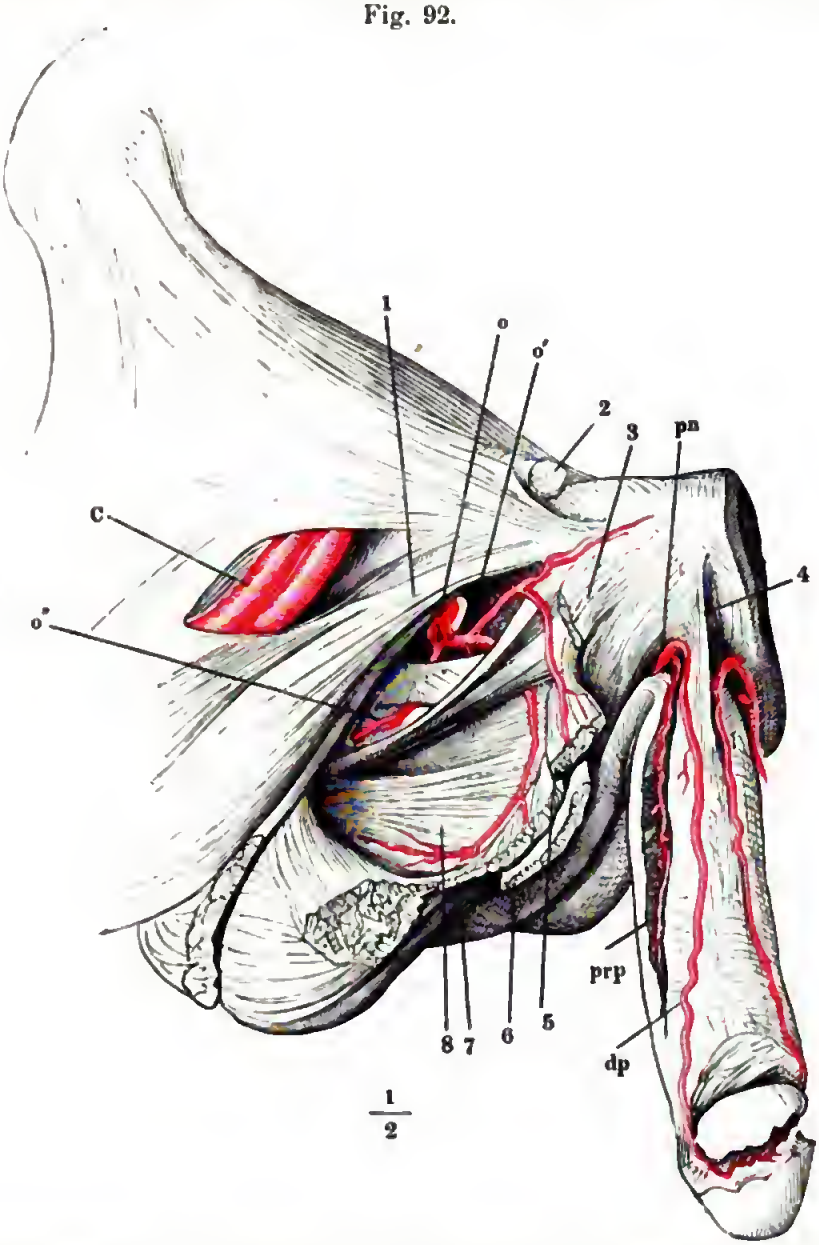

Vordere Beckenwand. Verästelung der A. obturatoria und A. pepis. 1 M. pectineus. 2 Samenstrang, am äusseren Leistenring abgeschnitten. 3 Ursprung des M. adductor long. 4 Lig. suspensor. penis medium. 5 M. adductor brevis, am Ursprung abgeschnitten nnd zurückgelegt. 6 M. gracilis, desgleichen. 7 Mm. adductor minimus und magnus, desgl. 8 M. obturator. ext. *C* Aa. cruralis u. prof. femoris. o A. obturatoria. *o'* Vorderer, *o''* Hinterer Ast derselben. *pn* A. penis. *pd* A. dorsnlis penis. *prp* A. profundn penis.

abwärts im M. obturator int. und in den Ursprüngen der Mm. levator ani und ischiococcygeus und anastomosiren mit der A. sacralis lateralis. Vor dem Eintritt in den Can. obturatorius verlässt den Stamm unter spitzem Winkel

der *R. pubicus* (Fig. 91 *p*), der an der inneren Fläche des oberen Schambeinastes bis zur Synchondrose der Schambeine vorwärts dringt und hier mit dem gleichnamigen Gefäss der entgegengesetzten Körperhälfte netzförmig zusammenfliesst. Ein Zweig dieses R. pubicus ist es, der am medialen Winkel des Schenkelrings auf den Rand des Schambeins emporsteigt und mit einem gleichnamigen Zweig der A. epigastrica inf. die bogenförmige Anastomose (Fig. 91 *p'*) bildet, die den abnormen Ursprung der A. obturatoria aus der epigastrica vorbereitet.

Die beiden Aeste, in die die A. obturatoria jenseits des Can. obturatorius sich trennt, versorgen den M. obturator ext. und gehen, von den oberflächlichen Bandstreifen des Lig. obturatorium (Bdl. Fig. 94 *) gedeckt und mitunter durch eine bogenförmige Anastomose verbunden, fast horizontal nach entgegengesetzten Seiten auseinander. Der vordere (mediale) Ast (Fig. 92 *o'*) zieht zwischen den Adductoren, mit dem stärksten Zweig zwischen M. adductor longus und brevis hin, verbreitet sich in Gemeinschaft mit der A. circumflexa femoris medialis in den Beckenansätzen dieser Muskeln mit Einschluss der Mm. pectineus und gracilis und erreicht die Haut der äusseren Genitalien. Der hintere (laterale) Ast (Fig. 92 *o''*) verläuft in der Rinne zwischen dem Rande des Acetabulum und dem Sitzhöker (Knl. Fig. 238 *) zur tiefen Schichte der äusseren Hüftmuskeln, in deren Versorgung er sich mit der A. ischiadica theilt. Durch das Fett, welches die Lücke zwischen dem Lig. transversum und der Incisura acetabuli ausfüllt, sendet er aufwärts in das Hüftgelenk einen Ast, dessen Zweige durch das Lig. teres zum Kopf des Schenkelbeins gelangen und an der Einpflanzungsstelle dieses Bandes schlingenförmig in Venen umbiegen (Hyrtl)[1].

** Hintere Aeste.

1. A. sacralis lateralis *sl* (v)[2].

** Hintere Aeste. 1. Sacr. lateral.

Die auf der Vorderfläche der Kreuzwirbel vor den Forr. sacralia vertical absteigende Arterie (Fig. 91) sendet rechtwinklig nach beiden Seiten in der Regel je fünf Aeste aus, von denen die medialen netzförmig mit den queren Aesten der A. sacralis media anastomosiren, die lateralen sich, den Intercostalarterien ähnlich, an dem Stamm vertheilen. Sie schicken dorsale Aeste durch die Forr. sacralia ant. in die das Kreuzbein durchziehenden Canäle und von diesen Canälen aus theils in das untere Ende des Wirbelcanals, theils auf die Rückenfläche des Kreuzbeins zu den Ursprüngen der langen Rückenmuskeln und des M. gluteus maximus. Die vorderen Zweige enden in den Bändern des Kreuz- und Steissbeins und in den mit diesen Knochen zusammenhängenden Theilen der Mm. pyriformis, coccygeus, levator ani und ischiococcygeus. Die oberen stehen mit den Lumbararterien, die unteren mit der A. haemorrh. ext. in Communication.

Sehr oft zerfällt die A. sacralis lateralis so in zwei gesonderte Stämme.

---

[1]) Topogr. Anat. II, 331. [2]) *A. sacra lat.* Kreuzpulsader. Heiligbeinpulsader.

dass der obere Einem Kreuzwirbelabschnitt, der untere den übrigen entspricht.

2. A. glutea *g* (III)[1]).

Während dies Gefäss zwischen dem letzten Lumbar- und dem obersten Sacralnerven zum Rande des Darmbeins gelangt, der die Incisura ischiad. 2. Glutea.

Fig. 93.

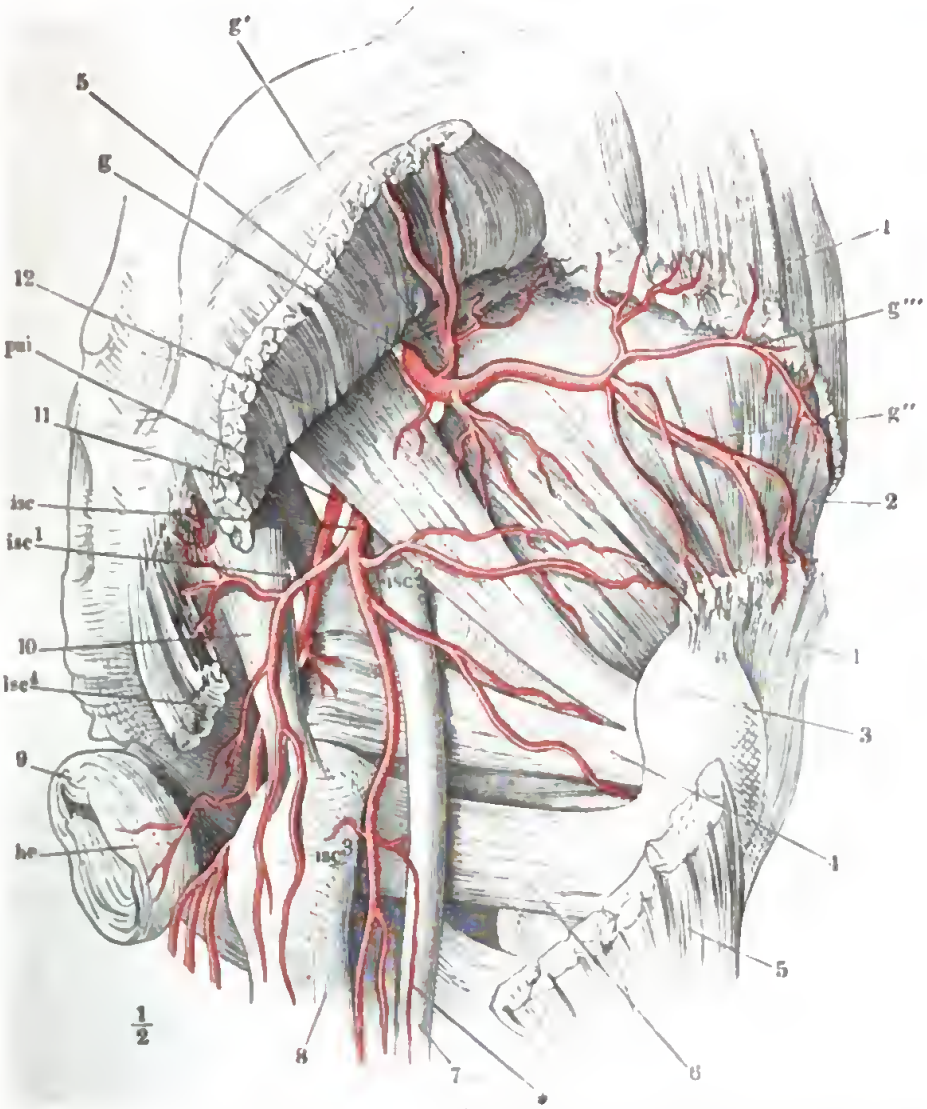

Hintere Beckenwand, von hinten. Aus dem M. gluteus maximus und medius ist ein Stück ausgeschnitten, der Ursprung des M. gluteus max. aufwärts umgeschlagen. 1 M. gluteus medius. 2 M. gluteus minimus. 3 Trochanter. 4 M. obturator int. 5 M. gluteus maximus. 6 M. quadratus femoris. 7 N. ischiadicus. 8 Ursprung des M. semitendinosus und des langen Kopfes des M. biceps. 9 M. sphincter ani. 10 Lig. sacrotuberos. 11 Lig. sacrospinos. 12 M. pyriformis. *g* A. glutea. *isc* A. ischiadica. *pui* A. pudenda int. *he* A. haemorrhoidalis ext.

[1]) *A. glutea sup. A. ilinca post.* Gesässpulsader.

major von oben her begrenzt, giebt sie unbeständige Aeste den Mm. pyriformis, obturator int., levator ani; indem sie sodann um den genannten Rand des Darmbeins sich auf die hintere Fläche des Beckens krümmt, sendet sie in die Substanz des Knochens eine constante A. nutritia. Für die verschiedenen Schichten der auf der hinteren Fläche des Darmbeins gelegenen Muskeln theilt sie sich in zwei Hauptäste. Ein oberflächlicher Ast (Fig. 93 *g'*), der zwischen M. glutens medius und maximus verläuft, führt vorzugsweise dem oberen Theil des letzteren Blut zu; seine Austrittsstelle aus dem Becken ist durch einen Sehnenbogen begrenzt, an welchem das unterste Faserbündel des M. gluteus medius entspringt (Muskll. S. 264). Der tiefere Ast pflegt sich abermals gablig zu theilen in einen unteren (*g''*), der in der Substanz des M. gluteus medius, und einen oberen (*g'''*), der am oberen Rande des M. glutens minimus hinzieht. Von dem ersteren erhalten auch der M. pyriformis, das Periost und das Hüftgelenk Zweige[1]). Der obere Ast anastomosirt mit den Aa. lumbares und iliolumbalis, der untere mit den hinteren Aesten der A. sacralis lateralis, mit den Aa. ischiadica und circumflexa femoris lateralis.

3. A. ischiadica *isc* (IV)[2]).

3. Ischiad. Verlässt, nachdem sie vor dem Plexus ischiadicus oder zwischen den Wurzeln desselben herabgegangen, am unteren Rande des M. pyriformis die Beckenhöhle und zerfällt sogleich in eine Anzahl divergirender Aeste. Die stärksten (Fig. 93 *isc*[1]) gehen rückwärts in den unteren Theil des M. glutens maximus, in welchem sie mit der A. glutea anastomosiren; andere (*isc*[2]) wenden sich seitwärts zu den tiefen äusseren Hüftmuskeln und dem Hüftgelenk und begegnen dem hinteren Aste der A. obturatoria und der A. circumflexa fem. medial.; eine dritte Gruppe (*isc*[3]) senkt sich abwärts in die langen Beugemuskeln des Unterschenkels und die Mm. adductor magnus und minimus; zu diesen gehört ein feiner, den N. ischiadicus bis zum unteren Ende des Oberschenkels begleitender Ast, *A. comes n. ischiadici* (*), der sich unterwegs durch feine Anastomosen zunächst mit einer der Aa. circumflexae femoris, dann mit den Rr. perforantes der A. profunda femoris verstärkt und schliesslich in die von der A. poplitea stammenden Ernährungszweige des Nerven übergeht. Die Arterien der Beugemuskeln anastomosiren mit der A. circumflexa femoris medial. und mit perforirenden Zweigen der A. prof. femoris. Ein Ast der A. ischiadica[3]) endlich schlägt die Richtung gegen die Medianebene ein und verliert sich im Fett der Excavatio recto-ischiadica (*isc*[4]).

*** Mediale Aeste.

1. A. vesicalis inf. *vi* (V).

*** Mediale Aeste. 1. Vesic. inf. Ein Gefäss von schwankendem Verlauf, nicht selten durch eine Anzahl kleinerer directer oder secundärer Aeste der A. hypogastrica ersetzt, welches

[1]) *A. profundissima ilium* Haller. [2]) *A. glutea inf.* Sitzbeinpulsader. [3]) *A. coccygea* Haller.

sich an dem Boden der Harnblase verästelt und beim Manne (Fig. 91) auf Samenblase und Prostata, beim Weibe auf die Vagina ausbreitet.

2. A. deferentialis *dl* (VI)[1]) und uterina *ut* (IV).

2. Deferentialis.

Die *A. deferentialis* erreicht am Blasengrunde das Vas deferens (Fig. 91) und theilt sich in Aeste, welche diesen Ausführungsgang nach zwei entgegengesetzten Richtungen, abwärts zur Ampulle und zur Vesicula seminalis, aufwärts zum Leistenring und bis in das Scrotum begleiten, wo die A. deferentialis mit der A. spermatica int. in der oben (S. 172) angegebenen Weise zusammenfliesst.

Uterina.

Die *A. uterina* (Fig. 90) tritt in der Gegend des äusseren Muttermundes an den Genitalcanal heran und sendet eine *A. vaginalis*[2]), falls diese nicht von der A. vesicalis inf. übernommen wird, an der Seitenwand der Vagina herab. Dieselbe giebt eine lange Reihe von Aesten an die Vagina, einen stärkeren Ast an die Blase und Uretra, einen Ast an den Bulbus des cavernösen Körpers der Uretra und vereinigt sich dann zwischen Vagina und Rectum, in bogenförmiger Anastomose mit der symmetrischen Arterie. Die übrigen Aeste der A. uterina sind, wie der Stamm derselben, durch einen eng spiralig gewundenen Verlauf ausgezeichnet, der in der Schwangerschaft nicht verstreicht, sondern nur noch auffallender hervortritt. Während der Stamm im Lig. latum zur Seite des Uterus ansteigt, gehen die Aeste dicht gedrängt unter fast rechtem Winkel, von beiden Seiten einander begegnend, auf die vordere und hintere Fläche und in die Substanz des Uterus. Die hinteren Aeste sind im Allgemeinen stärker als die vorderen. Unter der oberen Ecke des Uterus biegt die A. uterina lateralwärts um, der A. spermatica int. entgegen, um mit ihr den oben (S. 173) beschriebenen Gefässkranz zu bilden. Aus diesem kommen Aeste, welche mit dem Lig. teres uteri absteigen und innerhalb der Bauchwand mit der A. epigastrica inf. anastomosiren, sodann die ebenfalls bereits erwähnten Aeste zum Ovarium[3]) und Oviduct[4]).

In der Schwangerschaft erweitert sich die A. uterina bis zum Doppelten ihres gewöhnlichen Durchmessers. Beim Kinde ist der Verlauf des Stammes und der Zweige gerade, ohne Schlängelungen.

3. A. haemorrhoidalis media *hm* (V).

3. Haemorrhoid. med.

Ueber der Beckenfascie zum Rectum, M. levator ani und ischiococcygeus, sowie mit stärkeren oder schwächeren Zweigen[5]) zu den Samenblasen und der Prostata (Fig. 91).

Anastomosirt mit der A. vesicalis inf. und mit den Aa. haemorrhoidalis inf. und externa.

---

[1]) *A. spermatica deferentialis.* [2]) *A. vesico-vaginalis.* [3]) *Rr. ovarici.* [4]) *A. tubaria* M. J. Weber. [5]) *A. prostatica s. vesico-prostatica.*

**** Unterer Ast.

A. pudenda interna *pud* (IV)[1]).

**** Unterer Ast. Pudenda int.

Nachdem die A. pudenda interna neben der A. ischiadica durch die Incisura ischiadica maj. auf die Aussenfläche des Hüftbeins gelangt ist, kehrt sie, indem sie sich über die Spina ischiadica oder über die Hüftbein-Insertion des Lig. sacrospinosum hinüberschlägt, durch die Incisura ischiadica minor an die innere Fläche des Hüftbeins zurück. Sie liegt von da an mit der sie begleitenden Vene und dem N. pudendus in der Nähe des unteren Randes der Seitenwand des unteren Beckens, an der medialen Fläche des M. obturatorius, zwischen den aus einander weichenden Blättern seiner Fascie (Eingwdl. Fig. 404, 9. 412, 7. 413, 2), von unten her geschützt durch die Verstärkung, die die Insertion dieser Fascie am unteren Rande des Leistenbeines von Seiten des Sehnenstreifens (Bdl. Fig. 99 *st''*) erhält, in welchen das Lig. sacrotuberosum ausläuft. Am hinteren Rande des Diaphragma urogenitale verlässt die A. pudenda int. die von der Fascia obturatoria gebildete Scheide und theilt sich unter spitzem Winkel in die *A. perinei* und die *A. penis* (*clitoridea*); die letztere aber tritt sogleich wieder in eine fibröse Scheide ein, welche die zwei Blätter, mit denen die untere Aponeurose des M. transversus perin. prof. am Leistenbein entspringt, begrenzen (Eingwdl. Fig. 401, 2), und verlässt sie erst wieder, um sich schliesslich in die *Aa. dorsalis* und *prof. penis* (*clitoridis*) zu spalten.

Noch innerhalb des Beckens sendet die A. pudenda int. häufig die *A. haemorrh. media*, sodann kleine Aeste zu den Nervenstämmen, zur Harnblase, zum inneren Bauch des M. obturator int. aus. Während sie über die Spina ischiadica verläuft, giebt sie Aeste[2]) ab- und lateralwärts dem unteren Rande des M. gluteus maximus, dem M. pyriformis, dem äusseren Theil des M. obturator int. und den am Sitzhöcker entspringenden Muskeln. Ein ansehnlicher Ast anastomosirt zwischen Sitzhöcker und grossem Trochanter mit den Aa. ischiadica und circumflexa femoris medialis. Die Aeste der A. pudenda int., die sich in der Perincalgegend verbreiten, sind ebenso unbeständig, wie die oberflächlichen Muskeln dieser Region. *Aa. haemorrhoidales extt.* (Fig. 93 *he*)[3]) nennt man die Gefässe, welche ungefähr dem After gegenüber mit einem bis drei Stämmchen die Fascia obturatoria durchbohren und in transversaler Richtung ziemlich oberflächlich durch das Fettgewebe des Cavum recto-ischiadicum zur Mittellinie ziehen. Sie versorgen, ausser diesem Fettgewebe, die Haut und die Muskeln des Afters und stehen von beiden Seiten mit einander und mit den Aa. sacrales und haemorrh. media in Verbindung.

Die Endäste der A. pudenda int. haben einen je nach dem Geschlecht verschiedenen Verlauf.

Perinea.

Die *A. perinea*[4]) des Mannes (v) (Fig. 94 *pe*) geht schräg median-

---

[1]) *A. pudenda s. pudenda comm.* Schampulsader. [2]) *Rr. musculares.* [3]) *Aa. haemorrh. inferiores.* Afterpulsadern. [4]) *A. transversa s. superficialis perinei.* Dammpulsader. Unter *A. transversa perinei* verstehen Viele den hintersten Ast der *A. perinea*, der auch

vorwärts zur Gegend des Bulbus der Uretra bald über, bald unter dem M. transversus perinei superficialis, bald zwischen Bündeln desselben, giebt diesem Muskel, sowie den Mm. sphincter ani, bulbo- und ischiocavernosus

Fig. 94.

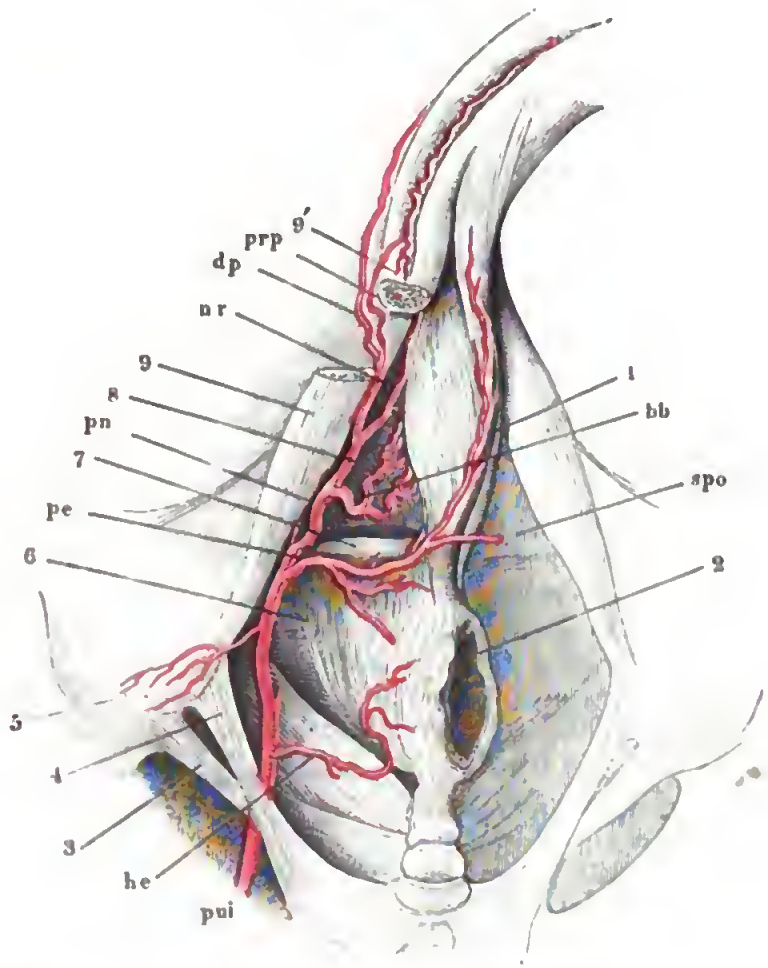

Verästelung der A. pudenda int. in der Perinealgegend. 1 M. bulbocavernosus, mit dem Bulbus des C. cavernos. uretrae nach links umgelegt. 2 After und M. sphincter ani. 3 Lig. sacrospinos. 4 Lig. sacrotuberos. 5 Tuber ischiad. 6 M. levator ani. 7 M. transvers. perinei superfic. 8 Diaphragma urogenitale. 9, 9′ C. cavernos. penis mit dem M. ischicavernosus, quer durchschnitten und an der Durchschnittsfläche auseinander gezogen. *pui* A. pudenda int. *he* A haemorrhoid. ext. *pe* A. perinea. *spo* A. scrotalis post. *pn* A. penis. *bb* A. bulbosa. *ur* A. uretralis. *dp*, *prp* Aa. dorsalis u. prof. penis.

kleine Zweige und steigt mit einer Anzahl stärkerer Zweige, *Aa. scrotales postt.* (*spo*) in der hinteren Wand und im Septum des Scrotum [1]) herab.

---

aus einer *A. haemorrhoidalis externa* stammen kann und sich durch seinen queren, oberflächlichen Verlauf längs dem *M. transversus perinei superficialis* auszeichnet. M. J. Weber erwähnt *Aa. scrotales postt. minores*, welche aus der A. transversa perinei, und *Aa. scrot. postt. majores*, welche aus dem Stamm der A. pudenda int. kommen. [1]) *Aa. septales scroti s. marginales scroti* Barkow (a. a. O. Tab. XXXIV, Fig. 2. 3).

Die *A. perinea* der Frau (IV) zieht mit ihren Endästen, *Aa. labiales posteriores*, in den Labia majora bis zu deren vorderer Commissur und versorgt auch die Nymphen und den hinteren Theil des Vestibulum.

A. penis. Die *A. penis* (IV)[1] (*pn*) schickt einen Ast, *A. bulbosa* Kobelt (IV)[2], der öfters von der A. perinea abgegeben wird (*bb*), am hinteren Rande des Diaphragma urogenitale oder innerhalb des letzteren medianwärts zum Bulbus des C. cavernosum uretrae, zur Prostata und den im Diaphragma enthaltenen Gebilden, dem M. transversus perinei prof., der Pars membranacea der Uretra und den Cowper'schen Drüsen. Der in den Bulbus der Uretra eingetretene Ast zerfällt sogleich in eine Anzahl feinerer buschiger Verzweigungen und nur ein verhältnissmässig kleiner Zweig setzt seinen Weg weiter nach vorn fort, indem er im vorderen Theile des Bulbus und im cavernösen Körper der Uretra immer sparsamere Zweige abgiebt und sich schliesslich mit dem folgenden Gefäss verbindet.

Etwa 3 Cm. weiter nach vorn geht von dem Stamm der A. penis oder von der A. profunda penis ein zweites, etwas schwächeres Gefäss ab, die *A. uretralis m.* (*ur*)[3], und senkt sich in das C. cavernosum uretrae ein, da wo dasselbe sich in die von den Corpp. cavernosa penis gebildete Rinne legt. Sie verläuft bis zur Glans, wo sie mit den Aesten der Aa. dorsales penis und durch deren Vermittelung mit der A. profunda penis anastomosirt.

So weit die A. penis in dem seitlichen Anheftungsrande des Diaphragma urogenitale verläuft, wird sie von unten her durch die Wurzel des C. cavernos. penis und den M. ischiocavernosus gedeckt. Beim Austritt aus dem Diaphragma befindet sie sich in dem Winkel, in welchem die beiden Corpora cavernosa penis zusammenstossen und hier erst, jenseits des Lig. transversum pelvis (Eingwdl. S. 408), findet die Spaltung in ihre beiden Endäste, *Aa. profunda* und *dorsalis penis*, statt. Die *A. profunda penis* (*prp*) (v) durchbohrt die Albuginea des cavernösen Körpers an dessen medialer Seite, versorgt mittelst eines rücklaufenden Astes den hinter der Eintrittsstelle gelegenen Theil des cavernösen Gewebes und verläuft in der Axe desselben geschlängelt und allmälig verjüngt zur Spitze des cavernösen Körpers. Die Eigenthümlichkeiten ihrer Verästelung wurden in der Eingeweidelehre S. 423 beschrieben; schon dort habe ich der Anastomosen der gleichnamigen Arterien beider Corpp. cavernosa penis gedacht; nicht minder ansehnliche Anastomosen bestehen zwischen den Aa. profundae und dorsales penis, feinere auch zwischen den Aa. profundae und den Arterien des cavernösen Körpers der Uretra.

Die *A. dorsalis penis* (*dp*), welche hinter dem Kaliber der A. profunda um Weniges zurückbleibt, begiebt sich längs der medialen, glatten Fläche des Lig. suspensorium laterale (Eingwdl. S. 425) zur Rückenfläche des Penis; die Arterien beider Seiten legen sich in die mediane Furche dieser Fläche, rechts und links neben die unpaare Vene gleichen Namens; sie senden Aeste in die Hüllen des Penis und den oberen Theil des Scrotum, ferner durch die Albuginea zu den cavernösen Körpern und gehen innerhalb der Glans in

---

[1]) Ruthenpulsader. [2]) *A. bulbo-cavernosa* aut. *A. corporis cavernosi uretrae. A. transversa perinei* Cruv. *A. bulbina* Langer. [3]) Eigentliche *A. bulbo-uretralis* Kobelt (Die männl. und weibl. Wollustorgane. Freib. 1844, S. 14).

einander über, einen Bogen bildend, aus welchem die zahlreichen Gefässe der Glans und des Präputium entspringen (Fig. 92). Oft erreicht nur Eine A. dorsalis penis die Glans, sie kehrt alsdann entweder in der Glans bogenförmig um oder theilt sich vor derselben in zwei Aeste, die, wie sonst die paarigen Arterien, in einander übergehen.

Die *A. clitoridea* (v) gleicht in Verlauf und Verzweigung der A. penis und ist von ihr nur durch das gleichmässige geringere Kaliber aller Aeste verschieden. A. clitorid.

II. Arterie der Unterextremität[1]).

a. A. iliaca *I*[2]).

Das Stück der Arterie der unteren Extremität, welches diesen Namen führt, verläuft längs der Crista iliopectinea (Fig. 95), an der medialen Seite des M. psoas maj., ziemlich gerade vor-, lateral- und abwärts zum Schenkelbogen, unter welchem es als A. cruralis hervortritt. Sein Durchmesser beträgt 12 bis 13 Mm. Es wird dicht am Ursprung vom Ureter, in der Nähe des Austritts aus dem Becken von einem der Hautnerven der Leistengegend gekreuzt. Die entsprechende Vene liegt medianwärts neben und zum Theil unter der Arterie; den freien Theil des medialen Umfanges der letzteren bedecken ansehnliche Lymphdrüsen; über das ganze Gefässbündel und dessen Scheide erstreckt sich das Peritoneum, locker angeheftet durch eine Bindegewebsschichte, welche am Schenkelbogen mit der Fascia transversalis zusammenfliesst. Das Verhältniss der Arterie zum Schenkelbogen und zum Schenkelcanal habe ich in der Muskellehre S. 329 beschrieben. II. Art. d. Unterextr. a. iliaca.

Aus der A. iliaca entspringen kleine Zweige zum M. psoas, zur Fascia iliaca, zu den Lymphdrüsen und dem Peritoneum und zwei ansehnliche Aeste, *Aa. epigastrica inf.* und *circumflexa ilium*, welche in der Nähe des Schenkelbogens, einander gegenüber, jedoch der laterale meistens etwas tiefer, median- und lateralwärts abgehen.

1. A. epigastrica inf. (prof.) *ei* (iv)[3]).

Der mediale Ast der A. iliaca wendet sich vom Ursprunge an vor der V. iliaca medianabwärts, um sich dann an die innere Fläche der vorderen Bauchwand in einem Bogen anzulegen, dessen Convexität abwärts gerichtet, dessen Scheitel auf der sehnigen Brücke gelegen ist, welche den inneren Leistenring von dem Schenkelring trennt. Der Bogen ist halbkreis- bis hakenförmig, je nachdem die Arterie höher oder tiefer entspringt; er verhält sich zum Vas deferens (Lig. teres) wie eine Schlinge, über welche dasselbe vom inneren Leistenringe aus in das Becken hinabläuft. Der anfangs schräg medianwärts, dann gerade aufsteigende Schenkel des Bogens, 1. Epigastr. inf.

[1]) *Truncus cruralis.* [2]) *A. iliaca ext. s. ant. A. cruralis iliaca.* Bauchstück der *A. cruralis.* Aeussere Hüftpulsader. [3]) *A. epigastrica. A. epigastrica interna.* Untere Bauchdeckenpulsader. Obere Bauchpulsader. Vordere untere Rumpfarterie Langer.

die Fortsetzung des Stammes der A. epigastrica inf., folgt der Plica semilunaris fasciae transversalis (Mskll. Fig. 32 *Ps*); 8 bis 9 Cm. oberhalb der Symphyse kreuzt er den lateralen Rand des M. rectus abdominis, dringt in die Scheide dieses Muskels durch den grossen Ausschnitt in der hinteren

Fig. 95.

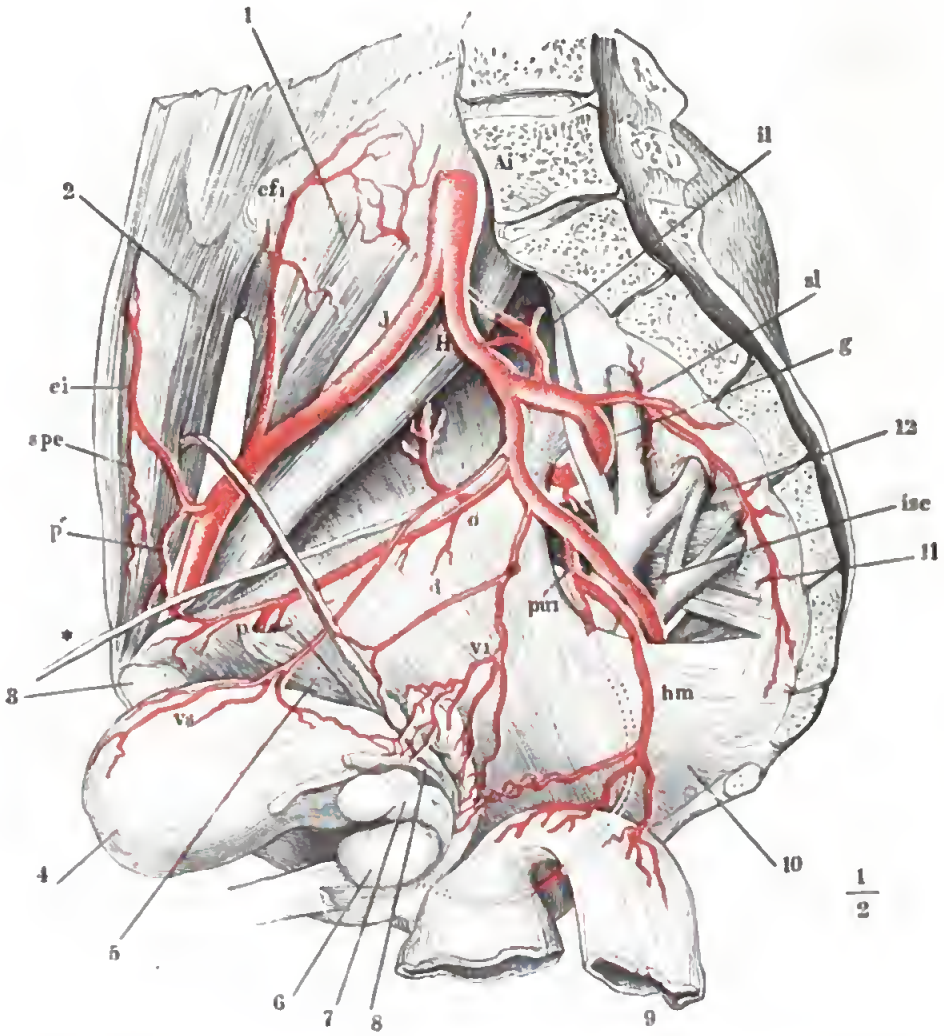

I A iliaca. *ei* A. epigastrica inf. *p'* R. pubicus derselben. *cfi* A. circumflexa ilium. *spe* A. spermat. ext. Wegen der übrigen Bezifferung vgl. Fig. 91.

Wand derselben (Mskll. S. 71) und zuletzt in die Substanz des Muskels ein und löst sich in Zweige auf[1]), welche theils in dem Muskel enden, theils die oben erwähnten Anastomosen mit der A. epigastrica sup. und den Intercostal- und Lumbararterien eingehen, theils endlich in gewissen Abständen das vordere Blatt der Scheide des M. rectus durchbohren, um sich, analog den perforirenden Aesten der A. mammaria int., in der Haut zu verbreiten.

[1]) *Rr. musculares s. abdominales.*

Feine Zweige der A. epigastrica gelangen längs dem Urachus zur Blase und längs dem Lig. suspensorium hepatis zur Leber.

Der Anfang des aufsteigenden Theils der A. epigastrica inf. krenzt den Proc. vaginalis der Fascia transversalis und liegt mitten zwischen dem Eingang desselben und dem äusseren Leistenring, durch welchen der Proc. vaginalis aus der Bauchwand hervortritt [1]). Auf diesem Verhältniss beruht die Bedeutung der A. epigastrica für die Unterscheidung der Inguinalhernien. Der Eingang des Bruchsacks liegt an der lateralen oder medialen Seite der Arterie und die Hernie wird demgemäss äussere (laterale) oder innere (mediale) genannt, je nachdem das Peritoneum in den Proc. vaginalis der Fascia transversalis eingeschoben oder direct durch den äusseren Leistenring hervorgedrängt wird.

An der Disposition zur Bildung der sogenannten äusseren Inguinalhernien haben die Vasa epigastrica einigen Antheil, insofern sie das Peritonenm, das sie hedeckt, in eine mehr oder minder scharfe Falte, *Plica epigastrica peritonei*, erheben und so dazu beitragen, die Grube, in welcher der Eingang des Proc. vaginalis fasciae transversalis liegt, zu vertiefen.

Aus dem bogenförmigen Theil der A. epigastrica inf. entspringen dicht übereinander zwei medianwärts gerichtete Aeste:

1. *A. pubica* (*p'*) (VI) [2]) verläuft parallel dem R. puhicus der A. obturatoria, aber höher als dieser, zur Medianehene nnd anastomosirt hinter dem Adminiculum lineae albae mit der symmetrischen Arterie. Sendet Zweige der inneren Fläche des Schambeins, dem Schenkelbogen, den Insertionen der Mm. rectus abdominis und pyramidalis und einen, schon bei Beschreibung der A. obturatoria erwähnten Ast, *R. obturatorius* [3]), an der inneren Fläche des Lig. Gimbernati abwärts zur Begegnung mit einem aufsteigenden Aste des R. pubicus der A. ohturatoria.

2. *A. spermatica externa* (VI) [4]). Tritt durch den inneren Leistenring oder, was gewöhnlicher ist, durch eine weiter medianwärts gelegene, eigene Lücke der Bauchwand beim Manne zum Samenstrang (bei dem Weibe zum Lig. uteri teres) und verbreitet sich dort, mit den Aa. scrotales anastomosirend, in den Hüllen des Testikels, hier im Lig. teres und den Labia pudendi.

2. A. circumflexa ilium (prof.) *cfi* (V) [5]).

Dies ist das Gefäss, das in Verbindung mit der A. iliolumhalis den Gefässkranz am oberen Rande des Darmheins bildet, aus welchem sowohl die seitlichen Bauchmuskeln, als die am Darmbein entspringenden Muskeln der unteren Extremität (Mm. iliacus int., gluteus medius, tensor fasciae und sartorius) Aeste empfangen (Fig. 95). In der Rinne zwischen der vorderen Bauchwand und dem M. iliopsoas begiebt sich die A. circumflexa ilium Circumfl. ilium.

[1]) Nach der üblichen, aber unrichtigen Bezeichnung „zwischen der inneren und äusseren Mündung des Leistencanals". Vgl. Mskll. S. 74. [2]) *A. cristae pubis.* Schambeinpulsader. *R. anastomoticus pubicus.* [3]) *R. anastomoticus* M. J. Weber. [4]) *A. funiculi spermatici. A. cremasterica* Cooper. Aeussere Samenpulsader. *R. funicularis s. testicularis.* [5]) *A. abdominalis. A. epigastrica inf. ext. A. circumflexa ilium int.* M. J. Weber. Kranzpulsader der Hüfte. Umschlungene Darmbeinpulsader. Aeussere Banchdeckenpulsader.

schräg lateralwärts zur Gegend der Spina ant. sup. oss. ilium; von da verzweigen sich die den Bauchmuskeln bestimmten Aeste [1]) in der Bindegewebslage zwischen M. obliq. int. und transversus, während der Beckenast [2]) in der Flucht des Stammes nach hinten zieht.

b. A. cruralis *C* (1) [3]).

b. Cruralis.

Diesen Namen nimmt die Arterie der unteren Extremität an, nachdem sie unter dem Schenkelbogen aus dem Becken hervorgetreten ist, und sie behält ihn bis zu dem grossen unteren Sehnenbogen des M. adductor magnus, unter welchem sie auf die Beugeseite der Extremität übergeht. Zwischen den beiden genannten Punkten verläuft sie in fast gerader und verticaler Richtung, mit dem Körper des Schenkelbeins einen spitzen Winkel einschliessend. Zunächst unter dem Schenkelbogen liegt sie in der sogenannten Fossa subinguinalis, der Grube zwischen den Mm. iliopsoas und pectineus (Mskll. S. 329); sie ruht an der lateralen Seite der V. cruralis, auf dem oberen Rande des Schambeins und auf der von ihm entspringenden tiefen Schenkelfascie (Fascia lata) und wird bedeckt durch das oberflächliche Blatt dieser Fascie, dessen halbmond- oder sichelförmiger Ausschnitt (Incisura falciformis), je nach seiner Tiefe, einen grösseren oder geringeren Theil der Vorderfläche der V. cruralis und oft selbst den medialen Rand der Arterie frei lässt. Die Lücke im oberflächlichen Blatt der Schenkelfascie wird durch das Bindegewebe der allgemeinen Fascia superficialis und die in demselben zahlreich eingebetteten Lymphdrüsen verschlossen. In der Gegend, wo der M. sartorius mit seinem medialen Rande die Vasa cruralia kreuzt, verlassen diese den von dem tiefen und oberflächlichen Blatt der Schenkelfascie gebildeten Canal, indem sie das tiefe Blatt durchbohren; sie setzen ihren Weg fort, die Vene hinter der Arterie, in einem Canal von dreiseitig prismatischer Form, welcher zur hinteren Wand die Adductoren, zur lateralen Wand die Sehne des medialen Vastus hat und vor- und medianwärts durch die hintere Wand der Scheide des M. sartorius begrenzt wird (vgl. Mskll. S. 334).

Dicht unter dem Schenkelbogen giebt die A. cruralis, neben kurzen Zweigen zu den die Fossa subinguinalis begrenzenden Muskeln, zu den Inguinaldrüsen und zur Haut [4]), einige längere, oberflächliche Aeste ab; zwei derselben, die öfters aus einem gemeinschaftlichen Stamme entspringen, die *Aa. epigastrica (inf.) superficialis* und *circumflexa ilium superficialis*, folgen der Richtung der gleichnamigen tiefen Aeste; zwei oder drei *Aa. pudendae externae* begeben sich medianwärts zu den äusseren Genitalien. 3 bis 5 Cm. unter dem Schenkelbogen, selten höher oder tiefer, geht von der hinteren Wand der A. cruralis die *A. profunda femoris* ab, welche vorzugsweise und

---

[1]) *R. adscendens s. abdominalis* Cruv. [2]) *R. circumflexus s. s.* Cruv. [3]) *A. femoralis. A. cruralis s. femoralis superficialis.* Den letzteren Namen führt in mehreren Handbüchern die *A. cruralis* von der Abgangsstelle der *A. profunda femoris* an; der Arterienstamm, der sich in die *Aa. crur. superficialis* und *profunda* theilt, wird alsdann *A. cruralis comm.* genannt. [4]) *Rr. inguinales* Krause.

nicht selten fast ausschliesslich die Versorgung des Obenschenkels übernimmt, indess der Stamm der A. cruralis nur unbedeutende Muskelästchen aussendet und erst am unteren Ende ein stärkeres Gefäss, die *A. articularis genu suprema*, zum M. vastus medialis und zum Kniegelenk abgiebt, das aber

Fig. 96.

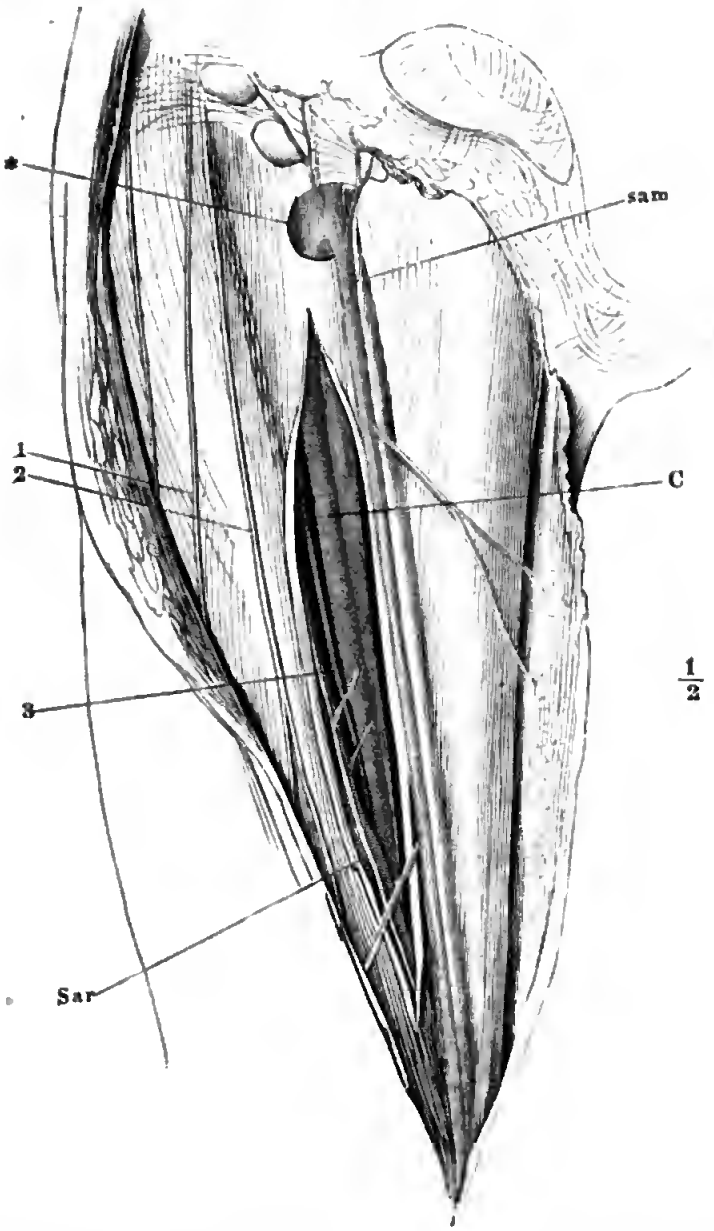

Lage der A. und V. cruralis (*C*). Die Fascia lata an der medialen Seite des M. sartorius (*Sar*) der Länge nach eingeschnitten und zurückgeschlagen. * Incisura falciformis des oberflächlichen Blattes der Fascie. *Vm* M. vastus medial. *sam* V. saphena magna. 1, 2 Nn. cutanei antt. 3 N. saphenus.

auch auf die A. poplitea hinabrücken kann. Das Verhältniss der A. profunda fem. zum Stamme der A. cruralis und der Aeste der A. profunda zu einander ist so wechselnd, dass sich die Regel nur schwer feststellen lässt. Oft

werden die Muskeläste der A. cruralis stärker und zahlreicher [1]) und in dem Maasse, als dies der Fall ist, wird das Gebiet der A.profunda eingeschränkt. Wenn wir den Ursprung der Aa. circumflexae femoris aus der A. profunda als Norm annehmen werden, so ist es doch nicht ungewöhnlich, dass die eine oder andere dieser Arterien direct aus der A. cruralis entspringt [2]). Und während in dem einen Fall die Verzweigungen der Aa. circumflexae sich in der Gegend des Hüftgelenks zusammendrängen, erstrecken sie sich in anderen Fällen weit an den Oberschenkel hinab in das Gebiet der Muskeläste der Aa. cruralis und profunda.

1. A. epigastrica (inf.) superficialis *esf* (v) [3]).

1. Epigastr. superf.

Tritt durch die Incisura falciformis oder durch das obere Horn des diesen Ausschnitt begrenzenden Fascienblattes hervor und gelangt zur Fascia superficialis durch Vermittelung der Bindegewebslamelle (Mskll. Fig. 26 *Fs'*), welche diese Fascie mit dem Lig. inguinale ext. verbindet. In der Fascia superficialis des Bauches breitet sie sich bis zur Nabelgegend aus und giebt Aeste zur Haut und zum M. obliquus abd. ext., so wie zu den oberflächlichen Ingninaldrüsen (Fig. 97).

2. A. circumflexa ilium superficialis Harrison *cis* [4]).

2. Circumfl. il. superf.

Verläuft parallel dem Lig. inguinale ext. zur Spina iliaca ant. sup., an welcher sie in divergirende Aeste zerfällt, die mit Hautästen der tiefen A. circumflexa ilium, der Aa. glutea und circumflexa femoris lateralis anastomosiren.

Häufig erscheint sie als Ast der A. epigastrica superficialis [5]).

3. Aa. pudendae externae *pue* (v).

3. Pudend. extt.

Eine bis drei, in der Regel zwei Arterien, eine oberflächliche und eine tiefere [6]), jene vor der V. cruralis durch die Incisura falciformis, diese hinter der genannten Vene durch eine Lücke der Fascia pectinea medianwärts hervortretend. Die oberflächliche giebt den Drüsen und der Haut der Leisten-

---

[1]) Als *A. muscularis superficialis s. magna* (*A. muscularis tricipitis*) beschreiben französ. Autoren einen Zweig, der sich an die oberflächlichen und tiefen Muskeln der Streckseite des Oberschenkels vertheilt und gleich häufig von der A. cruralis, wie von der *A. prof.* abgegeben wird. [2]) Srb (Oesterr. Zeitschr. für prakt. Heilk. 1860. Nr. 12) fand unter 200 Extremitäten 124, an welchen die A. prof. beide An. circumflexae abgab; 41 Mal entsprang die mediale, 26 Mal die laterale A. circumflexa direct aus der A. cruralis. Der Ursprung beider Aa circumflexae aus der A. cruralis kam nur 7 Mal vor und ist demnach allerdings als eine seltene Varietät zu betrachten. [3]) *A. epig. inf. externa. A. abdominalis subcutanea Halleri. A. abdominalis ext.* Oberflächliche Bauchdeckenpulsader. [4]) The surgical anatomy of the arteries. Dublin 1839, p. 364. [5]) *R. iliacus A. epigastr. superfic.* Thelle. [6]) *Aa. pudendae extt. subcutanea* und *subaponeurotica* Cruv.

Fig. 97.

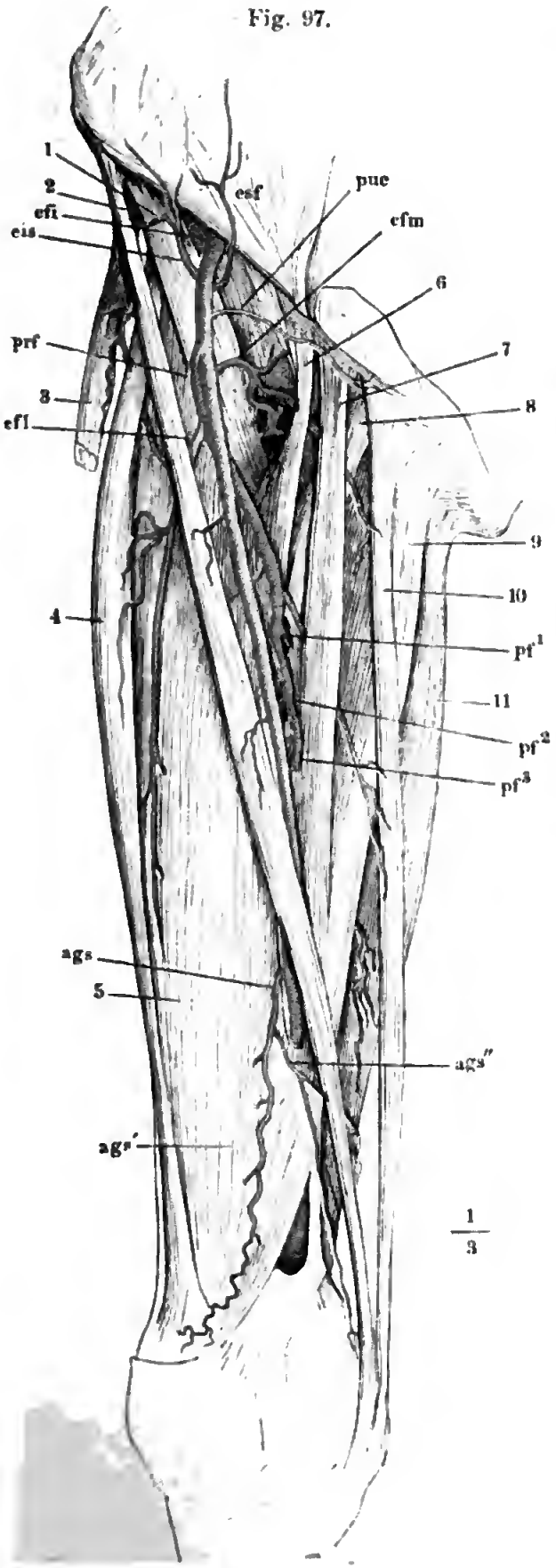

gegend, die tiefe dem M. pectinens Aeste; beide endigen als *Aa. scrotales (labiales) antt.* in der Haut der Wurzel des Penis und der vorderen Wand des Scrotum (in dem vorderen Theil der Labia pudendi). Sie anastomosiren mit den Aa. scrotales (labiales) postt. und der A. spermat. ext. Beim Manne schicken sie auch den symmetrischen Arterien starke Anastomosen zu.

4. A. profunda femoris *prf* (II) [1]).

4. Prof. fem.

Diese Arterie geht anfangs dicht hinter dem Stamme der A. cruralis, nur wenig weiter seitwärts herab, dringt dann aber zwischen den Adductoren, namentlich

Verästelung der A. cruralis. 1 M. iliopsoas. 2 M. sartorius. 3 M. tensor fasciae. 4 M. rectus femoris. 5 M. vastus medialis. 6 M. pectineus, zurückgezogen. 7 M. adductor longus. 8 M. adductor brevis. 9 M. adductor magnus. 10 M. gracilis. 11 Mm. semimembranosus u. semitendinosus. *cfi* A. circumflexa ilium. *esf* A. epigastrica superfic. *cis* A. circumfl. ilium superfic. *pue* A. pudenda ext. *prf* A. profunda femoris. *cfl*, *cfm* Aa. circumfl. fem. lateralis und medialis. *pf*¹, *pf*², *pf*³ Rr. perforantes. *ags* A. articularis genu suprema.

[1]) *A. femoralis prof. A. muscularis profunda.*

zwischen M. adductor longus und magnus, in die Tiefe und löst sich in eine Anzahl von Muskelzweigen auf, vordere[1]), deren Zahl und Stärke, wie erwähnt, zu den Muskelästen der A. cruralis in umgekehrtem Verhältniss steht, und hintere, *Rr. perforantes*[2]), welche an verschiedenen Stellen die gemeinschaftliche Insertionssehne der Adductoren durchbohren.

Aus dem Anfang der A. profunda entspringen die *Aa. circumflexae femoris*, eine mediale[3]) und eine laterale[4]), von nahezu gleichem Kaliber (IV), jedoch die laterale häufig etwas stärker. Sie entspringen einander gegenüber, die laterale in der Regel etwas tiefer als die mediale. Die *A. circumfl. fem. medialis* (*cfm*) umkreist das Hüftgelenk, indem sie unter dem M. obturator ext., über dem oberen Rand erst des M. pectineus, dann des M. adductor br. und minimus nach hinten geht und in der Fossa trochanterica endet. Sie schickt einen oberflächlichen, mit dem R. anterior der A. obturatoria anastomosirenden Ast gerade medianwärts zu dem M. pectineus und den Ursprüngen der Mm. adductor longus, add. brevis und gracilis, einen Ast[5]) zur Kapsel des Hüftgelenks, welcher mit dem R. posterior der A. obturatoria anastomosirt und zuweilen, statt des letzteren oder mit demselben durch die Incisura acetabuli zum Lig. teres vordringt, endlich noch diesseits des M. quadr. femoris einen oder mehrere Aeste abwärts[6]) zu dem genannten Muskel, den Mm. adductor minimus und magnus und den am Sitzhöcker entspringenden langen Beugemuskeln des Unterschenkels, Aeste, welche mit der A. ischiadica und dem ersten perforirenden Aste der A. profunda femoris anastomosiren. Aus dem Endstück[7]) der A. circumfl. med. erhält die tiefe Schichte der äusseren Hüftmuskeln und die Insertion des M. glutens max. Zweige, welche am oberen und unteren Rande des M. quadrat. fem. hervortreten und mit Zweigen der Aa. glutea, ischiadica und circumflexa femoris lateralis anastomosiren.

Die *A. circumflexa femoris lateralis* (*cfl*) windet sich zwischen M. rectus femoris und iliopsoas um das obere Ende des Schenkelbeins unterhalb des Trochanter major, gedeckt von dem Ursprunge der lateralen Portion des M. vastus. Bevor sie sich unter diesen Muskel begiebt, versorgt sie mit aufwärts gerichteten Aesten[8]) den M. iliopsoas, den vorderen Theil der Mm. glutei und die Ursprünge der Mm. sartorius und tensor fasciae, mit absteigenden Aesten[9]) den M. rectus und die laterale und mittlere Portion des M. vastus. Einzelne Zweige lassen sich zwischen den Blättern des Vastus lateralis bis zum Kniegelenk verfolgen, wo sie mit den lateralen Zweigen der A. poplitea anastomosiren. Das Ende der Arterie[10]) erreicht die Fossa trochanterica und die Hüftgelenkkapsel und setzt sich hier mit der A. circumfl. femoris medialis in Verbindung.

Rr. perforantes zählt man gewöhnlich drei, wobei das Ende der A. profunda als *A. perforans tertia* mitgerechnet wird. Diese Zahl wird nicht immer erreicht, noch häufiger überschritten, je nachdem die Spaltung der Arterien in ihre secundären Aeste vor oder nach der Durchbohrung der

---

[1]) *Rr. musculares* aut. *Rr. musculares anteriores* Arnold. [2]) *Rr. musculares posteriores* Arnold. [3]) *A. circumfl. femoris int. s. post.* [4]) *A. circumfl. f. ext. s. ant.* [5]) *R. articularis. A. acetabuli.* [6]) *R. descendens.* [7]) *R. superior s. trochantericus.* [8]) *R. adscendens s. circumflexus.* [9]) *R. descendens.* [10]) *R. trochantericus.*

Sehne der Adductoren stattfindet. Der beständigste und stärkste perforirende Zweig, wenn nicht ein Theil seiner Aeste von der A. circumflexa medialis übernommen wird, ist der erste, der in der Gegend des unteren Randes des M. pectineus auf die Rückseite des Schenkels tritt; ihm zunächst im Kaliber steht die letzte A. perforans, der Endast des in der Substanz des M. adductor magnus sich verzweigenden Stammes der Profunda, dessen Durchtrittsöffnung nur eine schmale Brücke von der Oeffnung für den Durchtritt der A. cruralis zu trennen pflegt. Die *A. perforans prima* (*pf*[1]) wendet sich mit einem Theil ihrer Aeste aufwärts zum M. quadrat. femoris und zum Insertionsende des M. gluteus maximus; die *A. perforans ultima* (*pf*[3]) ist vorzugsweise dem kurzen Kopf des M. biceps bestimmt. Aus dem letzten perforirenden Ast geht die Haupternährungsarterie des Schenkelbeinkörpers, *A. nutritia magna*[1]), hervor; eine kleinere A. nutritia[2]) wird von der A. perforans prima abgegeben. Die übrigen Aeste der Aa. perforantes theilen sich in die Versorgung der Adductoren, der langen Beuger des Unterschenkels und des lateralen Kopfs des M. vastus; sie anastomosiren unter einander und die oberste mit der A. ischiadica und den Aa. circumflexae, die unterste mit Muskelästen der Aa. cruralis und poplitea.

Aus den Aa. perforantes und aus einer der Aa. circumflexae femoris entspringen anastomotische Zweige zur A. comes n. ischiadici (S. 180).

5. A. articularis genu suprema Arnold *ags*[3]).

Eine Arterie, welche unmittelbar vor dem Sehnenbogen des M. adductor magnus, bänfig aber auch erst hinter demselben aus der A. cruralis hervorgeht und sich alsbald in zwei Aeste theilt, die ebenso oft gesondert über einander entspringen. Beide Aeste laufen abwärts zum Kniegelenk und nehmen an der Bildung des Rete articulare genu Antheil, der eine, der deshalb der tiefere genannt wird (Fig. 97 *ags'*[4]), in der Substanz des medialen Vastus, der andere, oberflächliche (*ags''*[5]), längs dem unteren Horn des Sehnenbogens des M. adductor magnus. Von dem oberflächlichen Ast werden, ausser dem M. vastus medialis, auch die unteren Enden des M. sartorius und gracilis versorgt. Ein Zweig[6]) begleitet den N. saphenus bis zur Gegend der Insertion des M. sartorius. 5. Artic. genu supr.

6. A. poplitea (II)[7]).

Nachdem die A. poplitea, gedeckt vom M. semimembranosus, in steil lateralwärts absteigendem Verlauf vom medialen Rande des Schenkelbeins auf dessen hintere Fläche gelangt ist, folgt sie bis zu ihrer Bifurcation genau und gerade gestreckt der verticalen Mittellinie der Kniekehle. Sie durchsetzt als Diagonale den rhombischen, auf- und abwärts zugespitzten 6. Poplitea.

[1]) *A. nutrit. inf.* [2]) *A. nutrit. sup.* [3]) *A. articularis genu superficialis* Arnold. *A. anastomotica magna* Harrison. [4]) *A. musculo-articularis* aut. [5]) *A. articularis genu superficialis s. suprema* aut. *A. articularis genu superior int. A. anastomotica magna* Hyrtl. [6]) *R. nervi sapheni int.* Cruv. [7]) Kniekehlenpulsader.

Fig. 98.

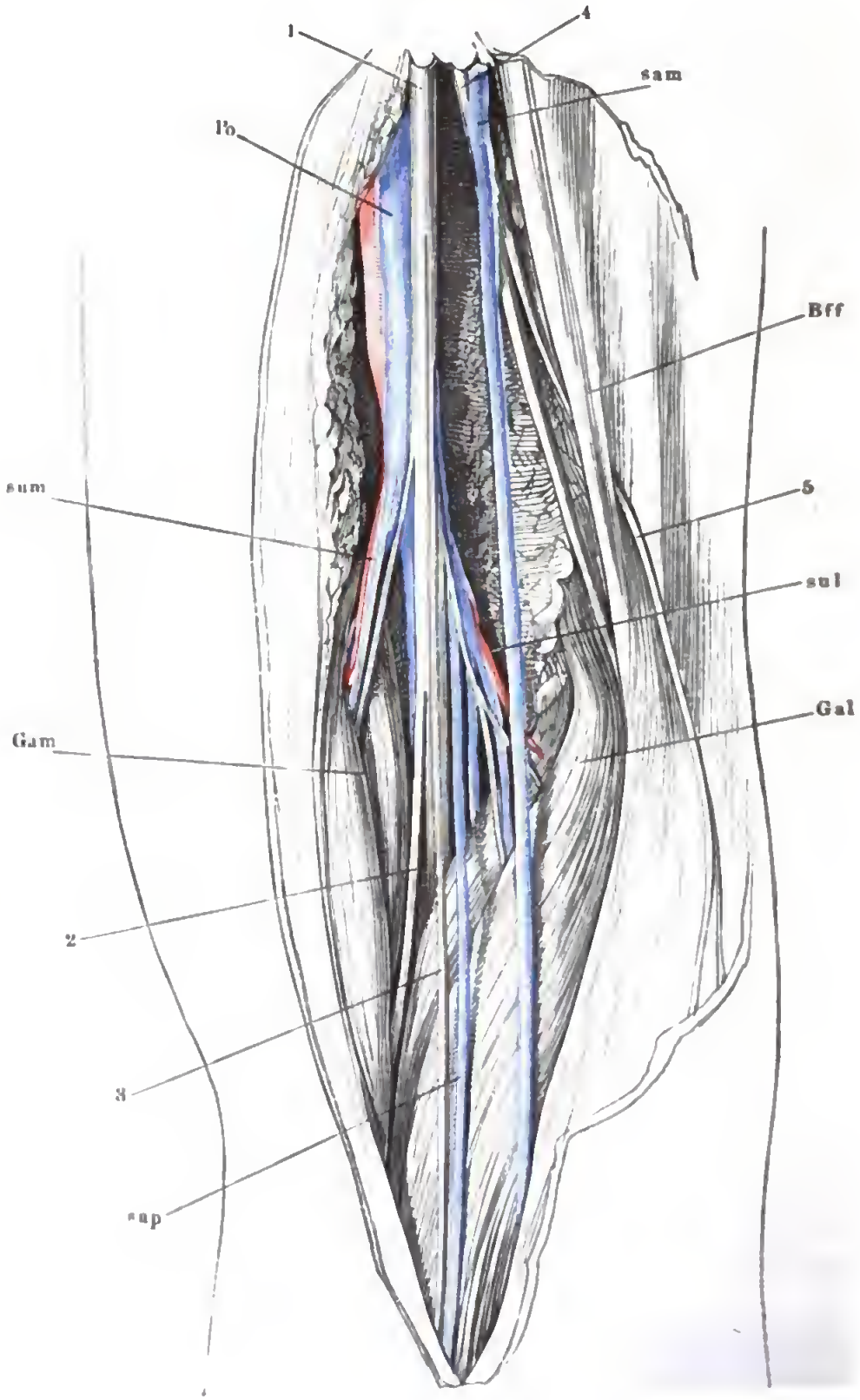

Raum, welchen von oben die divergirenden Beugemuskeln des Unterschenkels, von unten die convergirenden Köpfe des M. gastrocnemius einschliessen; sie ruht mit ihrer Vorderfläche auf dem Planum popliteum des Schenkelbeins, dann auf der hinteren Wand der Kniegelenkkapsel und weiter unten auf dem M. popliteus; hinter ihr geht, fest mit ihr verbunden, die gleichnamige Vene und hinter dieser der N. tibialis herab (Fig. 98). Der Strang, den diese Organe bilden, ist eingebettet in das Fettgewebe, welches die Muskellücke ausgleicht und mit den Muskeln eine ebene oder nur wenig vertiefte Fläche darstellt, über welche die Fascie sich ausspannt. Unter dem oberen Sehnenbogen des M. soleus spaltet sich die A. poplitea in ihre beiden Endäste, die *Aa. tibialis antica* und *postica*.

Die Aeste der A. poplitea zerfallen in zwei Gruppen. Die einen treten direct in die die Kniekehle umgebenden Muskeln ein; man unterscheidet obere, *Rr. musculares superiores*, von unregelmässigem Verlauf, und untere, *Aa. surales*, die sich mit einiger Symmetrie an die Wadenmuskeln vertheilen. Die Aeste der zweiten Gruppe, *Aa. articulares*, stehen nur mittelbar mit den Muskeln in Verbindung; zunächst vereinigen sie sich zu einem das Kniegelenk umgebenden Netz, in welches auch die bereits erwähnten Aeste der A. cruralis und die noch zu erwähnenden der A. tibialis ant. eintreten. Die Arterien, mit welchen die A. poplitea an der Bildung dieses Netzes sich betheiligt, sind, was den Verlauf betrifft, symmetrisch: es gehen jederseits zwei unter rechtem Winkel von dem Stamme ab, eine oberhalb, die andere unterhalb der Condylen des Schenkelbeins, und dazu gesellt sich eine fünfte unpaare, die aus der Vorderwand des Stammes entspringt. Bezüglich des Kalibers aber ist die Symmetrie aufgehoben, indem lateralerseits die obere, medialerseits die untere Arterie stärker ist, und auch im Verlauf finden manchfaltige Abweichungen von der typischen Bildung dadurch statt, dass secundäre Aeste selbständig entstehen[1]) oder primäre am Ursprunge mit einander zu Einem Stamme verbunden sind.

† Muskeläste.

1. Rr. musculares superiores *ms*[2]).

† Muskeläste. 1. Muscul. supp.

Nach beiden Seiten und in verschiedenen Richtungen zu den Mm. vastus, adductor magnus und den Beugemuskeln des Unterschenkels abgehende Aeste von wechselnder Zahl und Stärke, je nachdem ihnen die Aa. perforantes, mit denen sie anastomosiren, ein grösseres oder geringeres Gebiet überlassen (Fig. 99).

[1]) *Aa. articulares genu accessoriae.* [2]) *Rr. musculares* aut.

Zu Fig. 98.

Gefässe und Nerven der Kniekehle. *Bff* M. biceps femoris. *Gam*, *Gal* M. gastrocnemius medialis u. lateralis. *Po* A. u. V. poplitea. *sum*, *sul* A., V. u. N. surales, mediales u. laterales. *sap* V. saphena parva. *sam* Zweige der V. saphena magna. 1 N. tibialis. 2 Ast desselben zum M. soleus. 3 R. communicans tibialis. 4 N. peroneus. 5 R. communi. peroneus.

2. Aa. surales medialis und lateralis *sum*, *sul* [1]).

2. Surales. Zwei Arterien (IV), welche, dem Kniegelenk gegenüber, zuweilen mit einem gemeinschaftlichen Stamm entspringen, zuweilen vom Ursprung an in mehrere Aeste zerfallen und divergirend abwärts zu den beiden Köpfen des M. gastrocnemius gehen. Jede theilt sich in einen oberflächlichen Ast und in einen oder mehrere tiefe Aeste. Der oberflächliche Ast (*sul'*) liegt auf den Wadenmuskeln und erstreckt sich namentlich an der Fibularseite weit herab, oft bis zum Knöchel, an welchem er mit der A. peronea anastomosirt. Die tiefen Aeste [2]) dringen in die Substanz der Mm. gastrocnemius und solens ein.

Der Stamm der Aa. surales giebt Ernährungsgefässe der A. poplitea, welche durch ihre Anastomosen mit den aus der A. cruralis und poplitea stammenden Aa. articnlares für die Einleitung eines Collateralkreislaufs wichtig sind (Hyrtl) [3]).

Fig. 90.

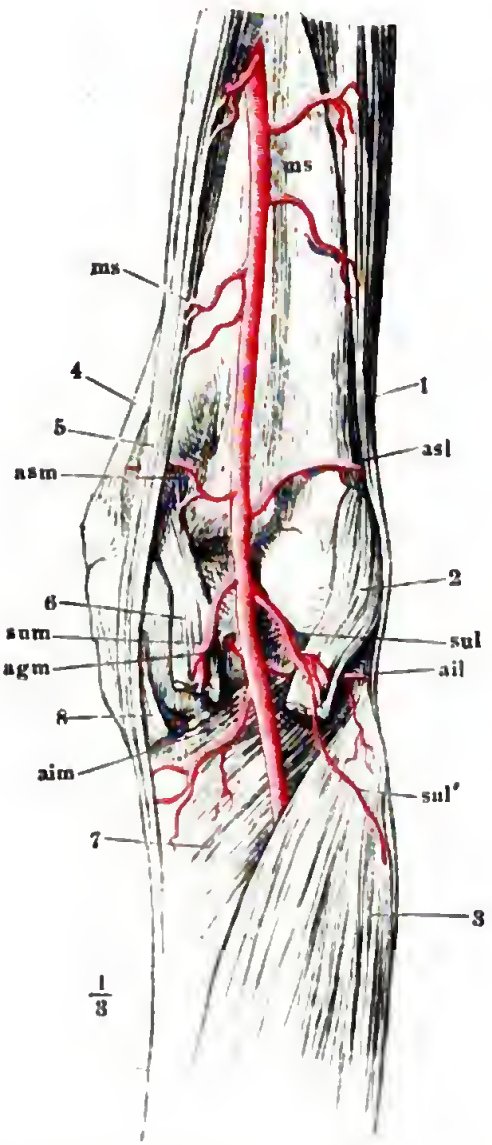

†† Gelenkäste. 1. Artic. sup. med.

Verästelung der A. poplitea. 1 M. biceps fem. 2 M. gastrocnemius lateralis. 3 M. soleus. 4 Sehnenbogen der Mm. adductores. 5 Mm. semitendinosus u. semimembranosus. 6 M. gastrocnemius medialis. 7 M. popliteus. 8 Lig. accessorium genu mediale long. durchschnitten u. zurückgeschlagen. *ms*, *ms* Rr. musculares supp. *sum*, *sul* Aa. surales medialis u. lateralis. *sul'* R. superficialis der letzteren. *asm*, *asl* Aa. articulares genu sup. medialis u. lateralis. *aim*, *ail* Aa. articulares genu int. medialis u. lateralis. *agm* A. articularis genu media.

†† Gelenkäste. Aa. articulares genu [4]).

1. A. articularis genu sup. medialis *asm* (IV) [5]).

Windet sich oberhalb des Ursprunges des M. gastrocnemius um die mediale Fläche des Schenkelbeins, gedeckt vom unteren Ende des Sehnenbogens des M. adductor magnus und von allen,

[1]) *Aa. musculares inferiores.* [2]) *Aa. gastrocnemiae s. gemellae.* [3]) Ueber normale und abnorme Verhältnisse der Schlagadern des Unterschenkels. Wien 1864. [4]) *Aa. circumflexae s. collaterales genu.* [5]) *A. art. genu sup. int. s. interna secunda s. profunda*

Digitized by Google

an den medialen Condylus der Tibia sich ansetzenden Muskeln, die sie mit Zweigen versieht. Das vordere Ende der Arterie erreicht die Patella und nimmt, wie die folgenden Gefässe, an der Bildung des Rete articulare genu (s. unten) Theil.

2. A. articularis genu sup. lateralis *asl* (V).

Geht aufwärts und dann in transversaler Richtung an der lateralen Fläche des unteren Endes des Schenkelbeins herum, unter dem M. vastus lateralis und der Sehne des M. biceps, denen sie Aeste zusendet. 2. Artic. sup. lat.

3. A. articularis genu inf. medialis *aim* (IV).

Abwärts zum medialen Condylus der Tibia und um denselben, unter dem Lig. accessorium mediale long. Giebt Aeste dem medialen Kopf des M. gastrocnemius und den an die Tibia sich inserirenden Muskeln des Schenkelbeins. 3. Artic. inf. med.

4. A. articularis genu inf. lateralis *ail* (V).

Umkreist das Gelenk unter dem Lig. accessorium laterale, längs dem äusseren Rande der lateralen Bandscheibe, am oberen Rande des M. popliteus und verästelt sich im unteren Ende des M. biceps, im lateralen Kopf des M. gastrocnemius und im M. plantaris. 4. Artic. inf. lat.

5. A. articularis genu media *agm* (V)[1].

Entspringt häufiger aus der A. articularis genu sup. lateralis, als aus dem Stamme der A. poplitea. Durchbohrt oberhalb des Lig. popliteum obliquum mit einem oder mehreren Aesten die hintere Wand der Kapsel und verzweigt sich in den Ligg. cruciata und den Synovialfortsätzen des Kniegelenks. 5. Artic. media.

I. A. tibialis antica *Ta* (IV)[2].

Gelangt über den oberen Rand des Lig. interosseum auf dessen vordere Fläche, auf welcher sie dem M. tibialis ant. folgend und demnach an der medialen Seite erst des M. extensor digit. comm., dann des M. extensor hallucis longus, bis zum unteren Tibiofibulargelenk verläuft. Auf dieser ganzen Strecke steckt sie mit den sie begleitenden Venen unverschiebbar in einem vom Lig. interosseum gebildeten Canal[3]. Vor dem unteren Tibiofibulargelenk liegt sie zwischen den Sehnen der Streckmuskeln auf der Vorderfläche des unteren Endes der Tibia und vor dem Knöchelgelenk ist sie I. Tibial. ant.

[1]) *A. articularis genu azygos.* [2]) *A. tibialis ant.* Vordere Schienbeinpulsader. [3]) *Can. fibrosus cursorum tibialium anticorum* Hyrtl.

Fig. 100.

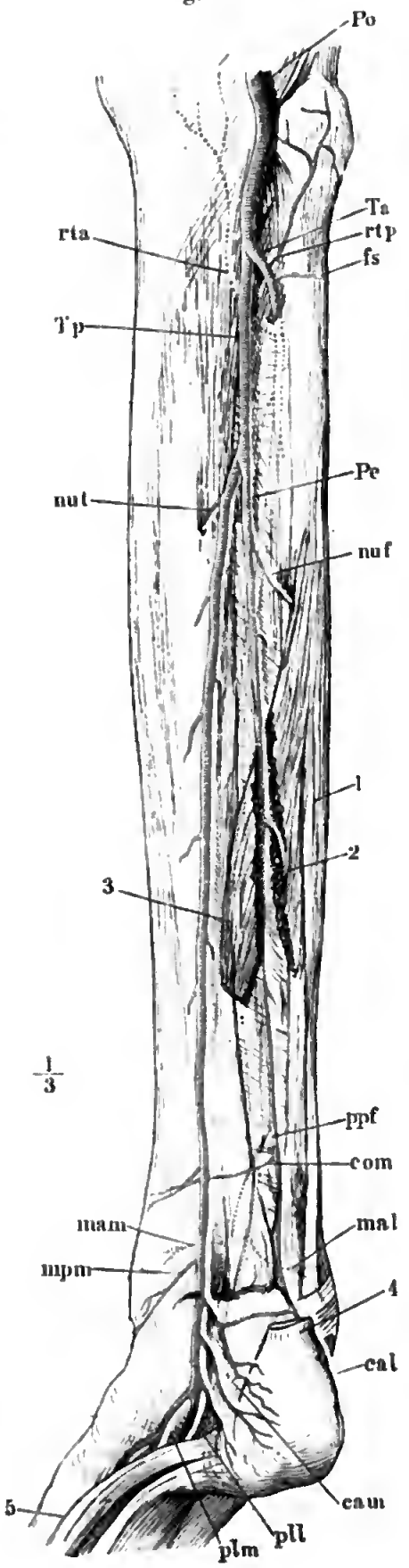

mit den Venen und den Nerven, welche sie begleiten, in eine Art von kurzem Rohr eingeschlossen, welches nach innen von der Gelenkkapsel, aussen vom lateralen Schenkel des Lig. cruciatum und nach beiden Seiten von eigenthümlichen, das Fett dieser Region durchsetzenden Bindegewebsblättern begrenzt wird (Mskll. S. 337). Unterhalb des Lig. cruciatum schlägt das Gefäss, welches nunmehr den Namen *dorsalis pedis* erhält, die Richtung gegen den Zwischenraum der ersten und zweiten Zehe ein; es folgt der Sehne des M. extensor hallucis longus, an deren lateralem Rande es, nur von der Aponeurose bedeckt, zu fühlen ist, kreuzt das zweite Keilbein und theilt sich dicht vor dem Gelenk, welches die Basen der beiden ersten Mittelfussknochen mit einander verbindet, rechtwinklig in zwei Aeste von ungefähr gleichem Kaliber, die *A. intermetatarsea dorsalis prima*, die in der Flucht des Stammes auf dem M. interosseus dorsalis primus weiter geht, und die *A. plantaris profunda*, welche sich zwischen den Mittelfussknochen

Verästelung der Aa. tibiales ant. und post. Rückseite des Unterschenkels, die jenseits des Lig. inteross. liegenden Arterien punktirt. 1 M. peroneus brevis. 2 Ursprung des M. flexor hallucis long. 3 Ursprung des M. flexor digit. comm. long., die über der A. peronea entspringenden Muskeln durchschnitten. 4 Tendo Achillis. 5 M. abductor hallucis. *Po* A. poplitea. *Ta*, *Tp* Aa. tibiales antica und postica. *Pe* A. peronea. *rta*, *rtp* Aa. recurrentes tibiales ant. u. post. *fs* A. fibularis sup. *nuf*, *nut* Aa. nutritiae fibularis u. tibialis. *ppf* A. peronea perforans. *com* A. coronaria malleolaris. *mam*, *mal* Aa. malleolares ant. medial. u. lateral. *mpm* A. malleolaris post. med. *cam*, *cal* Aa. calcaneae mediales u. laterales. *plm*, *pll* Aa. plantares medial. u. lateral.

in die Fusssohle hinabsenkt, um mit der A. plantaris lateralis zusammenzumünden.

Während ihres Verlaufs zwischen den Muskeln der Vorderseite des Unterschenkels giebt die A. tibialis nach beiden Seiten kurze Aeste in grosser Zahl (etwa 15) ab, welche sich in den Muskeln und der Haut verbreiten. Von der medialen Reihe dieser Aeste gelangen längs der tibialen Anheftung des Lig. interosseum einzelne (3 bis 5) perforirende Zweige zum Periost der hinteren Fläche der Tibia und zu den Ursprüngen des M. tibialis posticus.

Längere Aeste sendet die A. tibialis ant. am oberen und unteren Ende aus, am oberen vor dem Uebertritt an die Vorderfläche des Lig. interosseum eine zum Kniegelenk aufsteigende *A. recurrens tibialis post.*, und eine die Fibula umgreifende *A. fibularis sup.*, sogleich nach dem Uebertritt eine *A. recurrens tibialis ant.*, am unteren Ende die *Aa. malleolares antt.*, laterale und mediale, deren Lage ihr Name genügend bezeichnet. Die Aeste, welche die A. dorsalis pedis auf dem Fussrücken nach beiden Seiten abschickt, werden *Aa. tarseae* genannt; die medialen sind unbedeutend, die lateralen bilden ein weitläufiges Netz, *Rete tarseum dorsale*, aus welchem, wie aus dem Rete carpeum dorsale, die Stämme, *Aa. metatarseae dorsales*, hervorgehen, die sich in die dorsalen Zehenarterien theilen.

α. A. tibialis antica s. s.

1. A. recurrens tibialis post. *rtp*.

Nimmt zuweilen ihren Ursprung aus der A. poplitea und tritt, gedeckt vom M. popliteus, dem sie von seiner vorderen Fläche aus Zweige zusendet, zum Rete articulare genu. Von ihr vorzugsweise wird das obere Tibiofibulargelenk versorgt.

α. Tib. ant. s. s. 1. Recurr. tib. post.

2. A. fibularis sup. Krause *fs* (VI)[1]).

Diese Arterie, welche am häufigsten aus der A. tibialis antica, aber auch nicht selten aus der A. poplitea oder tibialis postica entspringt, windet sich von hinten nach vorn um die Fibula unterhalb des Köpfchens derselben und unter den Ursprüngen der Mm. peroneus longus und extensor dig. comm. long. Sie verzweigt sich in diesen Muskeln und schickt Aeste weiter aufwärts zum Knie- und oberen Tibiofibulargelenk.

2. Fibul. sup.

---

[1]) *A. recurrens int.* Cruveilhier. Cruveilhier und Krause zählen dies Gefäss unter den Aesten der *A. tibialis post.* auf; M. J. Weber beschreibt es unter dem Namen *A. articularis propria capituli fibulae* als einen Ast der *A. poplitea.* Theile, der für dasselbe die Bezeichnungen „obere oder kleine Wadenbeinpulsader oder unterste äussere Kniegelenkpulsader oder zurücklaufende Wadenbeinpulsader" vorschlägt, bemerkt, dass es häufiger aus der *A. tibialis antica* entspringe. Damit stimmen auch Hyrtl's Erfahrungen überein.

3. A. recurrens tibialis ant. *rta* (V) [1]).

3. Recurr. tib. ant.

Die noch ungesonderten oberen Anfänge der Mm. tibialis ant. und extensor digit. comm. long. mit Aesten versehend und durchbohrend, gelangt dies Gefäss am lateralen Rande des Lig. patellare inf. zum Rete articulare genu.

Ein Zweig desselben [2]), der auch, und vielleicht häufiger, selbständig aus der A. tibialis antica kommt, verläuft zwischen M. extensor dig. comm. long. und peroneus longus neben der Fibula abwärts, zuweilen bis zur Begegnung mit der A. peronea perforans.

4. A. malleolaris [3]) ant. lateralis *mal* (V).

4. Malleol. ant. lat.

Entspringt höher oder tiefer aus dem unteren Ende der A. tibialis ant. und geht danach in mehr absteigender oder transversaler Richtung unter den Sehnen der Mm. extensor dig. comm. long. und peroneus tertius zum lateralen Knöchel, in dessen Periost sie sich mit Zweigen der Aa. peronea und peron. perfor. und der A. tarsea lateralis netzförmig verbindet. Ihre Aeste erstrecken sich vorwärts zu den Mm. extensor dig. comm. br. und abductor dig. quinti, sie dringen in das Knöchelgelenk und in den Sinus tarsi, sowie in das Fettgewebe, welches den Raum zwischen der Achillessehne und dem Knöchelgelenk ausfüllt, und stehen hier mit der A. tibialis postica in Verbindung.

5. A. malleolaris ant. medialis *mam*.

5. Malleol. ant. medial.

Etwas schwächer, als die vorhergehende, meist etwas tiefer entspringend, oft in mehrere kleinere Aeste zerfallend. Geht unter der Sehne des M. tibialis ant. zum medialen Knöchel, auf welchem sie mit Zweigen der A. tibialis post. und der Aa. tarseae und plantaris mediales ein ähnliches Netz bildet, wie die gleichnamige laterale Arterie [4]). Auch sie schickt einen Ast zum Knöchelgelenk [5]).

β. A. dorsalis pedis *Dpd* [6]).

1. Aa. tarseae mediales *tsm* (VI).

β Dors. ped. 1. Tarseae medial.

Zwei bis drei und mehr transversale oder spitzwinklig vorwärts gerichtete Aeste, welche zu den Knochen und Gelenken der Fusswurzel und um den medialen Rand des Fusses zu den Muskeln der Grosszehenseite

---

[1]) *A. articularis genu recurrens.* [2]) *R. fibularis art. tibialis anticae* Hyrtl. [3]) *A. articularis* Cruv. [4]) *Rete malleolare ext.* u. *int.* [5]) *R. profundus s. articularis* Cruv. (im Gegensatz zum *R. superficialis s. malleolaris*). [6]) *A. pedinea. A. tarsea int.* Rückenschlagader des Fusses.

treten und mit den Artt. malleolares und der A. plantaris medialis anastomosiren. Einer dieser Aeste[1]) kann bis zum tibialen Rand der grossen Zehe vordringen (Fig. 101).

Fig. 101.

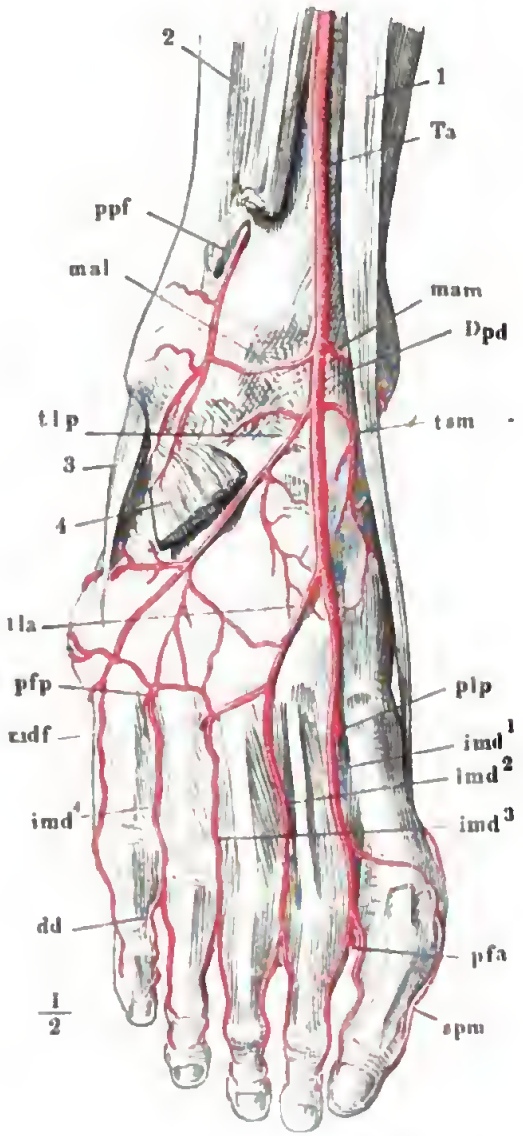

Verästelung der A. dorsalis pedis. 1 M. tibialis ant. 2 Mm. extensor dig. comm. u. extensor hall. longus, liber dem Knöchelgelenk abgeschnitten. 3 Sehne des M. peroneus br. 4 Mm. extensor digit. u. extensor hallucis br., dicht am Ursprung abgeschnitten. *Ta* A. tibialis antica. *Dpd* A. dorsalis pedis. *ppf* A. peronea perforans. *mam*, *mal* Aa. malleolares ant. medialis u. lateralis. *tsm* A. tarsea medialis. *tlp*, *tla* Aa. tarseae lateral. post. u. ant. *plp* A. plantaris profunda. *imd*^{1} — *imd*^{4} Aa. intermetatarseae dorsales. *mdf* A. metatarsea dorsalis libularis. *pfp*, *pfa* R. perforans post. u. ant. *dd* A. digit. dors. *spm* A. superficialis pedis medialis.

[1]) *A. supratarsea int.* Cruv.

2. Aa. tarseae laterales.

2. Tarseae later.

Zwei stärkere Arterien (v), eine vordere und eine hintere, und dazwischen eine oder einige feinere, welche sämmtlich gegen den lateralen Fussrand herablaufen, bilden unter den Muskeln des Fussrückens ein Netz, *Rete tarseum dorsale m.* (Fig. 101), welches sich rückwärts mit dem Rete malleolare laterale in Verbindung setzt, seitwärts mit der A. plantaris lateralis anastomosirt und den Muskeln des lateralen Fussrandes Aeste giebt, und vorwärts, ähnlich dem dorsalen Gefässnetz der Hand, die Arterien zum Rücken der Zehe entsendet[1]). Die *A. tarsea lat. post.* Theile[2]) (*tlp*) entspringt auf dem Kopf des Sprungbeins und zieht gegen die Tuberosität des fünften Mittelfussknochens herab; die *A. tarsea lat. ant.* Theile[3]) (*tla*) hat einen wechselnden Ursprung von der A. tarsea lat. post. an, von der sie sich abzweigt, bis zur Gegend der Endtheilung der A. dorsalis pedis, und danach variirt auch die Richtung ihres Verlaufs.

Die aus dem vorderen Rande des Rete tarseum dorsale austretenden Aeste sind drei *Aa. intermetatarseae dorsales*[4]) (*imd*), welche im zweiten bis vierten Intermetatarsalraum über den Mm. interossei dorsales vorwärts gehen und eine *A. metatarsea dorsalis fibularis* (*mdf*), welche bald selbständig entspringt, bald von der vierten A. intermetatarsea sich abzweigt. Sie endet als dorsale Arterie des Fibularrandes der fünften Zehe; die Aa. intermetatarseae theilen sich an den Basen der Zehen gabelförmig in je zwei *Aa. digitales dorsales* (*dd*) und verlieren sich, wie die gleichnamigen Arterien der oberen Extremität, an den einander zugewandten Rändern der Grundphalangen je zweier Zehen. Durch die Zwischenräume der Mittelfussknochen empfangen sie die aus der Fusssohle aufsteigenden *Rr. perforantes posteriores* (*pfp*) und die unbeständigen *Rr. perforantes anteriores* (*pfa*), durch die sie verstärkt und nicht selten ersetzt werden, die Einen vor den Basen, die anderen vor den Köpfchen der Mittelfussknochen.

I. A. intermetatarsea dors. prima *imd*[1] (IV – V)[5]).

I. Intermetat dors. 1a.

Geht auf dem Mittelfussknochen der ersten Zehe, von der Sehne des M. extensor hallucis br. unter spitzem Winkel gekreuzt, zum Zwischenraum der ersten und zweiten Zehe, nimmt am vorderen Rande des M. interosseus primus den R. perforans ant. aus der A. digitalis comm. auf und

---

[1]) Die übliche Auffassung, wonach die Anastomose der hinteren und vorderen *A. tarsea lateralis* als ein Gefässbogen (*Arcus tarseus s. dorsalis pedis*) beschrieben wird, aus dessen Convexität die *Aa. intermetatarseae dorsales* entspringen, vernachlässigt die netzförmige Verbindung beider Arterien unter sich und mit den zwischen ihnen abgehenden feineren transversalen Gefässen. Ausserdem verdient der Name „*Rete tarseum*“ auch deshalb den Vorzug, weil er die Analogie mit den entsprechenden Gefässbezirken der oberen Extremität hervorhebt. [2]) *A. tarsea ext.* ant. *A. supratarsea ext.* Cruv. [3]) *A. metatarsea* aut. *A. supraметatarsea* Cruv. [4]) *Aa. interosseae metatarsi dorsales. Aa. digitales dorsales comm.* [5]) *A. interossea dorsalis prima. A. metatarsea prima. A. dorsalis hallucis.*

zerfällt in drei Aa. digitales dorsales für die beiden Ränder der grossen und den Tibialrand der zweiten Zehe (Fig. 101), von welchen jedoch der äusserste, am Tibialrande der grossen Zehe, häufig verkümmert ist und durch Zweige des plantaren Zehenastes ersetzt wird.

II. A. plantaris prof. ***plp*** (IV – V)[1]).

Ich komme auf dieselbe bei Beschreibung des Arcus plantaris zurück. II. Plant. prof.

II. A. tibialis postica ***Tp*** (III)[2]).

Die eigentliche Fortsetzung der A. poplitea, welche zwischen der oberflächlichen und tiefen Schichte der hinteren Unterschenkelmuskeln noch eine kurze Strecke gerade abwärts läuft, dann an der Stelle, wo sie die A. peronea abgiebt, sich mehr dem medialen Rande des Gliedes nähert, während die A. peronea in der Flucht des Stammes weitergeht. An der lateralen Seite der Sehne des M. flexor digitorum long. (Fig, 102, 3) tritt die A. tibialis post. im unteren Drittel des Unterschenkels unter dem Bauch der Wadenmuskeln hervor; sie liegt alsdann medianwärts von der Achillessehne, unmittelbar unter der Fascie der tiefen Beugemuskeln; die Fortsetzung dieser Fascie, das Lig. laciniatum, bedeckt sie, während sie hinter dem medialen Knöchel und zunächst hinter dem Fach, in welchem die Sehne des M. flexor digit. long. gleitet, allmälig vorwärts umbiegt. Noch unter dem genannten Bande, dem Rande des hinteren Sprungbeingelenks gegenüber, findet die Theilung der A. tibialis post. in ihre beiden Endäste, die *Aa. plantares lateralis* (*pll*) und *medialis* (*plm*) statt, die sich sogleich über dem Sehnenbogen, von welchem die Fasern des M. abductor hallucis entspringen (Mskll. S. 321), in die Fusssohle begeben. II. Tibial. post.

Die Nebenäste der A. tibialis post. sind, ausser der *A. peronea*, eine *A. nutritia tibiae* (*nut*), welche bald ober-, bald unterhalb der Peronea, nicht selten aus der A. tibialis antica entspringt, eine *A. malleolaris post. medialis* (*mpm*) oder mehrere, und drei bis fünf *Aa. calcaneae mediales* (*cam*). Ueber dem Knöchel giebt sie einen Zweig ab, durch welchen sie mit der A. peronea post. eine bogenförmige Anastomose eingeht. In ihrem ganzen Verlaufe endlich liefert sie längere und kürzere Zweige zum M. soleus und zu den tiefen Beugemuskeln, die stärksten Zweige zum M. soleus[3]) über dem Abgang der A. peronea. Die Muskelzweige[4]) verlängern sich zum Theil auf die mediale Fläche der Tibia, zum Theil durchbohren sie das Lig. interosseum[5]), um in das Verästelungsgebiet der A. tibialis ant. einzugreifen.

---

[1]) *A. perforans post. prima. A. anastomotica.* [2]) Bei Cruveilhier werden *A. tibialis postica* und *peronea* als Theilungsäste eines Stammes beschrieben, den er *Truncus tibio peroneus* nennt. [3]) *Rr. soleares* Cruv. [4]) *Rr. musculares s. musculo-cutanei.* [5]) *Rr. perforantes* Hyrtl.

Fig. 102.

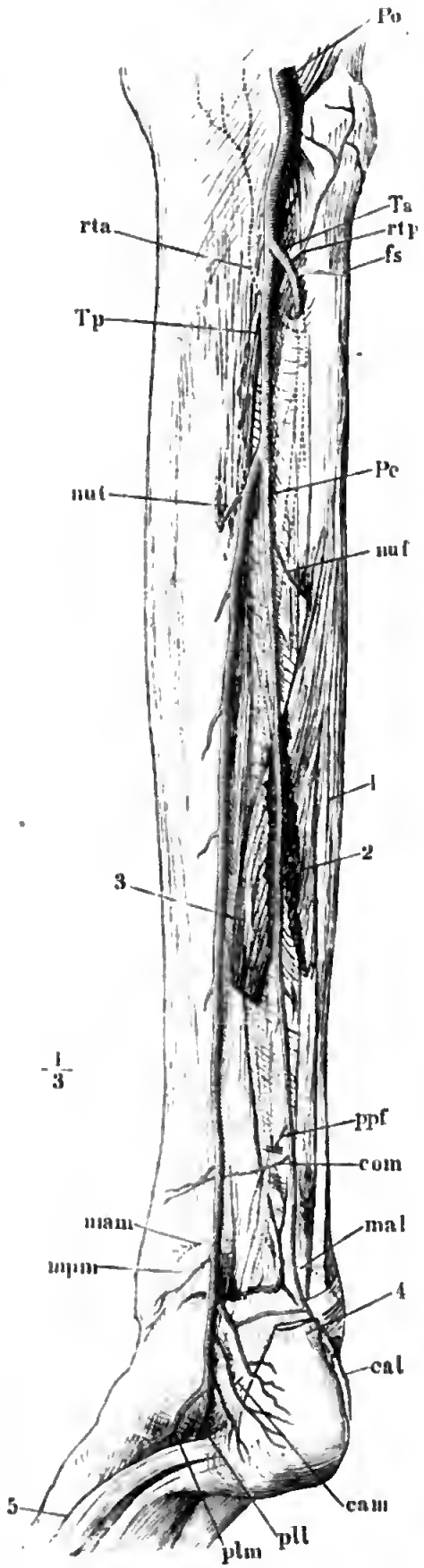

1. A. peronea *Pe* (IV) [1].

Das erste Segment dieser Arterie liegt auf dem Fibularursprung des M. tibialis post., das zweite und längste auf und zwischen den fibrösen Fibularursprüngen der Mm. flexor hallucis long. und tibialis posticus in einem Canal [2]), welcher dadurch zu Stande kommt, dass hinter der Arterie die fibrösen Ursprungsbündel beider Muskeln sich durch Faseranstausch verbinden. Das dritte Segment ruht unter der Ursprungsgrenze des M. tibialis post. auf dem unteren Ende des Lig. interosseum. Ein viertes Segment geht hinter den Sehnen der Mm. peronei auf dem lateralen Knöchel herab und löst sich in die Endäste, *Rr. calcanei laterales* (*cal*), auf, welche medianwärts zur Achillessehne und

Verästelung der A. tibialis ant. und post. Rückseite des Unterschenkels, die jenseits des Lig. inteross. liegenden Arterien punktirt. 1 M. peroneus brevis. 2 Ursprung des M. flexor hallucis long. 3 Ursprung des M. flexor digit. comm. long., die über der A. peronea entspringenden Fasern beider Muskeln durchschnitten. 4 Tendo Achillis. 5 M. abductor hallucis. *Po* A. poplitea. *Ta*, *Tp* Aa. tibiales antica und postica. *Pe* A. peronea. *rta*, *rtp* Aa. recurrentes tibiales ant. u. post. *fs* A. fibularis sup. *nuf*, *nut* Aa. nutritiae fibularis u. tibialis. *ppf* A. peronea perforans. *com* A. coronaria malleolaris. *mam*, *mal* Aa. malleolares ant. medial. u. lateral. *mpm* A. malleolaris post. med. *cam*, *cal* Aa. calcaneae mediales u. lateralis. *plm*, *pll* Aa. plantares medial. und lateral.

[1]) *A. fibularis.* Wadenbeinpulsader. *A. peronea comm.* wird dies Gefäss von denen genannt, welche den perforirenden Ast desselben als Theilungsast betrachten. Das untere Stück der *A. peronea* heisst alsdann *A. peronea post. s. descendens* (*A. calcanea ext.* Cruv.). [2]) *Can. musculo-peroneus* Hyrtl.

dem Fett vor derselben, vorwärts zum Rete malleolare laterale, zu den Knochen und Bändern des Fussrückens und abwärts zum Fersenbein und zum Ursprung der Mm. abductor dig. min. und flexor dig. comm. hr. gehen.

Neben einer Reihe starker Zweige zu den Mm. peronei und soleus und schwächerer zu den tiefen Unterschenkelmuskeln, welche mit den Muskelzweigen der A. tibialis post. anastomosiren, giebt die A. peronea folgende Zweige ab:

1. Eine *A. nutritia fibularis* (*nuf*).

2. *A. peronea perforans* (*ppf*) (v) [1]). Sie durchbohrt zuweilen dicht über dem unteren Tibiofibulargelenk, häufiger in einiger Entfernung über demselben das Lig. interosseum, um so schräger, je höher sie entspringt, steht durch eine oder mehrere bogenförmige Anastomosen mit der A. malleolaris ant. lateralis und durch netzförmige Anastomosen mit der Fortsetzung der A. peronea und mit den Aa. tarseae externae in Verbindung und endet im M. peroneus tertius und in der Vorderfläche des Knöchelgelenks.

3. *A. coronaria malleolaris* Hyrtl (*com*). Verläuft unter den tiefen Beugemuskeln quer über die hintere Fläche der Tibia und breitet sich mit ihren Zweigen bis in die Nähe der Crista tibiae aus. Sie kreuzt in ihrem queren Lauf die A. tibialis post. und nimmt einen Zweig derselben auf, senkt sich auch öfters vollständig in die A. tibialis postica ein und bildet mit derselben eine bogenförmige Anastomose, welche sich schwächer noch einige Male wiederholen kann [2]).

2. A. nutritia tibiae *nut* (v) [3]).

Tritt in das For. nutritium der Tibia ein, nachdem sie zuvor einen Ast abgegeben hat, der das obere Ende der Mm. tibialis und flexor digitorum longus versorgt, dem hinteren Periost der Tibia, dem Lig. interosseum und mittelst Durchbohrung des letzteren auch dem Periost der lateralen Fläche der Tibia Zweige liefert. Aus dem Can. nutritius geht die Arterie in der Markhöhle ungespalten hervor und biegt erst im Anfang des unteren Drittels der Tibia um, um in den vorderen Schichten des Marks bis zur Mitte der Tibia zurückzukehren, wo sie in drei feine Aeste zerfällt, welche in der Richtung gegen die obere Epiphyse das Mark durchdringen. Aus der Umbeugungsstelle gehen die Zweige für das untere Ende herab (Hyrtl). 2. Nutrit. tib.

3. A. malleolaris postica medialis *mpm*.

Wendet sich unter den Sehnen der Mm. tibialis posticus und Flexor digit. long. um den medialen Knöchel nach vorn. Anastomosirt im Rete malleolare mediale mit der A. malleolaris ant. medialis und den Aa. tarseae mediales. 3. Malleol. post.-med.

---

[1]) *A. peronea ant.* [2]) Die Zweige der *Aa. peronea* und *tibialis post.*, welche einander in dieser Anastomose begegnen, werden als *Rr. anastomotici s. transversi*, *Rr. anastomot. supp.* der A. tibialis postica Theile, aufgeführt. [3]) *A. nutritia magna.*

4. Aa. calcaneae mediales *cam.*

4 Calcan. med.

Arterien geringen Kalibers, Eine bis drei, welche an der medialen Fläche des Fersenbeins schräg abwärts und über diesem Knochen rückwärts gehen, mit den entsprechenden lateralen Gefässen ein Netz, *Rete calcaneum*, bilden, und sich vorzugsweise im M. abductor hallucis, im Flexor digitorum brev. und in den medialen Bändern des Knöchelgelenks verbreiten.

I. A. plantaris [1]) medialis *plm* (VI).

I. Plantaris med.

Verläuft in der Furche zwischen dem M. abductor hallucis und flexor digit. brevis vorwärts, beiden Muskeln, wie auch den Knochen und Bändern des medialen Fussrandes zahlreiche, feine Aeste zusendend, bis sie in den Arcus plantaris oder in die mediale A. digitalis plantaris der grossen Zehe einmündet oder, der seltenere Fall, selbst als solche endet.

Ein stärkerer, aus dem Anfang der A. plantaris int. entspringender Ast derselben ist die *A. superficialis pedis medialis* (Fig. 104 *spm*), welche am oberen Rande des M. abductor hallucis, dem sie Aeste giebt, zur grossen Zehe verläuft und die mediale dorsale Arterie derselben vertreten kann.

II. A. plantaris lateralis *pll* (V).

II. Plantaris lat.

Geht über dem M. flexor br. digitor. schräg vor- und lateralwärts gegen die Basis des fünften Mittelfussknochen (Fig. 104) und giebt auf diesem Wege Aeste zur unteren Fläche des Fersenbeins [2]), zum kurzen und zum plantaren Kopf des langen Beugers und zu den Muskeln des Kleinzehenrandes, Aeste, welche mit den Aa. tarseae laterales anastomosiren. Von der Stelle, an welcher sie medianwärts umbiegt, um mit der A. plantaris profunda aus der A. tibialis antica den Arcus plantaris zu bilden, sendet sie am lateralen Rande des Mittelfussknochen der kleinen Zehe die *A. digitalis volaris propria lateralis digiti quinti* (*dv*^{5}) nach vorn.

Rete articulare genu.

Rete genu.

An der Bildung des Kniegelenksnetzes betheiligen sich medialerseits die A. articularis suprema aus der A. cruralis, die Aa. articulares mediales sup. und inf. aus der A. poplitea, lateralerseits die beiden Aa. articulares laterales aus der A. poplitea, und die A. recurrens tibial. post. und A. fibularis super. aus der A. tibialis antica, wozu noch an der Vorderseite des Gelenks die A. recurrens tibialis ant. aus der A. tibialis antica, und an der Rückseite die A. articularis genu media aus der A. poplitea kommen. Die

[1]) Fusssohlenpulsader. [2]) *Rr. calcanei inff.* Cruv.

das Kniegelenk von hinten nach vorn umkreisenden Arterien geben nur unbedeutende Aeste an die hintere Fläche des Gelenks und gelangen noch als ansehnliche Stämme an den Seitenrand der Patella und des Lig. patellare inf., an welchem die oberen und unteren einander in verticaler Richtung entgegengehen. Die oberen Arterien liegen beiderseits auf den Condylen des Schenkelbeins, doch reicht die mediale weiter herab und läuft mit ihrem untersten Aste längs dem Rande der medialen Bandscheibe der A. articularis lateralis inf. entgegen. Von den unteren verlaufen die medialen auf dem oberen Ende der Tibia, die laterale längs dem Rande der Bandscheibe. Alle Gelenkarterien, mit Ausnahme der A. articularis media, anastomosiren in einem feineren weitläufigen Netz zwischen Haut und Fascie und in einem stärkeren und engeren, welches sich unter den accessorischen Bändern des Gelenks und an der innereren Fläche der Patella hinzieht. Aus dem tiefen Netz treten Zweige in das Innere des Gelenks, welche sich mit Zweigen der A. articularis media verbinden.

Fig. 103.

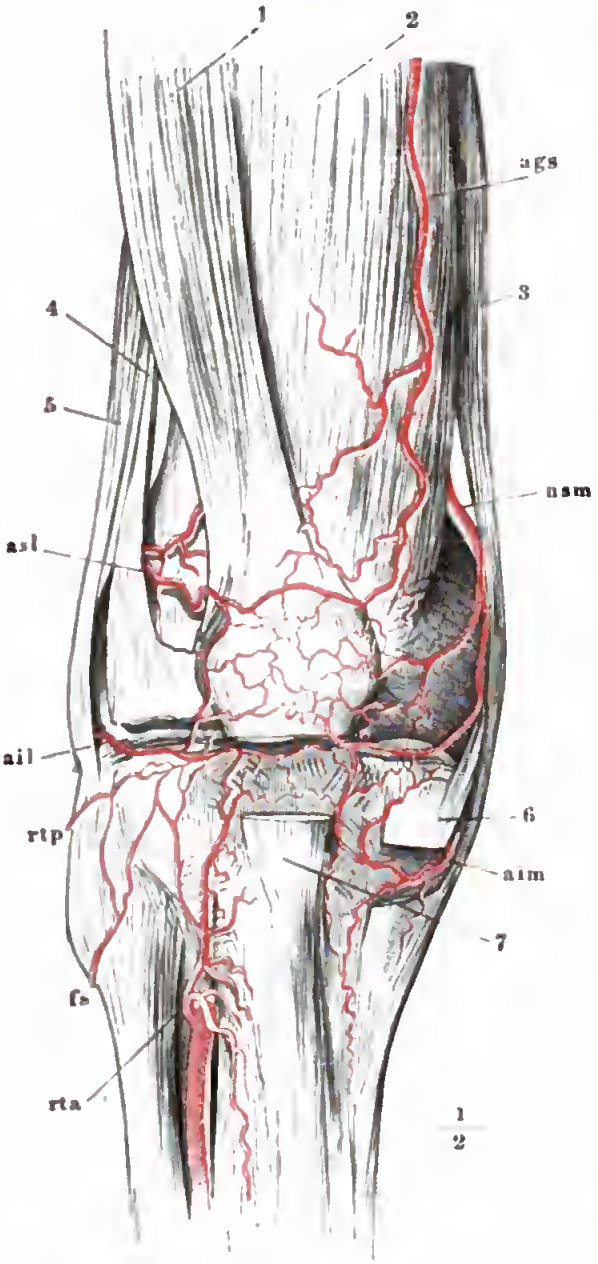

Kniegelenk von vorn, Rete articulare. 1 M. rectus femoris. 2 M. vastus medialis. 3 M. sartorius. 4 Lateraler Rand des M. vastus lateralis, in die Fascie des Kniegelenks übergehend; ein Theil des Muskels ist ausgeschnitten, um die Arterie sichtbar zu machen. 6 Lig. accessor. genu mediale long., durchschnitten. 7 Lig. patellae inf. desgleichen. *ags* A. articularis genu suprema. *asm*, *asl* Aa. artic. genu sup. medial. u. lateral. *aim*, *ail* Aa. artic. genu inf. med. und later. *rtp*, *rta* Aa. recurrentes tibial. post. und ant. *fs* A. fibularis sup.

Arcus plantaris.

Arc. plant.

Der Arcus plantaris liegt, vom lateralen Fussrande gegen den medialen an Stärke abnehmend, unter den Basen der Mittelfussknochen und über den Sehnen der Beugemuskeln der Zehen. Er sendet feine Zweige rückwärts zu den Fussgelenken; aus dem convexen Rande des Bogens entspringen vier *Aa. digitales comm.* (*dc*) [1]), welche in den vier Intermetatarsalräumen unter den Mm. interossei zu den Zehentarsalgelenken verlaufen und sich unter diesen, ähnlich den entsprechenden Arterien der Hand, in die *Aa. digit. plantares propriae* (*dv*) spalten. Die A. digit. comm. prima zerfällt gewöhnlich in drei Aa. digit. propriae für die beiden Ränder der grossen und den Grosszehenrand der zweiten Zehe, von denen die medialste durch die A. plantaris medial. verstärkt wird; die drei übrigen Aa. digit. comm. zerfallen in je zwei Aa. propriae für die einander zugewandten Ränder je zweier Zehen. In ihren ferneren Verästelungen verhalten sich die Arterien der Zehen wie die der Finger.

Jede A. digitalis comm. versorgt die ihr zunächst liegenden tiefen Muskeln des Fusses und giebt am hinteren und vorde-

Fig. 104.

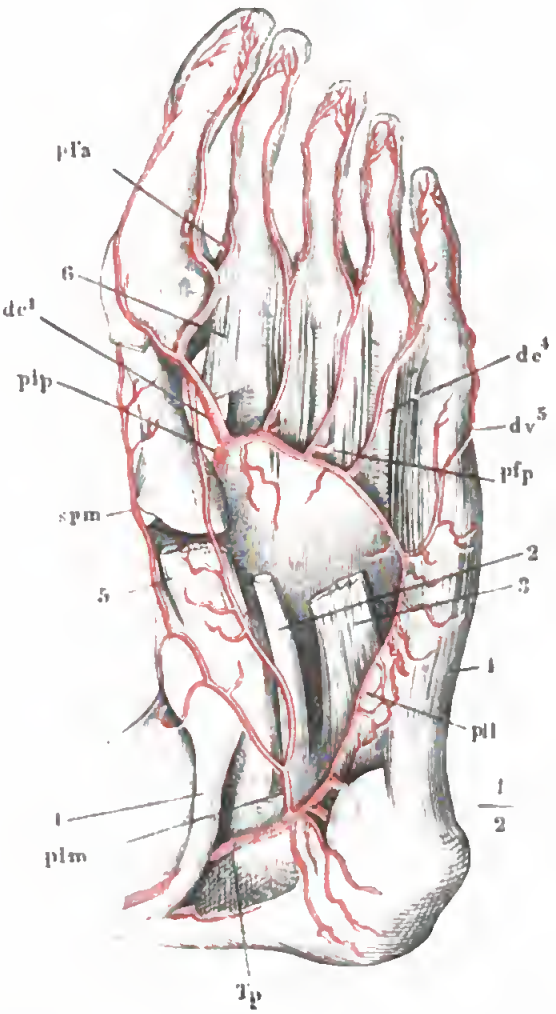

Plantarfläche des Fusses. Arcus volaris. 1 Sehne des M. tibialis post. 2 Sehne des M. flexor dig. comm. long. 3 Caput plantare desselben. 4 M. abductor dig. quinti. 5 M. abductor hallucis. 6 Insertion des M. interosseus dors. primus. *Tp* A. tibialis post. *plm*, *pll* Aa. plantares medialis und lateralis. *plp* A. plantaris prof. *spm* A. superficialis pedis medialis. *dc*¹ — *dc*⁴ Aa. digitales comm. 1 — 4. *dc*⁵ A. digit. volaris propria lateral. dig. quinti. *pfp*, *pfa* Rr. perforantes posti. u. anti.

[1]) *Aa. interosseae plantares.*

ren Ende des Intermetatarsalraums je einen Ast, *R. perforans post.* und *ant.* anfwärts zur Verbindnng mit der A. intermetatarsea dorsalis oder zur Vertretnng derselben. Der R. perforans post. der ersten A. digitalis comm. ist identisch mit der A. plantaris profnnda, die Verhältnisse des Kalibers der hier zusammenstossenden Gefässe sind gewöhnlich von der Art, dass die A. plantaris prof. sich in die A. digit. comm. prima fortznsetzen und die A. plantaris lateralis aufzunehmen scheint.

E. A. sacralis media *sm* (IV)[1]).

E. Sacral. med.

Diese Arterie, die nach Abgabe der Aa. anonymae iliacae plötzlich auf ein verhältnissmässig geringes Kaliber reducirte Fortsetzung der Aorta abdominalis, geht gerade oder leicht gewnnden anf der Vorderfläche des untersten Banchwirbels des Krenz- und Steissbeins herab (Fig. 55. 86). Ihre collateralen, nicht immer ganz regelmässig einander gegenüber rechtwinklig abgehenden Aeste entsprechen den intercostalen nnd lumbaren Aesten der Aorta und theilen sich, gleich diesen, in dorsale und vordere Zweige. Der oberste nnd stärkste dieser Aeste, *A. lumbaris quinta*[2]), verlänft über den fünften Bauchwirbel; nnter den folgenden Aesten zeichnet sich mitnnter der dem vierten Sacralwirbel entsprechende vor den übrigen dnrch sein Kaliber nnd das Kaliber seiner zum Rectum tretenden Zweige ans. Die Rr. dorsales der sacralen Queräste gelangen zn ihrem Bestimmnngsort, der Wirbelhöhle und den an der hinteren Fläche des Kreuzbeins gelegenen Theilen, durch die Forr. sacralia anteriora; von den vorderen Aesten anastomosiren der oberste mit der A. iliolumbalis, die folgenden mit entsprechenden Aesten der A. sacralis lateralis, nnd mit den Aa. haemorrhoidales; sie verzweigen sich im M. iliopsoas, in den hinteren Mnskeln der Perinealgegend nnd in den Hänten des Rectnm.

Das nntere dünne Ende der A. sacralis media geht durch eine mediane Oeffnnng der Sehnenplatte, in welcher die Mm. ischiococcygei sich vor der Steissbeinspitze vereinigen, hindnrch, nm sich mit mehreren Zweigen in die Glandula coccygea einzusenken. Von den Schlängelungen und Verknänelungen dieser, so wie der unteren Seitenäste der A. sacralis media nnd ihren zahlreichen Verbindnngen untereinander war bei Beschreibung der Gland. coccygea (Eingwdl. S. 597) bereits die Rede.

---

[1]) *A. sacra media.* Mittlere Kreuzschlagader. [2]) *A. lumb. ima.*

Varietäten des Aortensystems.

(W. Krause.)

Allgemeine Betrachtung der Varietäten des arteriellen Systems.

Allgemeines.

Bei der Betrachtung der Varietäten der Arterien sind folgende allgemeine Verhältnisse zu berücksichtigen.

Als Varietät bezeichnet man ein abnormes Verhalten eines Gefässes, insofern dasselbe angeboren ist. Im späteren Leben durch irgend welche Verhältnisse entstandene Aenderungen werden nicht als Varietäten bezeichnet, sondern als pathologische Vorkommnisse. Sie gehören auch nicht der normalen Anatomie an und fallen vielmehr der pathologischen anheim.

Dasselbe gilt nun aber auch von solchen Anomalien der Gefässe, die zwar angeboren sind, aber derartige Functionsstörungen in einzelnen oder vielen Organen nach sich ziehen, dass daraus ein pathologischer Zustand, eine Krankheit entsteht. Da die letzteren unter diesen Umständen von Geburt an vorhanden sind, oder ihre Quelle wenigstens in angeborenen Formfehlern zu suchen ist, so werden dieselben als zur Lehre von den Missbildungen gehörig angesehen, die ein Capitel der pathologischen Anatomie bildet. Als Varietäten sind mithin nur solche Fälle von abnormem Verhalten der Gefässe zu bezeichnen, in denen keine merklichen Störungen irgend welcher Functionen zur Beobachtung kommen.

Die Varietäten können sich nun in verschiedener Weise darstellen:

A. Entweder handelt es sich um Gefässe, die im normalen Körper nicht vorkommen. Einige derselben haben gar keine Analogie mit normalen Gefässen und erhalten ganz besondere Namen: *Aa. infracostales, aberrantes* etc., andere stellen Wiederholungen normal vorhandener Arterien dar. Derartige Gefässe werden accessorische genannt, und ihre nähere Bezeichnung von dem Organ oder der Gefässprovinz hergenommen, mit welcher sie in Verbindung stehen. Die accessorische Arterie kann dabei von demselben Hauptstamm entspringen, welcher die normale abgiebt, oder auch von einem benachbarten, so z. B. eine A. renalis accessoria von der Aorta abdominalis oder von der A. mesenterica inferior. Es versteht sich von selbst, dass die normale Arterie oder der normale Ast vorhanden sein muss, wenn ein extraordinäres Gefäss als accessorisches bezeichnet werden soll. Dieser Sprachgebrauch wird von einigen Autoren vernachlässigt.

B. Oder einzelne Arterien fehlen und ihre Verbreitungsbezirke werden von kleinen unbenannten Zweigen benachbarter Gefässe versorgt. Dies kommt besonders häufig bei Muskelarterien vor.

C. Oder die Variationen beziehen sich auf in der Norm vorhandene Gefässe, was weit häufiger vorkommt. Die Abweichungen betreffen folgende Punkte:

1. Der Ursprung ist verändert. Die Arterie entspringt von einem grösseren Stamm, der näher dem Herzen gelegen ist, als es eigentlich der Fall sein sollte. Solche Aeste sollen als aufwärtsgerückte bezeichnet werden. Oder die Arterie kommt aus einem kleineren, vom Herzen entfernteren Stamme, wobei sie als abwärtsgerückt bezeichnet wird. Sie kann auch sogar rückläufig werden, d. h. ihre peripherische Ausbreitung liegt dem Herzen näher, als ihre Ursprungsstelle.

Z. B. die A. vertebralis entspringt, anstatt von der A. subclavia, aus dem Arcus Aortae, resp. der A. anonyma brachiocephalica — sie ist aufwärtsgerückt — oder aus dem Truncus thyreocervicalis — sie ist abwärtsgerückt. Oder die variirende Arterie wird von einem Stamm abgegeben, dem sie nicht angehört, der aber aus demselben Hauptstamm sein Blut bezieht, z. B. die A. mammaria interna vom Truncus thyreocervicalis. Andererseits kann sie sogar von einem ganz anderen Hauptstamm entspringen, z. B. die A. vertebralis aus der A. carotis communis, statt aus der A. subclavia. Die beiden letzteren Fälle werden dahin zusammengefasst, dass man sagt, der betreffende Stamm gebe überzählige Aeste ab. Endlich können Arterien gemeinsam entspringen, die eigentlich getrennten Ursprung haben, z. B. Aa. carotis und subclavia sinistra, oder die grösseren Aeste eines Stammes werden direct von dem nächsten Hauptstamm abgegeben, z. B. die Aa. subclavia und carotis dextra vom Arcus Aortae.

2. Das Kaliber ist verändert. Dadurch gerathen benachbarte Arterien in veränderte Stellung zu einander, indem ein kleinerer Zweig als Hauptstamm auftritt und umgekehrt. Bei den accessorischen Arterien findet sich an der normalen Ursprungsstelle häufig ein sehr feines Gefäss, welches sich mit dem abnorm entsprungenen vereinigt.

Die gegenseitige Ersetzung von abnorm stark resp. schwach entwickelten Arterien findet sowohl bei denjenigen statt, welche paarweise vorhanden sind, in beiden Körperhälften einander entsprechen, als noch häufiger bei den in einer Körperhälfte nahe neben einander entspringenden und verlaufenden Arterien.

3. Die Varietäten des Ursprungs ziehen Varietäten der Lage und des Verlaufs nach sich, die oft ganz unbedeutend, öfters aber in Beziehung auf die Chirurgie von grösster Wichtigkeit sind. Seltener ist der Verlauf einer abnorm entspringenden Arterie in der Art abweichend, dass sie Gegenden oder Organe berührt, in deren Nachbarschaft sie in der Norm nicht angetroffen wird, oder dass sie durch eine Oeffnung geht, die eigentlich nicht für sie bestimmt ist, z. B. die A. lacrymalis durch die Fissura orbitalis inferior.

Betrachtet man einzelne Varietäten für sich, so erscheinen sie als völlig regellose Vorkommnisse. Sobald aber grössere Beobachtungsreihen vorliegen, ergiebt sich, dass keineswegs alle möglichen Varietäten auch wirklich realisirt sind, sondern dass wenige, ganz bestimmte sehr häufig wiederkehren. Wichtiger noch ist es, dass bei grösseren Reihen sich leicht Uebergänge der Varietäten unter einander aufweisen lassen, die mehr oder weniger alle denkbaren Zwischenstufen repräsentiren. Mit Hülfe der Entwickelungsgeschichte und vergleichenden Anatomie lässt sich wenigstens für einige (z. B. die Armarterien, Baader) genauer untersuchte, grosse Stämme die ganze Menge der beobachteten Varietäten auf gemeinsame Grundtypen zurückführen, von denen die Einzelfälle Modificationen nach dieser oder jener Richtung hin darstellen.

Das Bild dieser Zwischenstufen ist überall dasselbe: es handelt sich um anastomosirende Aeste, welche normale oder anomale Blutbahnen mit einander verbinden. Am deutlichsten tritt dies in den einfachsten Fällen hervor: bei überzähligen Zweigen, die aus einer Arterie entspringen und in eine andere einmünden, ohne feinere Zweige abzugeben. Solche Communicationsäste werden *Arteriae aberrantes* genannt und vermitteln z. B. am Vorderarm in schräger Richtung eine Verbindung zwischen den Aa. ulnaris und radialis. Ihr Studium ergiebt mit Bestimmtheit, dass das arterielle System in seinen Grundlagen nicht wesentlich von dem venösen verschieden sei. Jedes ist ein Netzwerk, welches die Gewebe auf das Vollständigste durchdringt; sie unterscheiden sich aber insofern, dass beim venösen Typus eine grosse Anzahl von Maschen sich gleichmässig entwickeln und auf diese Art die Grundform klarer hervortreten lassen, während im arteriellen System aus den allgemeinen Netzen einzelne weitere Röhren sich herausheben, welche dann in der bekannten dendritischen Weise sich aneinander fügen. Bei der Präparation machen sie vor Allem sich geltend, die feineren Aest-

chen werden übersehen und so erklärt es sich, dass die Bildung des arteriellen Systems meistens unrichtig aufgefasst wurde; man hat übersehen, dass das venose System ein gleichmässig entwickeltes, das arterielle dagegen ein ungleichmässig ausgebildetes Netzwerk ist. Hält man an dieser Thatsache fest, so wird sie zugleich zum Schlüssel für die Erklärung der Varietäten. Sie entstehen dadurch, dass entweder neben oder statt der normalen Netzpartien noch andere zur stärkeren Entwickelung kommen, bei denen dies in der Norm nicht der Fall ist; dies führt dann entweder zu einer Vermehrung oder zu einer Versetzung der normalen Bahnen. Letztere sind unter allen Umständen vorhanden, wenn auch in noch so kleinem Maassstabe; es lässt sich daher der allgemein gültige Satz aufstellen: die Varietäten entstehen durch abnorme Entwickelung normaler Anastomosen. Den einfachsten Fall bildet die Erscheinung, wenn in der Continuität einer grösseren Arterie sich eine Masche einschiebt, z. B. die A. brachialis spaltet sich in zwei Aeste, die nach kürzerem oder längerem Verlaufe wiederum zusamenfliessen. Derartige Varietäten werden als Inselbildung im Stamm des betreffenden Gefässes bezeichnet. Die dendritische Verzweigungsform der grösseren Arterien beruht auf einseitiger Entwickelung einzelner Gefässmaschen, da schliesslich doch alle peripherischen Röhren unter einander zusammenhängen: in dem Wettstreit der beiden Hälften einer Masche gewinnt die eine durchaus die Oberhand. Schon innerhalb der Grenzen normaler Entwickelung kann aber jener Antagonismus sich mildern. Am deutlichsten ist dies bei dem Gefässnetz der Hand, das in seinen mannigfachen Varietäten sich einfach dadurch erklärt, dass bald diese bald jene Partie die Uebermacht erreicht: bald ist der Arcus volaris sublimis, bald der Arcus volaris profundus, bald die A. radialis, bald die A. ulnaris stärker entwickelt.

Es ist begreiflich, dass Varietäten der einen Arterie mit solchen bei einer anderen gleichzeitig vorkommen, indem sie sich gegenseitig bedingen, wenn z. B. die beiden Arterien mit einander anastomosiren. Hiervon abgesehen, kommen auch noch specielle Gründe in Frage, die im einzelnen Fall verschieden sind, so z. B. beim Verlauf der A. subclavia dextra hinter dem Oesophagus mit gleichzeitigem Ursprung der A. vertebralis dextra aus der A. carotis communis dextra (s. Var. des Arcus Aortae). In anderen Fällen hingegen, wenn gar kein directer Zusammenhang der Gefässgebiete stattfindet, kommen dennoch Varietäten z. B an oberen und unteren Extremitäten oder rechterseits und linkerseits zugleich vor. Das Studium solcher Combinationen ist bis jetzt ganz vernachlässigt, verspricht aber in Zukunft für das Verständniss der Varietätenbildung von Bedeutung zu werden. Namentlich seitdem in neuester Zeit mehr Aufmerksamkeit den Muskel- und Arterienvarietäten zugewendet wird, finden sich auch einige Fälle verzeichnet, in welchen erstere mit letzteren combinirt an derselben Körpergegend vorhanden waren. Dass ein Causalzusammenhang unter diesen Umständen zu vermuthen ist, leuchtet von selbst ein (z. B. hoher Ursprung der A. radialis mit zwölf Muskelvarietäten des Arms, oder Ursprung der A. vertebralis sinistra aus dem Arcus aortae und der A. transversa scapulae von der A. transversa colli mit neun Muskel-Var. an der oberen Extremität. Wood, Proceed. of ther. soc. of Lond. 1867, XV, 544. S. auch Variet. d. Arc. Aort. III. Hauptgr. 2. A, d; u. A.).

Die Annahme eines Netzwerkes als Grundform des arteriellen wie des venösen Systems liefert nicht nur die Erklärung für die Entstehung der Varietäten: es wird ersteres auch durch die Entwickelungsgeschichte direct nachgewiesen. Ferner ergiebt sich, warum in den Varietäten immer wieder dieselben Bahnen es sind, welche verändert erscheinen, und weshalb dabei Anklänge an andere Typen auftreten. So führt in einfachster Weise eine gleichmässigere Ausbildung des Netzes zur Aehnlichkeit mit den Venen, während die vorwiegende Entwickelung einzelner Maschen Formen hervorbringt, die mit den bei Thieren normal vorkommenden die allergrösste oder absolute Aehnlichkeit haben. Insofern die beim Embryo vorhandenen Formen abnormer Weise unverändert bleiben, kann man die betreffenden Varietäten als Hemmungsbildungen bezeichnen: die Entwickelung der Blutbahnen ist auf einer früheren Stufe stehen geblieben. Die Gemeinsamkeit der mannigfaltiger Modificationen fähigen Grundform bedingt es, dass jeder Typus zu

einem anderen sich umändern kann. Dadurch erheben sich die Varietäten, wenigstens soweit die Beobachtung grössere Reihen derselben kennen gelehrt hat, über den Rang anatomischer Curiosa; sie werden wichtige Verbindungsstufen, welche scheinbar durchaus getrennte Formen mit einander verknüpfen, woraus die Einheit morphologischer Bildnng aufs Klarste hervorgeht.

Fragt man, weshalb sich eine bestimmte Verbindnngsbahn im Laufe der embryonalen Entwickelung abnormer Weise erweitert, während eine andere im Wachsthum zurückbleibt, so sind zwei Gründe denkbar. Entweder der Mitteldruck des Blutes ist aus irgend einem Grunde (Schwerkraft, Vermehrung der Widerstände, verstopfende Gerinnsel etc.) stellenweise gesteigert, resp. vermindert. Oder die Gewebselemente der Wandung vermehren und vergrössern sich spontan, d. h. aus inneren, nnbekannten Ursachen im einen Fall stärker, im anderen weniger als es normaler Weise geschehen würde. Welches auch die allgemeinen Gründe sein mögen, jedenfalls sind solche für die Entstehung der speciellen Varietäten zur Zeit nicht anzugeben und man kann nur sagen: wenn diese Räthsel erst gelöst sein werden, so dürfte ein Einblick in die Grundgesetze der Bildung thierischer Organismen alle daranf verwendete Arbeit lohnen.

In Betreff der hier befolgten Anordnung der Arterienvarietäten sind noch einige Bemerkungen voranszuschicken.

Als Princip der Darstellung wurde die Betrachtung der Aeste von den Stämmen aus durchgeführt. Man denke sich z. B. ein einzelnes Blutkörperchen nnd überlege, in welche abnorme Bahnen dasselbe von einer bestimmten Arterie aus gelangen kann. Diese Anordnung ist die physiologische zu nennen; im Gegensatz zu der bisher gebräuchlichen, aus verschiedenen Rücksichten entstandenen. Wenn man die Varietäten in Noten der Beschreibung der einzelnen Arterien hinzufügt, so ist es naheliegend, anzumerken, dass die fragliche Arterie auch hierher oder dorther gekommen sein kann. Für das Verständniss, wie die betreffende Varietät entstanden ist, leistet aber eine derartige Behandlungsweise natürlich gar nichts[1]). Für diejenigen, welche sich von der üblichen Anordnung nicht sogleich in die neue sollten hineinfinden können, wird auf das später folgende Register verwiesen.

Das Verständniss der Varietäten wird erleichtert, wenn man analoge Verlaufsweisen als Norm bei Thieren wiederfindet; soweit solche bekannt sind, wurden sie daher kurz erwähnt[2]).

Von jeder Arterie wurde zuerst ein etwaiger abnormer Verlanf bei normalem Ursprung nnd gewöhnlicher Verbreitnngsweise besprochen, und dann der Reihe nach die von ihr abgegebenen abwärtsgerückten, überzähligen und anfwärtsgerückten Aeste angeführt. Die praktische Bedentung so mancher Varietäten wird aus beigefügten Angaben über die meist chirurgischen Krankheiten und Operationen erhellen, in welchen Gefässvarietäten in Frage kommen können. Dagegen wurden alle pathologischen Vorkommnisse vollständig ausgeschlossen nnd der pathologischen Anatomie resp. der Lehre von den Missbildungen zugewiesen. Es sind z. B. nnter den Varietäten der Nierengefässe diejenigen nicht berücksichtigt, die man bei der sogenanuten Hufeisenniere gefunden hat. In Betreff der normalen (und pathlologischen) Biegungen und Schlängelnngen der grösseren Arterien (und Venen) sind die Abbildungen von Barkow (Die Verkrümmungen der Gefässe 1869) zu vergleichen.

---

[1]) Merkwürdig ist es deshalb, dass die beiden speciellen Monographien über Gefässvarietäten, welche vorliegen, sich auch nicht von der hergebrachten Eintheilnng haben losmachen können, so sehr deren Inconvenienzen in dem sprungweise wechselnden Inhalte des Textes vor die Augen treten, da hier doch keine äusseren Gründe, wie bei manchen Lehrbüchern, bestimmend wirken konnten. [2]) Als Quelle ist, wenn nicht Anderes angegeben wurde, Meckel's System der vergleichenden Anatomie Bd. V, 1831 anzusehen. Die seltenen Fälle, in denen ältere Anatomen Gefässvarietäten bei Säugethieren beobachtet haben, sind dagegen als der vergleichenden Anatomie angehörig hier ganz ausgeschlossen.

Die Bedeutung der Varietäten wird zum Theil bedingt von der Häufigkeit, in welcher sie vorkommen. Nun begleiteten die verschiedenen Autoren ihre Angaben bisher in der Regel mit Bezeichnungen wie: öfters, manchmal, zuweilen, nicht ganz selten. Einige scheinen sich der verschiedenen Ausdrücke einigermaassen willkürlich zu bedienen, um mehr Abwechselnng in die Monotonie ihres Textes zu bringen, Andere, um die Worte ihrer Vorgänger in etwas andere Form zu kleiden. Nichts ist gewöhnlicher, als dass dieselbe Varietät von dem einen Schriftsteller mit demselben Recht als „selten" bezeichnet wird, mit dem ein anderer sie „häufig" nennt; Beide stützen sich dabei auf ihre eigene Secirsaalpraxis, in welcher natürlich bei relativ so kleinen Beobachtungsreihen der Zufall die grösste Rolle spielt. Man muss wissen, dass es Varietäten giebt, die nicht übersehen werden können und dennoch in Jahrhunderten nur einmal gefunden worden sind, z. B. ein doppelter Aortenbogen mit sechs grossen Aesten[1]). Hiervon abgesehen, so sind diese Bezeichnungen immer so verstanden, dass sie die relative Häufigkeit von Modificationen im Ursprung derselben Arterie ausdrücken; sie beziehen sich aber keineswegs auf die Häufigkeit im Verhältniss zu Varietäten des arteriellen Systems überhaupt. So wird z. B. der Ursprung der A. subclavia als letzter Ast des Arcus Aortae „häufig" genannt nnd es ist damit gesagt, dass derselbe öfter vorkommt, als die sonstigen Varietäten der Arterien des Arcus aortae. Ebenso sagen die Handbücher, dass die A. obturatoria hänfig ans der A. epigastrica entspringt: die Procentverhältnisse stellen sich aber für den ersterwähnten Fall auf etwa 2 Procent, für den letzteren auf circa 30 Procent. Dieser Sachlage gegenüber ist es durchans nothwendig, nach ganz bestimmten Principien zn verfahren.

Ist die beschriebene Varietät nur einmal oder wenige, z. B. zehn Mal beobachtet, so sind die einzelnen vorliegenden Beobachtungen in Klammern citirt.

Eine Anzahl von sehr bekannten anatomischen Hand- und Lehrbüchern sowie Kupferwerken sind nur mit dem Namen des betreffenden Antors angeführt. Wenn dabei Zweifel über die Priorität möglich gewesen wären, so ist die Jahreszahl hinzugefügt, ebenso die Seitenzahl des Werkes, wenn sich die Beobachtung nicht an derjenigen Stelle findet, wo man sie zuerst suchen würde[2]). In allen Fällen, wo statistische Untersuchnngen über die Häufigkeit einer Varietät angestellt sind, wurden die Zahlenverhältnisse kurz angeführt.

---

[1]) In früherer Zeit hat man sogar aus solchen Erfahrungen schliessen zu können geglaubt, dass gewisse Varietäten (z. B. der Ursprung der A. vertebralis sinistra aus dem Arcus aortae) häufiger bei Norddeutschen, als in Süddeutschland vorkämen! [2]) Die betreffenden, nur mit dem Namen des Autors citirten Werke sind folgende: Soemmerring, Vom Bau des menschlichen Körpers, Bd. IV, Gefässlehre, 1792. A. Monro II., Outlines of anatomy, Vol. I—III, 1813, with engravings. Elements of the anatomy of the human body. Vol. II, 1825. J. F. Meckel III, Handbuch der menschlichen Anatomie, Bd. III. 1817. Münz, Handb. der Anatomie. T. II, 1821 mit Abbildungen in Fol. 1815 — 1836. Tiedemann, Tabulae arteriarum corporis humani 1822. Supplementa dazu 1846. Harrison, Surgic. anat. of the arteries of the hum. body 1824. E. A. Lauth II, Anomalies dans la distribution des artères de l'homme. Mémoires de la société d'hist. natur. de Strasbourg. Paris 1833, T. I, Livr. 2, p. 43 — 64. Bourgery et Jacob, Traité compl. de l'anat. de l'homme. Atlas, T. IV, 1836. Prof. Quain, Anatomy and operative surgery of the arteries of the human body. London 1844. Plates in fol. Dr. Quain's Anatomy, seventh edit. by Sharpey, Thomson and Cleland. P. II, London 1866. Theile, Soemmerring's Handbuch der Anatomie, Gefässlehre, 1841. C. Krause, Handbuch der menschlichen Anatomie. 2. Aufl. 1842. M. J. Weber, Handbuch der Anatomie des menschlichen Körpers. Bd. II, 1842. Cruveilhier, Traité d'anatomie descriptive, T. II. Paris 1843. 4me éd. 1867, T. III, P. I. Arnold, Handbuch der Anatomie des Menschen. Bd. II, 1. Abth. 1847. Dubrueil, Des anomalies artérielles. Atlas in 4° de 17 Pl. Paris 1847. Schwegel, Prager Vierteljahrsschrift für praktische Heilkunde, 1859, II, 121. Luschka, Anatomie des Menschen, 1862 — 67. Hyrtl, Lehrbuch der Anatomie des Menschen. 13. Aufl. 1875. Bankart, Pye-Smith und Phillips in Guy's hosp. reports, 1869, XIV, 437.

Digitized by Google

Ist eine Varietät beinahe eben so häufig, als das für normal angesehene Verhalten, so wurde sie, insofern sie nicht bereits bei der Beschreibung des normalen Verhaltens berücksichtigt wurde, als „sehr häufig" bezeichnet. Dieser Ausdruck bedeutet also circa 50 Proc.

Für „häufig" wurden diejenigen Varietäten erklärt, die in etwa 30 Proc. vorzukommen scheinen.

Bei allen übrigen Fällen ist gar keine Angabe über die Frequenz gemacht und sind weder die einzelnen Beobachter, noch die existirenden Abbildungen citirt, mit Ausnahme solcher Fälle, die sich vor den übrigen durch irgend eine Besonderheit auszeichnen. Wo dies eintritt, ist also anzunehmen, dass die Varietät eine Häufigkeit von mindestens einigen Procenten besitzt, und jedenfalls häufiger ist, als solche, bei welchen die einzelnen Beobachtungen citirt werden mussten. Wo aber immer ein Citat sich findet, bedeutet dasselbe, wenn nicht besonders etwas Anderes bemerkt wurde, eine einzelne Beobachtung des betreffenden Autors.

Bei manchen Varietäten macht es einen Unterschied, ob sie beim Erwachsenen oder beim Kinde beobachtet sind. Namentlich gilt dies von denjenigen des Arcus aortae, welche das Leben gefährden können. Es ist deshalb bei allen Varietäten, die bei Embryonen, neugeborenen Kindern oder nicht-erwachsenen Individuen beobachtet sind, dieses ausdrücklich bemerkt. Wo sich keine Angabe findet, handelt es sich immer um Erwachsene.

Es kommt, wie erwähnt, vor, dass eine Arterie durch eine andere, die an ungewöhnlicher Stelle entspringt, ersetzt wird. Oder die normale Arterie ist vorhanden und ausserdem eine analoge aber an ungewöhnlicher Stelle entspringende. Unter diesen Umständen wird nur die letztere als accessoria bezeichnet. So kann z. B. eine A. vertebralis accessoria aus dem Arcus aortae entspringen; fehlt aber die normale, so wird die aus dem Arcus aortae entspringende nicht als accessorische aufgeführt[1]).

I. Varietäten der Aorta adscendens.

1. Aorta adscendens.

1. Aorta adscend.

Ihre Lage ist höher oder tiefer als gewöhnlich, so dass der Arcus aortae nur wenig unterhalb des oberen Randes des Sternum sich findet, oder andererseits dessen Höhe mit der Mitte z. B. des fünften Brustwirbels correspondirt. Aus derselben entspringen die Aa. coronariae cordis höher als gewöhnlich (Farre, Pathol. research. 1814, p. 2); Hyrtl (Sitzungsber. der Wiener Akademie 1855. XIV, 373) sah diesen Ursprung dreimal unter 117 Fällen, während einmal nur die A. coronaria dextra aus der Aorta adscendens neben einer abnormen A. thymica entstand. Die A. coronaria dextra entspringt 16 Mm. über dem rechten Sinus aorticus und läuft, in die Mittelhaut der Aorta adscendens eingeschlossen, abwärts.

---

[1]) Einige Abweichungen von den gewöhnlichen Angaben finden ihre Erklärung in der bekannten Zähigkeit, mit der sich Verwechselungen, Schreib- und Druckfehler von einer Generation der Autoren auf die andere fortzupflanzen pflegen. Am meisten Schwierigkeiten macht in dieser Hinsicht die nur zu häufige Thatsache, dass sonst sehr umsichtige Schriftsteller einen und denselben Fall doppelt anführen, ihn zwei verschiedenen Beobachtern zuschreiben und nicht einmal durch die Aehnlichkeit der beiden Schilderungen auf die Identität aufmerksam geworden sind. So führt Turner zwei Fälle von Holst und Hildebrand auf, die identisch sind; ebenso citirt Meckel an verschiedenen Stellen Hommel und einen gewissen Hohnerlag, welchen Bernhard u. A. als Gewährsmann für einen dem Hommel'schen angeblich analogen Fall betrachtet haben. Ferner notirt Viner Ellis einen von Cailliard und Dubrueil beschriebenen Fall doppelt u. s. w. Selbst in neuester Zeit halten z. B. Robin und Giacomini (1874) den von Serres mitgetheilten und durch Manec genauer beschriebenen Fall von offener V. umbilicalis (S. Var. d. Ven.) für zwei Fälle, obgleich die Identität durch das (1. Aufl. III, 388) zwischen die Citate gesetzte: s. auch — ausdrücklich hervorgehoben war.

Letzteres Verhalten ist bei Amphibien normal (Brücke, der Verschluss der Kranzschlagadern. 1855, S. 21).

Von der Aorta adscendens wird eine A. pulmonalis dextra abgegeben, welche die ganze rechte Lunge versorgt (Fraentzel, Arch. f. pathol. Anat. 1868, XLIII, 420) und als stärker entwickelte A. bronchialis dextra (die nach Koster, Versl. en mededeel. 1869. 2. R. D. IV, die embryonale fünfte rechte Kiemenarterie repräsentirt) aufzufassen ist; oder eine A. thymica dextra (Haller, Icon. anat. Fasc. III, 1747, p. 25, zweimal. Hyrtl a. a. O.).

2. Aa. coronariae cordis.

Coron. cord. Es existirt nur Eine A. coronaria (Fantoni, Anat. corp. hum. 1699. Suppl. T. V. S. 12, p. 527; Thebesius, De circ. sang. in corde. Lugd. Bat. 1716, p. 6; Harrison s. Hyrtl; Otto, pathol. Anat. 1830, S. 306; Hyrtl, Oesterr. med. Jahrb. 1841, XXIV, S. 25, bei einem siebenmonatlichen Fötus[1]). Diese Anordnung ist bei Reptilien (Emys, Chelone, Crocodilus, Python, Meckel, Archiv f. Anat. u. Physiol. 1832, S. 316) normal, beim Elephanten kommt sie als Varietät vor (Camper, Oeuvres, 1803, II, 133. Vulpian et Philippeaux, Annales des sciences natur. 4. Sér. Zoolog. T. V. 1856).

Die eine der beiden Aa. coronariae ist ungewöhnlich klein und wird durch Aeste der anderen ersetzt (Barclay, Description of the arteries of the hum. body, 1812), indem z. B. der horizontale Ast der linken A. coronaria in der hinteren Verticalfurche bis zur Spitze des Herzens hinabreicht.

Beide Aa. coronariae entspringen aus dem linken Sinus (Hyrtl, Sitzungsber. d. Wiener Akad. 1855, S. 373), oder sie entspringen aus den einander benachbarten Enden des rechten und des linken Sinus (Hyrtl, a. a. O.).

Die linke ist ein Ast der erweiterten rechten (Bochdalek jun. Arch. f. pathol. Anat. 1867, XLI, 260). — Es sind drei oder vier (Morgagni, De sed. et causs. morb. 1761, ep. 18. 48; Meckel; Halbertsma, Ontleedk. anteek. 1863, p. 7 u. A.) Aa. coronariae vorhanden, welche aus dem rechten und linken Sinus selbstständig entstehen. Die accessorischen Aa. coronariae sind kleiner, entspringen in geringer Entfernung neben der A. coronaria dextra oder sinistra und entwickeln sich durch getrennten Ursprung eines Astes der letzteren aus dem rechten oder linken Sinus, häufiger aus dem linken.

Selbstständig entspringen aus dem rechten, selten aus dem linken Sinus Arterien, welche zu dem Fettgewebe sich begeben, das die Ostia arteriosa an der Vorderseite bedeckt (*Aa. adiposae*). Ferner aus dem rechten Sinus der Zweig der A. coronaria dextra für den Conus arteriosus (R. anterior der A. coronar. dextra Halbertsma, häufig). Aus demselben Sinus geht die Arterie hervor, welche hinter der Aorta adscendens, dann zwischen derselben und dem linken Atrium zur horizontalen Herzfurche linkerseits gelangt (A. circumflexa dextra Halbertsma 2 mal unter 100 Fällen). Diese Arterie kommt zugleich mit dem selbstständigen R. anterior der A. coronaria dextra vor (Halbertsma a. a. O.), so dass drei Arterien (Hyrtl, Halbertsma a. a. O.) aus dem rechten Sinus ihren Ursprung nehmen.

Aus dem linken Sinus entsteht der horizontale Ast der A. coronaria sinistra selbstständig (2 mal unter 100 Fällen Halbertsma a. a. O.).

Varietäten des Arcus aortae.

Arcus aort. Die zahlreichen und unter einander sehr abweichenden Varietäten dieses Theiles des Gefässsystems sind auf die Entwickelungsgeschichte zurückzuführen, um verstanden werden zu können.

---

[1]) Hyrtl, Anat. S. 889 führt Meckel als Gewährsmann an, während Meckel, Menschl. Anat. 1817, III, 74 ausdrücklich sagt, dass er nur Eine Kranzarterie nie gesehen habe.

Durch v. Baer und Rathke ist es bekannt, dass in allen Wirbelthierclassen sich ein gemeinsames Princip der ersten Anlage des Herzens und der grossen Gefässstämme wiederfindet.

Fig. 105.

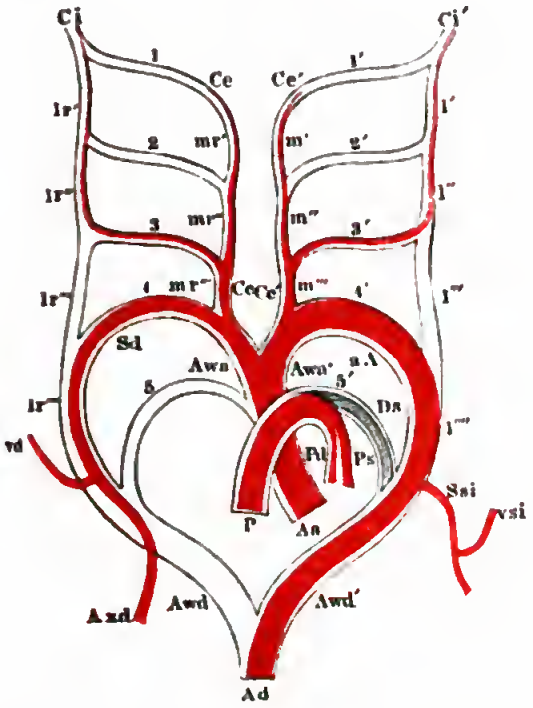

Schema der normalen Entwickelung der grossen Arterien. Die bleibenden Theile des embryonalen Circulationsapparates sind roth, die verschwindenden nur contourirt, der obliterirende Ductus arteriosus schwarz. Die lateralen Partien der Kiemenarterien hat man sich zugleich dorsalwärts gewendet zu denken. *Aa* Aorta adscendens. *P* A. pulmonalis communis (primitive Aortenwurzeln). *Awa*, *Awa'* Rechte und linke aufsteigende Aortenwurzel. *Awd*, *Awd'* Rechte und linke absteigende Aortenwurzel. 1—5 und 1'—5' Erste bis fünfte rechte und linke Kiemenarterien. *mr'*, *mr''*, *mr'''* Mediale Verbindungsstücke zwischen der rechten ersten bis vierten Kiemenarterie. *m'*, *m''*, *m'''* Mediale Verbindungsstücke zwischen der linken ersten bis vierten Kiemenarterie. *lr'*, *lr''*, *lr'''*, *lr''''* Laterale Verbindungsstücke zwischen der rechten ersten bis fünften Kiemenarterie. *l'*, *l''*, *l'''*, *l''''* Laterale Verbindungsstücke zwischen der linken ersten bis fünften Kiemenarterie. *Pd*, *Ps* Aa. pulmonales dextra und sinistra. *Da* Ductus arteriosus. *Ssi* A. subclavia sinistra. *vsi* A. vertebralis sinistra. *Sd* A. subclavia dextra. *Axd* A. axillaris dextra. *vd* A. vertebralis dextra. *Ad* Aorta descendens. *Cc*, *Cc'* Aa. carotides communis dextra und sinistra. *Ci*, *Ci'* Aa. carotides internae dextra und sinistra. *Ce*, *Ce'* Aa. carotides externae dextra und sinistra. *Aa* Arcus aortae.

Aus dem ursprünglich einfachen Herzen tritt ein kurzer Truncus communis arteriosus, der sich in zwei grosse arterielle Gefässe spaltet: die primitiven Aortenwurzeln. Dieselben werden beim erwachsenen Menschen zur Aorta pulmonalis communis und Aorta adscendens. Von den Aortenwurzeln entspringen successive fünf bogenförmig verlaufende Kiemenarterien oder Schlundbogenarterien, die jedoch zu keiner Zeit des intra-uterinen Lebens sämmtlich gleichzeitig vorhanden zu sein scheinen. Jede Kiemenarterie steht mit den benachbarten durch mediale und laterale Verbindungsstücke in Communication. Die primitive linke Aortenwurzel oder die spätere Aorta adscendens spaltet sich zu der Zeit, wenn sie sich von der Aorta pulmonalis bereits getrennt hat, in zwei kurze Stämme: die (secundären) aufsteigenden Aortenwurzeln (Fig. 105 *Awa*, *Awa'*), von denen jede in die vierte Kiemenarterie und das mediale Verbindungsstück zwischen vierter und dritter Kiemenarterie sich theilt. Aus dem lateralen Verbindungsstücke zwischen vierter und fünfter Kiemenarterie geht beiderseits ein abwärtssteigendes Rohr hervor: die rechte und linke (secundäre) absteigende Aortenwurzel (Fig. 105 *Awd*, *Awd'*), welche zu einem unpaaren Stamme, nämlich zur Aorta descendens zusammenfliessen.

Aorta desc. dopp.

Der Vereinigung der beiden Wurzeln zum unpaaren Stamm geht ein Stadium voraus (bei Hühnerembryonen bis zum dritten Tage der Bebrütung Remak), wo sie sich parallel neben einander längs der Wirbelsäule fortsetzen. Sie verschmelzen durch Resorption der Zwischenwand, welcher Process oben beginnt und nach unten fortschreitet. Eine Hemmung dieser Resorp-

tion bedingt Theilung der Aorta durch ein queres Septum in eine vordere rechte und hintere linke Blutbahn. Diese können vom Ursprunge aus dem Herzen an getrennt sein; sie laufen dicht neben einander längs der Wirbelsäule herab, die hintere giebt die Aeste des Arcus aortae, wird dann enger als die rechte, die sich in die A. iliaca communis dextra fortsetzt, während die linke die sinistra bildet (Cruveilhier 1851).

Oder die Scheidewand beginnt erst in der Aorta descendens thoracica, und setzt sich durch die abdominalis fort. Der vordere Ast sendet die Aa. coeliaca, mesenterica superior, renalis und anonyma iliaca dextra, der hintere die Aa. mesenterica inferior, renalis und anonyma iliaca sinistra ab (Schroeder van der Kolk s. Hope, Krankheiten des Herzens, deutsch von Becker, 1833, S. 385, s. auch Vrolik, Tabul. ad ill. embryol. 1849. Tab. 88). Die Trennung in eine rechte und linke Hälfte kann sich auch auf die Aorta thoracica beschränken, so dass nur die A. coeliaca wesentlich der rechten Hälfte angehört, während dann am unteren Ende der A. abdominalis wieder auf die Strecke von 1 bis 2 Ctm. eine dünne halbdurchsichtige Scheidewand auftritt (Becker a. a. O.). Eine Andeutung dieser Spaltung findet Kölliker (Entwickelungsgeschichte des Menschen, 1861, S. 412) in zwei Präparaten von Thomson, die Letzterer selbst jedoch für pathologisch hält (Med. chir. review 1862, XXX, 473).

Schreitet im Gegensatz hierzu die Verschmelzung der primitiven Aorten nach ihren unteren Enden, welche anfangs Arterien der Allantois, später umbilicales genannt werden, abnorm weit vor, so findet sich nur Eine A. umbilicalis, die ursprünglich das Ende der Aorta abdominalis fortsetzt. Dieselbe kann unterhalb der A. mesenterica inferior entspringen (Boudant, Bull. de la soc. anat., 1829. p. 11, bei einem Kinde mit imperforirtem Anus) oder ihr Anfangstheil einen beträchtlich dicken Stamm darstellen (Rokitansky, s. Tiedemann, 1846, Tab. 50, Fig. 6), oder sie kann aus der Theilungsstelle der Aorta abdominalis entstehen (Mende, Nov. Act. Acad. Caes. Leop. Carol. Nat. cur. 1827, XIII, 871, Taf. 46, bei einem neugeborenen Kinde. Arnold).

Entwickl. d. gross. Art.

Geht die Entwickelung in normaler Weise vor sich, so wird aus der linken anfsteigenden (secundären) Aortenwurzel die Aorta adscendens, aus der rechten vierten Kiemenarterie der Arcus aortae, aus dem Anfang der rechten vierten Kiemenarterie die A. anonyma brachiocephalica, aus dem übrigen lateralen Theil derselben die A. subclavia dextra, aus den medialen Verbindungsstücken zwischen vierter und dritter Kiemenarterie die A. carotis communis, aus denen zwischen dritter und zweiter resp. zweiter und erster Kiemenarterie die A. carotis externa, aus der dritten Kiemenarterie und den lateralen Verbindungsstücken zwischen dritter, zweiter und erster Kiemenarterie die A. carotis interna. Die rechte aufsteigende Aortenwurzel wird zur A. pulmonalis, die linke fünfte Kiemenarterie zum Ductus arteriosus. Die A. vertebralis sinistra entspringt aus dem Verbindungsstück zwischen vierter und fünfter Kiemenarterie nahe oberhalb der Einmündungsstelle der fünften Kiemenarterie. Ursprünglich ist sie weit stärker als die von ihr abgegebene A. subclavia sinistra, sowie überhaupt das Gehirn und seine Arterien in ihrer Entwickelung den Extremitäten anfangs voraus sind. Die A. vertebralis dextra entspringt an der entsprechenden Stelle aus dem lateralen Verbindungsstücke zwischen vierter und fünfter Kiemenarterie der rechten Seite. Die Arterie für die rechte Oberextremität ist aber kein Ast der A. vertebralis dextra, sondern im Gegensatz zur A. subclavia sinistra zweigt sich die dextra selbstständig aus der rechten absteigenden Aortenwurzel etwas unterhalb der Einmündungsstelle der fünften Kiemenarterie ab. Der hier beginnende Ast wird zur A. axillaris dextra, während die eigentliche A. subclavia dextra aus der vierten rechten Kiemenarterie, dem lateralen Verbindungsstück zwischen vierter und fünfter Kiemenarterie und dem Anfang der rechten absteigenden Aortenwurzel hervorgeht. Die A. subclavia dextra ist mithin ein durchgängig bleibender Theil des fötalen Circulationsapparates, kein secundär entstandener Nebenzweig, wie die A. subclavia sinistra.

Es sind also morphologisch betrachtet die rechte A. subclavia bis zum An-

Digitized by Google

fang der A. axillaris, sowie die A. anonyma brachiocephalica zusammen gleichwerthig dem Arcus Aortae.

Aus der rechten absteigenden Aortenwurzel entsteht der Anfangstheil der Aorta descendens.

Die bisher nicht besonders genannten Partien des fötalen Circulationsapparates, nämlich die rechten und linken ersten und zweiten Kiemenarterien, die rechte fünfte Kiemenarterie, die rechte absteigende Aortenwurzel und die lateralen Verbindungsstücke zwischen den dritten und vierten Kiemenarterien beiderseits obliteriren und verschwinden spurlos, mit Ausnahme des Ductus arteriosus, welcher als Ligamentum arteriosum des Erwachsenen erhalten bleibt.

In den Wirbelthierclassen persistiren theilweise andere Aeste des embryonalen Circulationsapparates, indem Theile desselben durchgängig bleiben, die beim Menschen verschwinden, und umgekehrt. So wird z. B. bei den Vögeln der rechte vierte Kiemenbogen zum bleibenden Arcus aortae, während der linke obliterirt. Bei den Eidechsen erhält sich das laterale Verbindungsstück zwischen den dritten und vierten Kiemenarterien und bedingt eine bleibende Communication zwischen A. carotis interna und Arcus aortae.

Wie schon erwähnt, wird es die Aufgabe sein, die Anomalien der grossen Gefässstämme verständlich zu machen, indem sie auf die Entwickelung derselben zurückgeführt werden. Weshalb der Blutstrom in einzelnen Fällen sich andere Wege offen hält, als die gewöhnlichen, kann weder im Allgemeinen, noch im Speciellen angegeben werden und so bleibt der eigentliche Grund der fraglichen Varietäten verborgen. Es steht jedoch fest, dass, wie bei allen übrigen Gefässvarietäten, so auch hier die Annahme von mechanischen Hindernissen, abnormer Obliteration, vermindertem oder vermehrtem Wachsthum resp. vollständiger Atrophie einzelner Aeste, genügen würde, um die beobachteten Formen zu erklären. Bemerkenswerth ist dabei, dass gerade in diesem am besten gekannten Abschnitte des Circulationsapparates nicht selten die beim Menschen beobachteten Varietäten den normalen Bildungen bei Thieren entsprechen, und so ist es nicht unwahrscheinlich, dass dieselben Ursachen den Blutstrom bald in dieses, bald in jenes Bett leiten.

Fig. 106.

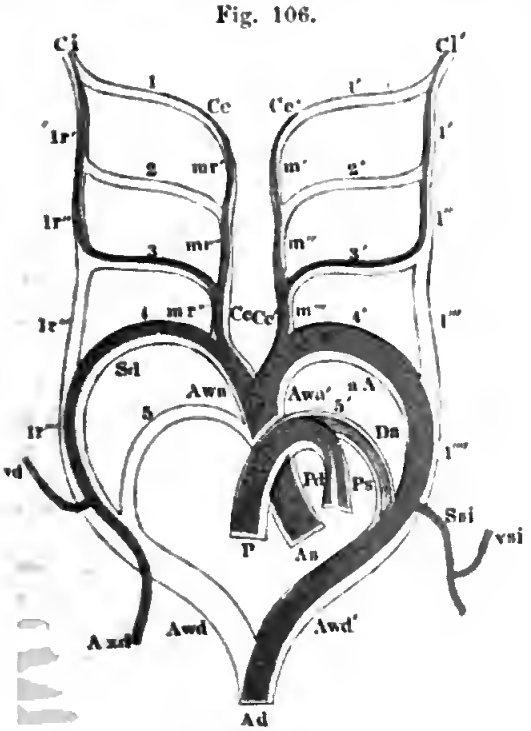

Erklärung s. S. 217.

Die beobachteten Varietäten lassen sich in drei[1]) Hauptgruppen bringen:

I. Unregelmässigkeiten in der Entwickelung des Truncus communis arteriosus, gewöhnlich begleitet von mehr oder weniger ausgedehnter Perforation der Septa des Herzens.

II. Unregelmässigkeiten in der Entwickelung der vierten und fünften Kiemenarterien und der rechten und linken Aortenwurzeln.

[1]) Eine anonyme Recension im Journal of anat. and physiol. 1869 machte die Gruppirung zum Gegenstand einer theils absurden — weil auf eine Eintheilung bezüglichen —, theils unwahren Reclamation. W. Krause.

III. Unregelmässigkeiten in der Entwickelung von Aesten der vierten Kiemenarterien.

I. Die **erste Hauptgruppe** zerfällt in drei Abtheilungen.

A. Das Herz ist einfach, Aorta und A. pulmonalis entstehen von einem gemeinschaftlichen Stamm.

Die hierher gehörigen Fälle repräsentiren Bildungshemmungen. Ein analoges Verhalten zeigt nämlich der embryonale Circulationsapparat normaler Weise in der fünften bis achten Woche der Schwangerschaft. Das Leben eines mit diesen Anomalien geborenen Kindes kann nach der Geburt wegen Mangels des kleinen Kreislaufes nicht erhalten bleiben; sie fallen dem Gebiete der pathologischen Anatomie anheim.

B. Das Septum der Ventrikel fehlt oder ist unvollständig. Die Scheidewand der Vorhöfe ist entweder vollständig oder durchbohrt. Aorta und A. pulmonalis stehen mehr oder weniger unter einander in Communication.

Diese Fälle entsprechen der normalen Bildung bei Reptilien. Sie repräsentiren den Zustand des fötalen Herzens in einer etwas späteren Entwickelungsperiode, als die der Abtheilung A. Im Uebrigen gilt von ihnen dasselbe, was soeben von den letzteren bemerkt wurde.

C. Vertauschung der Lage zwischen Aorta und A. pulmonalis.

Auch diese Anomalien fallen der pathologischen Anatomie anheim; sie bieten aber mehrere Varietäten dar:

Fig. 107.

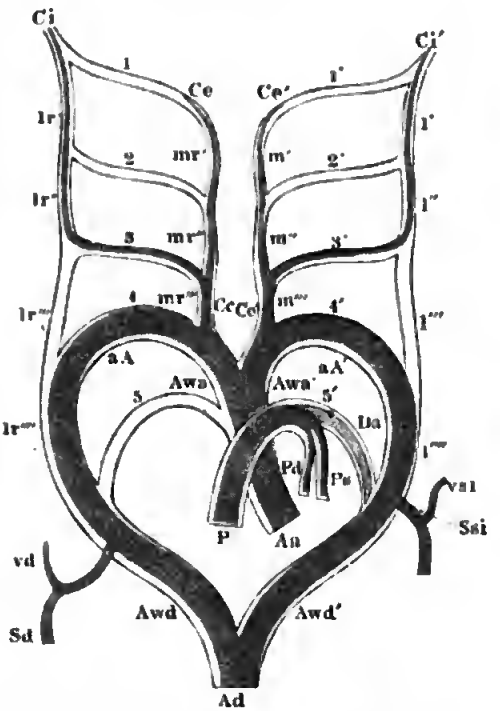

Schema der Entwickelung eines doppelten Aortenbogens, wie in den Fällen von Malacarne u. Hommel s. Fig. 108 A u. B. Die mit *Awa*, 4, *lr'''* u. *Awd* bezeichneten Abtheilungen sind in abnormer Weise durchgängig geblieben. Uebrigens wie Fig. 105.

1. Mit der Lageverwechselung zwischen den genannten Arterien ist eine solche sämmtlicher Eingeweide verbunden, der sogenannte Situs inversus.
2. Abgesehen von der Lageverwechselung der beiden grossen Arterien ist die Lage des rechten Ventrikels wie die des linken im Normalzustande und umgekehrt.
3. Die Lageverwechselung beschränkt sich auf die Aorta und A. pulmonalis.

Die Erklärung aller dieser Lageveränderungen ist ohne Zweifel durch die Beobachtungen von Baer's (Entwickelungsgeschichte Bd. I, 1828) und Allen Thomson's (Glasgow medical Journ. 1853) gegeben, wonach in selteneu Fällen Embryonen die rechte Seite anstatt der linken dem Dotter zukehren. Der Grund, weshalb dies eintritt, ist ebenso unbekannt, als derjenige, weshalb normaler Weise der Embryo mit seiner linken Seite der Dotterkugel aufliegt.

Anom. d. 4. u. 5. Kiemenart. u. d. Aortenwurz.

II. Die **zweite Hauptgruppe** von Varietäten beruht auf Anomalien in der Entwickelung der vierten und fünften Kiemenarterien, sowie der auf- und absteigenden Aortenwurzeln, und zerfällt in viele Unterabtheilungen.

I. Beide aufsteigenden Aortenwurzeln, vierten Kiemenarterien, lateralen Verbindungsstücke zwischen vierter und fünfter Kiemenarterie und absteigenden Aortenwurzeln bleiben durchgängig (Fig. 107).

Diese Anordnung ist normal bei den Amphibien; die beim Menschen beobachteten Fälle correspondiren am meisten mit der Anordnung, wie sie die Cheloniер zeigen. Die Trachea und der Oesophagus passiren, die erstere vor dem letzteren, durch einen von den aufsteigenden Aortenwurzeln, vierten Kiemenarterien, lateralen Verbindungsstücken zwischen vierter und fünfter Kiemenarterie und absteigenden Aortenwurzeln gebildeten Gefässring.

Doppelte Aort. adsc.

Entweder (Fig. 108 A) spaltet sich die Aorta adsc. etwa 8 Mm. oberhalb ihres Ursprunges in zwei lateralwärts convex gebogene Aortae adscendentes, welche auf jeder Seite die Aa. subclavia, carotis externa und interna abgeben, und sich dann zur Aorta desc. vereinigen (Malacarne, Osservaz. in Chirurg., 1788. II, 119).

Doppelter Arc. aort.

Oder (Fig. 108 B) die Aorta adscendens ist normal, der Arcus allein ist doppelt, indem sich die erstere in einen vorderen und hinteren Bogen spaltet, die sich

Fig. 108 A.

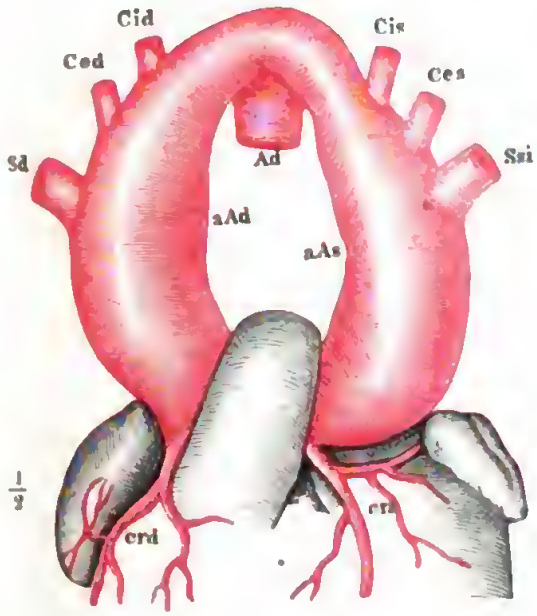

Doppelte Aorta adscendens und Arcus aortae sebst Ursprung von sechs Arterien. *aAs* Arcus aortae sinister. *aAd* Arcus aortae dexter. *Cid* A. carotis interna dextra. *Cis* A. carotis interna sinistra. *Ced* A. carotis externa dextra. *Ces* A. carotis externa sinistra. *Sd* A. subclavia dextra. *Ssi* A. subclavia sinistra. *Ad* Aorta descendens thoracica. *crd* A. coronaria cordis dextra. *crs* A. coronaria cordis sinistra (nach Malacarne).

Fig. 108 B.

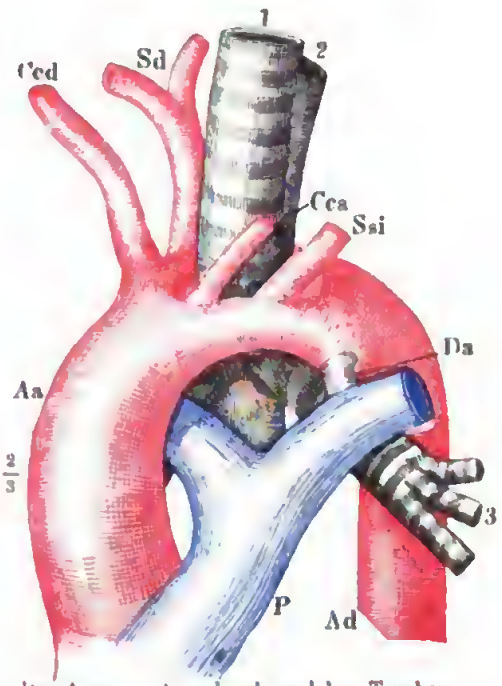

Doppelter Arcus aortae, durch welchen Trachea und Oesophagus gehen. *Aa* Aorta adscendens. *Ced* A. carotis dextra. *Sd* A. subclavia dextra, beide aus dem hinteren rechten Arcus Aortae entspringend. *Ccs* A. carotis comm. sinistra, *Ssi* A. subclavia sinistra, beide aus dem vorderen linken Arcus Aortae entspringend. *P* A. pulmonalis. *Da* Ductus arteriosus, obliterirt. *Ad* Aorta descendens thoracica. 1 Trachea. 2 Oesophagus. 3 Linke Bronchialäste (nach Hommel).

zur Aorta descendens vereinigen. Der vordere Bogen entsteht aus der linken vierten Kiemenarterie, der hintere aus der rechten. Aus dem vorderen Bogen entspringen die Aa. carotis[1]) und subclavia sinistra, aus dem hinteren die A. sub-

[1]) Wo im Folgenden bei den Varietäten des Arcus aortae von einer A. carotis die Rede, ist immer die A. carotis communis gemeint.

clavia dextra; die A. carotis dextra kommt aus der Spaltungsstelle (Hommel, Commerc. litter. Norimb. 1737, p. 161). Die Aorta adscendens war 5 bis 6 Ctm. lang (Binmi, Observ. anat. 1765, p. 133. Joseph-Exupère Bertin s. R. J. Bertin, Traité des maladies du coeur 1824, p. 433 bei einem 12jährigen Kinde. — v. Siebold, Journal für Geburtshülfe 1836. XVI, 294, bei einem 12tägigen Kinde. Aus dem hinteren stärkeren Bogen entspringen die Aa. carotis dextra und subclavia dextra, aus dem vorderen schwächeren Bogen die Aa. carotis sinistra und subclavia sinistra. Der Ductus arteriosus ist offen, das Septum atriorum durchbohrt. — Hyrtl, Oesterr. medic. Jahrb. 1841. XXIV, 25. Der Arcus aortae theilt sich bei einem Anencephalus in einen stärkeren wie gewöhnlich verlaufenden und einen schwächeren Ast. Letzterer verläuft über den rechten Bronchus, an der rechten Seite des Oesophagus, zwischen diesem und der Wirbelsäule und gelangt am achten Brustwirbel in die Aorta thoracica descendens, mit derselben anastomosirend. — Cruveilhier 1867, p. 51. Aus dem hinteren stärkeren Bogen entspringen die Aa. subclavia dextra und carotis dextra, aus dem vorderen, nur $^1/_4$ des Kalibers vom ersteren haltenden die Aa. carotis sinistra und subclavia sinistra. — Curnow, The Lancet, 1874, p. 31. Aus dem vorderen Bogen kommt ein Truncus brachio-cephalicus sinister, aus dem hinteren entstehen die Aa. carotis und subclavia dextrae).

Oder zwischen den beiden Bogen ist die Luftröhre allein enthalten. Aus dem vorderen Bogen kommen die Aa. anonyma brachiocephalica und carotis sinistra, aus dem hinteren die A. subclavia sinistra (Zagorsky, Mém. de l'acad. des sc. de St. Pétersbourg 1824. IX, 387).

Fig. 109.

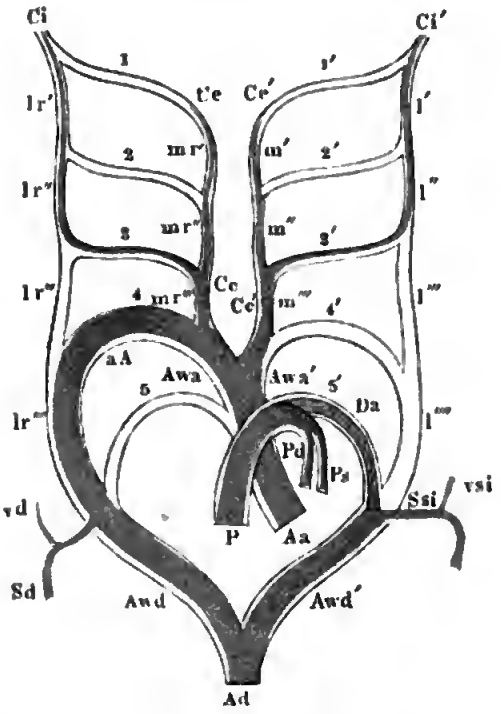

Schema der Entwickelung eines Arcus aortae dexter nebst rechter Aorta descendens thoracica mit Ursprung der A. subclavia sinistra als letzten Astes des Arcus aortae resp. der Aorta thoracica, wie in Fig. 112. Die Abtheilungen 4, *lr⁴*, *Awd′* sind abnormer Weise durchgängig geblieben, 4′, *l⁴* dagegen obliterirt. Uebrigens wie Fig. 105.

Aorta über d. Bronch. ext.

2. Die aufsteigende Aortenwurzel, die vierte Kiemenarterie, das laterale Verbindungsstück zwischen vierter und fünfter Kiemenarterie, die absteigende Aortenwurzel bleiben rechterseits durchgängig; linkerseits obliteriren sie ganz oder theilweise (Fig. 109).

Der Arcus aortae läuft nicht vor der Trachea und über den Bronchus sinister, sondern schlägt sich sogleich über den Bronchus dexter nach hinten, und geht in die alsdann an der rechten Seite der Wirbelsäule herabsteigende Aorta descendens über. Dieselbe wendet sich entweder sofort auf die linke Seite der Wirbelsäule, oder sie bleibt an der rechten Seite eine Strecke weit (5 mal beobachtet), oder bis zum Hiatus aorticus des Diaphragma (4 mal). Es kommt hierbei ungefähr ebenso häufig vor, dass die Aorta thoracica an der linken wie an der rechten Seite der Wirbelsäule herabsteigt. In den letzteren Fällen

verläuft sie, indem sie sich auf die linke Seite wendet, vor den Körpern einiger Brustwirbel, oder in mehr schräger Richtung eine grosse Strecke vor der Mitte der Wirbelsäule (3 mal).

Diese Fälle vom Verlauf der Aorta descendens an der rechten Seite sind in ihrer Entstehung verschiedeu von denjenigen, welche mit Situs inversus sämmtlicher Eingeweide zusammen vorkommen. In letzteren handelt es sich um veränderte Lage des Embryo auf der Dotterkugel (s. oben S. 220); wobei die eigentlich der linken entsprechende rechte Kiemenarterie etc. durchgängig bleibt; bei den jetzt zu erörterndeu Varietäten kommt Undurchgängigkeit der linken Kiemenarterie hauptsächlich in Frage. Die correspondirende Bildung ist bei den Vögeln normal, indem die rechte vierte Kiemenarterie persistirt.

A. Die linke aufsteigende Aortenwurzel, die linke vierte Kiemenarterie und das laterale Verbindungsstück zwischen der linkeu vierten und fünften Kiemenarterie bleiben offen uud werden zur A. subclavia sinistra. Die linke absteigende Aortenwurzel obliterirt. Aorta nach rechts, Subclav. sin. zuerst.

Wesentliche Verschiedenheiten werden durch das Verhalten des Ductus arteriosus bedingt.

a. Der Ductus arteriosus ist weit offen uud gieht der A. subclavia sinistra ihren Ursprung. Ersterer verläuft nämlich hinter dem Oesophagus, setzt sich in die offene linke absteigende Aortenwurzel fort, welche zum Anfangstheil der A. subclavia sinistra geworden ist, die aus der Aorta descendens ihren Ursprung nimmt, und schliesst auf diese Art den Gefässring, der in den Fällen der ersten Unterabtheilung von heiden vierten Kiemenarterien und absteigenden Aortenwurzeln gebildet wurde. Derselbe besteht also hier rechterseits aus der aufsteigenden und absteigenden Aortenwurzel, der vierten Kiemenarterie und dem lateralen Verbindungsstücke zwischen vierter und fünfter Kiemenarterie, linkerseits aus der aufsteigenden Aortenwurzel, vierter Kiemenarterie, lateralem Verbindnugsstücke zwischen vierter und fünfter Kiemenarterie und der fünften Kiemenarterie. Wegen anderweitiger Missbildungen besteht das Leben nicht fort (Klinkosch, Progamma de anat. foet. cap. monstr. Prag. 1766. Reihefolge der Aeste des Arcus Aortae: Aa. carotis siuistra, carotis dextra, subclavia dextra. Die A. subclavia sinistra entspringt aus dem Ductus arteriosus. — Meckel, Pathol. Anat. 1816. Bd. II, Abthl. I, S. 105. Reihefolge der Aeste: Aa. subclavia dextra, carotis dextra, carotis sinistra; subclavia sinistra aus dem Ductus arteriosus).

Oder der Ductus arteriosus ist uur wenig geöffuet und mündet in die A. subclavia sinistra (Obet, Bullet. d. sciences médic. 1808. II, 65, hei einem dreijährigen Knaben. Reihefolge der Aeste: Aa. anonyma brachiocephalica sinistra, carotis dextra, subclavia dextra).

b. Der offene Ductus arteriosus mündet iu die A. anonyma brachiocephalica, welche unter diesen Umständeu an der linken Seite sich hefindet (Gruber, Prag. Vierteljahrsschr. f. prakt. Heilk. 1846. IX, 87, bei einem 8tägigen Mädchen. Reihefolge der Aeste: Aa. anonyma hrachiocephalica sinistra, carotis dextra, subclavia dextra).

c. Der Ductus arteriosus ist ohliterirt, nnd setzt sich an die A. subclavia sinistra, welche aus der A. anonyma brachiocephalica sinistra entspringt. In diesen Fällen sind die aufsteigende Aortenwurzel, die vierte Kiemenarterie und das laterale Verbindungsstück zwischen vierter und fünfter linker Kiemenarterie linkerseits geöffnet und werden durch die Aa. brachiocephalica sinistra resp. subclavia siuistra repräsentirt (Cailliot, Bullet. de l'école de méd. 1807, p. 21, bei einem dreijährigen Knaben. Reihefolge der Aeste: Aa. anonyma brachiocephalica sinistra, carotis dextra, subclavia dextra. — Cailliot ebendaselbst, bei einem neunjährigen Kinde. — Rudolphi s. Bernhard, De arter. e cord. prodeunt. aberrat. Diss. Berol. 1818, hei einem reifen Kinde. Reihefolge der Aeste: Aa. anonyma brachiocephalica sinistra, carotis dextra, subclavia dextra).

d. Der Ductus arteriosus inserirt sich au die rechterseits verlaufende Aorta

wie gewöhnlich. Dies beweist, dass derselbe in diesen Fällen aus dem lateralen Ende der fünften rechten Kiemenarterie sich entwickelt hat (Ahernethy, Philos. transact. 1793, p. 59, bei einem zehnmonatlichen Mädchen. Reihefolge der Aeste: Aa. anonyma brachiocephalica sinistra, carotis dextra, subclavia dextra. S. auch Quain, 1844, p. 159. — Breschet, Répert. génér. de l'anat. et de physiol. pathol. 1826. II, 14, bei einem einmonatlichen Knaben mit anderweitigen Missbildungen. Reihefolge der Aeste: A. anonyma brachiocephalica sinistra, welche auch die A. carotis dextra abgiebt, A. subclavia dextra. — Duhrueil 1847, p. 36. Der Arcus aortae tritt, über den rechten Bronchus sich krümmend, zwischen der Trachea und dem Oesophagus hindurch. Der Ductus arteriosus entspringt von der A. pulmonalis sinistra. Auf diese Art entsteht ein Ring um die Trachea, vorn gebildet von der A. pulmonalis communis, rechts und hinten vom Arcus aortae, links vom Ductus arteriosus. Die Aorta adscendens giebt einen 3 bis 4 Mm. langen Stamm ab, der sich in eine A. anonyma brachiocephalica dextra und sinistra spaltet). Vgl. Fig. 110.

Fig. 110.

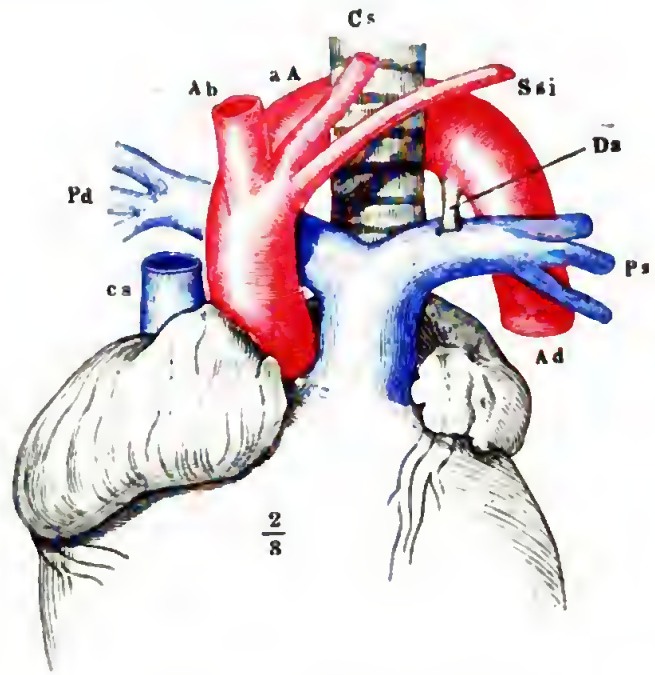

Verlauf des Arcus aortae über den rechten Bronchus. Ursprung der grossen Gefässe mit einem gemeinschaftlichen kurzen Stamm. *aA* Arcus aortae. *Ab* A. anonyma brachiocephalica dextra. *Cs* A. carotis sinistra. *Ssi* A. subclavia sinistra. *Pd* A. pulmonalis dextra. *Ps* A. pulmonalis sinistra. *Ds* Ductus arteriosus. *Ad* Aorta thoracica. *cs* Vena cava superior (nach Dubrueil).

e. Der Ductus arteriosus fehlt (Crnveilhier, Anat. pathol. 1829. T. I, Livr. I, Taf. VI, bei einem neuntägigen Knaben. Reihefolge der Aeste: Aa. anonyma brachiocephalica sinistra, carotis dextra, subclavia dextra; das Septum ventriculorum ist durchbohrt. — Peacock, Transact. of the pathol. soc. 1860. XI, 40, bei einem einjährigen Kinde. Indessen ist der Fall, wie auch der vorhergehende, pathologisch, da die Aorta aus beiden Ventrikeln entsprang, und gehört zugleich der Hauptgruppe I. an). Der Ductus arteriosus konnte leicht übersehen werden, so lange auf die häufig vorkommende Insertion desselben an der A. subclavia sinistra nicht

Rücksicht genommen wurde. Daraus erklärt sich, dass in anderen Beobachtungen das Verhalten des Ductus arteriosus häufig nicht angegeben ist. — Hyrtl, Oesterreich. med. Jahrb. 1841. XXIV, 24; bei einem siebenmonatlichen Fötus. — Tiedemann, Explic. snppl. ad tab. arter. corp. hum. 1846, p. 10. Zagorsky, Mém. de l'acad. des sc. de St. Pétersbourg 1809. I, 385. Nach Turner, Medico-chir. review 1862. XXX, 482, gehört dieser letzte Fall hierher, obgleich über den Verlauf des Arcus aortae nichts angegeben ist. Es entspringen nämlich aus demselben nur zwei Aeste: rechterseits die A. subclavia dextra, linkerseits ein gemeinschaftlicher Stamm für die A. subclavia sinistra und beide Carotiden. Dieses Verhalten lässt sich aus der Entwickelungsgeschichte erklären, wenn man annimmt, dass der linksseitige Stamm die linke aufsteigende Aortenwurzel, die A. subclavia sinistra die linke vierte, die Aorta aber die rechte vierte Kiemenarterie und die rechten Aortenwurzeln repräsentire. Indessen hat Dubrueil 1847, p. 53, einen ähnlichen Fall beobachtet.

B. Die linke aufsteigende Aortenwurzel bleibt eng, die linke vierte Kiemenarterie und das laterale Verbindungsstück zwischen linker vierter und fünfter Kiemenarterie obliteriren, die linke absteigende Aortenwurzel bleibt durchgängig (Fig. 111 u. 112). Aorta nach rechts, Subclavia sin. letzter Ast.

Die Aorta verläuft nach rechts und giebt in verschiedener Reihefolge die Aa. subclavia dextra und carotides ab; die A. subclavia sinistra entspringt von

Fig. 111.

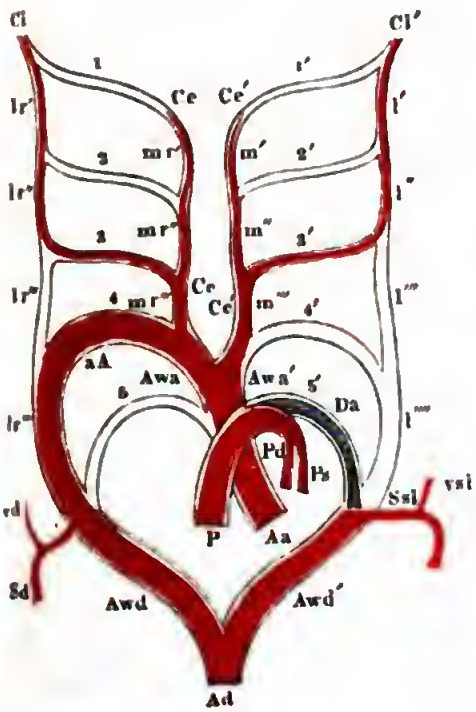

Siehe Erklärung Fig. 109.

Fig. 112.

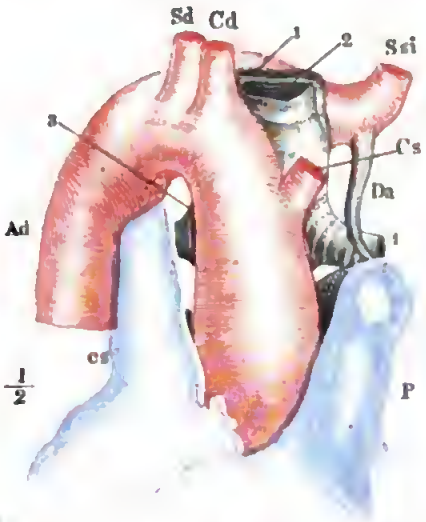

Verlauf des Arcus Aortae über den rechten Bronchus, Ursprung der A. subclavia sinistra als letzter Ast des Arcus aortae, Verlauf derselben hinter dem Oesophagus. *Ad* Aorta descendens, an der rechten Seite verlaufend. *Cd*, *Cs* A. carotis dextra und sin. *Sd* A. subclavia dextra. *Ssi* A. subclavia sinistra, deren Anfang beutelartig erweitert ist und den Ductus arteriosus aufnimmt. *P* A. pulmonalis. *Da* Ductus arteriosus. *cs* Vena cava superior. 1 Oesophagus. 2 Trachea. 3, 4 Rechter und linker Bronchus (nach Quain).

einem beutelartigen 1,5 bis 3,5 Ctm. langen Vorsprunge am Ende des Arcus oder am Anfange der Aorta descendens als letzter unter den grossen Gefässstämmen, und verläuft hinter dem Oesophagus zur linken oberen Extremität. Diese Ur-

sprungsanschwellung der A. subclavia sinistra repräsentirt die offene linke absteigende Aortenwurzel; der Ductus arteriosus ist obliterirt und inserirt sich in den beschriebenen Anfangstheil der A. subclavia sinistra (Fiorati, Saggi scientif. e litt. dell' Accad. di Padova 1786. I, 69. Reihefolge der Aeste: Aa. carotis sinistra, carotis dextra, subclavia dextra, subclavia sinistra. — Otto, Seltene Beobacht. 1842, II, 60. Siehe auch Frenzel, De ramis ex arc. aort. insol. prodennt. diss. Vratisl. 1835. Reihefolge der Aeste: Aa. carotis sinistra, carotis dextra, vertebralis dextra, subclavia dextra, subclavia sinistra. Die Wurzel der letzteren ist kaum erweitert, das Verhalten des Ductus arteriosus nicht sichergestellt. S. auch IIIte Hauptgruppe, 3. B. c. *δ*. — Hermann, Katalog der anat. Präparate in Bern 1850, S. 60, s. v. Pommer, Schweiz. Zeitschr. 1840. II, 121. Die Aorta verläuft von links nach rechts, also ohne Zweifel über den rechten Bronchus. Baader, Var. d. Armarterien. Diss. Bern 1866, der dasselbe Präparat beschreibt, hat eine entgegenstehende Angabe. Ist letztere aber richtig, so würde der Fall analog dem von Holst, s. unten Abth. 4, aufzufassen sein, von welchem er sich dadurch unterscheidet, dass der Anfang der A. subclavia sinistra, nämlich der Ductus arteriosus, obliterirt war. Man müsste nämlich annehmen, dass während des fötalen Lebens die A. subclavia sinistra von dem Ductus arteriosus abgegeben wäre, der nach der Geburt obliterirte, worauf sich dann die gleich zu beschreibenden Anastomosen durch Erweiterung ausbildeten. Reihefolge der Aeste: Aa. carotis sinistra, carotis dextra, subclavia dextra. Die A. subclavia sinistra erhält ihr Blut vermittelst eines Blindsackes aus der A. carotis externa und der A. intercostalis suprema, die von der Aorta thoracica entspringt. Die A. carotis externa sinistra giebt nämlich eine sehr starke A. occipitalis ab, aus welcher zwei Aeste in den Canalis vertebralis an den zwei oberen Halswirbeln eintreten und sich zu einer starken A. vertebralis vereinigen; letztere tritt aus dem Foramen transversarium des sechsten Halswirbels und senkt sich in die A. subclavia. Ein dritter Ast der A. occipitalis gelangt abwärts steigend durch ein Foramen transversarium des siebenten Halswirbels, vereinigt sich mit einem starken Ast der A. intercostalis suprema zu einem sehr kurzen Stamm, der den Anfang der A. subclavia sinistra bildet, und die beschriebene A. vertebralis aufnimmt. Ein vierter Ast der A. occipitalis geht in den Anfang der A. thyreoidea inferior sinistra über. In den Ernährungsverhältnissen des linken Armes war keine Störung zu bemerken. Hier hat ausser den sonstigen Abnormitäten der Entwickelung noch Abschnürung der erweiterten linken absteigenden Aortenwurzel, welche durch jenen Blindsack repräsentirt wird, von der Aorta descendens stattgefunden, worauf sich jene Anastomosen mit der A. occipitalis ausbildeten. — Hermann a. a. O. S. 61. Reihefolge der Aeste: Aa. carotis sinistra, carotis dextra, subclavia dextra, subclavia sinistra. Unvollständig beschriebener Fall. Die letztgenannte Arterie entspringt nach Hermann aus dem an seiner Einmündung in die Aorta offenen Ductus arteriosus; wahrscheinlich entspricht dieser offene Theil aber der absteigenden linken Aortenwurzel, in welche sich der Ductus arteriosus inserirt, und weder letzterem selbst, wie Hermann, noch einem linken Arcus aortae, wie Henle, Zeitschr. f. r. Medic. 1844. II, 26, will. — Cruveilhier, Bull. de la soc. anat. 1832, p. 108. Unvollständig mitgetheilter Fall. Die Aorta verläuft hinter der Trachea und dem Oesophagus, giebt auf diesem Wege successive die beiden Aa. carotides, A. subclavia sinistra, A. subclavia dextra ab, welche letztere vor der Trachea aufwärts steigt. — Ewen, Guy's hospital reports 1840. V, 233. Aus dem Arcus entspringen vier Stämme, deren Reihefolge nicht angegeben ist, der Ductus arteriosus ist obliterirt, und verläuft vor dem unteren Ende der Trachea und dem linken Bronchus zur A. subclavia sinistra: über eine Erweiterung des Anfanges der letzteren ist nichts bemerkt. — Harrison s. Quain, 1844. Taf. 20, Fig. 8. Reihefolge der Aeste: Aa. carotis sinistra, carotis dextra, subclavia dextra, subclavia sinistra. — Patruban, Viertelsjahrsschr. f. prakt. Heilk. 1848. XVII, 29. Reihefolge der Aeste: Aa. carotis sinistra, carotis dextra, subclavia dextra, subclavia sinistra. — L. Fick, Tract. de illegit. vasor. curs. hom. innat. Marburg 1854. Tab. II. Reihefolge der Aeste: Aa. carotis sinistra, carotis dextra, subclavia dextra, subclavia sinistra. — Schwegel, Vierteljahrsschr. f. prakt. Heilk. 1859. LXII, 121, bei einem neugeborenen Kinde

Reihefolge der Aeste: Aa. carotis sinistra, carotis dextra, subclavia dextra, subclavia sinistra. Eine Erweiterung des Anfangstheiles der letzteren scheint in diesem Falle nicht vorhanden gewesen zu sein. — Turner, Medico-chir. review. 1862. XXX, 187. Reihefolge der Aeste: Aa. carotis sinistra, carotis dextra, subclavia dextra, subclavia sinistra. — Thomson, Ebendaselbst p. 184. Glasgow medic. Journ. 1862. Reihefolge der Aeste: Aa. anonyma brachiocephalica sinistra, carotis dextra, subclavia dextra. Am Anfang der Aorta thoracica gegenüber dem dritten bis vierten Brustwirbel findet sich eine nach links hervorragende Erweiterung der Aorta. Dieselbe liegt hinter dem Oesophagus und der Trachea, bildet eine Spitze, mit welcher der Ductus arteriosus zusammenhängt. Ausserdem erstreckt sich ein plattes fibröses Band von der Insertionsstelle des Ductus arteriosus zur A. subclavia sinistra, so dass die Trachea und der Oesophagus von einem Ringe umgeben sind. Das Band entspricht dem lateralen Verbindungsstück zwischen vierter und fünfter linker Kiemenarterie, die Erweiterungsstelle der Aorta thoracica repräsentirt die linke absteigende Aortenwurzel. — Gruber, Oesterreichische Zeitschr. f. prakt. Heilk. 1863, S. 434. Reihefolge der Aeste: Aa. carotis sinistra, carotis dextra, subclavia dextra, subclavia sinistra. — Gruber, Ebendaselbst, Reihefolge der Aeste: ebenso. — Tüngel, Klin. Mittheil. des allgem. Krankenh. zu Hamburg für 1860. Hamburg 1862, S. 157. Bei einem 19jährigen Manne. Reihefolge der Aeste: Aa. carotis sinistra, carotis dextra, subclavia dextra, subclavia sinistra. Der Ductus arteriosus inserirt sich unmittelbar unter dem Ursprung der A. subclavia sinistra. — Bochdalek jun., Arch. f. pathol. Anat. 1867, XLI, 259. Reihefolge der Aeste: Aa. carotis sinistra, carotis dextra, subclavia dextra, subclavia sinistra. Letztere ist nicht erweitert, der Ductus arteriosus inserirt sich daran 14 Mm. von ihrem Ursprunge).

C. Die auf- und absteigenden linken Aortenwurzeln, die vierte linke Kiemenarterie und das laterale Verbindungsstück zwischen linker vierter und fünfter Kiemenarterie sind obliterirt. — Aorta nach rechts, Car. u. Subcl. dextr. aus d. Aort. thor.

Der Oesophagus liegt rechts von der Trachea, die Aa. carotis und subclavia dextra entspringen vom Arcus aortae. In der Höhe des sechsten Brustwirbels giebt die Aorta thoracica einen starken Stamm ab, welcher gewunden aufsteigt, durch den fünften linken Intercostalraum aus dem Thorax hinaus, durch den zweiten Intercostalraum wieder in denselben zurücktritt, und die Aa. intercostales für den ersten bis fünften Intercostalraum abgiebt. Vor der zweiten und ersten Rippe aufsteigend, theilt sich dieser Stamm in die Aa. subclavia und carotis sinistra. In Folge der Atrophie der vierten linken Kiemenarterie und der auf- und absteigenden Aortenwurzeln muss sich eine aus der Aorta thoracica entspringende A. intercostalis sinistra so beträchtlich erweitert haben, um mit Blut die schon angelegten Aa. subclavia und carotis sinistra vermöge einer Anastomose der A. subclavia mit der A. intercostalis suprema sinistra zu versorgen (Panas, Bull de la soc. anat. de Paris. 2. Sér. 1857. II, 381).

D. Es findet Situs inversus statt (d. h. der Embryo hat die rechte Seite der Dotterkugel zugewendet), zugleich aber Transposition der Aorta. Der Arcus verläuft nämlich über den linken Bronchus an die linke Seite der Wirbelsäule, statt über den rechten, wie es beim Situs inversus gewöhnlich der Fall und in der That unter diesen Umständen normal ist (Douglas Fox, London. med. and phys. Journal 1824. June). — Sit. inv. Aort. n. links.

3. Die vierte linke Kiemenarterie, und das laterale Verbindungsstück zwischen derselben und der fünften ist obliterirt; die fünfte linke Kiemenarterie ist offen und ebenso die linke absteigende Aortenwurzel. — D. art. offen. Arc. aort. geschl.

Die Aorta adscendens giebt die Aa. subclavia dextra, carotis dextra, carotis sinistra ab. Der Ductus arteriosus ist offen, und setzt sich in die linkerseits herabsteigende Aorta descendens fort, aus welcher die A. subclavia sinistra entspringt. Wegen anderweitiger Missbildungen besteht das Leben nicht fort (Greig, Edinb. medic. monthl. Journ. 1852. XV, 29. Bei einem Fötus). Der Fall bildet den Uebergang zu der folgenden Abtheilung.

Subcl. sin. aus d. D. art.

4. Die A. subclavia sinistra ist die Fortsetzung der fünften linken Kiemenarterie.

Ihr Ursprung findet sich normaler Weise in der Nachbarschaft des Ductus arteriosus. Verschiebt sich derselbe ein wenig, so kann secundär eine Abschnürung der Arterie von der Aorta eintreten (Reinmann, Nov. act. Acad. nat. cur. 1757. I, 303. Bei einem Erwachsenen mündet der Ductus arteriosus in die A. subclavia sinistra. — Breschet, s. Dictionn. de médec. et de chir. pratig. VI, 3. Art. Cyanose von Bouillaud. Die A. subclavia sinistra entspringt aus der A. pulmonalis; ihr Anfangstheil repräsentirt jedenfalls einen Theil des Ductus arteriosus. Bei einem vierwöchentlichen Kinde, das im Leben kein Zeichen von Cyanose dargeboten hatte. — Holst, Ego, norw. Journ. 1832. VII, 3. s. auch Arch. génér. de méd. 1836. XI, 91. 1842. XIV, 87. Die A. subclavia sinistra entspringt bei einem siebenjährigen Mädchen vermittelst des 5 Ctm. langen Ductus arteriosus aus der A. pulmonalis sinistra; die A. vertebralis sinistra aus der A. carotis sinistra und giebt einen Ast an die A. subclavia sinistra. Das Herz zeigt anderweitige Missbildungen. — Quain 1844. Taf. VII. Fig. 2. Der Ductus arteriosus hat im Fötalzustande die A. subclavia sinistra abgegeben; sein Ansatzstück an die

Fig. 113.

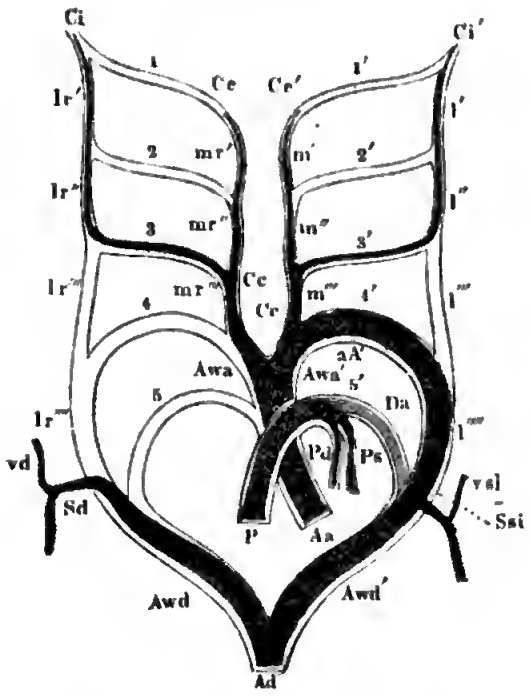

Schema der Entwickelung der hinter dem Oesophagus verlaufenden A subclavia dextra als letzten Astes des Arcus aortae resp. der Aorta thoracica, wie in Fig. 114 u. 115. Die rechte absteigende Aortenwurzel *Awd* ist durchgängig geblieben; die Abtheilungen 4 u. *lr''''* sind obliterirt. Uebrigens wie Fig. 105.

Fig. 114.

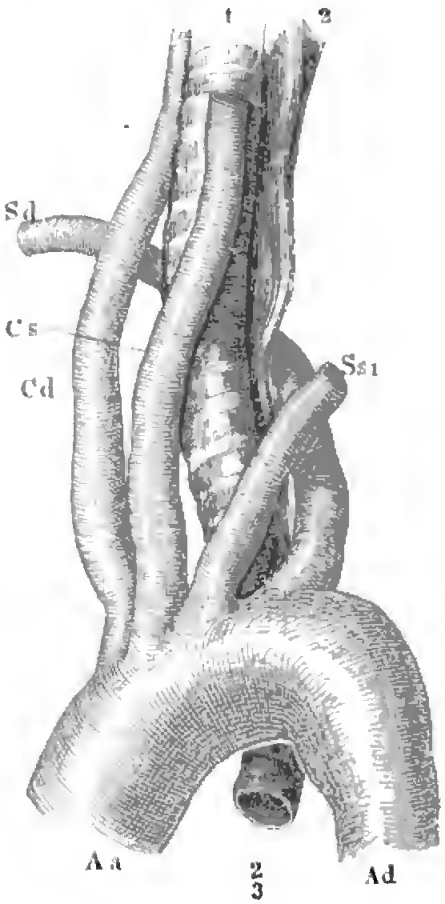

Ursprung der A. subclavia dextra als letzter Ast des Arcus aortae. Präparat der anat. Samml. zu Göttingen. *Aa* Aorta adscendens. *Cd*, *Cs* A. carotis dextra und sinistra. *Sd*, *Ssi* A. subclavia dextra u. sinistra. *Ad* Aorta descendens. 1 Trachea. 2 Oesophagus.

Aorta hat sich beutelförmig erweitert und bildet beim Erwachsenen den Anfang der A. subclavia sinistra.

Aus dem angeführten Falle von Holst erhellt beiläufig noch, dass die A. subclavia sinistra ursprünglich als Ast von der A. vertebralis abgegeben wird und eigentlich als solcher aufzufassen ist, indem in diesem Falle ihr Ursprung auf das mediale Verbindungsstück zwischen der vierten und dritten linken Kiemenarterie gerückt war.

5. Die vierte rechte Kiemenarterie und das laterale Verbindungsstück zwischen vierter und fünfter rechter Kiemenarterie sind obliterirt, die rechte absteigende Aortenwurzel ist offen (Fig. 113). Subcl. dextra hinter d. Oesoph.

a. Die Reihefolge der grossen Gefässe ist folgende: Aa. carotis dextra, carotis sinistra, subclavia sinistra, subclavia dextra. Letztere entspringt von der oberen oder hinteren Seite des Arcus aortae, meist am Ende desselben, wendet sich aufwärts und nach rechts, verläuft vor den Körpern der oberen Brustwirbel, hinter dem Oesophagus und hält dann den gewöhnlichen Verlauf der A. subclavia ein. Der Ursprung der A. subclavia dextra, welcher der offenen rechten absteigenden Aortenwurzel entspricht, ist mitunter beutelförmig erweitert (z. B. Hommel, Commerc. litt. Norimb. 1737, p. 162). Die Aa. carotides dextra und sinistra entspringen sehr nahe

Fig. 115.

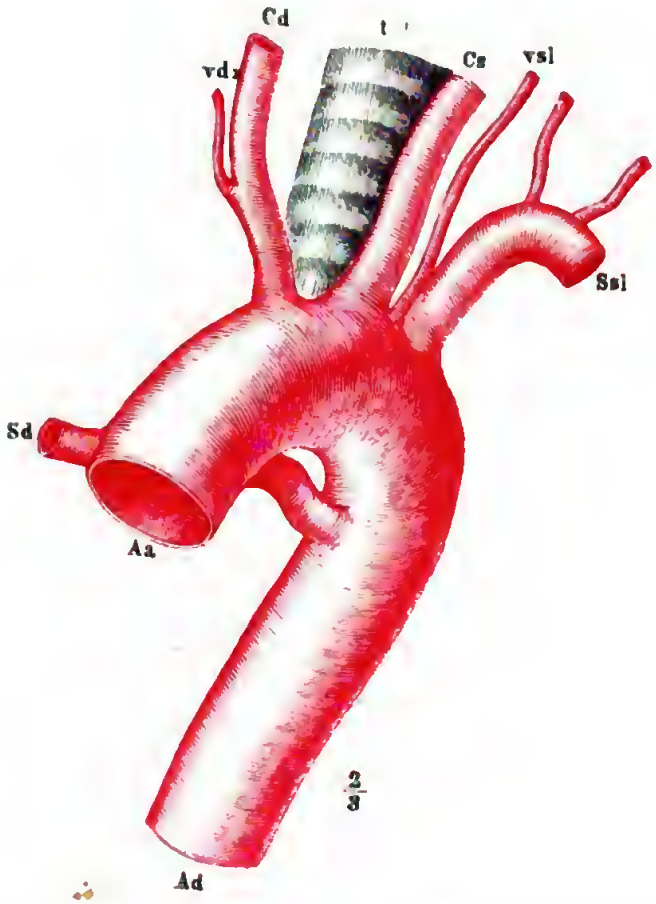

Ursprung der A. subclavia dextra von der Grenze des Arcus aortae und der A. descendens thoracica, nebst Ursprung der A. vertebralis dextra aus der A. carotis communis dextra und der A. vertebralis sinistra aus dem Arcus aortae. *Aa* Aorta adscendens. *Cd*, *Cs* A. carotis dextra u. sin. *vdx*, *vsi* A. vertebralis dextra u. sin. *Sd*, *Ssi* A. subclavia dextra u. sin. *Ad* Aorta thoracica. 1 Trachea (nach Macartney).

neben einander (Brent, The Lancet, 1844, Mai) oder von einem gemeinschaftlichen Stamme (s. III. Hauptgruppe 2, A. d.). Die Varietät findet sich durchschnittlich in 0,4 Proc. (Quain. Turner, Medico-chir. review 1862. XXX, 47t) bis 2 Proc. (Hyrtl) aller Leichen (Fig. 114, 115 u. 116). Diese Fälle correspondiren vollkommen mit den unter Abth. 2. B. der zweiten Hauptgruppe erwähnten, wo beim Verlauf des Arcus aortae über den rechten Bronchus die A. subclavia sinistra als letzter Ast aus dem Arcus entspringt, und sich hinter dem Oesophagus zur linken Oberextremität begiebt.

b. Anstatt der A. subclavia dextra entspringt nur ein Ast derselben, die A. vertebralis dextra, unterhalb der A. subclavia sinistra aus der Aorta, wäh-

Fig. 116.

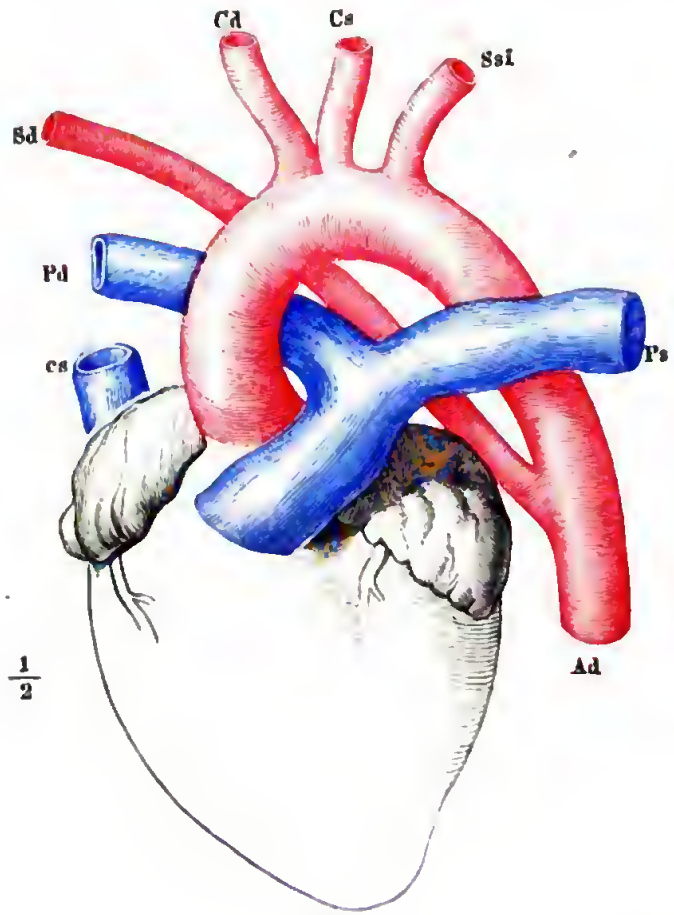

Ursprung der A. subclavia dextra weit abwärts aus der A. descendens thoracica. *Cd*, *Cs* A. carotis dextra u. sinistra. *Sd*, *Ssi* A. subclavia dextra u. sinistra. *Pd*, *Ps* A. pulmonalis dextra u. sinistra. *Ad* Aorta descendens thoracica. *cs* V. cava sup. (nach Dubrueil).

rend die A. subclavia dextra von der A. anonyma brachiocephalica wie gewöhnlich abgegeben wird. Die A. vertebralis dextra verläuft dann vor dem Körper des zweiten Brustwirbels hinter dem Oesophagus nach rechts und aufwärts, und tritt in das Foramen transversarium des sechsten Halswirbels (Hyrtl, Oesterr. Zeitschr. f. prakt. Heilk. 1859, S. 187). Diese Varietät erklärt sich aus folgender Annahme. Anstatt sich aus dem lateralen Verbindungsstück zwischen rechter und vierter und fünfter Kiemen-

arterie zu entwickeln, mag der Ursprung der A. vertebralis dextra etwas abwärts von dem der A. axillaris dextra auf die rechte absteigende Aortenwurzel gerückt gewesen sein. Durch die normale Atrophie der rechten absteigenden Aortenwurzel, welche an ihrem oberen Ende begonnen haben mag, ist dann eine Trennung der beiden mittelst letzterem communicirenden Gefässe eingetreten. Alsdann resultirt ein Offenbleiben der rechten absteigenden Aortenwurzel als einzige Möglichkeit, die A. vertebralis dextra ferner mit Blut aus der Aorta zu versorgen, woraus der beschriebene abnorme Verlauf ohne Weiteres verständlich wird.

6. Die vierte linke Kiemenarterie ist jenseits des Abganges der A. subclavia sinistra verengt, entweder (selten) nahe oberhalb der Einmündungsstelle des Ductus arteriosus, oder an derselben oder unmittelbar unterhalb derselben. In Folge der auf partieller Atrophie der genannten Arterie beruhenden Einschnürung zeigt der bleibende Arcus aortae an seinem Ende oder die Aorta thoracica an ihrem Anfange, entsprechend der Einmündung des Ductus arteriosus, eine leichte Einschnürung; in seltenen Fällen ist sie daselbst oder weiter abwärts beträchtlich verengt oder sogar verschlossen, wobei die Aa. mammariae internae, thoracicae, intercostales, lumbares und epigastricae ausserordentlich erweitert sind, und das Blut zur unteren Körperhälfte leiten. Diese Zustände fallen der pathologischen Anatomie anheim. Einschnür. der Aort.

7. Die fünfte linke Kiemenarterie ist ganz oder theilweise obliterirt. A. pulm. eng.

a. Sie ist ganz obliterirt; die A. pulmonalis sowie der Ductus arteriosus fehlen.

b. Die A. pulmonalis ist sehr eng, der Ductus arteriosus fehlt (Cruveilhier, s. II. Hauptgruppe, Abth. 2. e).

c. Die A. pulmonalis ist an ihrem Ursprunge verschlossen, der Ductus arteriosus ist geöffnet, und leitet das Blut aus der Aorta in die Aa. pulmonales dextra und sinistra.

Alle diese Fälle sind mit sonstigen Bildungsfehlern, mangelhafter Ausbildung der Septa im Herzen etc. verbunden, und deshalb als pathologisch zu betrachten.

8. Die fünfte linke Kiemenarterie ist ganz oder theilweise offen. D. art. offen.

Der Ductus arteriosus ist durchgängig; entweder als feiner Canal, oder nur ein Ansatz an die Aorta ist zugleich trichterförmig erweitert, oder er ist so erweitert, dass die Aorta descendens hauptsächlich von ihm abgegeben wird. Auch diese Fälle gehören der pathologischen Anatomie an.

9. Die rechte fünfte Kiemenarterie ist offen.

A. Es ist ein accessorischer rechter Ductus arteriosus vorhanden, welcher von der A. pulmonalis dextra Blut zur anonyma brachiocephalica leitet, sich am Anfange der A. subclavia dextra inserirend (Breschet, Répert. géner. d'anat. et de physiol. pathol. 1826. II, 10. Bei einem sechswöchentlichen missbildeten Knaben. S. Var. der A. pulmonalis S. 77). D. art. rechts.

B. Zugleich ist die vierte rechte Kiemenarterie und das laterale Verbindungsstück zwischen vierter und fünfter rechter Kiemenarterie obliterirt.

Die A. subclavia dextra ist ein Ast der A. pulmonalis (Heyfelder im Generalbericht des Königl. Preuss. Rhein. Medicinal-Collegii über das Jahr 1829, S. 138. S. auch Heyfelder, Studien im Gebiet der Heilwissenschaft 1838. I, 224, bei einem vierzehntägigen Kinde, das im Leben cyanotische Erscheinungen dargeboten hatte, mit sonst normalem Circulationsapparat).

III. Die **dritte Hauptgruppe** charakterisirt sich durch Unregelmässigkeiten in der Entwickelung von Aesten der vierten Kiemenarterien. Var. der Aeste des Arcus aort.

Es handelt sich um die bleibenden Theile der Verbindungsstücke zwischen vierten und dritten Kiemenarterien, welche den Aa. carotides entsprechen, ferner um die rechte aufsteigende Aortenwurzel nebst rechter vierter Kiemenarterie, die zur A. subclavia dextra werden, endlich um die Aeste der vierten Kiemenarterien, die als Aa. subclavia sinistra, axillaris dextra und vertebralis bezeichnet werden. Zum

Verständniss der Anomalien der genannten Theile des fötalen Circulationsapparates ist es nöthig zu erinnern, dass die Zunahme der absoluten Dimensionen dieser Gefässe von der Anlage des embryonalen Circulationsapparates an bis zur Reife des Fötus eine ausserordentlich beträchtliche ist. So liegt z. B. das Herz nebst den primitiven Aortenwurzeln anfangs am Halse und rückt erst nach und nach in die Brusthöhle abwärts. Folglich müssen die betreffenden Gefässe sämmtlich sehr beträchtlich nach unten in die Länge wachsen. Wenn z. B. die Theilungsstelle der A. carotis communis verhältnissmässig sehr nahe ihrem ursprünglichen Platze bleibt, so sieht man, wie sehr die medialen Verbindungsstücke zwischen dritter und vierter Kiemenarterie sich ausdehnen müssen, um die Länge der Aa. carotides communes des reifen Fötus zu erreichen.

Um nun die Entstehung der beobachteten Varietäten zu erklären, genügt die Annahme, dass einzelne Theile, aus denen die bleibenden Gefässe bestehen, in ihrem Wachsthum abnormer Weise zurückbleiben oder ganz atrophiren, dabei aber offen bleiben, im Gegensatz zu den Obliterationen, die in der II. Hauptgruppe vielfach erwähnt wurden. Auf diese Weise können dann Aeste eines fehlenden Gefässes direct aus der vierten Kiemenarterie entspringen, z. B. die Aa. carotis externa und interna aus dem Arcus aortae bei fehlender A. carotis communis. Andererseits können die Ursprünge von zwei normaler Weise getrennt entspringenden Aesten sich sehr nahe rücken, oder es kann eine Verschmelzung derselben zu Stande kommen, wenn der dazwischen gelegene Theil des Stammes entweder im Wachsthum sehr zurückbleibt, oder ganz atrophisch wird; z. B. entspringen die beiden Aa. carotides aus einem gemeinschaftlichen Stamm. Endlich geschieht eine ähnliche Verschmelzung, indem ein Ast eines Stammes sich näher dem Herzen von demselben abzweigt, wobei vielleicht eine Abtrennung der Länge nach in der Weise stattfindet, dass die ursprüngliche Theilungsstelle sich tiefer einschnürt durch Wucherung der Gewebselemente in der Gefässwand: es entspringt z. B. die A. subclavia sinistra zusammen mit der A. carotis sinistra. Geringere Abweichungen vom normalen Verhalten des Ursprunges der betreffenden Gefässe zeigen sich in der Art, dass die Ursprungsstellen ungewöhnlich nahe gerückt oder sehr weit von einander entfernt sind (Cruveilhier: die Ursprünge der drei normalen Stämme standen in unmittelbarer Berührung. — Quain, Taf. VI, Fig. 1. — Meckel, die Distanz von der A. anonyma brachiocephalica bis zur A. carotis sinistra betrug bei einem zweijährigen Kinde ca. 1,5 Cm.; von da bis zur A. subclavia sinistra fast 3 Cm., der Arcus aortae war ungewöhnlich spitzwinklig gebogen, die A. carotis sinistra entsprang aus dem Winkel). Diese Fälle lassen ein relativ geringes resp. sehr bedeutendes Wachsthum der linken vierten Kiemenarterie erkennen.

Fig. 117.

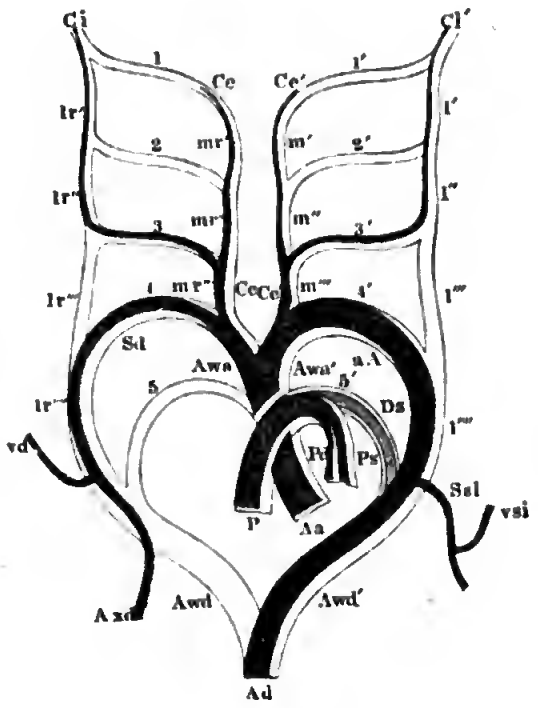

Erklärung s. S. 217.

Hand in Hand damit geht ein veränderter Verlauf des Arcus aortae. Der-

selbe ist ungewöhnlich weit, so dass die Aorta thoracica weiter von der Aorta adscendens entfernt verläuft und zugleich weiter links oder ganz an der linken Seite neben der Wirbelsäule herabsteigt. In diesen Fällen sind die Ursprünge der grossen Aeste des Arcus aortae ungewöhnlich weit von einander gerückt. Das Umgekehrte tritt ein, wenn der Arcus aortae sich mehr gerade rückwärts wendet, dann ist zugleich der Bogen enger und die Aorta thoracica verläuft näher der Medianebene vor der Brustwirbelsäule abwärts. Es kommt auch vor, dass sämmtliche Aeste links von der Medianebene aus dem Arcus aortae entspringen, wobei die A. subclavia dextra als letzter Ast isolirt hinter der A. subclavia sinistra entsteht (Green, Variet. in the arter. system 1830, p. 7).

Durch die erörterten Anomalien der Entwickelung wird die Zahl der aus dem Arcus aortae entspringenden Gefässe entweder vermindert, oder die Anzahl ist zwar die normale, die Anordnung aber eine ungewöhnliche, oder die Zahl hat sich vermehrt. Aus diesen Ergebnissen der Beobachtung ist die Eintheilung der betreffenden Varietäten in verschiedene Abtheilungen hergenommen.

Erfahrungsmässig schwankt die Anzahl der aus dem Arcus entspringenden Stämme zwischen 1 bis 6. Es sind hierunter aber ausschliesslich solche verstanden, welche in dem embryonalen Circulationsapparat bereits repräsentirt sind und Theile desselben darstellen, nämlich die Aa. subclaviae, carotides communes, externae und internae, vertebrales. Ausserdem kommt es vor, dass bei normaler oder abnormer Anordnung der genannten Gefässe noch einzelne untergeordnete Zweige oder accessorische Arterien aus dem Arcus entspringen, z. B. Aa. mammaria interna, thyreoidea ima etc. Diese letzteren Gefässe sind bisher immer mitgezählt, wenn z. B. von einer Vermehrung der Aeste des Arcus aortae die Rede war. Es leuchtet ein, dass auf diese Art ganz verschiedenartige Fälle zusammengeworfen wurden, nur weil die Zahl der Aeste zufällig übereinstimmte. Die untergeordneten Zweige sind also bei der hier befolgten Eintheilung völlig ausser Acht gelassen; sie werden erwähnt im Anschluss an andere Varietäten der eigentlichen Hauptstämme, und im Uebrigen in einer besonderen Unterabtheilung für sich erörtert.

Was die Häufigkeit der Varietäten von aus dem Arcus aortae entspringenden Stämmen überhaupt betrifft, so findet sich eine solche nach Meckel durchschnittlich in der achten Leiche; Patruban (Oesterreich. medic. Jahrbücher 1844, XXXIX, 12) sah bei 530 Neugeborenen 38mal Varietäten; diese Angaben schwanken mithin zwischen 7 bis 12 Proc.

1. Die Zahl der Aeste ist vermindert.

A. Es entspringt nur Ein Ast aus dem Arcus aortae. Bei dieser Anordnung bildet sich entweder überhaupt kein Arcus, sondern die Aorta adscendens theilt sich in einen senkrecht aufsteigenden Stamm, der sich kreuzförmig in die Aa. anonyma brachiocephalica, carotis sin. und subclavia sin. spaltet, und in einen absteigenden Stamm, welcher unter der Theilungsstelle der Trachea in die Brusthöhle hinabläuft (Klinz, Abhandl. der medic. chirurg. Josephs-Akademie, Wien 1787, I, 273. — Ein analoger Fall ist unvollständig beschrieben von Garnier, Spon und Troussières, Journal des savans pour l'année 1668. Nouv. édit. Paris 1729, p. 26, bei einem fünfjährigen Kinde. — Hyrtl, Anat. 1859, S. 890, bei einem Embryo). Oder aus der Höhe des Arcus aortae entspringt ein Gefäss, welches sich in die Aa. anonyma brachiocephalica, carotis sinistra und subclavia sinistra spaltet (Vernon, Medico-chir. transact. XXXIX, 1856). Oder der gemeinschaftliche Stamm von nur 3 bis 4 Mm. Länge theilt sich in die Aa. anonyma brachiocephalica dextra, carotis sinistra und subclavia sinistra (Dubrueil, 1847, Taf. II, Fig. 1). S. Fig. 118. Oder die drei normalen Gefässstämme sind nur an ihrer Basis vereinigt (Meckel, Pathol. Anat. 1816, II, 1, S. 131). Zahl der Aeste vermind. Ein Ast.

Diese Theilung der Aorta in einen aufsteigenden und einen absteigenden Stamm ist normal bei Wiederkänern, Einhufern, Hystrix, Viverra, Dasyprocta.

Bei Missbildungen ist diese Varietät mehrfach beobachtet; so z. B. bei einem

neugeborenen Kinde mit imperforirtem Anus (Boudant, Bullet. de la soc. anat. 1829, p. 11).

Zwei Aeste. B. Es entspringen zwei Stämme aus dem Arcus aortae.

a. Die Aa. carotis dextra und subclavia dextra kommen aus dem Arcus aortae, welcher über den rechten Bronchus verläuft nnd an der rechten Seite der Wirbelsäule herabsteigt. Die Aa. carotis und subclavia sinistra werden aus der Aorta thoracica mit Blut versorgt (Pauas, Bullet. de la soc. anat. 1857, p. 381. S. oben II. Hauptgruppe, Abtheil. 2. C. S. 227).

b. Es ist eine A. anonyma brachiocephalica dextra uud sinistra vorhanden (Biumi, Observat. anat. 1765, I, 133. Malacarne, Osserv. in chir. 1784, II, 128, 2mal. Tupper, Loud. med. and phys. Journ. VIII, 497. Tiedemanu, 1822, Taf. II, Fig. 4. Dubrueil 2mal). Die Entstehung der A. anonyma brachiocephalica sinistra ist in diesen Fällen eine ganz verschiedeue von derjenigeu der A. auonyma brachiocephalica sinistra, wie sie beim Verlauf des Arcus aortae über den Bronchus dexter vorkommt. Denn sie repräsentirt nicht die ganze linke aufsteigeude Aortenwurzel, sondern entsteht durch Verschmelzung des Ursprunges der A. subclavia sinistra uud A. carotis sinistra, wahrscheinlich in Folge von Atrophie ohne Obliteration der vierteu linken Kiemenarterie nnd des lateralen Verbindungsstückes zwischeu der vierten und fünften linken Kiemenarterie.

Durch ihre symmetrische Anordnung erinneru die beiden Aa. anouymae brachiocephalicae, wenn sie vorhauden sind, an die gleichnamigen Venen, welche zur V. cava superior zusammenfliessen.

Die beschriebene Auorduung ist die Norm beim Saju Apella, bei Fledermäusen, Igel, Maulwurf, Delphin, allen Vögeln, deu meisten Reptilien. Beim Delphin

Fig. 118.

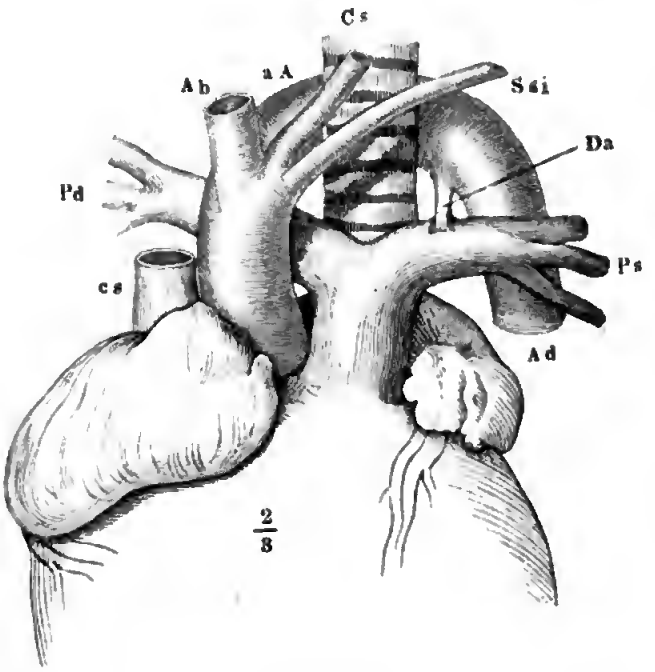

Siehe Fig. 110.

entspringen jedoch aus jeder A. anonyma brachiocephalica ausser der A. subclavia uoch audere Arterien nnd aus der dextra die Aa. carotides interna nnd externa getrennt (Barkow, Schlagadern der Säugethiere 1866).

c. Es sind zwei Aa. anonymae brachiocephalicae vorhanden, die dextra giebt beide Aa. carotides, die sinistra beide Aa. subclaviae ab (Patru-

ban, Oesterr. medic. Jahrb. 1844, XXXIX, 12, bei einem einjährigen Kinde. Die A. subclavia dextra verläuft hinter der Trachea, muthmaasslich auch hinter dem Oesophagus, und es ist der Fall als denjenigen von Hauptgruppe II, Abth. 5, a, S. 229 analog zu betrachten; mit dem Unterschiede, dass die rechte absteigende Aortenwurzel und der Anfangstheil der A. subclavia sinistra sich sehr nahe gerückt und mit einander verschmolzen sind. Diese Beobachtung dürfte die einzige bis jetzt vorliegende sein. Zwar führt schon Meckel, Anat. 1817, III, 84, dieselbe Varietät auf; mit Rücksicht auf eine unter Meckel's Leitung gearbeitete Dissertation von Schön, De nonn. arter. ort. et decurs. abnorm. Hal. 1823, scheint aber Meckel's Notiz ein falsch verstandenes Citat Voigtel's, Pathol. Anat. 1804, I. S. 444, aus Mieg, Spec. observ. anat. et botanic. Basil. 1753, VIII, zu Grunde zu liegen).

d. Die A. anonyma brachiocephalica giebt auch die A. carotis sinistra ab, welche hinter dem Manubrium sterni und am Halse bis unterhalb der Gl. thyreoidea, vor der Luftröhre, nach der linken Seite aufsteigt (Vesalius, De corpor. hum. fabrica 1543. Eustachius, Tabul. anat. edit. 1714. Casserius, De voce et auditu 1609. Spigelius, De hum. corpor. fabrica 1627. Veslingius, Syntagma anat. 1641. Heister, Compend. anat. 1717. Petsche, Syllog. anat. select. observ. diss. Halae 1736. Neubauer, s. Erdmann, Descr. anat. art. innom. et thyr. im. diss. Jen. 1772, zweimal. Huber, Act. Helvet. 1777, VIII, 68, bei einem halbjährigen Mädchen und einem zwölftägigen Knaben. Meckel I, Epist. ad Haller. 1774, III, 140, zweimal. Malacarne, Osserv. in chir. P. II, 1784, Taf. I, Fig. 1. Walter, Acta Berol. 1785, p. 61. Scarpa. Burns, Diseases of the heart 1809, p. 284, dreimal. Ryan, De quarund. arter. in corp. hum. distrib. diss. Edinb. 1812, p. 2. Meckel, Pathol. Anat. 1816, II, 1. S. 131, zwölfmal; Tab. path. anat. 1820. Tiedemann. M. J. Weber, Meckel's Archiv 1829, S. 8. E. A. Lauth, S. 93, neunmal. Hyrtl, Oesterr. medic. Jahrb. 1841, S. 22, fünfmal. Vergangenheit und Gegenwart im Wiener anat. Museum 1869. Angiol. Nr. 125 b. Quain, 1844, 25mal unter 219 Fällen. Embleton, Journ. of anat. 1871, Nr. IX, 216; u. v. A.).

Die Varietät ist die häufigste unter allen, die am Aortenbogen vorkommen; sie wurde von älteren Anatomen, wohl auf Grund von Untersuchungen an Thieren, für die Norm angesehen. Sie ist chirurgisch wichtig, weil die A. carotis sinistra vor der Luftröhre verlaufend bei Operationen an letzterer verletzt werden kann. Das beschriebene Verhalten ist normal bei einigen Affen, Raubthieren, Beutelthieren, Nagern, Vermilinguien, beim Schwein und Lama.

e. Es ist eine A. subclavia dextra und eine A. anonyma brachiocephalica sinistra vorhanden, welche die Aa. carotis dextra, carotis sinistra, subclavia sinistra abgiebt. Die A. carotis dextra verläuft in diesem Falle vor der Luftröhre schräg aufsteigend nach der rechten Seite (Zagorsky, Mém. de l'acad. des sc. de St. Pétersbourg 1809. I, 384. Breschet, Répert. génér. d'anat. et de physiol. pathol. 1826, II, 14. Dubrueil, 1847, p. 53, s. II. Hauptgruppe, Abthl. 2. A. d. und e. S. 223).

f. Es ist eine A. carotis dextra und anonyma brachiocephalica sinistra vorhanden, während die A. subclavia dextra aus der Aorta thoracica entspringt, und hinter der Trachea nach der rechten Seite läuft (Tiedemann, 1822, Taf. II, Fig. 6, bei einem achtmonatlichen Fötus). In diesem Fall ist die rechte vierte Kiemenarterie und das laterale Verbindungsstück zwischen vierter und fünfter rechter Kiemenarterie obliterirt, dafür die rechte absteigende Aortenwurzel offen, und ausserdem der Ursprung der linken A. subclavia mit dem der A. carotis sinistra zusammengerückt.

g. Die beiden Aa. carotides entspringen von einem gemeinschaftlichen, kurzen Stamm; dann folgt die A. subclavia sinistra, während die A. subclavia dextra aus der Aorta thoracica ihren Ursprung nimmt

(Meckel I. Epistol. ad Haller. 1774, III, 132, und 141. Quain, 1844, dreimal unter 291 Fällen). Letzteres Verhalten erklärt sich wie bei der vorigen Unterabtheilung f.; ausserdem sind die Ursprünge der beiden Aa. carotides einander sehr nahe gerückt, d. h. die aufsteigenden Aortenwurzeln im Wachsthum sehr zurückgeblieben; der Ursprung der A. subclavia sinistra verhält sich dagegen wie gewöhnlich. Wegen des Offenbleibens der rechten absteigenden Aorteuwurzel können die Fälle unter f. und g. auch zur II. Hauptgruppe, Abthl. 5 (S. 229) gerechnet werden.

Drei Aeste.

2. Die Zahl der Aeste ist normal. Es sind drei Aeste vorhanden, deren Bedeutung eine andere ist, als die gewöhnliche. Sie entspringen in verschiedener Reihefolge und haben verschiedene Bestimmung.

A. Der Arcus aortae verläuft wie gewöhnlich nach links. Reihefolge der Aeste:

a. Aa. subclavia dextra, carotis dextra, anonyma brachiocephalica sinistra (Tiedemann, 1822, Tab. IV, Fig. 9. Dubrueil, 1847, Taf. I, Fig. 1).

b. Aa. anonyma brachiocephalica dextra, subclavia sinistra, carotis sinistra (M. J. Weber, Meckel's Archiv 1829, S. 8).

c. Aa. subclavia dextra, ein gemeinschaftlicher Stamm für beide Aa. carotides (*Truncus bicaroticus*), A. subclavia sinistra (Portal, Cours d'anat. médic. 1803, III, 155. Tiedemann, 1822, T. III, Fig. 2. Dubrueil, 1847, p. 51 und 60. Trélat, Bull. de la soc. anat. 1856, p. 26. Der Fall ist ungenügend geschrieben; ebenso der von Dubrueil). Der Ursprung der A. carotis dextra ist von der aufsteigenden rechten Aorteuwurzel auf die linke gerückt, wozu ein Zurückbleiben der letzten beiden in ihrer Längeneutwickelung den Anlass giebt. Dieselbe Anordnung ist normal beim Elephanten (Cuvier, Leçons d'anat. comp. 1799 bis 1805, IV, 249).

d. Ein gemeinschaftlicher Stamm für beide Aa. carotides, A. subclavia sinistra, subclavia dextra. Letztere verläuft entweder hinter den beiden Aa. carotides vor der Trachea nach rechts (Walter, Mém. de l'acad. d. sc. de Berlin 1785. Dubrueil, 1847, p. 51), oder hinter dem Oesophagus (Hunauld, Hist. de l'acad. d. scienc. de Paris, 1737, p. 20. Hommel, Commerc. litter. Norimb. 1737, p. 162. Neubauer s. Erdmann, Descr. anat. arter. innom. et thyr. im. diss. Jen. 1772. Meckel I. Epist. ad Haller, 1774, III, 132 und 141. Meckel, Pathol. Anat. 1816, II, 1, S. 102. Green, Variet. in the arter. system. 1830, bei einem Kinde mit imperforirtem Anus. Quain, 1844, Taf. VII, Fig. 5, dreimal in 930 Fällen. Demeaux, Bull. de la soc. anat. 1841, p. 142. Pigné, daselbst 1847, p. 406. Cavasse, daselbst 1856, p. 72. Bradley, Journ. of anat. 1871, VIII, 341. Wood, Proceed. of the royal soc. of Lond. 1867, XV, 544. Dieselbe Leiche bot 10 Muskelvarietäten, wovon 7 an Kopf und Arm z. B. dreiköpfiger Biceps). Vermuthlich gehören hierher auch zwei unvollständig beschriebene Fälle von E. A. Lauth; Velpeau, Méd. opér. 1839, II, 228).

e. Ein gemeinschaftlicher Stamm für beide Aa. carotides, A. subclavia dextra, A. subclavia sinistra (E. A. Lauth, der Fall ist nicht genauer beschrieben).

f. Die A. anonyma brachiocephalica giebt auch die A. carotis sinistra ab, es entspringt aber die A. vertebralis sinistra direct aus dem Arcus aortae, dann folgt die A. subclavia sinistra (Saudifort, Observ. anat. pathol. Lib. IV, 1781, p. 92. Walter, Mém. de l'acad. de Berlin 1785. Meckel, Pathol. Anat. 1816, Bd. II, 1, S. 132, mehrere Male. Tiedemann, 1822, Tab. II, Fig. 7).

g. Die A. anonyma brachiocephalica giebt auch die A. carotis sinistra ab, Aa. subclavia sinistra, vertebralis sinistra (Walter, Mus. anat. 1796, p. 237. Tiedemann, 1822, Tab. III, Fig. 1).

B. Der Arcus aortae verläuft über den rechten Bronchus, ohne dass gleichzeitig Situs inversus der Eingeweide stattfände (letztere Fälle gehören,

wie gesagt, der pathologischen Anatomie an; die Reihefolge der Aeste ist wie in a, s. unten). Diese Fälle sind speciell bereits in der II. Hauptgruppe, Abth. 2, erörtert.

Reihefolge der Aeste:

a. Aa. anonyma brachiocephalica sinistra, carotis dextra, subclavia dextra (Abernethy, Cruveilhier, Cailliot zweimal, Obet, Rudolphi, Gruber, Thomson).

b. Aa. carotis sinistra, carotis dextra, subclavia dextra. Die A. subclavia sinistra entspringt aus dem Ductus arteriosus (Klinkosch) oder in besonderer Weise (Hermann, 1830, zweimal, s. oben Abth. 2, B. S. 226).

c. Aa. subclavia dextra, carotis dextra, carotis sinistra (Meckel zweimal). Der Ductus arteriosus verhält sich ähnlich wie in b.

3. Die Zahl der Aeste ist vermehrt. Aeste vermehrt.

A. Es sind vier Aeste vorhanden. Vier Aeste.

Die A. anonyma brachiocephalica zerfällt, und ihre beiden grossen Zweige entspringen gesondert. Diese Anordnung ist normal beim Walross (Daubenton s. Buffon, Hist. natur. XIII, 420), Walfischen (Hyrtl) und bei Phascolomys Wombat (Barkow, Schlagadern der Säugethiere 1866, Taf. XXX, Fig. 2).

Die Reihefolge der Aeste ist verschieden.

a. Aa. subclavia dextra, carotis dextra, carotis sinistra, subclavia sinistra (Bergerus, 1698, s. Nicolai de dir. vas. diss. Argentor. 1725, §. 7. Heister, Comp. anat. 1717, not. 27. Winslow, Expos. anat. 1732, III. 5. Ballay, Journ. de méd., Avril 1758. Monro s. Ryan, De quarund. arter. in corp. hum. distribut. diss. Edinb. 1812, p. 3, s. auch Monro, Engrav., Taf. 43. Wahrscheinlich gehört hierher auch eine ungenügend mitgetheilte Beobachtung von Fleischmann, Leichenöffnungen 1815, S. 237. Meckel, Pathol. Anat. 1816. II, 1, S. 107, zweimal. Tiedemann, 1822, Taf. III, Fig. 3. E. A. Lauth u. A. Ein unvollständig beschriebener Fall von Baron, Archiv. génér. de méd. 1825, VII, 309, gehört möglicherweise zu denjenigen, in welchen die Aorta über den rechten Bronchus verläuft, s. II. Hauptgruppe, Abth. 2, B. S. 226. Die Aorta läuft nämlich anfangs von vorn nach rückwärts, steigt dann senkrecht vor der Wirbelsäule abwärts, der Anfang der A. subclavia sinistra ist bedeutend erweitert; in denselben mündet der offene Ductus arteriosus, bei einem neugeborenen Kinde. Reihefolge der Aeste: A. subclavia dextra, Aa. carotides, A. subclavia sinistra).

b. Aa. carotis dextra, subclavia dextra hinter der A. carotis dextra nach rechts verlaufend, carotis sinistra, subclavia sinistra (Huber, Act. helvet. 1777, VIII, 74, bei einem neugeborenen Mädchen).

c. Aa. carotis dextra, carotis sinistra, subclavia dextra, die hinter oder zwischen den beiden Aa. carotides sich nach rechts wendet, subclavia sinistra (Walter, Mém. de l'acad. de Berlin 1785, Taf. III, Fig. 4 u. 5. W. Krause, Zeitschr. f. rat. Med. 3. R. 1865, XXIV, 226). Diese Fälle sind aus der Entwickelungsgeschichte bis jetzt nicht verständlich. Thomson glaubt, die Aorta sei in Walter's Fällen rechterseits verlaufen (Medico-chir. transact. 1862, XXX, 185).

d. Aa. carotis dextra, carotis sinistra, subclavia sinistra, subclavia dextra. Dieser Ursprung der A. subclavia dextra gehört der II. Hauptgruppe Abth. 5 (S. 229) an; die Arterie entspricht der persistirenden rechten absteigenden Aortenwurzel.

e. Aa. carotis sinistra, carotis dextra, subclavia dextra sinistra, subclavia. Diese Anordnung ist mit Ausnahme eines zweiten Falles von Quain (1844, Taf. VII, Fig. 2) nur beim Verlauf des Arcus aortae über den rechten Bronchus beobachtet, und correspondirt mit der vorigen Unterabtheilung d. (Fiorati, Quain, Tiedemann, Gruber zweimal, Schwegel, Patruban, L. Fick, Turner s. II. Hauptgruppe 2, S. 225).

f. Aa. subclavia dextra, carotis dextra, carotis sinistra, subclavia sinistra. Der Arcus aortae verläuft über den rechten Bronchus (Meckel, Reil's Archiv 1809, S. 437, Tab. anat. path. 1817, Fasc. I, Tab. I, Fig. 1, bei einem achtmonatlichen, missbildeten Fötus).

g. Es ist ein Truncus thyreo-vertebralis sinister vorhanden, d. h. die A. thyreoidea inferior wird von der aus dem Arcus entspringenden A. vertebralis sinistra abgegeben (Tiedemann, 1846, 28. Barkow, Angiol. Samml. d. Univ. Breslau, 1869, S. XXVI; Erläut. z. Schlag- und Blutaderlehre, 1868, Taf. 1). Reihefolge der Aeste: Aa. anonyma brachiocephalica, carotis sinistra, Truncus thyreo-vertebralis, A. subclavia sinistra. Pye-Smith, Howse und Davies-Colley, Gny's hospit. reports, 1871, XVI, 155).

h. Eine A. vertebralis entspringt von dem Arcus aortae (Quain, 1844, fünfmal unter 291 Fällen. Dies Resultat erscheint Quain durch das Spiel des Zufalls zu niedrig ausgefallen).

Viel häufiger ist dies der Fall bei der A. vertebralis sinistra, als bei der dextra. Unter 19 älteren und 18 eigenen Fällen, die Meckel (Pathol. Anat. 1816, Bd. II, 1, S. 109) zusammenstellte, fand sich kein Ursprung der A. vertebralis dextra aus dem Arcus aortae. Derselbe ist überhaupt nur beobachtet:

α. zugleich mit dem directen Ursprung der A. vertebralis sinistra aus dem Arcus (Harrison zweimal. F. Müller s. Meckel, Anat. 1817, III, 84. Tiedemann, 1822, Taf. IV, Fig. 5).

Fig. 119.

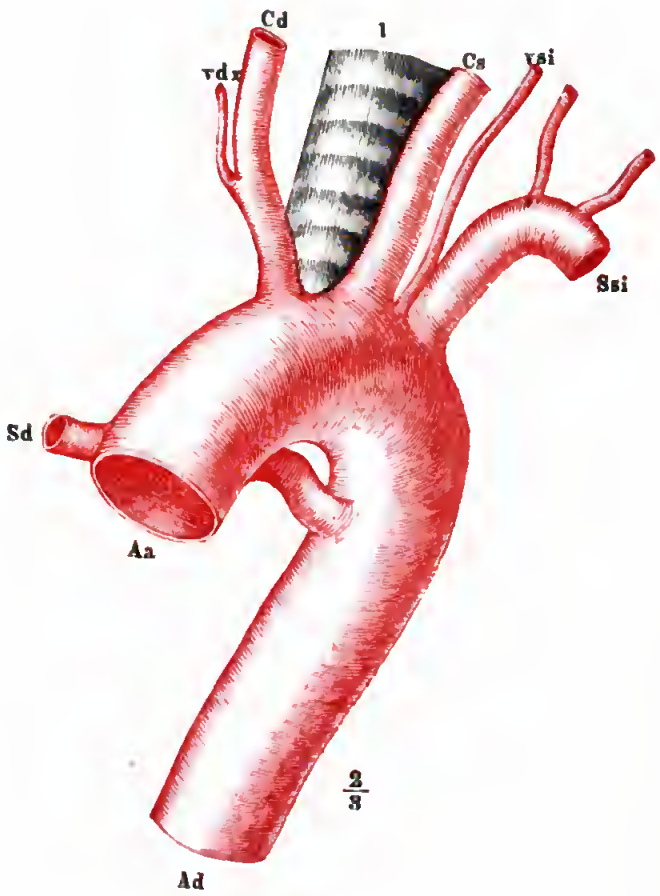

Siehe Figur 115.

β. wenn die Aorta sich rechts wendet und über den Bronchus dexter verläuft, so kann die A. vertebralis dextra, ohne dass dasselbe mit der sinistra der Fall ist, aus dem Arc. aort. für sich entspringen (Otto, Seltene Beobacht. 1824, II, 61. Reihefolge der Aeste: Aa. carotis sinistra, carotis dextra, vertebralis dextra, subclavia dextra, subclavia sinistra, hinter dem Oesophagus nach links verlaufend). Bei dieser Transposition der grossen Arterien entspricht aber die A. vertebralis dextra eigentlich der sinistra des Normalzustandes.

Die A. vertebralis sinistra entsteht gewöhnlich zwischen den Aa. carotis sinistra und subclavia sinistra (Fig. 119); selten zwischen A. subclavia sinistra und dextra (Tiedemann, 1846, Explic. p. 6) oder als letzter Ast des Arcus (Meckel, Pathol. Anat. 1816, II, 1, S. 109. Tiedemann, 1822, Taf. III, Fi-

gur 10); ersteres Verhalten ist bei Phoca vitulina normal (Tiedemann, 1822, Explic. p. 40).

Es ist vielfach beobachtet, dass die Aa. vertebrales mit zwei oder selbst drei Wurzeln entstehen, die aus dem Arcus aortae, der A. subclavia, thyreoidea inferior, cervicalis superficialis herstammen können (s. Var. der betreffenden Arterien). Hier kommen nur diejenigen Fälle von accessorischen Aa. vertebrales in Frage, bei welchen das Verhalten der grossen Gefässe des Arcus aortae zu berücksichtigen ist.

Die A. vertebralis sinistra entspringt mit zwei Wurzeln: die eine stammt aus dem Arcus aortae zwischen Aa. carotis sinistra und subclavia sinistra, die andere aus der A. subclavia sinistra (Heuckel, Medic. und chir. Anmerkungen, zweite Sammlung 1747, S. 11. Die accessorische und die eigentliche A. vertebralis treten in das Foramen transversarium des vierten resp. sechsten Halswirbels bei einem fünfjährigen Mädchen. — Huber, Act. helvet. 1777, VIII, 73, bei einem halbjährigen Knaben. Beide Wurzeln vereinigen sich am Foramen transversarium des fünften Halswirbels zu einem gemeinschaftlichen Stamme. — Quain, 1844, Taf. XXII, Fig. 8. — Tiedemann, 1846, Taf. XLI, Fig. 2. Die accessorische A. vertebralis vereinigt sich mit der normalen erst unterhalb des Foramen transversarium des dritten Halswirbels. — u. A.). Vertebr. access.

Die A. vertebralis dextra kann aus der A. carotis dextra hervorgehen, wenn die A. subclavia dextra als letzter Ast entspringt und hinter dem Oesophagus verläuft (s. Var. der A. carotis communis).

Die A. vertebralis dextra entspringt mit zwei Wurzeln aus der A. subclavia dextra, oder mit zwei Wurzeln aus der A. subclavia dextra, mit einer aus der A. thyreoidea inferior dextra (A. Meckel, Meckel's Archiv 1828, S. 170).

Die geschilderten Differenzen im Verhalten der A. vertebralis dextra und sinistra erklären sich, sobald die verschiedene Art der Entwickelung beider Gefässe berücksichtigt wird.

Die A. subclavia dextra ist homolog dem Arcus aortae, und ursprünglich sind beide Aa. vertebrales Aeste der betreffenden rechten und linken Kiemenarterie. Die Aa. subclavia sinistra und axillaris dextra aber entwickeln sich ursprünglich als Aeste der Aa. vertebrales. Wenn nun der Ursprung der A. vertebralis sinistra auf den Arcus aortae rückt, so heisst dies nichts Anderes, als dass die A. subclavia sinistra unabhängig von der A. vertebralis sinistra als unmittelbarer Ast des Arcus aortae entstanden ist. Mithin wird durch diese Art des Ursprunges eigentlich nur eine symmetrische Entwickelung der Aa. vertebrales auf beiden Körperhälften hergestellt, die bei der gewöhnlichen Entwickelungsweise vermisst wird (Fig. 120). Abgesehen von der numerischen Seltenheit ihres Vorkommens kann man sagen, dass diese Varietät, der Ursprung der A. vertebralis sinistra aus dem Arcus aortae, eigentlich die Norm darstellt.

Fig. 120.

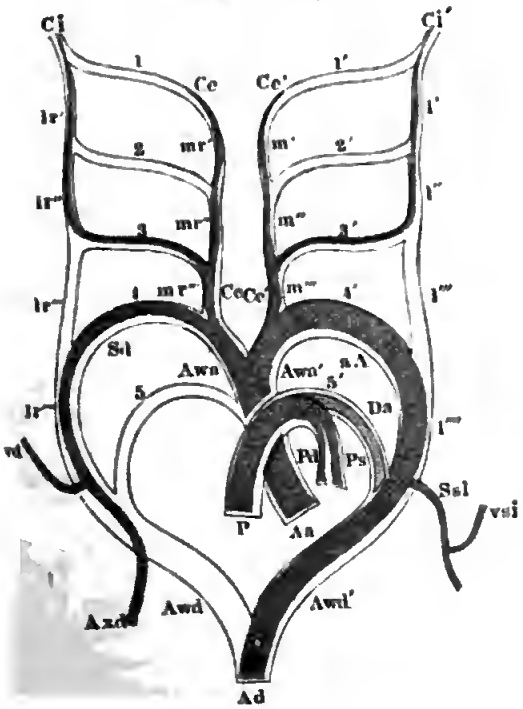

Siehe Fig. 105.

Wenn die A. vertebralis dextra mit zwei Wurzeln aus der A. subclavia dextra entsteht, so ist dies Verhalten ganz analog dem Ursprunge der A. vertebralis

sinistra mittelst Einer Wurzel aus dem Arcus aortae und mittelst Einer accessorischen aus der A. subclavia sinistra.

Der Ursprung der A. vertebralis dextra aus der A. carotis dextra zeigt an, dass die erstere ungewöhnlich nahe dem medialen Verbindungsast zwischen dritter und vierter rechter Kiemenarterie entstanden ist. Wenn unter diesen Umständen aber die A. subclavia dextra zugleich als letzter Ast des Aortenbogens entspringt, mithin die linke absteigende Aortenwurzel durchgängig geblieben ist, so repräsentirt der Anfang der A. vertebralis dextra die offenbleibende vierte rechte Kiemenarterie nebst dem lateralen Verbindungsstück zwischen vierter und fünfter rechter Kiemenarterie (Fig. 113 u. 119). Eine Obliteration des oberen Theiles der rechten absteigenden Aortenwurzel ist es, welche die Abtrennung der A. vertebralis dextra von der hinter dem Oesophagus herkommenden A. subclavia dextra bewirkt hat. Tritt eine ähnliche Obliteration ein wenig höher ein, so entsteht der oben beschriebene Ursprung der A. vertebralis dextra aus dem Anfang der Aorta thoracica (s. II. Hauptgruppe, Abth. 5. b. S. 230).

Da der Arcus aortae der linksseitigen Hälfte des fötalen Circulationsapparates angehört, so ergiebt sich a priori, was zahlreiche Beobachtungen dargethan haben: dass der selbständige Ursprung der A. vertebralis dextra weit seltener sein wird, als derjenige der sinistra. Denn die dazu erforderliche Verschiebung der Ursprungsstellen durch Atrophie resp. ungleiches Wachsthum einzelner Abschnitte der betreffenden Gefässe würde für die A. vertebralis dextra sehr viel beträchtlicher sein, als für die sinistra.

Fünf Aeste. B. Es sind fünf Aeste vorhanden.

a. Die medialen Verbindungsstücke zwischen vierter und dritter Kiemenarterie sind an einer Seite atrophirt. In Folge davon entspringen die Aa. carotides interna und externa jede für sich, die A. carotis communis fehlt. Als Annäherung hierzu ist der Fall zu betrachten, wenn die A. carotis communis sehr kurz ist (Morgagni, s. Variet. der A. carotis communis).

Diese Varietät ist bisher nur an der rechten Seite beobachtet (Power, Anat. of arter. 1860, p. 353, s. auch Quain, 1844, Taf. XII, Fig. 3, p. 101. Reihefolge der Aeste: Aa. subclavia dextra, carotis externa dextra, carotis interna dextra, carotis communis sinistra, subclavia sinistra). Die Anordnung stellt sich, was ihre Entstehung anbelangt, in Analogie mit derjenigen bei Delphinus phocaena, wo indessen die Aa. carotides interna und externa beiderseits getrennt aus den Aa. anonymae brachiocephalicae entspringen (Stannius, J. Müller's Archiv f. Anat. u. Physiol. 1841, S. 379). (S. jedoch S. 234.) Es scheint diese Bildung mit der Kürze des Halses bei dem genannten Thiere zusammenzuhängen; die A. carotis communis braucht um so weniger in die Länge zu wachsen, je näher das Herz eines Thieres seiner ursprünglichen Entwickelungsstelle am Halse gelegen bleibt.

b. Die drei normalen Aeste und beide Aa. vertebrales (Penada, Saggi terz. di osserv. e mem. path. anat. Pad. 1801, p. 44. Fiorati, Atti della Ac. di Pad. III, 38. Meckel, Reil's Arch. 1805, VI, 571. Tiedemann, 1822, Taf. IV, Fig. 4).

c. Die A. anonyma brachiocephalica fehlt, die Reihefolge der Aeste ist verschieden:

α. Aa. subclavia dextra, carotis dextra, carotis sinistra, vertebralis sinistra, subclavia sinistra (Petsche, Syllog. anat. observ. diss. Hal. 1736. Loder, Progr. in quo rec. nonnull. art. variet. Jen. 1781).

β. Aa. carotis dextra, carotis sinistra, vertebralis sinistra, subclavia sinistra, subclavia dextra (Koberwein, De vas. decurs. abnorm. diss. Viteb. 1810. Meckel, Tabul. anat. pathol. Fasc. II, 1820, Taf. X, Fig. 1. Quain, 1844, p. 51, 3 mal. Hart, s. Quain, Taf. VII, Fig. 11

γ. Aa. carotis dextra, carotis sinistra, subclavia sinistra, vertebralis sinistra, subclavia dextra; letztere hinter dem Oesophagus verlaufend (R. Wagner, Heusinger's Zeitschr. f. organ. Physik. 1828, S. 339).

δ. Aa. carotis sinistra, carotis dextra, vertebralis dextra, subclavia dextra, subclavia sinistra, letztere hinter dem Oesophagus verlaufend, während der Arcus aortae sich über den rechten Bronchus krümmte (Otto, Seltene Beobacht. 1824, II, 61); diese Unterabtheilung correspondirt mit *β*.

C. Es sind sechs Aeste vorhanden. Sechs Aeste.

a. Bei doppeltem Arcus aortae entspringen jederseits successive die Aa. subclavia, carotis externa, carotis interna (Malacarne, Osserv. in chir. 1784, II, 119). S. Fig. 121.

b. Die Aeste sind: A. subclavia dextra, vertebralis dextra, carotis dextra, carotis sinistra, vertebralis sinistra, subclavia sinistra (F. Müller s. Meckel, 1817, III, 84. Harrison 2mal. Tiedemann, 1822, Taf. IV, Fig. 5, s. III. Hauptgruppe, Abth. 3. A. g. S. 231).

4. Ausser den grossen Gefässstämmen entspringen noch untergeordnete Zweige aus dem Arcus aortae. Die Zahl der ersteren kann dabei normal oder vermehrt sein. Kleinere Zweige

Fig. 121.

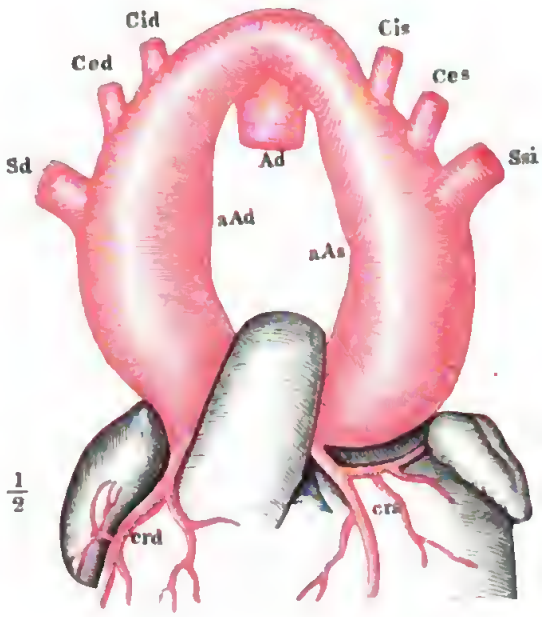

Erklärung siehe Fig 108 A.

A. Eine A. thymica sinistra zwischen der A. anonyma brachiocephalica und der A. carotis sinistra (Huber, Act. helvet. 1777, VIII, 81, mehrere Male u. A.) oder eine unpaare A. thymica aus der vorderen Wand des Arcus aortae (Hyrtl, Oesterr. med. Jahrbücher 1841, XXIV, 23, mehrere Male bei Kindern; einmal gab dieselbe eine A. pericardiacophrenica ab). Thymica sin.

B. Die A. mammaria interna dextra entspringt nach vorn neben der A. anonyma brachiocephalica, dann folgen die Aa. carotis sinistra, vertebralis sinistra, subclavia sinistra, so dass fünf Aeste aus dem Arcus hervorgehen (Cassebohm s. Boehmer, De quat. et quinq. ram. ex arc. aort. adsc. diss. Hal. 1741, Fig. II, nach vorn von der A. anonyma brachiocephalica. Meckel, Pathol. Anat. 1816, II, 1. S. 113. Hyrtl, Oesterr. medic. Jahrb. 1841, XXIV, 24, Gruber, Arch. f. pathol. Anat. 1872, LIV, 489). Oder die A. carotis sinistra entsteht aus der A. anonyma brachiocephalica, dann folgt die A. subclavia sinistra, während die Mamm. int. dextra.

A. mammaria dextra nach vorn neben der erstgenannten Arterie entspringt (Hyrtl).

Thyr. inf. dextra u. sin.

C. Die A. thyreoidea inferior dextra entspringt zwischen A. anonyma brachiocephalica und A. carotis sinistra. Oder zwischen der A. subclavia dextra und carotis dextra, wenn die A. anonyma fehlt (Loder, De nonnull. variet. art. progr. Jen. 1781, 2mal). Ein analoger Ursprung kommt auch bei der A. thyreoidea inferior sinistra vor; dieselbe kann gemeinschaftlich mit der dextra aus dem Arcus aortae entspringen (s. Meckel); oder sie entsteht für sich ebenfalls zwischen A. anonyma brachiocephalica und A. carotis sinistra (Meckel, 2mal), oder zwischen A. carotis sinistra und subclavia sinistra (Nicolai, De direct. vasor. diss. Argentor. 1725). Das häufigere Vorkommen dieser Varietät auf der rechten Seite ist in ähnlicher Weise zu deuten, wie bei den Aa. vertebrales (s. III. Hauptgruppe, Abth. 3. A. g. S. 238): die Verschiebung des Ursprunges ist zufolge der Entwickelungsgeschichte viel beträchtlicher, wenn die A. thyreoidea inferior sinistra auf den Arcus gelangen soll.

Thyr. ima.

D. A. thyreoidea ima. Von Neubauer (s. Erdmann, Descr. anat. arter. innom. et thyreoid. imae. diss. Hal. 1772) zuerst beobachtet, daher Neubaueri, auch infima, media, accessoria, profunda genannt.

Fig. 122.

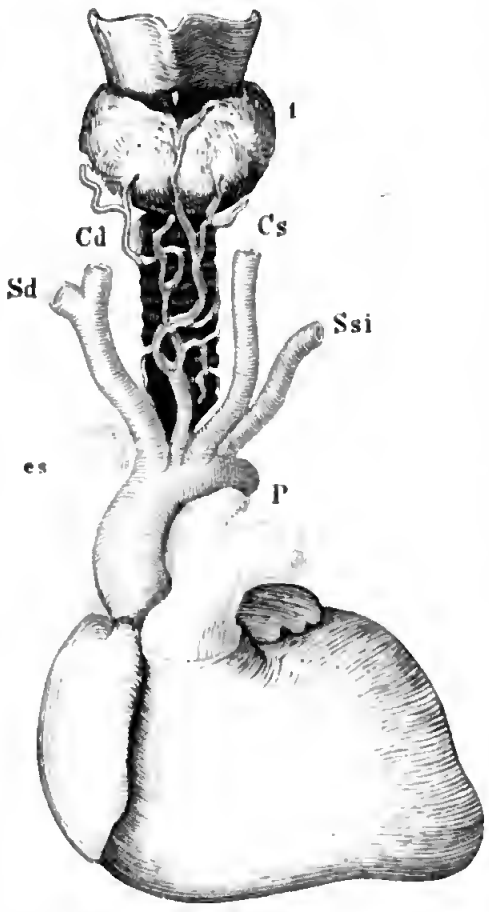

A. thyreoidea ima, bei einem Neugeborenen aus dem Arcus aortae entspringend. *Cd*, *Cs* A. carotis dextra u. sin. *Sd*, *Ssi* A. subclavia dextra u. sinistra. *P* A. pulmonalis. *cs* V. cava sup. *t* Glandula thyreoidea mit den Endästen der A. thyreoidea ima (nach Neubauer).

Diese accessorische fünfte Schilddrüsenarterie muss wohl unterschieden werden von einer abnorm aus dem Arcus aortae entspringenden A. thyreoidea inferior. Im letzteren Fall fehlt die letztgenannte Arterie an ihrer normalen Ursprungsstelle.

Die A. thyreoidea ima (Fig. 122) entspringt zwischen der A. anonyma brachiocephalica und der A. carotis sinistra (13 mal beobachtet, s. Gruber, Arch. f. path. Anat. 1872, LIV, 445) oder zwischen der A. carotis sinistra und subclavia sinistra (Nicolai, De direct. vasor. diss. Argentor. 1725, §. VII. Tiedemann, 1822, Taf. III, Fig. 12), steigt senkrecht oder etwas schräg vor der Luftröhre in die Höhe, giebt Zweige an die Trachea, zuweilen auch an die Thymus, vorzüglich aber dem mittleren Theile und dem unteren Ende der beiden oder eines Seitenlappens der Schilddrüse. Die A. thyreoidea inferior dextra oder sinistra ist bei dem Vorhandensein der A. thyreoidea ima mitunter auf einer Seite bedeutend kleiner als gewöhnlich oder diese Arterien fehlen ganz, wobei die A. thyreoidea ima zwischen den Aa. anonyma brachiocephalica und carotis sinistra entspringt (Thilow, Beschreibung pathol. anat. Gegenstände. 1804. I, 174). Die A. thyreoidea ima ahmt den Verlauf der V. thyreoidea ima nach, welche sie begleitet.

Die A. thyreoidea ima kann auch aus Aesten des Arcus aortae ihren Ursprung nehmen. Sie ist bis zum Jahre

1872 von Gruber 45 mal beobachtet, überhaupt 125 mal, worauf sich die folgenden Frequenzzahlen beziehen, kommt in der achten bis neunten (Gruber) oder in der elften bis zwölften Leiche vor (Nuhn, Uuters. und Beobacht. aus d. Gebiet d. Anat. etc. 1849, S. 22); sie entspringt, abgesehen vom Arcus aortae (16 mal) und der Frequenz des betreffenden Ursprungs nach geordnet, am häufigsten aus der A. anonyma brachiocephalica (62 mal), carotis communis dextra (20 mal), A. subclavia dextra und sinistra, Truncus thyreocervicalis, A. thyreoidea inferior, A. transversa scapulae, A. carotis sinistra, A. mammaria interna, einem gemeinschaftlichen Stamm für die A. subclavia dextra und beide Aa. carotides, A. pericardiaco-phrenica (s. Var. d. A. subclavia etc.).

Die Varietät ist chirurgisch wichtig, denn die A. thyreoidea ima müsste beim Luftröhrenschnitt unter das Messer kommen, falls man letzteren unterhalb der Glandula thyreoidea vornehmen wollte. Die Arterie kann fast fadenförmig oder bis 14 Mm. dick sein (Barkow, Angiol. Samml. d. Univ. Breslau 1869, S. XXXIX); Gruber (Oesterr. med. Jahrb. 1845, LII, Fig. 1) beobachtete sie 7 Mm. stark.

Bei Myrmecophaga tetradactyla wird die Gl. thyreoidea ausschliesslich durch eine starke, aus dem gemeinschaftlichen Stamm für beide Aa. carotides und die A. subclavia dextra entspringende A. thyreoidea ima versorgt.

E. A. coronaria ventriculi sinistra. Diese Arterie soll aus dem Arcus aortae entsprungen sein (Hyrtl, Nat. hist. review, 1861). Cor. ventr. sin.

Varietäten der A. anonyma brachiocephalica.

Als normale Schwankungen der Länge der A. brachiocephalica werden angegeben von Neubauer (Erdmann, Descript. anat. art. innom. et thyreoid. im. diss. Hal. 1772) 2,7 bis 5,0, im Mittel 3,5 Cm., von Luschka 3 bis 4,6, von Quain Anon. brachioceph.

Fig. 123.

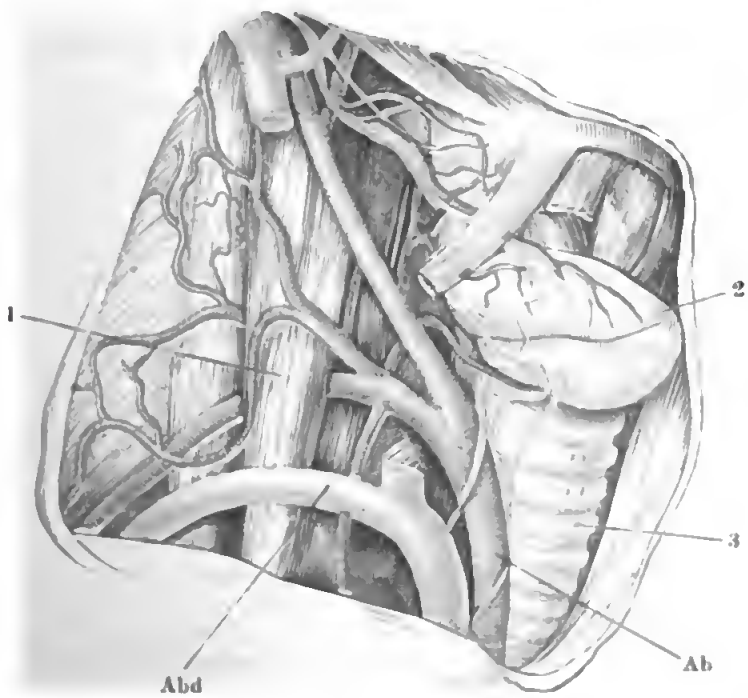

A. anonyma brachiocephalica von ungewöhnlicher Länge. *Ab* A. anonyma brachiocephalica, welche sich in die Aa. carotis communis dextra und subclavia dextra theilt. *Abd* Vena anon. brachioceph. dextra. 1 M. scalenus ant. 2 Glandula thyreoidea. 3 Trachea (nach Dubrueil).

(1844, in 105 von 219 Fällen zwischen 2,5 bis 3,8 Cm., oder zwischen 3,8 bis 5 Cm. (in 90 von 219 Fällen); von Dubrueil 4 bis 5 Cm.; von Barkow (Angiol. Samml. d. Univ. Breslau 1869. S. XXXV) in 57 Fällen (incl. Variet.) 2,3 bis 5,2 Cm. — Sie kann sich ungewöhnlich verkürzen (ca. 6 Mm. Cerutti, Pathol. Präpar. zu Leipzig 1819, S. 160. Quain, 1844, 8 mal in 219 Fällen unter 2,5 Cm., Dubrueil), womit eine Annäherung an den getrennten Ursprung der Aa. carotis und subclavia dextrae gegeben ist. — Sie ist länger als gewöhnlich, reicht bis zur Gl. thyreoidea (Burns, Diseases of the heart etc. 1809, p. 283), bis oberhalb des Sternum (Harrison, einige Male); ihre Länge beträgt mehr als 5 Cm. (Dieterich. Das Aufsuchen der Schlagadern 1831, S. 6 und 374, Quain, in 16 von 219 Fällen oder mehr als 7 Cm. Im letzteren Fall (Fig. 123) reicht sie bis zur Verbindung des fünften mit dem sechsten Halswirbel hinauf; die A. subclavia dextra entspringt im rechten Winkel abgehend hinter der Einmündungsstelle der V. jugularis interna in die V. subclavia (Dubrueil). Die Spaltungsstelle liegt öfter tiefer, wie der obere Rand des Schlüsselbeins, als höher; erstere Variation findet sich 7 mal, letztere 9 mal unter 137 Fällen (Quain).

Wenn die abnorm verlängerte A. anonyma brachiocephalica weiter medianwärts als normal verläuft, so deckt sie von vorn die Trachea und kann bei der Vornahme der Tracheotomie unterhalb der Glandula thyreoidea verletzt werden (Burns a. a. O. Lücke, Arch. für klin. Chirurgie 1863. IV, 591, 2 mal. C. Hueter daselbst). Oder sie wendet sich vor der Trachea aufsteigend nach links und gelangt hinter der Trachea oder dem Oesophagus nach rechts in der Höhe der ersten Rippe, wobei die Theilungsstelle rechts von den genannten Organen zu liegen kommt (Velpeau, Traité compl. d'anat. chir. 1837, T. I. Elém. médec. opér. 1839, II, 245, 3 mal).

Ueberzählige Aeste. A. vertebralis dextra aus ihrer Theilungsstelle (Meckel. Präparat der anatomischen Sammlung zu Göttingen Nr. 603, bei einem Kinde. Zugleich entspringt die A. vertebralis sinistra sowie die A. thyreoidea inferior sinistra aus der Wurzel der A. subclavia sinistra). Dieser Ursprung correspondirt mit demjenigen der A. vertebralis sinistra aus dem Arcus aortae zwischen A. carotis sinistra und subclavia sinistra. Wenn eine A. anonyma brachiocephalica sinistra vorhanden ist, so kann die A. vertebralis sinistra aus derselben entspringen (Dubrueil).

Eine A. thyreoidea ima (Huber, Act. helvet. 1777, VIII, 83, 6 mal, und A. — Quain, 1844, 7 mal unter 199 Fällen. — Gruber, Arch. f. pathol. Anat. 1872, LIV, 445, 19 mal unter 24 Fällen ihres Vorkommens an 200 Leichen, 2 mal zugleich mit der A. carotis sinistra). Ihr Durchmesser kann demjenigen der A. radialis (Blandin, Anat. des régions 1834, p. 196) oder der A. carotis externa (Gruber a. a. O., 2 mal) gleichkommen und 11 Mm. betragen (Gruber a. a. O.); für gewöhnlich variirt derselbe zwischen 1 bis 5 Mm. Neben einer A. thyreoidea ima aus dem Arcus aortae kann zugleich eine andere aus der A. anonyma brachiocephalica entspringen (Hyrtl, Oesterr. Zeitschr. f. prakt. Heilk. 1860, S. 324. In diesem Falle waren bei einem Kinde ausserdem noch zwei Aa. thyreoideae inferiores accessoriae, im Ganzen also acht Schilddrüsenarterien vorhanden).

Der Anfang der A. subclavia dextra theilt sich in einen starken Stamm, der fast alle Aeste der ersteren abgiebt, und in die A. subclavia (Dubrueil 1847, p. 121).

A. mammaria interna dextra (Neubauer a. a. O. S. 37. Walter, Mém. de l'acad. de Berlin 1785, Taf. I, E. Tiedemann, 1822, Tab. IV, Fig. 10).

Eine A. thymica, welche auch von einer A. thyreoidea ima abgegeben werden kann (Hyrtl, Oesterr. Zeitschr. f. prakt. Heilk. 1860, S. 323). Präparat Nr. 1957 der anatomischen Sammlung zu Göttingen bei einem Neugeborenen.

Kleinere Aeste: Aa. mediastinae, thymicae, pericardiacae, diaphragmaticae, tracheales, bronchiales anteriores, Muskelzweige an die Mm. sternohyoideus und sternothyreoideus. Eine stärkere A. bronchialis kann an der vorderen Seite der Trachea hinablaufen (Quain 2 mal unter 199 Fällen).

Es ist eine feine accessorische A. carotis rechterseits vorhanden, welche parallel der A. carotis communis am Halse aufsteigt, und eine Anzahl von Aesten

der A. carotis externa abgiebt (Charvet, Compt. rend. 1857, XLIV, 63, und Arch. gén. de méd. 1857, I, 239).

Die A. anonyma brachiocephalica gab die Aa. carotides externa und interna dextra direct ab. Beide liefen parallel dicht neben einander bis in die Gegend des Zungenbeins; die interna lag lateralwärts (Kosinsky, Gaz. médic. de Paris, 1868. Nr. 5).

Varietäten der A. carotis communis.

A. carotis communis, Verlauf. Der gemeinschaftliche Stamm für beide Aa. carotides communes kommt vor das untere Ende der Luftröhre zu liegen, wenn derselbe von beträchtlicher Länge ist (Walter, Mém. de l'acad. des scienc. de Berlin 1785. Tiedemann, 1822, Taf. III, Fig. 2. Quain, 1844, Taf. XX, Fig. 5. Dubrueil 2 mal, s. Var. d. Arcus Aortae, III. Hauptgruppe, Abth. 2. A. c. und d, S. 236). Carot. comm.

Die A. carotis communis verläuft in schräg aufsteigender Richtung vor der Luftröhre, und zwar die dextra, wenn die A. anonyma brachiocephalica oder der isolirte Ursprung der A. carotis dextra weit nach links gerückt ist; die sinistra, wenn sie auch aus der A. anonyma brachiocephalica ihren Ursprung nimmt (Scarpa, Sull' aneurisma, riflessioni e osservazioni anatomico-chirurgiche. Pav. 1804 und A.).

Die dextra verläuft bei abnormem Ursprunge der A. anonyma brachiocephalica links von der Trachea eine Strecke von fast 6 Cm. schräg vor der Trachea aufsteigend, und kann bei der Tracheotomie unter das Messer kommen (Burns, Diseases of the heart 1809, p. 284, bei einem 12jährigen Knaben), oder dieselbe verläuft dicht vor dem Anfangstheil der A. subclavia sinistra (Walter, Mém. de l'acad. des scienc. de Berlin 1785, Taf. III, Fig. 4). Sie kann auch hinter dem Oesophagus ihren Verlauf nach rechts nehmen, nachdem sie links von der Wirbelsäule aus dem Arcus aortae entstanden ist (Boulard s. Führer, Chirurg. Anat. 1857, S. 353).

Die A. carotis communis verläuft bei sonst normalem Verhalten ungewöhnlich stark geschlängelt (Morgagni, De sed. et causs. morbor. 1761, Ep. 49, Artic. 18. Dubrueil).

Das Kaliber der dextra und sinistra ist sehr ungleich.

Die A. carotis communis ist kürzer als gewöhnlich; sie theilt sich in der Höhe der Cartilago cricoidea (Quain 5 mal unter 295 Fällen), oder in der Höhe des fünften (die sinistra, Dubrueil, die dextra, Hyrtl, Oesterr. medic. Jahrb. 1841, XXIV, 18. Präparat Nr. 2088 der anatomischen Sammlung zu Göttingen), oder des sechsten Halswirbels (Burns, Diseas. of the heart, 1809, p. 285, 2 mal) oder ganz unten am Nacken (Monro, Elem. of anat. 1825, II, 238), oder schon etwa 4 Cm. oberhalb ihres Ursprunges in die Aa. carotis interna und externa (Morgagni, De sed. et causs. morbor. 1761, Ep. 29, Artic. 20, die sinistra). Eine tiefere Spaltung als normal sahen auch Ryan (De quarund. arter. in corp. hum. distr. diss. Edinb. 1812, p. 4, die A. carotis communis dextra war nur 3 Cm. lang; in einem anderen Falle lag die Theilungsstelle ca. 6 Cm. vom Arcus aortae entfernt), Otto (Pathol. Anat. 1830, S. 309), Hart (Todd's encycl. of anat. and phys. 1836, I, 484, am unteren Rande der Glandula thyreoidea beiderseits), Nuhn (Unters. und Beobacht. aus dem Gebiete der Anat. etc. 1849, Taf. III, Fig. 2), Schwegel (3 mal unter 240 Fällen). Die Aa. carotides interna und externa laufen alsdann parallel neben einander längs der lateralen Seite des Kehlkopfes in die Höhe.

Die A. carotis communis ist länger als gewöhnlich und theilt sich oberhalb des Zungenbeins (Quain 10 mal unter 295 Fällen); sie giebt die unteren Aeste der A. carotis externa (Aa. thyreoidea superior und maxillaris externa) ab, und spaltet sich erst in der Höhe des Processus styloideus in die A. carotis interna und einen gemeinschaftlichen Stamm für die Aa. temporalis superficialis und maxillaris interna (Burns, Diseases of the heart 1809, p. 287. Dubrueil, der auch die A. pharyngea adscendens aus dem Theilungswinkel entspringen sah).

Digitized by Google

Die A. carotis communis tritt zwischen den Mm. biventer mandibulae und stylohyoideus hindurch.

Ueberzählige Aeste. Die A. carotis communis dextra giebt eine A. coronaria cordis ab, welche sich in die Aa. coronariae cordis dextra und sinistra theilt (Mayer, Graefe's und v. Walther's Journal der Chirurgie, 1827, X, 52, bei einer Missbildung).

Die dextra entsendet die A. vertebralis dextra beim Ursprung der A. subclavia dextra als letzten Astes des Arcus aortae und Verlauf derselben hinter dem Oesophagus (Murray, Konigl. Vetensk. Handling. 1768, Vol. 29. Green, Variet. in the arter. systeu, 1830, p. 7. London medic. gaz. 1839, XXV, 447, s. auch Quain, 1844, Taf. VI, Fig. 13. Macartney s. Tiedemann, 1846, Taf. XXXIX, Fig. 6. Tiedemann, daselbst Fig. 4, S. 6, 2 mal. Sappey, s. Dubrueil, p. 73 u. 113. Dubrueil 1847. In den letzten beiden Fällen geschieht des Verlaufs der A. subclavia dextra keine Erwähnung. Wood, Transact. of the path. soc. 1859, X, 119. Bankart). S. Var. des Arcus aortae III. Hauptgruppe, Abth. 3. A. g. S. 238.

Die sinistra giebt die A. vertebralis sinistra ab (Holst, Ego, norw. Journ. 1832, VII, 3. Hyrtl, Oesterr. Zeitschr. f. prakt. Heilk. 1860, S. 324: die A. vertebralis sinistra entsteht aus der A. carotis communis 7 Mm. oberhalb des Ursprunges der letzteren, läuft mit dem linken N. laryngeus inferior am Oesophagus empor, kreuzt sich mit der hinter ihr verlaufenden A. thyreoidea inferior und lenkt seitwärts ab, um hinter der A. carotis, V. jugularis interna in das Foramen transversarium des vierten Halswirbels einzutreten).

Wenn ein gemeinschaftlicher Stamm für beide Aa. carotides vorhanden ist (s. Varietäten d. Arc. aortae, III. Hauptgruppe, Abth. 2. A. c. und d. S. 236), so kann aus jeder A. carotis communis unter diesen Umständen eine A. thyreoidea inferior accessoria entspringen (Patruban, Oesterr. med. Jahrbücher, 1844. XXXIX, 12).

Die A. carotis communis entsendet die A. thyreoidea inferior (bei den meisten Säugethieren kommt die A. thyreoidea inferior aus der A. carotis communis) oder diese und aus ihrem Theilungswinkel eine A. thyreoidea inferior accessoria (Nicolai, De direct. vasor. Argentor. 1725, §. VII), oder die A. carotis communis dextra die Aa. thyreoidea infer. dextra und sinistra vermittelst eines gemeinschaftlichen kurzen Stämmchens (Luschka, Anat. I. a. S. 344).

Eine A. carotis communis dextra, welche aus einer A. anonyma brachiocephalica entstanden ist, die zugleich die A. carotis sinistra abgiebt, entsendet die A. thyreoidea inferior und zugleich eine A. thymica (Meckel I, Epist. ad Haller. Vol. III, 1774, p. 141).

Die A. carotis communis dextra giebt eine A. thyreoidea inferior accessoria ab; letztere entspringt 1 Cm. oberhalb der A. anonyma brachiocephalica, läuft gerade aufwärts, ersetzt zum Theil die A. thyreoidea inferior dextra, welche nur halb so stark als gewöhnlich ist (Dubrueil, 1847, p. 72). Bei der Unterbindung der A. carotis könnte man auf diese Arterie stossen.

Die A. carotis communis dextra giebt eine A. thyreoidea ima ab, welche sich von der A. thyreoidea inferior accessoria dadurch unterscheidet, dass sie nahe der Medianlinie in der Gl. thyreoidea sich verästelt (ebenso die sinistra, Huber, Act. helvet. 1777, VIII, 84; Gruber, Arch. f. pathol. Anat. 1872, LIV, 460), — oder eine A. thymica — oder eine A. pharyngea adscendens accessoria (Tiedemann, 1822, Explic. S. 80, mehrere Male), — oder eine A. pharyngea adscendens inferior, während eine A. pharyngea adscendens superior aus der A. carotis interna kommt (Haller, Icon. anat. 1756, Fasc. VIII, p. 10). A. laryngea superior (2 mal in 292 Fällen, nach Quain).

Aufwärtsgerückte Aeste. A. thyreoidea superior (41 mal in 292 Fällen Quain; 37 mal in 117 Fällen, Bajardi, Gazetta delle Cliniche 1874, 13. Oct. London medic. record, 1874. Novbr. 18). Sie kann aus dem Anfange der A. carotis communis entspringen (Barkow, Anat. Samml. zu Breslau, zweiter Nachtrag 1850. Präparat 2010 a. rechterseits). Sie kam nur 4 mal unter 32 Fällen weiter abwärts aus der A. carotis; einmal entsprang sie mit zwei

Wurzeln, 2 Mal gemeinschaftlich mit der A. lingualis (Bajardi). Gleichzeitig kann aus derselben A. carotis communis dextra, welche selbst aus einem Truncus bicaroticus hervorgegangen ist, die A. thyreoidea inferior dextra entstehen (Quain, 1844, Taf. XII, Fig. 4).

Ein gemeinschaftlicher Stamm für die Aa. thyreoidea superior und lingualis (Barclay, Arter. of the hum. body. 1812, p. 13). A. pharyngea adscendens (6 mal unter 144 Fällen, Quain), namentlich aus dem Theilungswinkel der A. carotis communis entspringend.

Varietäten der A. carotis externa und ihrer Aeste.

A. carotis externa verläuft an der lateralen Seite des M. stylohyoideus, anstatt medianwärts von demselben (Quain, 1844, Taf. XII, Fig. 5). Car ext.

Sie fehlt und wird von Aesten der gleichnamigen Arterie der anderen Seite ersetzt (Langenbeck s. Oesterr. medic. Jahrb. 1841, XXIV, 21. Wahrscheinlich liegt ein Missverständniss dieser Angabe Hyrtl's zu Grunde, wie auch einer anderen Angabe von Dubrueil, 1847, p. 67; es wird der unten erwähnte Fall von Langenbeck gemeint sein). Sie fehlt, insofern ihre sämmtlichen Aeste einzeln von der A. carotis communis entspringen, die als A. carotis interna weiter geht — Aehnlichkeit mit dem Verhalten der V. jugularis interna (Huber Act. helvet. 1777, VIII, 98) — und sich um den Processus styloideus medianwärts herumwindet (Hyrtl, Oesterr. medic. Jahrb. 1841, XXIV, 18), oder in der Höhe desselben einen gemeinschaftlichen Stamm für die Aa. temporalis und maxillaris interna (Burns, Diseas. of the heart 1809, p. 287) abgiebt.

Oder es entspringen alle Aeste der A. carotis externa büschelförmig von einer Stelle der A. carotis communis gemeinschaftlich; der Stamm der letzteren geht dann ebenfalls als A. carotis interna weiter (Burns, Diseas. of the heart. 1809, p. 287. Münz). Sie ist sehr kurz (Langenbeck, Neue Biblioth. für Chirurgie 1822, Bd. IV. Abth. 2, S. 598. Ein anderes Präparat: Nr. 1083, findet sich in der anatomischen Sammlung zu Göttingen), und hält dabei den Verlauf der A. thyreoidea superior ein (Langenbeck daselbst). Bei Struma vasculosa kann durch pathologische Erweiterung der A. thyreoidea superior der Anschein entstehen, als sei diese der Hauptstamm, von welchem die übrigen Aeste der A. carotis externa abgegeben werden, während letztere scheinbar fehlt (s. Heidenreich, Der Kropf 1845, S. 160 u. 162).

Ueberzählige Aeste: Eine A. thyreoidea superior accessoria, welche Drüsenäste oder nur die Muskeläste der A. thyreoidea superior abgiebt. Die accessorische kann tiefer als die eigentliche A. thyreoidea superior entspringen (Tiedemann, 1822, Taf. VII, Fig. 1. — E. A. Lauth) und die A. dorsalis linguae abgeben (Tiedemann a. a. O.). Eine (4 mal unter 144 Fällen, Quain) oder zwei (2 mal) Aa. pharyngeae adscendentes accessoriae. Eine A. transv. faciei accessoria.

Aufwärtsgerückte Aeste. A. laryngea superior (unter circa 50 Fällen 5 mal, Haller, Icon. anat. 1747. Fasc. III, p. 3; unter 8 Fällen 1 mal, Meckel; unter 292 Fällen 24 mal, Quain), sie kann unterhalb der A. thyreoidea superior entspringen; Aa. cricothyreoidea, der als A. pharyngo-basilaris bezeichnete Ast der A. pharyngea adscendens, A. palatina adscendens (21 mal unter 292 Fällen, Quain), R. hyoideus der A. lingualis, Aa. transversa faciei, auricularis profunda, tympanica.

A. thyreoidea superior.

Sie verläuft quer über das Lig. cricothyreoideum, fehlt oder ist sehr klein und wird durch die A. thyreoidea superior der anderen Seite oder die A. thyreoidea inferior derselben Seite ersetzt. Während rechterseits die A. thyreoidea superior fehlt, ist dasselbe linkerseits mit der inferior der Fall (Labatt, Lond. medic. Gazette 1838. N. Ser. I, 8). Thyr sup

Abwärtsgerückte Aeste: A. pharyngea adscendens, A. palatina adscendens.

Ueberzählige Aeste. Eine A. sternocleidomastoidea, oder ein Ast, der nach hinten und lateralwärts zum vorderen Rande des M. sternocleidomastoideus verläuft und mit einem entgegenkommenden Ast der A. auricularis posterior anastomosirt (Hyrtl, Oesterr. Zeitschr. f. prakt. Heilk. 1859, S. 513).

Lar. sup. Die A. laryngea superior tritt zwischen Cartilago thyreoidea und cricoidea in den Kehlkopf (nach Meckel die Norm; sehr häufig); oder geht durch ein Loch der Cartilago thyreoidea (bei manchen Säugethieren die Norm), dringt in diesem Falle auch wohl zwischen Cart. thyreoidea und cricoidea wieder hervor und vertheilt sich an die Schilddrüse und benachbarte Muskeln (Arnold, Bemerk. über den Bau des Hirns und Rückenmarks 1838, Taf. III, Fig. 1 und 2. Gruber, Oesterr. medic. Jahrb. 1845, LII, 140).

Sie entsendet die A. cricothyreoidea (Gruber a. a. O. mehrere Male), oder letztere bildet ihre Fortsetzung und tritt, das Ligamentum cricothyreoideum medium von vorn her durchbohrend, in den Kehlkopf (M. J. Weber). Eine aus der A. carotis externa direct entstandene A. laryngea superior giebt eine A. sternocleidomastoidea ab (Dubrueil).

Cricothyr. Die A. cricothyreoidea fehlt, indem sie von der A. thyreoidea inferior abgegeben, oder durch den R. thyreoideus der A. thyreoidea superior ersetzt wird (Gruber a. a. O. 3 mal an 100 Leichen). Alsdann verläuft sie am oberen Rande des Seitenlappens der Gl. thyreoidea und gelangt hinter dem M. sternothyreoideus vor das Lig. cricothyreoideum. Oder sie ist an einer Seite stark entwickelt (Gruber a. a. O. 24 mal unter 100 Leichen, darunter 17 mal rechterseits, bis zu 5 Mm. Durchmesser), während sie an der anderen schwach entwickelt ist oder fehlt. Sie läuft alsdann entweder quer oder schräg vor dem Lig. cricothyreoideum nach der entgegengesetzten Seite hinüber und giebt Zweige an den Kehlkopf, sowie an den entgegengesetzten Schilddrüsenlappen (9 mal unter 24 Fällen an 100 Leichen, Gruber), oder sie sendet bei diesem Verlaufe einen starken vor dem Lig. cricothyreoideum senkrecht in der Medianlinie herabsteigendeu Zweig zum Isthmus der Glandula thyreoidea (Cruveilhier, Gruber a. a. O., Schwegel 3 mal), oder biegt sich selbst rechtwinklig um, während kein stärkerer Zweig zur entgegengesetzten Seite gelangt. Bei den beiden letzten Verlaufsarten ist am häufigsten die A. cricothyreoidea dextra die stärker entwickelte (6 mal unter sieben Fällen an 100 Leichen, Gruber a. a. O.).

Wenn beide Aa. cricothyreoideae stark entwickelt sind, so anastomosiren sie in der Medianlinie und es geht von da ebenfalls ein senkrecht herabsteigender Zweig ab (1 mal an 100 Leichen [1]). Alle diese Fälle von stärkerer Entwickelung der A. cricothyreoidea sind beim oberen Luftröhrenschnitt von chirurgischer Wichtigkeit. Bei vorhandenem mittleren Lappen der Gl. thyreoidea anastomosirt sie in einem grossen Bogen mit dem R. hyoideus der A. lingualis (Gruber a. a. O.).

A. lingualis.

Lingual. Verlauf. Beiderseits zwischen dem M. mylohyoideus und dem vorderen Bauch des M. biventer mandibulae bis gegen das Kinn, durchbohrt hier den M. mylohyoideus, dringt zwischen M. geniohyoideus und hyoglossus ein, um an der

---

[1]) Die betreffende Anastomose sowie das Hinüberreichen der einen A. cricothyreoidea auf die entgegengesetzte Körperhälfte müsste nach einer wahrscheinlich irrthümlichen Auffassung (Wood, Transact. of the path. soc. 1859, X, 119), wobei v. Baer's Entwickelungsschema der grossen Gefässe des Hundes zu Grunde gelegt ist, als Persistenz einer medianen Anastomose der zweiten Kiemenarterie betrachtet werden. (Ebenso soll die Anastomose zwischen einem R. cervicalis der A. occipitalis mit der A. profunda cervicis als analoge Entwickelung der ersten Kiemenarterie betrachtet werden. Indessen spricht der Umstand, dass die A. occipitalis wohl von der A. cervicalis adscendens (s. Var. d. letzteren) nicht aber von der A. cervicalis profunda abgegeben worden ist, nicht für jene Auffassung, wenngleich Theile einen Fall M. J. Weber's vom Ursprung der A. occipitalis aus der A. subclavia auf die A. cervicalis profunda zu beziehen für möglich hielt).

lateralen Fläche des M. genioglossus rückwärts in das Zungenparenchym vorzudringen (Hyrtl, Oesterr. Zeitschr. f. prakt. Heilk. 1859, S. 499).

Sie endigt an der Zungenwurzel und wird übrigens durch einen Ast der A. maxillaris interna (Th. Lanth s. E. A. Lauth) oder durch die A. submentalis (Guy's hospit. reports, 1871, XVI, 155) ersetzt.

Sie entspringt gemeinschaftlich mit der A. maxillaris externa mittelst eines kurzen Stammes (unter 50 Fällen 7 mal, Haller, Icon. anat. 1747, Fasc. III, p. 5, unter 302 Fällen 61 mal, Quain).

Sie giebt einen kurzen Stamm ab, der sich in die Aa. maxillaris interna und externa theilt, die erstere fliesst am Collum des Processus condyloideus des Unterkiefers mit der A. temporalis superficialis zusammen; von dieser Stelle aus verläuft die A. maxillaris interna horizontal medianwärts und es wird auf diese Art gleichsam eine A. aberrans hergestellt (Textor jun., Würzburger Verhandl. 1857, VII, 230).

Ueberzählige Aeste. Zweige der A. thyreoidea superior, meist die A. laryngea superior; die A. palatina adscendens; ein R. sternocleidomastoideus (Halbertsma, Ontleedk. Aanteekeningen 1863). Ein unter dem M. stylohyoideus verlaufender Ast für die Gl. submaxillaris (Guy's hospital reports, 1871, XVI, 155).

Eine A. thyreoidea superior accessoria (Tiedemann, 1822, Taf. VII, Fig. 1).

Der R. hyoideus fehlt (häufig) und wird von der A. cricothyreoidea ersetzt.

Die beiden Aa. dorsales linguae verbinden sich zu einem unpaaren, medianen, innerhalb der Mucosa zum Foramen coecum verlaufenden Stämmchen, das nur von seinem Ende aus Seitenzweige abgiebt. Diese *A. mediana linguae* (s. oben S. 96) kann von der linken A. dorsalis linguae allein abgegeben werden (Hyrtl, Oesterr. Zeitschr. f. prakt. Heilk. 1861, S. 637), öfters wird sie von Aesten der beiderseitigen Arterien anstatt von deren Stämmen zusammengesetzt. Zuweilen umgreift die mediane Arterie das Foramen coecum mit zwei Aesten, die sich vor demselben wieder vereinigen, und dringt dann mehr oder weniger weit gegen die Zungenspitze vor; oder sie theilt sich sogar an der Zungenspitze wiederum und die Aeste wenden sich bogenförmig nach beiden Seiten. Sie kommt auch bei Thieren vor: bei Cynocephalus hamadryas, Lemur albifrons, Tapirus americanus, Aquila fulva, fast constant bei Spechten (Hyrtl a. d. a. Orten und Natur. hist. review. 1862 Jan. p. 104).

Die A. sublingualis dextra versorgt den Boden der Mundhöhle und beide Gl. sublinguales, während die sinistra sehr klein ist. Sie fehlt häufig und wird dann von der A. submentalis ersetzt (Hyrtl, Corrosions-Anat. 1873, S. 185).

A. maxillaris externa.

Entspringt oberhalb des Angulus mandibulae und steigt anfangs abwärts. Ist sehr klein, reicht nur bis zum Mundwinkel (häufig), oder es werden alle Gesichtsäste von der A. transversa faciei abgegeben (Aruold 2 mal), oder von Zweigen der A. maxillaris interna ersetzt (Quain, 1844, Taf. XIV, Fig. 1). Max. ext.

Oder sie ist sehr lang und die A. angularis ist stark entwickelt. Sie ersetzt die A. nasalis oder sogar die A. frontalis aus der A. ophthalmica. Aus einer starken A. angularis steigt ein Ast zum lateralen Augenwinkel und Jochbein auf (Barkow, Blutgefässe des Menschen, 1866, Taf. XIV, Fig. 3).

Ueberzählige Aeste. A. pharyngea adscendens, R. tonsillaris der A. palatina adscendens. Eine accessorische A. pharyngea adscendens, A. sternocleidomastoidea, A. maxillaris interna (Quain, 1844, Taf. XIII, Fig. 6). Eine starke A. palatina adscendens, welche medianwärts in die Fossa temporalis, von da in die Fossa sphenopalatina eindringt und die Aeste der fehlenden A. maxillaris interna ersetzt (Hyrtl, Oesterr. Zeitschr. f. prakt. Heilk. 1859, S. 512). Die A. sublingualis; oder letztere entspringt aus der A. maxillaris externa gemeinschaftlich mit der A. submentalis.

Die A. submentalis fehlt oder ist klein und wird gänzlich oder zum Theil

durch die A. sublingualis ersetzt. Sie giebt die A. sublingualis ab oder die dextra eine A. mediana menti, welche die A. labialis inf. ersetzt (Schwegel).

Die A. labialis inf. ist an einer Seite sehr klein und wird durch die stärkere der entgegengesetzten Seite ersetzt. Sie ist doppelt vorhanden. Sie verläuft nahe dem unteren Rande der Lippe, wendet sich in der Medianlinie als *A. mediana menti* aufwärts und theilt sich am oberen Rande der Unterlippe in einen rechts- und linkslaufenden Ast, die einen zweiten feineren Gefässkranz constituiren (Cruveilhier, Theile, Arnold 2 mal).

Die A. labialis sup. entspringt schon unterhalb des Mundwinkels; sie fehlt oder ist sehr klein und wird durch die stärker entwickelte der anderen Seite ersetzt.

A. sternocleidomastoidea.

Sternocleidomast.

Dieselbe fehlt (häufig), und wird theilweise ersetzt durch Aeste aus der A. thyreoidea superior, occipitalis, Rr. parotidei, A. auricularis posterior, A. lingualis (Halbertsma, Ontleedk. Aanteeken. 1863).

A. occipitalis.

Occipit.

Verlauf. Sie entspringt schon unterhalb der A. maxillaris externa. Sie verläuft oberflächlich über den M. sternocleidomastoideus zum Hinterhaupt (Quain, Tiedemann, Arnold, Schwegel). Häufiger verläuft sie über den M. longissimus capitis und unmittelbar unter dem M. splenius. Sie fehlt rechterseits und wird durch Aeste der A. cervicalis profunda ersetzt (s. Dubrueil). Sie anastomosirt, nachdem sie einen grossen Bogen gebildet hat, mit der A. carotis externa (Huber, Act. helvet. 1777. VIII, 100, Taf. III, Fig. 4), oder durch einen starken Ast mit der A. vertebralis (s. Var. d. A. vertebralis).

Ueberzählige Aeste. A. pharyngea adscendens (19 mal unter 144 Fällen, Quain), der als pharyngobasilaris bezeichnete Zweig für die Schädelbasis, eine A. pharyngea adscendens accessoria (2 mal). Die A. sternocleidomastoidea oder mehrere Aeste für den M. sternocleidomastoideus. Die A. occipitalis sinistra entsendet vier starke Aa. aberrantes zur A. subclavia sinistra und A. thyreoidea inferior sinistra (Hermann s. Var. des Arcus aortae, II. Hauptgruppe, Abth. 2. B. S. 225).

Die Aa. occipitales dextra und sinistra stehen innerhalb der Schädelhöhle durch einen dicken Ast in Verbindung, der die beiden Foramina parietalia rechter- und linkerseits durchbohrt (Gruber, Anat. Abhandl. 1852, S. 126).

Ein Ast der A. occipitalis gelangt durch das Foramen parietale zur Dura mater (Mayer, Beschreibung des menschl. Körpers 1783, I, 284. Cruveilhier) und anastomosirt mit der A. meningea media (Jancke, De foram. calvar. diss. Lips. 1762. Soemmerring, Vom Bau des menschl. Körpers 1800. Barkow, Anat. Abhandl. 1851, S. 31).

Der vordere Endast der A. occipitalis dringt an der Sutura mastoidea in die Diploë und kehrt wieder zur Oberfläche zurück. Ein analoger Ast kommt bei Edentaten als A. diploëtica magna normal vor (Hyrtl, Anat. 1859, S. 825).

A. auricularis posterior.

Auric. post.

Verläuft einen Ast des N. facialis durchbohrend (Gött. Secirsaal).

Fehlt und wird von der A. meningea media ersetzt (s. letztere).

Sie giebt die A. transversa faciei ab.

Die A. tympanica (superior), welche durch den Canalis chordae in die Paukenhöhle eintritt, fehlt, und wird aus der A. carotis interna oder externa ersetzt.

Wenn ihr am Schädel aufsteigender Theil stark entwickelt ist und die A. occipitalis zum Theil ersetzt, so können aus denselben starke Muskelzweige hervorgehen, die hinter dem M. splenius capitis abwärts verlaufen (Luschka 2 mal).

Stylomast.

Die A. stylomastoidea gelangt durch eine eigene Oeffnung der unteren Paukenhöhlenwand in das Cavum tympani, steigt über das Promontorium zum

Steigbügel empor, läuft zwischen dessen Schenkeln hindurch, und gelangt durch eine Oeffnung in der oberen Wand der Pankenhöhle in den Canalis facialis (Hyrtl, Oesterr. med. Jahrb. 1836, XIX, 461) oder zur Dura mater (Hyrtl, 2 mal). Nach Arnold hätte es sich hier nur um einen abnormen Verlauf des Astes gehandelt, welcher, in der Norm aus der A. pharyngea adscendens resp. aus der A. stylomastoidea entspringend, den N. tympanicus begleitet (Arnold, Anat. II, 456. 1099. 1100). Diese Arterie repräsentirt eine Thierähnlichkeit: es kommt bei einigen Chiropteren, Insectivoren und Nagern (Otto, Nova act. acad. Caes. Leop. 1826, VIII, 662. A. Meckel, Meckel's Archiv 1828, S. 174. Hyrtl a. a. O. S. 459) eine starke, aus der A. carotis communis entspringende Arterie vor, welche zwischen den Crura stapedis verläuft.

Die A. stylomastoidea entsendet ein Aestchen für den horizontalen Bogengang (nach Haller, Icon. anat. T. III, 1747, p. 8, die Norm).

A. pharyngea adscendens.

Fehlt als besonderer Stamm (1 mal unter 144 Fällen, Quain) und wird von Phar. adsc.
der A. maxillaris externa ersetzt (1 mal), oder sie ist sehr klein. Ihr oberes Ende dringt mit der A. carotis interna in den Canalis caroticus (Quain, 1844, Taf. XV, Fig. 1), versorgt die Dura mater neben der Sella oder die Wand des Sinus cavernosus (Hyrtl, 2mal).

Ueberzählige Aeste. A. palatina adscendens (häufig, nach manchen Autoren die Norm). A. laryngea superior (Hildebrandt, Anat. 1792, IV, 45). Wahrscheinlich aus der A. pharyngea adscendens (W. Müller, Jenaische Zeitschr. f. Med. u. Naturw. 1871, VI, 412) erhält die Hypophysis sehr häufig einen das Keilbein von unten her durchbohrenden Ast.

A. palatina adscendens.

Fehlt als besonderer Stamm und wird von der A. pharyngea adscendens (häufig) oder der A. maxillaris externa (häufig) oder der A. occipitalis abgegeben.

Rami parotidei.

Von denselben entspringt ein Ast für den M. sternocleidomastoideus (Halbertsma, Ontleedk. Aanteeken. 1863).

A. maxillaris interna.

Sie wird bedeckt vom N. alveolaris inferior (3 mal) oder vom N. inframaxillaris (Guy's hospit. reports, 1873, XVIII, 396) oder verläuft medianwärts vom M. pterygoideus externus, durchbohrt denselben oder geht durch ein Loch in der Lamina lateralis Proc. pterygoidei oss. sphenoidei (Analogie mit dem Kaninchen, W. Krause). Sie fehlt (Quain, Hyrtl, s. Var. der A. maxillaris externa S. 249).

Ueberzählige Aeste. Der hintere Ast der A. temporalis superficialis (Haller, Icon. anat. 1747, Fasc. III, p. 9), oder die A. transversa faciei (Guy's hospit. reports, 1871, XVI, 155).

Ein starker Ast, welcher zu der Zunge verläuft und sich in die Aa. sublingualis und profunda linguae theilt (Th. Lauth s. E. A. Lauth).

Zwei starke, gewunden verlaufende Stämme, welche durch die Foramina ovale und rotundum in die Schädelhöhle dringen und die fehlende A. carotis interna ersetzen (Quain, 1844. Taf. XIII, Fig. 8).

Eine A. meningea accessoria, welche in die Pankenhöhle durch deren untere Wand eindringt, zwischen den Schenkeln des Stapes in die Höhe steigt, und durch die obere Wand des Cavum tympani, resp. den Canalis facialis in die Schädelhöhle gelangt (Hyrtl, Oesterr. medic. Jahrb. 1836, XIX, 460, bei einem achtmonatlichen Mädchen. S. Var. der A. auricularis posterior S. 251).

Die A. meningea media giebt die Aa. temporalis profunda posterior und pterygoideae ab; der vordere Ast der A. meningea media giebt eine accessorische Wurzel für die A. ophthalmica (Blandin, Anat. des régions, 1834, p. 147, öfters) oder den Hauptstamm der A. ophthalmica (C. Krause, Anat. 1841, S. 892 s. Tie-

demann, 1846, Taf. XL, Fig. 4. Dubrueil 1847, 2 mal), welche durch die Fissura orbitalis superior verläuft, oder die A. lacrymalis (Haller, Icon. anat. Fasc. VII, 1753, p. 39, 4 mal in 17 Fällen. J. Bell, Anat. of the hum. body 1797. II, 280. Murray, Descript. art. corp. hum. Upsal. 1798, p. 23. Curnow, Journ. of anat. and physiol. 1873, XIII, 155. Blandin, a. a. O. Cruveilhier, Hyrtl, mehrere Male. Barkow, Blutgefässe und Schlagadern des Menschen, 1866, Taf. XVII, Fig. 3, u. A.), welche die Ala temporalis durchbohren kann (Bankart), oder eine A. lacrymalis accessoria (Cruveilhier) ab, welche durch die Fissura orbitalis superior in die Augenhöhle gelangt. Die sinistra entsendet die A. ophthalmica (ausgenommen die aus der A. carotis interna stammende A. centralis retinae), welche durch das Foramen opticum geht und durch eine Anastomose mit dem R. posterior der A. ethmoidalis sich verbindet (Curnow). Von überzähligen Aesten kann die A. meningea media noch absenden:

Eine A. meningea media accessoria oder parva, welche neben dem Foramen spinosum durch ein besonderes Loch in die Schädelhöhle eindringt.

Innerhalb der Schädelhöhle die A. temporalis profunda posterior, welche die Schläfenschuppe etwa 2 Cm. unterhalb ihres oberen Randes durchbohrt (Gruber, Abhandl. aus d. menschl. u. vergl. Anatomie 1852, S. 126). Einen entsprechenden Knochencanal sahen Heule (Knochenlehre 1. Aufl. 1855, S. 134) und Gruber (Arch. f. pathol. Anat. 1875, LXIII, 100); letzterer an 4000 Schädeln 25 mal, darunter 8 mal an der rechten, 11 mal an der linken, 6 mal an beiden Seiten Der Canal beginnt meist 2 bis 20 Mm. oberhalb des Bodens der mittleren Schädelgrube, 15 bis 34 Mm. lateralwärts vom Foramen spinosum, verläuft schräg nach oben und rückwärts, mündet auf der äussereu Fläche der Schläfenbeinschuppe.

Rr. perforantes, die aus den Foramina parietalia, seltener mastoidea von innen nach aussen hervortreten und sich in den weichen Schädeldecken verzweigen (Hyrtl, Oesterr. Zeitschr. f. prakt. Heilk. 1859, S. 145). Ein stärkerer durch das Foramen parietale austretender Ast anastomosirt mit dem R. posterior der A. temporalis superficialis und einem Zweige der A. occipitalis, oder nur mit letzterer (Barkow, Anat. Abhandl. 1851, S. 32, s. auch Barkow, Blutgefässe und Schlagadern des Menschen, 1866, Taf. XVI).

Die A. temporalis profunda anterior giebt die A. lacrymalis ab, welche durch die Fissura orbitalis inf. oder den Can. zygomatico-temporalis verläuft.

Die A. infraorbitalis endigt schon in der Mitte des Canalis infraorbitalis, indem sie mit einem Aste der A. ophthalmica anastomosirt. Sie wird durch Aeste der A. labialis super. ersetzt (Th. Lauth s. E. A. Lauth). Dieselbe anastomosirt mit der A. alveolaris superior durch einen besonderen Knochencanal des Oberkiefers (Haller, Icon. anat. Fasc. VIII, 1756, p. 17). Sie giebt einen R. secundus (Schlemm, Arter. capit. Icon. 1830, p. 8, öfters) ab, welcher durch eine gesonderte Mündung des Canalis infraorbitalis (s. Knochenlehre S. 173) medianwärts vom Foramen infraorbitale hervordringt, und sich am M. quadratus labii superioris verbreitet. Der Canalis infraorbitalis ist bis in die Nähe des unteren Augenhöhlenrandes offen; von der A. infraorbitalis geht vor ihrem Eintritt in diesen Canal ein Zweig, stärker als die Fortsetzung des Stammes ab, kommt unter dem M. orbicularis oculi und über dem unteren Augenhöhlenrande ins Gesicht, wendet sich quer nach innen und bildet mit der A. angularis aus der A. ophthalmica einen geschlängelten Gefässbogen, der die A. angularis aus der A. maxillaris externa ersetzt (Gruber, Neue Anom. als Beiträge zur physiol. chirurg. pathol. Anat. 1849, S. 21).

Die A. buccinatoria entsteht gemeinschaftlich mit der A. masseterica, oder der A. temporalis profunda anterior oder alveolaris superior.

Die A. alveolaris sup. giebt eine accessorische A. buccinatoria sup. ab.

Die A. palatina major sendet ein stärkeres Aestchen durch ein abnormer Weise in der Mitte des harten Gaumens befindliches Foramen incisivum, welcher Verlauf zur Entstehung eines Aneurysma der A. palatina anterior in Folge des Druckes von Seiten eines künstlichen Gebisses Veranlassung geben zu können

scheint (Castle, Mott, Rheinlander, The Lancet 1850, July. Die Fälle sind unvollständig mitgetheilt).

Die A. sphenopalatina giebt die A. Vidiana ab.

A. temporalis superficialis.

Sie ist klein, wenn die A. transversa faciei aus der A. maxillaris externa entsteht. Temp. sup.

Ueberzählige Aeste. Oberhalb des Arcus zygomaticus die A. maxillaris interna (Münz). Die A. tympanica. Muskeläste für den M. orbicularis oculi. Ein Verbindungsast mit der A. occipitalis, woraus eine A. parietalis entspringt, die durch das Foramen parietale in die Schädelhöhle eindringt, mit der A. meningea anastomosirt und kleine Zweige an die Dura mater abgiebt (Faesebeck, Archiv für Anat. und Physiol. 1842, S. 475). Die A. temporalis superficialis anastomosirt mit der A. meningea media durch das Foramen parietale (s. Var. der A. meningea media, S. 252).

Die A. transversa faciei ist sehr klein (häufig), sie wird dann von der A. auricularis posterior ersetzt, oder senkt sich in die A. maxill. ext. (Barkow, Blutgefässe des Menschen, 1866, Taf. XIV); oder sie ist sehr stark und entsendet Aeste der A. maxillaris externa: die A. nasalis lateralis, oder labialis superior oder die Aa. labiales superiores und inferiores (Th. Lauth s. E. A. Lauth) oder die Aa. angularis und labialis superior (Barkow, Taf. XIII, Fig. 1).

Der vordere Ast der A. temporalis superficialis kann sehr wenig oder sehr stark entwickelt sein, und im letzteren Falle mit Aesten der A. ophthalmica anastomosiren, oder die A. zygomatico-orbitalis entsenden, oder an der lateralen Seite der Augenhöhle nahe oberhalb des Arcus superciliaris verlaufen (Quain, 1844, Taf. XIV, Fig. 4).

Varietäten der A. carotis interna und ihrer Aeste.

A. carotis interna. Verlauf. Sehr nahe der medialen Seite der A. carotis externa, oder lateralwärts neben der letzteren (Hyrtl, Oesterr. med. Jahrb. 1841, XXIV, 19, 2 mal). Sie verläuft Sförmig geschlängelt (Poiseuille s. Blandin, Anat. des régions 1834, S. 227). Car. int.

Die dextra fehlt und wird durch Zweige der sinistra ersetzt (Tode, Med. chirurg. Bibl. 1787, X, 407, bei einem 10jährigen Knaben), oder die sinistra fehlt und wird durch Aeste der A. maxillaris interna ersetzt, während die A. carotis dextra stärker als gewöhnlich ist (Quain, s. Variet. der A. maxillaris interna, S. 251).

Sie ist sehr eng, dreimal enger als die A. vertebralis (Hyrtl, Oesterr. med. Jahrb. 1836, XI, 433, bei einem 5jährigen Mädchen).

Ueberzählige Aeste. A. lagyngea (Hyrtl, Oesterr. med. Jahrb. 1836, XI, 431), A. pharyngea adscendens (9 mal unter 144 Fällen, Quain), A. occipitalis (Haller, Icon. anat. 1747, Fasc. III, p. 2. Tiedemann, 1822, p. 80, 2mal. Hyrtl, Oesterr. medic. Jahrb. 1836, XI, 431. Quain, 1844, Taf. XIV, Fig. 6. Harrison. Beck, Archiv f. physiol Heilk. 1846, V, 288. Dubrueil, die dextra), A. lingualis (C. Krause), A. transversa faciei, eine A. pharyngea adscendens accessoria (Haller s. Var. d. A. carotis communis, S. 246. Meckel, Dubrueil).

Vor ihrem Eintritt in den Canalis caroticus eine A. meningea accessoria, welche durch den Canaliculus tympanicus verläuft und zwischen den Schenkeln des Steigbügels hindurchgeht (Hyrtl, Das innere Gehörorgan 1845, S. 41, s. Var. d. Aa. auricularis posterior und maxillaris interna).

Im Sinus cavernosus ein starker Ast, der sich in die A. basilaris einsenkt, während die A. communicans posterior dextra fehlt (Duret, Arch. de physiol. 1873, p. 100. 1874, p. 68).

Digitized by Google

Ein Ast für die Schleimhaut der Wespenbeinhöhlen (Hyrtl, Oesterr. Zeitschr. f. prakt. Heilk. 1859, S. 146).

Der R. petrosus superficialis der A. meningea media, welcher mit der A. stylomastoidea sich verbindet (Schlemm, Arter. capit. superfic. lc. nov. 1830, p. 5).

A. centralis retinae (Th. Lauth s. E. A. Lanth).

Eine A. aberrans, welche aus der A. carotis interna sinistra unmittelbar unter dem Processus clinoidens posterior entsteht. Dieselbe wendet sich rückwärts, durchbohrt das Dorsum sellae und anastomosirt mit der A. basilaris, der sie an Stärke gleichkommt (Clarke s. Quain, 1844. Taf. LXXXVII, Fig. 6 und 7. S. Var. der A. basilaris).

Die A. carotis interna sinistra giebt die Aa. cerebri anterior dextra und sinistra ab (Haller, Icon. anat. 1753, Fasc. VII, p. 6. Meckel. Arnold, Bemerkungen über den Bau des Hirns und Rückenmarks 1838, Taf. II, Fig. 1. Patruban, Oesterr. med. Jahrb. 1844, XXXIX, 12); die dextra gleichzeitig die Aa. cerebri media dextra und sinistra (Haller a. a. O., Meckel, Patruban a. a. O.).

Die A. carotis interna sinistra giebt die A. cerebri anterior sinistra ab; die Aa. cerebri anterior dextra, cerebri media dextra oder sinistra entstehen aus der A. carotis interna dextra (Meckel). Oder die A. carotis interna sinistra giebt beide Aa. cerebri anteriores ab, die dextra nur die Aa. cerebri media und choroidea; die A. communicans posterior fehlt (Patruban, Oesterr. med. Jahrb. 1844, XXXIX, 12, bei einem 1jährigen Kinde). In diesem Falle ist der Circulus arteriosus Willisii nicht geschlossen, der Collateralkreislauf höchst unvollkommen.

Aus der A. carotis interna entspringt die A. profunda cerebri, welche ihrerseits die A. choroidea aussendet (Theile).

Die A. carotis dextra giebt die Aa. cerebri anterior, media und posterior dextrae ab. Letztere anastomosirt durch zwei feine Aeste mit der A. basilaris, welche nahe der letzteren sich vereinigen. Diese giebt die A. cerebralis posterior sinistra allein ab, welche mit der A. carotis sinistra durch einen feinen Ast anastomosirt. Die Aa. cerebri anter. dextra und sinistra hängen direct zusammen, auf etwa 1 Cm. langer Strecke (Incoronato, in Todaro Ricerche fatte nel laborat. di anat. normale della univ. di Roma. nell. ann. 1872. 1873. 8. 94. Tav. VI. Med. Centralbl. 1873. Nr. 28).

Die dextra giebt einen starken Ast rückwärts durch die Fissura orbitalis superior, der die zwei Zweige der A. meningea media ersetzt. Letztere versorgt das Ganglion semilunare und geht in den Hiatus canalis facial. (Curnow, Journ. of anat. and physiol. 1873, XIII, 155).

A. ophthalmica.

Ophth. Anstatt anfangs an der lateralen Seite des N. opticus, dann quer über denselben medianwärts an seine mediale Seite zu treten, läuft sie von ihrem Ursprunge ab an der medialen, unteren Seite desselben. Sie tritt an seiner medialen Seite in die Augenhöhle. Sie entsteht schon am Halse aus der A. carotis interna. Sie entspringt mit zwei Wurzeln, die den N. opticus zwischen sich fassen (Blandin, Anat. des régions 1834, p. 147) oder sie erhält eine zweite Wurzel aus der A. meningea media (s. Var. d. letzteren. S. 252).

Sie sendet einen Ast durch die Fissura orb. sup. zur Ergänzung der A. meningea media (Barkow, Blutgefässe des Menschen, 1866, Taf. XVII), oder einen Ast durch die Sutura spheno-frontalis (Barkow).

Die A. centralis retinae entspringt von einem Aste der A. ophthalmica. Sie tritt mit zwei getrennten Aesten in die Retina (häufig; auch in ophthalmoskopischen Abbildungen; Barkow, Blutgefässe der Säugethiere 1866, Taf. XXXVII, Fig. 7). Auch kann ein Ast am Rande der Papille hervorkommen; ausserdem findet man Schlängelungen, Kreuzungen, spiralige Windungen der Aeste; einmal einen zur Papille zurückkehrenden R. recurrens (Manthner, Lehrb. d. Ophthalmosc. 1868, S. 248 bis 252).

Eine A. muscularis inferior anastomosirt bogenförmig mit der A. infraorbitalis.

Die A. lacrymalis fehlt, insofern sie von der A. meningea media oder temporalis profunda anterior abgegeben wird (s. Var. d. A. maxillaris interna S. 252).

Die A. supraorbitalis fehlt und wird von der A. lacrymalis abgegeben (häufig) oder durch Aeste der Aa. nasofrontalis oder lacrymalis ersetzt.

Die A. ethmoidalis anterior fehlt nud wird durch die posterior ersetzt oder umgekehrt.

Die A. nasalis fehlt und wird durch die A. angularis derselben oder der entgegengesetzten Seite, welche über die Nasenwurzel wegläuft, ersetzt, oder sie giebt die A. angularis ab (häufig, nach Cruveilhier die Norm).

A. communicans posterior.

Communic. post.

Fehlt ganz nnd gar (Barclay, Description of the arteries of the human body, 1812, p. 47. Barkow, Angiol. Samml. d. Univ. Breslau, 1869, S. 40), oder wird durch einen Ast der A. cerebri media ersetzt.

Sie ist auf einer Seite oder auf beiden Seiten stärker oder dünner als gewöhnlich, ersteres ist häufiger der Fall, und dann vermindert sich zugleich das Kaliber der entsprechenden A. profunda cerebri.

Sie giebt die A. profunda cerebri ab (Hyrtl, Oesterr. medic. Jahrb. 1842, XXX, 257), wobei der Circulus arteriosus Willisii nicht geschlossen wird.

Die dextra verbindet sich mit der A. cerebri posterior sinistra, wodurch eine auffallende Schiefheit des Circulus arteriosus entsteht (Barkow, Angiol. Samml. d. Univ. Breslau, 1869, S. 301).

A. choroidea.

Choroid.

Sie ist sehr klein oder fehlt und wird durch einen Ast der A. profunda cerebri oder der communicans posterior vertreten.

A. cerebri anterior.

Cerebr. ant.

Sie fehlt linkerseits nnd feine anastomosirende Aeste vermitteln eine Communication zwischen der A. cerebri anterior dextra und der A. carotis interna sinistra (Arnold, Bemerk. über den Bau des Gehirns etc. 1838, Taf. 2); oder rechterseits und die rechte ist ein Zweig der linken, der sich mit dem Stamm der A. carotis interna durch feine Zweige verbindet (Barkow, Blutgefässe des Menschen, 1866. Taf. XII). Sie giebt hinter der Ursprungsstelle der A. communicans anterior einen Ast, der sich auf der entgegengesetzten Grosshirnhemisphäre ausbreitet.

Die A. communicans anterior ist doppelt oder bildet einen Plexus (Barkow) oder giebt eine A. cerebri ant. accessoria ab (Barkow).

Beide Aa. cerebri anteriores verschmelzen eine Strecke weit zu einem unpaaren Stamme (Meckel), *A. cerebri anterior communis*, analog der A. basilaris (Regel bei Ursus arctos, Barkow, Schlagadern der Säugethiere 1866, Taf. 42).

Das Ende der A. cerebri anterior verbreitet sich auf der Falx cerebri und dem Tentorium cerebelli.

A. cerebri media.

Cerebr. med.

Sie fehlt und wird durch einen Ast der A. profunda cerebri ersetzt (Hyrtl).

Sie ist stärker als gewöhnlich und vertritt zum Theil die letztgenannte Arterie.

Sie giebt die A. communicans posterior oder neben der normalen eine A. communicans posterior accessoria ab.

Varietäten der A. subclavia und ihrer Aeste.

Subcl.

A. subclavia, Verlauf. Wenn die A. subclavia dextra oder sinistra an ungewöhnlicher Stelle entsprungen ist, so ist auch ihr Verlauf von der Norm abweichend.

Die A. subclavia dextra verläuft, falls ihr Ursprung etwas weiter nach links gerückt ist, entweder hinter der A. carotis dextra (s. Varietäten des Arcus aortae, III. Hauptgruppe, Abth. 3. A. b. S. 237), oder zwischen den beiden Aa. carotides, oder hinter denselben (s. daselbst 3. A. c.) nach der rechten Seite.

Entspringt sie als letzter Ast des Arcus aortae (s. Var. desselben II. Hauptgruppe, Abth. 5, S. 229) oder aus dem Anfang der Aorta thoracica, so soll sie entweder dicht hinter den beiden Aa. carotides (Hunauld, Mém. de l'acad. des scienc. 1735, p. 28, Nr. 7. Walter, Mém. de l'acad. des scienc. de Berlin 1785, III, 62. Blandin s. Gaz. méd. de Paris 1848, p. 714) verlaufen können, oder sie geht zwischen Trachea und Oesophagus (Bayford, Mem. of the med. soc. of London Vol. II, 1793, p. 275. Brewer, Journ. de chir. 1791, II, 281. A. Monro, De dysphag. diss. Edinb. 1797. Zagorsky, Mém. de l'acad. d. sc. de St. Pétersbourg, T. II, 1810, p. 318. Herold, Obs. qu. ad corp. hum. part. struct. diss. Marburg,

Fig. 124.

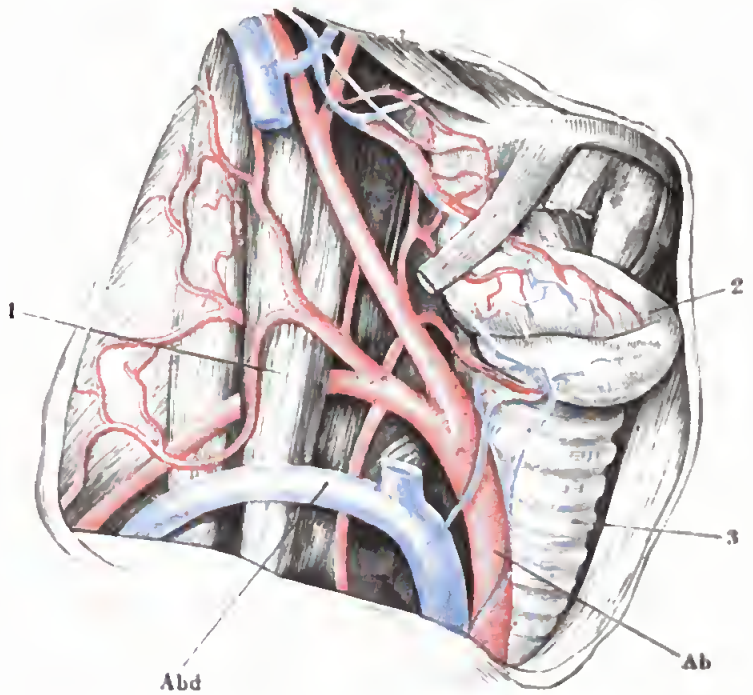

Siehe Fig. 123.

1812. Meckel, Path. Anat. 1816, II, 1, S. 100. Hesselbach, Beschreibung d. anat. Präp. zu Würzburg, 1824, S. 181. Lenoir, s. Bull. de la soc. anat. 1832, p. 108. Der Fall ist unvollständig mitgetheilt. — Tiedemann, 1846, Tab. XXXIX, Fig. 4. Pigné, Bull. de la soc. anat. 1847, p. 406. Peacock, Transact. of the pathol. soc. of London 1860, XI, 43 (3 mal). Bradley, Journ. of anat. and physiol. 1871, VIII, 341), oder gewöhnlich hinter dem Oesophagus und vor der Wirbelsäule nach rechts. In letzterem Falle sollte einer hergebrachten medicinischen Fabel zufolge die A. subclavia einen Druck auf die Speiseröhre bewirken und zu Schlingbeschwerden (Dysphagia lusoria) Veranlassung geben. Nach einer eben so unbegründeten, von Autenrieth und Oehl aufgestellten Hypothese soll die Ur-

sache der Linkshändigkeit in diesem Verlauf zu suchen sein. Man hat einmal den rechten Arm kleiner und seine Muskeln schwächer gefunden (Murray, Konigl. Vetensk. Handling. 1768, Vol. XXX), was jedoch später nicht wieder beobachtet ist.

Der betreffende Verlauf ist von praktischer Wichtigkeit, weil man bei einer versuchten Unterbindung auf die A. carotis dextra stossen würde, wie es Liston (The Lancet 1839, p. 37) begegnet ist.

Die A. subclavia sinistra kann beim Verlauf der Aorta thoracica an der rechten Seite der Wirbelsäule (analog der A. subclavia dextra) als letzter Hauptstamm des Bogens unterhalb (z. B. 2 Cm.) der A. subclavia dextra entspringend, hinter der Speiseröhre nach der linken Oberextremität sich wenden (Fiorati, Saggi scient. di Padova 1786, I, 69. Otto, Seltene Beob. 1824, II, 61. Patruban, Prag. Vierteljahrsschr. 1848, I, 29. Turner, Brit. medico-chir. review 1862, XXX, 186. Gruber, Oesterr. Zeitschr. f. prakt. Heilk. 1863, S. 434, 2 Fälle).

Fig. 125.

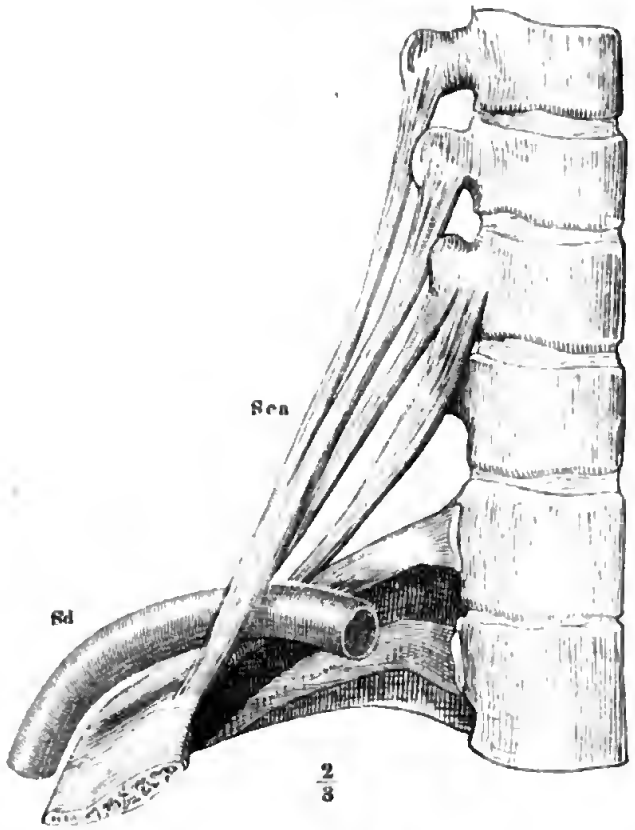

Verlauf der A. subclavia dextra zwischen zwei Bündeln des M. scalenus anterior, welchen sie durchbohrt. Präparat der anat. Samml. zu Göttingen Nr. 2114.
Sca M. scalenus anterior. *Sd* A. subclavia dextra.

Bei der Krümmung des Arcus aortae über den Bronchus dexter ereignet es sich, dass der Ursprung der A. subclavia sinistra hinter den Oesophagus zu liegen kommt (L. Fick, Tract. de illeg. vasor. curs. hom. innat. Marb. 1854, p. 14). Der Abstand ihres höchsten Punktes von der Clavicula betrug 4 mal unter 25 Fällen zwischen 25 bis 38 Mm. (Quain).

Die A. subclavia kann anfangs hoch am Halse hinaufsteigend sich erstrecken, so dass sie bis zu 4 Cm. höher als gewöhnlich hinaufreicht; namentlich ist dies bei der A. subclavia dextra der Fall, wenn die A. anonyma brachiocephalica ungewöhnlich lang ist (Fig. 124). Die Länge der A. subclavia dextra bis zum Ursprung ihres ersten Astes beträgt (Quain, in 65 Leichen):

0 bis 13	Mm.	in	8	Leichen
13 bis 25	„	„	33	„
25 bis 38	„	„	23	„
44	„	„	1	Leiche
			65	Leichen

oder im Durchschnitt 22 Mm.

Es kommt vor, dass die A. subclavia unmittelbar hinter der V. subclavia vor dem M. scalenus anticus verläuft (Manec, Traité de la ligat. des art. 1832, Taf. 3. Lizars, The Lancet, 1834, Nr. 572. Hird, London med. Gazette, 4. Febr. 1837. Velpeau, Méd. opér. 1839, II, 201. — Lond. med. gaz. 1839, XXV, 447, linkerseits. — Demeaux, Bull. de la soc. anat. 1841, p. 172, beiderseits. Cruveilhier; Duval, Extr. d'un ouvr. intit. mém. d'anat. descr. et de méd. opér. 1853, Livr. I, 3 mal unter 200 Fällen; Schwegel, 1 mal unter 140 Fällen; Bochdalek jun. Arch. f. pathol. Anat. 1867, XLI, 261, die dextra). Andererseits kann die V. subclavia mit der Arterie hinter dem M. scalenus anticus verlaufen (Blandin, Traité d'anat. des régions. 1834, p. 210. Dubrueil, 1847, Taf. IV), oder die Vene hinter dem letzteren, die Arterie aber vor demselben (Martin s. Froriep's Notizen 1828, XXII, 336. Velpeau a. a. O. Manec s. Robert, Thèse des aneur. de la rég. sus-clavic. Paris 1842, p. 13). Die Varietät giebt Anlass, die Arterie bei Unterbindungsversuchen zu übersehen. Ferner könnte die oberflächlich verlaufende und pulsirende A. subclavia bei (überzähligen) Halsrippen mit einem Aneurysma verwechselt werden. Paget (Turner Journ. of anat. II. Ser. Nov. V, p. 136) diagnosticirte 4 Fälle im Leben. Oder die A. subclavia durchbohrt den M. scalenus anticus vermöge einer Spalte, welche seine Bündel zwischen sich lassen (Robert, a. a. O., häufig. Knox, Lond. medic. gaz. 1843, p. 532. Quain. 1844, Taf. XXI, Fig. 1 und 2. Im letzteren Falle wird die A. subclavia von einer Nervenwurzel des Plexus brachialis begleitet. Henle 2 mal, s. Muskellehre S. 125. Hyrtl, Anat. 1863, S. 406 (Fig. 132).

Die A. subclavia bildet um den M. scalenus anticus durch Theilung und Wiedervereinigung eine Insel oder vielmehr einen Gefässring (Hyrtl, Topogr. Anat. 1853, I, 315. Schwegel, 3 mal in 140 Fällen). Der vordere Schenkel des Ringes ist der schwächere, die V. subclavia verläuft hinter dem M. scalenus anterior. Diese Abnormität würde eine Unterbindung der A. subclavia erfolglos machen, im Fall nur der eine Schenkel des Ringes unterbunden würde.

Oder die A. subclavia theilt sich in zwei Stämme, die als getrennte Aa. axillaris und brachialis verlaufen und sich erst als Aa. radialis und ulnaris durch einen kurzen dicken Verbindungsast auf eine kurze Strecke vereinigen (Beck, Archiv für physiol. Heilkunde 1846, V, 288).

Wenn eine überzählige Halsrippe vorhanden ist, so verläuft die Arterie oberhalb derselben und nicht über die erste Rippe. Dieses ereignet sich jedoch nur in dem Fall, dass die Länge der Halsrippe mindestens 5,6 Cm. beträgt (Adams, Dublin Journ. of med. 1839, 1 mal. Halbertsma, 4 mal. Ontleedkundige waarnemingen, 1856, p. 10). Ist die Länge der ersten Rippe abnormer Weise so gering, dass sie nicht bis zum Sternum reicht, dann verläuft die A. subclavia vor dem vorderen Rande des überzähligen M. intercostalis, der den Zwischenraum zwischen erster Rippe und zweiter Rippe ausfüllt (Fischer, Wien. med. Wochenschrift 1856, Nr. 30).

Die A. subclavia kann ungewöhnlich weit nach hinten, nämlich zwischen den Mm. scalenus medius und posterior hindurchgehen, und alsdann ein Nervenstamm des Plexus brachialis statt ihrer unterbunden werden.

Aufwärtsgerückte Aeste. Aa. thyreoidea inferior (27 mal unter 273 Fällen, Quain), cervicalis adscendens, transversa scapulae, intercostalis prima, cervicalis profunda (14 mal unter 285 Fällen, Quain).

Die Aa. radialis und ulnaris entspringen aus dem Ende der A. subclavia, so dass die A. axillaris anscheinend doppelt vorhanden ist (Ludwig, De var. art. brach. ram. progr. Leipzig 1767).

Ueberzählige Aeste. Eine accessorische Wurzel für die A. vertebralis,

welche sich ähnlich wie solche, die aus dem Arcus aortae entspriugen, verhält (s. Var. d. Arcus aortae, III. Hauptgruppe, Abth. 3. A. g. S. 238).

Eine A. vertebralis accessoria aus der hinteren Wand entspringend, tritt in das Foramen transversarium des siebenten Halswirbels, und zerfällt in Muskel- und Wirbelcanalzweige (Luschka, Die Halsrippen etc. 1859, S. 7).

Die A. subclavia dextra entsendet eine feine A. aberrans, nahe dem Ursprung der A. vertebralis entstehend, welche hinter dem Oesophagus herabsteigt, und in die Aorta thoracica dicht unterhalb des Ligamentum arteriosum mündet. Dieselbe repräsentirt die rechte absteigende Aortenwurzel und ist gleichwerthig der über den rechten Bronchus abwärtssteigenden Aorta thoracica oder dem unteren Theile des rechten Aortenbogens, wenn letzterer doppelt ist (Wood, Transact. of the pathol. soc. 1859, X, 123, häufig. S. Var. des Arcus aortae II. Hauptgruppe). Resl. d Arc. aort. dexter.

Die aus der Aorta thoracica entstandene und hinter dem Oesophagus verlaufende A. subclavia dextra giebt zwei Aa. intercostales sinistrae ab (Murray, Konigl. Vetensk. Handling. 1768, Vol. XXX). Der Fall gehört zu den sehr merkwürdigen, in welchen eine Arterie der rechten Körperhälfte Aeste für die linke Seite entsendet.

Aus der A. subclavia dextra entspringt eine A. thyroidea ima und verläuft vor der A. carotis communis dextra (Nuhn, Untersuchungen aus d. Gebiet d. Anat. u. Physiol. 1849, S. 24), oder ein kurzer gemeinschaftlicher Stamm, aus welchem die Aa. thyreoidea inferior dextra und sinistra hervorgehen (Barclay s. Burns, Diseas. of the heart 1809, p. 290); oder neben der A. mammaria interna eine A. thyreoidea inferior accessoria; letztere verläuft unter und vor der V. subclavia, dann neben der A. carotis communis, etwa 4 Cm. oberhalb der A. anonyma brachiocephalica und versorgt den rechten Lappen der Schilddrüse (Alquié s. Dubrueil). Bei der Unterbindung der A. carotis communis würde diese A. thyreoidea accessoria Schwierigkeiten bereiten. Sie ist nicht zu verwechseln mit der A. thyreoidea ima: letztere versorgt die Gl. thyreoidea in ihrem medianen Theile, die A. thyreoidea inferior accessoria an ihren lateralen Parthien. Beide genannten Arterien können zugleich und sogar doppelt vorhanden sein, so dass acht Aa. thyreoideae gleichzeitig beobachtet werden. Nämlich zwei superiores, zwei inferiores aus den Aa. subclaviae, zwei inferiores accessoriae ebendaher, zwei imae, von denen die links gelegene aus dem Arcus aortae, die rechts verlaufende aus der A. anonyma brachiocephalica entsteht (Hyrtl, Oesterr. Zeitschr. f. prakt. Heilk. 1860, S. 324, bei einem Kinde).

Eine solche A. thyreoidea inferior accessoria kann hinter der A. carotis communis verlaufend die A. transversa scapulae abgeben (Hyrtl, daselbst).

Eine oder zwei Aa. mammariae int. access. (s. Var. d. A. mamm. int. S. 262).

Die A. subclavia sinistra entsendet einen gemeinschaftlichen kurzen Stamm für die Aa. mammaria interna, thyreoidea inferior und transversa scapulae (Huber, Act. helvet. 1777, VIII, 92. Quain, Taf. XXI, Fig. 8), oder einen solchen für die Aa mammaria interna, transversa colli, transversa scapulae, welcher den M. scalenus anticus durchbohrt (Quain, Taf. XXI, Fig. 6).

Die von der linken Seite des Arcus aortae entstandene A. subclavia dextra entsendet einen solchen Stamm für die A. vertebralis, welche die A. cervicalis profunda abgiebt und die A. mammaria interna, aus welcher eine A. bronchialis dextra entspringt (Zagorsky, Mém. de l'acad. de St. Pétersbourg 1834. Sc. math. phys. et natur. III, 640).

Eine A. mammaria lateralis (Blandin, Anat. des régions 1834, p. 250, mehrere Male, s. Var. der A. mammaria interna S. 262).

Eine feine Arterie für den Plexus brachialis (nach Quain häufig).

Die A. dorsalis scapulae (Quain, 1 mal auf je $2^1/_6$ Fälle).

Die A. subclavia giebt eine A. pericardiaca ab, welche dicht hinter der A. anonyma brachiocephalica zum Herzbeutel verläuft (Dieterich, d. Aufsuchen d. Schlagadern 1831, S. 9), oder eine A. bronchialis; die dextra eine besonders starke A. bronchialis dextra (Präparat Nr. 577 der anatomischen Sammlung zu Göttingen); ebenso die sinistra eine A. bronchialis sinistra (Turner, Medico-chir. transact. 1862, XXX, 187).

A. vertebralis.

Vertebr. **Verlauf.** Die abwärts von der A. subclavia sinistra aus dem Arcus aortae entstandene A. vertebralis dextra verläuft in schräger Richtung hinter dem Oesophagus nach rechts hinüber zum Foramen transversarium des siebenten (Struthers, Journ. of anat. 1874, Nr. XV, 26, bei einem 15jährigen Knaben) oder des sechsten Halswirbels (s. Var. des Arcus aortae II. Hauptgruppe, Abth. 5. b. S. 230).

Wenn die A. vertebralis aus dem Arcus aortae oder aus der A. carotis communis (s. Var. derselben) entspringt, so kann sie neben der letzteren ausserhalb des Canalis vertebralis verlaufen.

Sie tritt durch das Foramen transversarium des siebenten, fünften, vierten, dritten, zweiten Halswirbels in den Canalis vertebralis, und verläuft alsdann anfangs hinter der A. carotis communis, z. B. dem N. sympathicus folgend, bis nahe unter die Birfurcationsstelle der A. carotis communis, von der sie nur durch ein dünnes Blatt der Fascia cervicalis profunda getrennt ist; dieses Lageverhältniss könnte bei der Unterbindung der A. carotis communis Schwierigkeiten bereiten. Die in das Foramen transversarium des vierten Halswirbels eintretende A. vertebralis wird bis dahin von der dicht anliegenden A. thyreoidea inferior begleitet (Demarquay, Bull. de la soc. anat. 1845, p. 41, beiderseits).

Die A. vertebralis sinistra tritt zwischen dem dritten und zweiten Halswirbel aus dem Foramen transversarium hervor, bildet einen nach hinten convexen Bogen und kehrt dann zum Foramen transversarium des ersten Halswirbels zurück (Romaglia, Il Filiatre-Sebezio, April 1834).

Die beiden Aa. vertebrales sind verschieden stark, die Durchmesser können sich wie 2 : 1 verhalten. Die dextra ist häufiger die engere (M. J. Weber. Davy. Edinb. med. and surg. Journal 1839, LI, 70, 26 mal in 98 Leichen, während die sinistra 8 mal die engere war. Theile); nach Meckel kommt die dünnere ebenso oft rechts wie links vor; die sinistra sah Cruveilhier sehr eng. Barkow (Angiol. Samml. d. Univ. Breslau, 1869, S. XLII) fand in 50 Leichen 15 mal die linke, 11 mal die rechte stärker.

Das obere Ende der A. vertebralis bildet eine Insel zum Durchtritt des N. hypoglossus (Museum der Josephs-Akademie in Wien. Otto, Pathol. Anat. 1830, S. 309).

Die A vertebralis sinistra bildet an der vorderen Fläche der Med. oblongata eine Insel von 18 Mm. Länge oder 9 Mm. Breite durch Theilung und Wiederzusammenfluss, ehe sie in die A. basilaris einmündet (Patruban, Oesterr. med. Jahrb. 1844, XXXIX, S. 12).

Ueberzählige Aeste. A. thyreoidea inferior (Quain, 1 mal unter 273 Fällen s. Tiedemann, 1846, Taf. XLI, Fig. 4; Tiedemann, Explic. 1846, p. 28; s. auch Variet. d. Arcus aortae III. Hauptgr. 3. A. g. Wiener anat. Museum, 1869, Angiol. Nr. 125 b. rechterseits). A. intercostalis prima (Quain, 2 mal in 276 Fällen). A. cervicalis profunda. Dieselbe kann innerhalb des Canalis vertebralis ihren Ursprung nehmen (Schwegel); oder es entspringen Muskeläste aus der A. vertebralis, welche zum Ersatz für die fehlende A. cervicalis profunda dienen (Cruveilhier, Dubrueil).

Vor ihrem Durchtritt durch das Foramen transversarium des Atlas theilt sich die A. vertebralis sinistra in zwei Zweige, von denen der eine ihrem gewöhnlichen Verlaufe folgt, der andere zwischen Atlas und Epistropheus in die Schädelhöhle gelangt (Herberg, Walther und v. Ammon's Journal 1845, IV, 418).

Sie giebt die A. occipitalis (Green, Variet. in the arter. system 1830, p. 10), oder eine A. aberrans ab, welche in die A. occipitalis einmündet (Schlemm, Arter. capit. sup. icon. nov. 1830, p. 5. Tiedemann, 1846, Taf. XLI, Fig. 1).

Die A. spinalis anterior fehlt linkerseits (E. A. Lauth, Hyrtl, Oesterr med. Jahrb. 1842, XXX, 257), die dextra theilt sich bald in einen rechten und linken Ast (E. A. Lauth).

Es findet sich ein ca. 1,5 Mm. dicker R. spinalis für die Cervicalanschwellung des Rückenmarkes (Cruveilhier).

Eine A. cerebelli inferior posterior fehlt (häufig); die dextra entspringt unterhalb des Processus transversus des Atlas aus der A. vertebralis, geht durch ein eigenes Loch dieses Fortsatzes an der vorderen lateralen Seite der A. vertebralis nach oben und medianwärts, durchbohrt das Lig. atlanto-occipitale posticum sowie die Dura mater und verästelt sich wie gewöhnlich (Hyrtl a. a. O.). Die A. cerebelli inferior posterior giebt die A. spinalis posterior ab (häufig).

A. basilaris. Verläuft durch ein Loch im Dorsum sellae (M. J. Weber 2 mal). Bildet nahe ihrem Ursprunge (Quain, 1844, Taf. LXXX, 2 mal. Barkow, Blutgefässe und Schlagadern des Menschen, 1866, Taf. XI, Fig. 5, s. auch Barkow, Angiol. Samml. 1869, S. 39. Nr. 233), oder in der Mitte ihrer Länge (Davy, Edinb. med. and surgic. Journ. 1839, LI, 70, 2 mal unter 98 Fällen. Serres, 5 bis 6 mal. Béclard, s. Malgaigne, Chir.-Anat. 1842, I, 186) eine Insel; oder die beiden Aa. vertebrales steigen getrennt neben einander auf und communiciren durch drei grosse, kurze Aeste (Ribes und Chaussier s. Malgaigne a. a. O.). Ein solches Loch in der A. basilaris kann von einer Vene passirt werden (Otto, Anat. Samml. zu Breslau 1838, Nr. 2001). In ihrem Inneren finden sich bandartige Scheidewände als Andeutung einer Spaltung, die in früheren Perioden der Entwickelung normal ist; dieselben liegen in einer Sagittalebene, kommen besonders im hinteren Theile der A. basilaris vor und finden sich ungefähr bei 17 Proc. aller Leichen (Davy, Edinb. med. and surgic. Journ. 1839, LI, 70, 17 mal unter 98 Fällen. — Hyrtl a. a. O.). Basil.

Ueberzählige Aeste. Eine A. aberrans, welche durch ein Loch im Dorsum sellae zur A. carotis interna dextra geht; die A. vertebralis dextra ist halb so stark als die sinistra (Tüngel, Klin. Mittheil. des allg. Krankenh. zu Hamburg für 1860. Hamb. 1862, S. 158. S. Var. der A. carotis interna S. 254).

Die A. cerebelli inferior anterior läuft gestreckt nach der hinteren Fläche der Pars petrosa oss. temporum, tritt zwischen der Portio intermedia und dem N. facialis hindurch und kehrt in scharfem Bogen zum vorderen unteren Lappen des Kleinhirns zurück (Hyrtl, Oesterr. med. Jahrb. 1842, XXX, 257).

Sie fehlt (häufig).

Die A. cerebelli superior sinistra durchbohrt die Portio major N. trigemini (Hyrtl a. a. O.).

Die A. cerebri posterior verläuft an beiden Seiten unterhalb des N. oculomotorius anstatt über denselben (Hyrtl a. a. O.). Sie ist sehr schwach, der Circulus arteriosus nicht geschlossen (Barkow, Angiol. Samml. d. Univ. Breslau, S. 42, Nr. 237 und S. 48, Nr. 262) oder ihr Anfang ist fadendünn und ihre Aeste erhalten Blut durch die A. communicans posterior (Barkow, S. 305, Fig. XXXVI). Fehlt linkerseits und dafür ist eine A. cerebelli superior accessoria sinistra vorhanden (Hyrtl a. a. O.).

Die A. cerebri posterior entsendet die A. cerebelli inferior anterior oder eine accessorische A. cerebelli inferior.

A. mammaria interna.

Verlauf. Sie entsteht hinter (1 mal unter 297 Beobachtungen, Quain) oder lateralwärts (5 mal) von dem M. scalenus anticus aus der A. subclavia. Sie läuft erst eine kurze Strecke aufwärts, um dann herabzusteigen. Sie läuft in einer Entfernung von nur 5 Mm. vom lateralen Rande des Sternum (normal nach Dubruell). Die A. mammaria interna dextra verlässt im vierten Interstitium intercostale den Thorax, um unter dem fünften Rippenknorpel durch das fünfte Interstitium in die Brusthöhle zurückzukehren (Hyrtl). Wenn die A. mammaria interna aus der A. subclavia nahe ihrem Ende entspringt (Quain, 1844, Taf. XXIV, Fig. 4, 1 mal unter 297 Beobachtungen. E. A. Lauth. Nuhn, Unters. und Beobacht. aus dem Gebiet der Anat. etc. 1849, S. 23 u. A.), so geht sie hinter (Labatt, Lond. med. gazette, 1838, I, 8) oder vor (Münz 2 mal. Quain, 1844, Taf. XXI, Fig. 10. Nuhn a. a. O. Taf. III, Fig. 4. Schwegel. Hargrave s. Power, Anat. of arter. 1860, p. 356. Gruber, Arch. f. path. Anat. 1872, LIV, 489, Taf. XIX) dem M. scalenus anticus medianwärts und dann nach unten. Mamm int.

Digitized by Google

Ueberzählige Aeste. Eine A. thyreoidea ima (rechterseits: E. A. Lauth Theile. Hyrtl, Oesterr. Zeitschr. f. prakt. Heilk. 1859, S. 530, bei einem Kinde. — Linkerseits: Luschka, Brustorgane 1857, S. 19. — Beiderseits: Gruber, Oesterr. med. Jahrb. 1845, LII, 138, bei einem Kinde). Die aus der A. mammaria interna sinistra (Luschka, a. a. O.) hinter dem Knorpel der ersten Rippe entspringende A. thyreoidea ima verläuft anfangs mediauwärts hinter dem Manubrium sterni, dann in der Medianlinie vor der Trachea aufsteigend.

Die dextra giebt eine A. thyreoidea inferior dextra ab, während die A. thyreoidea inferior sinistra fehlt (Cerutti, Pathol. Präpar. zu Leipzig 1819, S. 160), oder eine A. thyreoidea inferior, welche quer am unteren Rande der Glandula thyreoidea zum linken Lappen der letzteren geht (Barkow, Anat. Abhandl. 1851, S. 31), oder eine A. thyreoidea inferior dextra accessoria (Barkow daselbst), oder eine A. thyreoidea inferior accessoria (Wood, Proceed. of the r. soc. of Lond. 1867, XV, 544). Bei der Unterbindung der A. carotis communis könnte man auf diese Aeste stossen.

Die A. mammaria interna entspringt gemeinschaftlich mit der A. thyreoidea inferior.

Eine besouders starke A. bronchialis (4 mal in 297 Fällen, Quain), oder Zweige zu den untersten Riugen der Trachea (Dubrueil), oder ein gemeinschaftlicher Stamm für die eine rechte und linke A. bronchialis (Quain, 1844, Taf. XXIV, Fig. 5).

Die dextra giebt einen hinter dem Ursprung des M. sternothyreoideus medianwärts verlaufenden Ast, der in der Mediaulinie zwei Aa. thymicae erzeugt, dann im rechten Winkel aufwärts gekrümmt sich in zwei Zweige theilt; einer verläuft als A. thyreoidea ima (s. oben), der andere legt sich an den vorderen Rand des linken M. sternocleidomastoideus und zerfällt in einen aufsteigenden Ast, der sich in die A. thyreoidea inferior einsenkt, und einen absteigendeu Ast, eine accessorische linke A. mammaria interna, welche hinter der normaleu verläuft (Hyrtl, Oesterr. Zeitschr. f. prakt. Heilkunde 1859, S. 530, bei einem Kinde).

Die dextra entspingt am Ende der A. subclavia, giebt die A. thoracica suprema ab und kehrt über den M. scalenus anticus in die Brusthöhle zurück (Barkow, Angiol. Sämml. d. Univ. Breslau, 1869, p. XLVI).

Mamm. int. lateral.

Eine *A. mammaria interna lateralis* (Fig. 126)[1]), welche aus der A. mammaria interna bei ihrem Eintritt iu die Brusthöhle entspriugt, an der inneren Fläche der vier bis sechs oberen Rippen und der dazwischenliegenden Intercostalräume herabsteigt, und mit den entsprechenden Aa. iutercostales anastomosirt. Bei der Thoracocentese oder durch traumatische Veranlassungen könnte dieser Ast verletzt werden und gefährliche Blutungen herbeiführen.

Wenn eine (Heister, Obs. med. miscell. 1730, Nr. 7, bei einem dreijährigen Kinde u. A.) oder zwei Aa. mammariae internae accessoriae vorhanden sind (s. Var. d. A. subclavia S. 259), die sich der normaleu A. mammaria iuterna anschliessen, so können sie im zweiten Falle 8 Cm. weit parallel neben einander an der Innenwand der Brusthöhle herablaufen und sich durch einen kleinen Querast verbinden (Otto, Pathol. Anat. 1830, S. 308).

Auf die A. mammaria interna gerückte Aeste der A. subclavia. Die A. transversa scapulae (4 mal in 297 Fällen, Quain) oder die A. cervicalis superficialis oder die letztere und zugleich die A. transversa scapulae (E. A. Lauth), oder die A. cervicalis profunda, welche zugleich die meisten Aeste der A. cervicalis superficialis ersetzt (Hyrtl, Oesterr. med. Jahrb. 1841, XXIV, 29).

Die A. intercostalis auterior III ist ebenso stark als die Fortsetzung des Stammes der A. mammaria interna (Cruveilhier).

Die A. pericardiaco-phrenica ist sehr stark; sie giebt eine A. thyreoidea ima ab (E. A. Lauth), oder eine A. thyreoidea inferior (Theile).

Die A. epigastrica superior anastomosirt, indem ihr Hauptstamm den

---

[1]) *R. costalis lateralis* Otto. *A. subcostalis* Tiedemann. *A. thoracica interna* Hodges, Practical dissect. 1858, p. 108. *A. retrocostalis* Hellema, Nederl. Tijdschr. voor de Geneesk. 1862, VI, 610).

normalen Verlauf ihres medialeu Endastes einhält, bogenförmig mit der gleichnamigen Arterie der anderen Seite durch einen quereu Verbindungsast, der vor

Fig. 126.

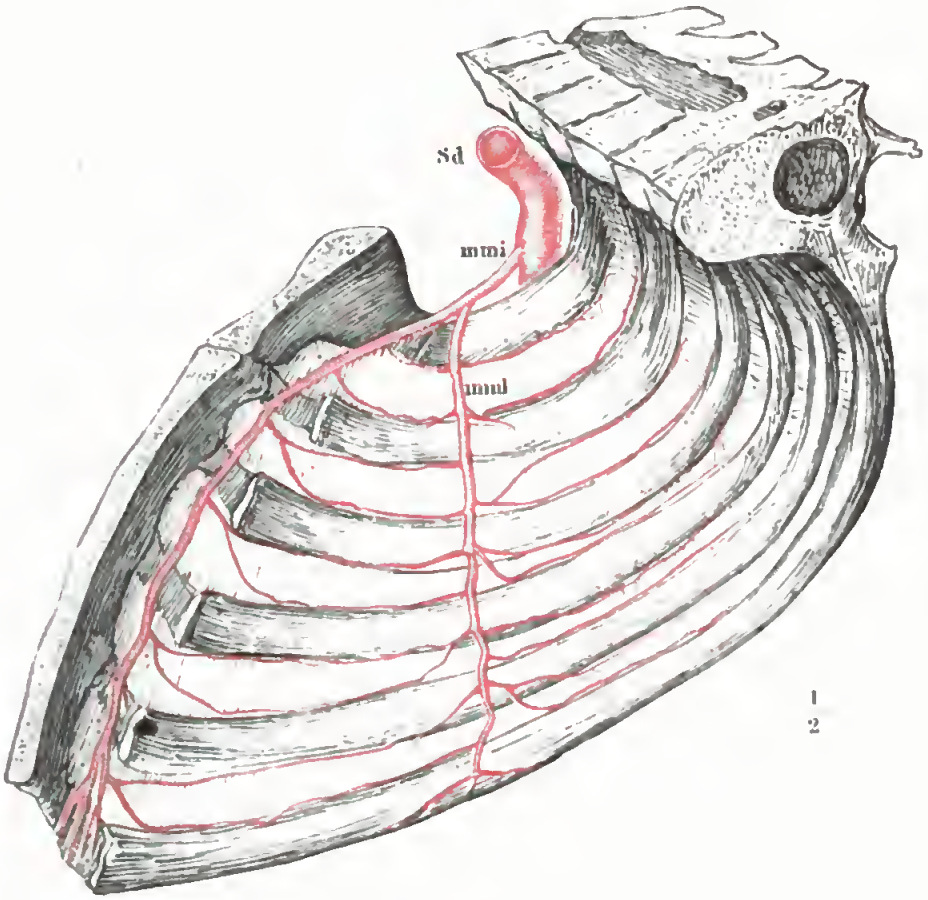

A. mammaria lateralis aus der A. mammaria interna dextra entspringend. Die Wirbelsäule und das Sternum sind durch einen Medianschnitt halbirt. Präparat der anat. Samml. zu Göttingen. *Sd* A. subclavia dextra. *mmi* A. mammaria interna. *mml* A. mammaria lateralis, bis zur sechsten Rippe sich verzweigend.

(Hyrtl mehrere Male) dem Processus ensiformis vorbeiläuft. Dieser Verbindungsast kann auch hinter dem Processus ensiformis verlaufen (nach Cruveilhier die Norm).

A. intercostalis suprema.

Die dextra entspringt aus der A. vertebralis und verläuft durch das Foramen transversarium des siebenten Halswirbels, danu zwischeu den Rippen und den entsprechendeu Processus transversi der drei obersten Brustwirbel abwärts. An derselben Leiche hält die A. intercostalis suprema sinistra in Bezug auf die beiden ersten Rippen einen analogen Verlauf ein (Quain, 1844, Taf. XXII, Fig. 5). Letzterer Verlauf wurde mehrmals beobachtet. — Die dextra entspringt aus einem Truncus costocervicalis (C. Krause) in der Höhe der ersten Rippe, verläuft im ersteu Intercostalraum abwärts hinter die zweite Rippe und kehrt im zweiten Intercostalraum in die Brusthöhle zurück (Barkow, Angiol. Samml. der Univ. Breslau, 1869, S. 62, Fig. XIII). Intercost. supr.

Sie fehlt, oder sie variirt hinsichtlich ihrer Stärke, indem sie nur das Interstitium intercostale I. versorgt, oder bis in das dritte und vierte hinabreicht.

Ueberzählige Aeste. Aus ihrem Anfangstheil (Truncus costocervicalis) vor dem Abgang der cervicalis profunda: A. vertebralis (Schwegel); A. transversa colli (Leroux, Gaz. médic. 1851, p. 271). Eine Arterie für den Wirbelcanal (Quain, 1844, Taf. XXV, Fig. 3).

Jenseits des Abganges der A. cervicalis profunda: Eine A. mammaria lateralis (Blandin, Anat. des régions 1834, p. 250, öfters. S. Var. d. A. mammaria interna, S. 262). Eine A. bronchialis, die nahe hinter der A. carotis communis herabsteigen kann (Luschka häufig), oder Rr. oesophagei.

Cervic. prof. A. cervicalis profunda. Verlauf. Entspringt weiter abwärts aus der A. intercostalis suprema (E. A. Lauth). Verläuft anstatt unter dem Processus transversus des siebenten Halswirbels zwischen denen des sechsten und siebenten; zwischen denen des fünften und sechsten (Meckel); rechterseits unter dem Processus transversus des ersten Brustwirbels, linkerseits zwischen den Processus transversi des zweiten und dritten Brustwirbels (Quain, 1844, Taf. XXV, Fig. 2); zwischen erster und zweiter Rippe (Theile).

Ist eine Halsrippe vorhanden, so tritt die Arterie zwischen ihr und dem siebenten Halswirbel hindurch (Cruveilhier).

Wenn sie aus der A. mammaria interna entspringt, so begleitet sie die A. subclavia zwischen den Mm. scaleni (Hyrtl, Oesterr. med. Jahrb. 1841, XXIV, 29).

Sie verläuft hinter den Processus sämmtlicher Halswirbel aufsteigend und mündet über dem des Atlas in die A. vertebralis (Leroux, Gaz. méd. 1851, p. 271).

Die A. cervicalis profunda ist sehr klein, und ihre Verzweigung wird dann durch die Rr. cervicales der A. occipitalis, oder einen Ast der A. thyreoidea inferior, oder einen Ast der A. cervicalis adscendens, der sich unter dem Processus transversus des dritten Halswirbels rückwärts wendet, oder den R. cervicalis posterior der A. transversa colli ersetzt.

Ueberzählige Aeste. Eine A. vertebralis accessoria, welche hinter der A. vertebralis selbst im Canalis vertebralis oder durch accessorische Foramina transversaria aufsteigt und in den tieferen Halsmuskeln endigt.

Truncus thyreo-cervicalis.

Entspringt lateralwärts vom M. scalenus anticus (2 mal unter 273 Fällen, Quain). Verläuft vor dem M. scalenus ant. lateralwärts, so dass die A. thyreoidea inferior vom lateralen Rande nach vorn und aufwärts emporsteigt (Führer, Chirurg. Anat. 1857, S. 355). Durchbohrt den M. scalenus anticus und giebt zugleich die A. mammaria interna ab (Gruber, Arch. f. pathol. Anat. 1872, LIV, 490, linkerseits). Derselbe kann fehlen und seine Aeste entspringen selbstständig aus der A. subclavia, oder einzelne Aeste derselben entspringen direct aus der letzteren (s. Var. der A. subclavia, S. 262).

Ueberzählige Aeste. A. vertebralis (1 mal unter 273 Fällen, Quain), A. mammaria interna (15 mal), A. cervicalis profunda (1 mal), A. intercostalis suprema (1 mal). — A. thyreoidea ima (Gruber, Oesterr. med. Jahrb. 1845, LII, 136, 2 mal; Arch. f. pathol. Anat. 1871, LIV, 445).

Thyr. inf. A. thyreoidea inferior. Verlauf. Die aus der A. subclavia dextra entspringende (s. Var. d. A. subclavia, S. 262) A. thyreoidea inferior sinistra verläuft vor der Trachea (Barclay s. Burns, Diseases of the heart 1809, p. 290), oder dieselbe Arterie aus der A. carotis communis dextra entspringend (Luschka, Anat. I. a. S. 344) hinter dem oberen Ende der Trachea nach der linken Seite hinüber, oder sie verläuft hinter der A. carotis communis dextra anfangs medianwärts, später lateralwärts, um an der vorderen Seite der A. carotis zur Gl. thyreoidea zu gelangen (Barkow, Anat. Abhandl. 1851, S. 31); oder vor dem sympathischen Grenzstrang (Guy's hospit. reports, 1871, XVI, 155).

Die A. thyreoidea inferior fehlt einerseits (6 mal unter 273 Fällen, Quain) oder beiderseits, und wird durch Aeste anderer grosser Gefässstämme ersetzt, namentlich wenn eine starke A. thyreoidea ima (s. Var. des Arcus aortae, S. 242)

vorhanden ist. In diesem Falle ist die normale A. thyreoidea inferior auch wohl enger als gewöhnlich.

Ueberzählige Aeste. Ein Zweig, der als accessorische Wurzel der A. vertebralis mit letzterer zusammenfliesst (A. Meckel, Meckel's Archiv für Anatomie 1828, II, 170. Hyrtl, Oesterr. med. Jahrb. 1842, XXX, 260. S. Var. des Arcus aortae III. Hauptgruppe, Abth. 3. A. g. S. 238).

A. thyreoidea ima (Gruber, Oesterr. med. Jahrb. 1845, LII, 136, bei einem Kinde); eine A. thyreoidea inferior posterior, die hinter der A. carotis communis verläuft (Barkow, Blutgefässe d. Menschen, 1866, Taf. V).

Die A. thyreoidea inferior dextra giebt an die Gl. thyreoidea einen absteigenden Ast ab, der sich am Rande der Trachea gegen die obere Apertur des Thorax wendet, eine A. thymica aussendet, dann quer über die Vorderfläche der Trachea setzend, linkerseits wieder zur Glandula thyreoidea emporsteigt, um die fehlende A. thyreoidea inferior sinistra zu ersetzen (Hyrtl, Oesterr. Zeitschr. f. prakt. Heilk. 1860, S. 324).

Die A. cricothyreoidea.

Eine A. pericardiaco-phrenica superior, welche hinter und fast unmittelbar angrenzend neben der A. anonyma brachiocephalica verläuft (Dieterichs, Das Aufsuchen der Schlagadern 1831, S. 9. Haller, Icon. anat. 1747. Fasc. III, p. 34, zuweilen).

Linkerseits eine A. bronchialis superior (Luschka, Brustorgane 1857, S. 19).

A. intercostalis suprema; A. cervicalis profunda (E. A. Lauth), A. subscapularis (Monro, Outl. of anat. 1813, III, 301).

A. cervicalis adscendens. Sie fehlt und ihr Gebiet wird durch Aeste der Aa. cervicalis superficialis, transversa scapulae, oder durch kleine Aeste der A. vertebralis (Dubrueil s. Cruveilhier) versorgt. Cervic. adsc.

Sie ist stark entwickelt; ihre Muskeläste dringen bis zu der tieferen Schicht der Nackenmuskeln und ersetzen theilweise die A. cervicalis profunda.

Ueberzählige Aeste. A. mammaria interna. — Rechterseits die A. occipitalis (M. J. Weber, angeblich aus der A. subclavia entspringend. — Quain, 1844, Taf. XXIV, Fig. 3, S. 177, 5 mal. Tiedemann, 1846, Taf. XLII, Fig. 5).

A. cervicalis superficialis entspringt aus einem gemeinschaftlichen Stamm mit der A. transversa scapulae. Sie giebt eine A. vertebralis accessoria ab (Hyrtl, Oesterr. medic. Jahrb. 1842, XXX, 257), die mit der eigentlichen zusammenfliesst. Cervic. superf.

A. transversa scapulae. Ist sehr klein, endigt schon auf dem Acromion und wird durch den R. supraspinatus der A. transversa colli ersetzt. Transv. scap.

Ueberzählige Aeste. Eine A. thyreoidea ima, welche vor der A. carotis communis quer medianwärts läuft (Nuhn, Unters. und Beobachtungen aus dem Gebiet der Anat. 1849, S. 22. Gruber, Arch. f. pathol. Anat. 1872, LIV, 467, 2 mal). — Eine A. sternocleidomastoidea accessoria, welche lateralwärts und nach vorn aufsteigend die V. jugularis interna in der unteren Hälfte ihres Verlaufs begleitet (Dubrueil). — Die A. cervicalis profunda.

A transversa colli

verläuft vor dem M. scalenus anterior. Sie tritt nicht durch den Plexus brachialis (3 mal in 160 Fällen, Duval, Extrait d'un ouvrage, intitulé Atlas général d'anatomie et de médécine opératoire 1853, p. 38). Transv. colli.

Ueberzählige Aeste. A. cervicalis superficialis, A. transversa scapulae, A. cervicalis profunda (5 mal in 285 Fällen, Quain).

Varietäten der A. axillaris und ihrer Aeste.

A. axillaris. Abwärtsgerückte Aeste. Rechterseits ein starker Stamm, aus welchem die Aa. thyreoidea inferior, cervicalis adscendens, cervicalis superficialis, cervicalis profunda und ausserdem eine A. cervicalis adscendens accessoria

entspringen; linkerseits dagegen die A. mammaria interna (E. A. Lauth). A. mammaria interna (1 mal in 506 Fällen, Quain).

Ein kurzes Stämmchen, das die Aa. cervicalis adscendens und transversa colli (E. A. Lauth) oder die Aa. transversa scapulae und transversa colli (1 mal in 506 Fällen, Quain) abgiebt.

A. transversa scapulae (2 mal in 506 Fällen, Quain). A. cervicalis profunda (Schwegel). A. transversa colli.

Ueberzählige Aeste. A. transversa scapulae und zugleich ein dicker Stamm für die Aa. subscapularis, circumflexae humeri posterior und anterior und zwei Aa. profundae brachii (Guy's hospit. reports, 1871, XVI, 155). Ein dicker Stamm, der sich in die Aa. subscapularis, circumflexa humeri posterior und profunda brachii theilt (Schwegel, 4 mal unter 140 Armen). Bei Lemur rufus, Phacochoerus Aeliani, Dicotyles torquatus, Tapirus americanus (Hyrtl, Neue Wundernetze etc. 1864), sowie bei Delphinus delphis die Regel; einigermaassen analog der A. profunda femoris.

Oder aus diesem Stamm entspringt ausserdem noch die A. collateralis ulnaris inferior (Labatt, Lond. med. gazette 1838. I, 8) resp. die A. collateralis ulnaris superior (Schwegel, 2 mal unter 140 Armen); oder es entspringen daraus die Aa. thoracica longa, subscapularis, circumflexae humeri anterior und posterior, eine A. glandulosa axillaris für die Lymphdrüsen der Achselhöhle und die A. profunda brachii (Zagorsky, Mém. de l'acad. des scienc. de St. Pétersb. 1809. I. 386, linkerseits); oder die Aa. circumflexa scapulae, circumflexae humeri anterior und posterior, sowie die A. profunda brachii (Tiedemann, 1846, Taf. XLIV, Fig. 1. — Luschka).

Oder die Aa. subscapularis, thoracica longa, circumflexa humeri anterior und posterior und collateralis radialis inferior (Alquié s. Dubrueil).

Oder die A. axillaris entsendet (am linken Arm eines Neugeborenen) einen starken Stamm, welcher lateralwärts neben der A. brachialis mit letzterer durch einen Spalt in der Sehne des M. teres major hindurchtritt. In dem betreffenden vorderen Sehnenblatt, welches sich vor beiden genannten Gefässen an den Humerus inserirt, endigen die Fasern eines vorderen Bündels des M. teres major. Der betreffende Stamm hat gleiche Stärke, wie die A. brachialis, er entsendet die Aa. subscapularis, circumflexa humeri anterior und posterior und setzt sich als A. profunda brachii fort. Die Anastomose der A. collateralis ulnaris superior mit der A. recurrens ulnaris ist besonders ausgebildet, und es resultirt daraus eine stärkere Arterie, welche den N. ulnaris bis unterhalb des Ellenbogengelenks begleitet (Präparat von C. Krause in der anatomischen Sammlung zu Hannover).

Oder die A. axillaris entsendet rechterseits einen starken Stamm, welcher die A. subscapularis abgiebt und sich gleich darauf in die Aa. circumflexa humeri posterior und profunda brachii theilt. Erstere ist ungewöhnlich stark, und sie hauptsächlich versorgt den M. deltoideus; letztere giebt bald nach ihrem Ursprunge die A. circumflexa humeri anterior ab, und entsendet ihre normalen Aeste (C. Krause, Präparat der anatomischen Sammlung zu Hannover).

Oder die A. axillaris giebt unterhalb der A. thoracico-acromialis einen Stamm für die Aa. thoracica longa, circumflexa humeri posterior und subscapularis; zugleich entsteht 14 Cm. weiter abwärts aus der A. brachialis eine A. thoracica accessoria, die am N. ulnaris zurücklaufend bis zur siebenten Rippe reicht (Gutjahr, Beob. von Var. d. Armarterien, Diss. Berlin 1869).

Ueber die Häufigkeit der Vereinigungen einzelner Aeste der A. axillaris resp. brachialis mit der A. subscapularis hat Quain an 501 Armen folgende Frequenzzahlen ermittelt:

Aa. circumflexa posterior und profunda brachii	2
Aa. circumflexae und profunda brachii	7
Aa. circumflexa post., prof. brachii und collateralis ulnaris sup. .	1
Aa. circumflexae, prof. brachii und collateralis uln. sup.	1
Die letztgenannte und die A. collateralis ulnaris inferior	2

Ferner über die Verschmelzung der Ursprünge der Aa. circumflexae mit Aesten der A. subscapularis und brachialis:

A. circumflexa humeri anterior und posterior gemeinschaftlich . .	29
Dieselben mit dem R. thoracico-dorsalis der A. subscapularis . .	2
Dieselben mit dem R. thoracico-dorsalis und der A. profunda brachii	2
Dieselben mit der A. profunda brachii	5
Dieselben mit den Aa. prof. brachii und collateralis uln. sup. . .	2

Die A. circumflexa posterior kann sich mit anderen Aesten an ihrem Ursprunge verbinden:

Mit dem R. thoracico-dorsalis der A. subscapularis	8
Mit demselben und der A. profunda brachii und A. collateralis ulnaris superior	1
Mit den Aa. profunda brachii und collateralis ulnaris superior . .	1
Mit der A. profunda brachii	14

Eine mehrfach beobachtete feine A. thoracica superficialis aus dem Ende der A. axillaris, welche die Thoraxwand am Ursprung des M. pectoralis major erreicht (Baukart).

Eine stärkere *A. glandulosa axillaris* für die Lymphdrüsen und Haut der Achselhöhle (*A. alaris*, häufig nach Haller, Icon. anat. Fasc. VI, 1753, Taf. II, Fig. 2. *A. thoracica alaris*, *A. thoracica quarta* Soemmerring).

Der R. thoracico-dorsalis und die A. circumflexa scapulae, die sonst aus der A. subscapularis entspringen, entstehen getrennt (24 mal in 501 Fällen, Quain).

Eine A. thoracica longa accessoria. Accessorische Aa. circumflexae humeri anterior oder posterior, häufiger die letztere.

Eine A. circumflexa scapulae accessoria (Elsässer, Achselgegend des Menschen. Diss. Tübingen 1862, S. 37).

Aufwärtsgerückte Aeste.

Sie theilt sich in die Aa. radialis und ulnaris (Regel bei Delphinus delphis), oder giebt die A. interossea communis oder Aa. aberrantes ab (s. Var. d. A. brachialis).

A. profunda brachii (4 mal in 506 Fällen, Quain), dieselbe gemeinschaftlich mit der A. collateralis ulnaris superior (1 mal), beide genannten Arterien nebst der A. collateralis ulnaris inferior (1 mal).

Aeste der A. axillaris.

A. thoracica suprema fehlt und wird durch einen Ast der A. thoracico-acromialis ersetzt. Thor. supr.

A. thoracico-acromialis. Sie giebt die A. thoracica suprema oder die thoracica longa ab. Es kann auch nur Eine A. thoracica vorhanden sein (10 mal in 506 Fällen, Quain). Einer ihrer Aeste ersetzt die A. circumflexa humeri anterior (Dubrueil). Sie giebt einen R. bicipitalis von 2 Mm. Dicke ab, der im Sulcus bicipitalis medialis bis zur Mitte des Oberarms verläuft, um im M. biceps sich zu verzweigen (Gruber, Oesterr. Zeitschr. f. prakt. Heilk. 1870, S. 8). Thor. acr.

A. thoracica longa fehlt und ihr Verbreitungsbezirk wird von dem R. thoracico-dorsalis der A. subscapularis versorgt. Sie ist stark entwickelt und ersetzt den letzteren (nach Cruveilhier häufig), oder sie giebt rechterseits die A. ulnaris ab. Letztere verläuft anfangs medianwärts von der A. brachialis, kreuzt sich mit ihr am oberen Drittheil des Oberarmes, bleibt an ihrer lateralen Seite bis zum unteren Ende des Oberarmes, woselbst sie die A. brachialis zum zweiten Male kreuzt, und dann zwischen derselben und dem N. medianus abwärts geht. Am Vorderarme oberflächlich verlaufend verästelt sie sich schliesslich in den Muskeln der Kleinfingerseite der Vola manus; der Arcus volaris sublimis fehlt und der Arcus profundus wird hauptsächlich von der A. radialis gebildet (Präparat Nr. 2091 d. anatomischen Sammlung zu Göttingen). Thor. longa.

Sie entsendet eine A. glandulosa axillaris (s. Var. der A. axillaris).

A. subscapularis. Ueberzählige Aeste. A. transversa scapulae (1 mal in 501 Fällen, Quain). R. supraspinatus der A. transversa colli (Dubrueil, Subscap.

3 mal). A. thoracica longa (häufig, nach Meckel die Norm) oder eine A. thoracica longa accessoria.

Eine A. glandulosa axillaris (s. Var. der A. axillaris).

Aa. circumflexae humeri anterior und posterior oder nur eine von beiden (die posterior allein 4 mal in 501 Fällen, Quain). Eine A. thoracica (16 mal) und zugleich beide Aa. circumflexae humeri (2 mal) oder nur die posterior (4 mal).

A. collateralis ulnaris superior (Bourgery et Jacob, Dubrueil).

Ein R. acromialis und ausserdem eine A. aberrans, so dass ein kurzer, sogleich dreigetheilter Stamm aus der A. axillaris entspringt. Die A. aberrans vereinigt sich oberhalb des Handgelenkes mit einem Ast der A. interossea anterior, wodurch die A. radialis gebildet wird (Präparat von C. Krause in der anatomischen Sammlung zu Hannover, s. auch Tiedemann, 1846, Taf. XLV, Fig. 2). Oder eine aus der A. subscapularis entstehende A. aberrans senkt sich in die A. brachialis oberhalb der Ellenbogengrube (Gruber, Neue Anomalien etc. 1849, S. 37) oder setzt sich in die A. ulnaris fort (Barkow, Angiol. Sammlung der Univers. Breslau, S. 122, Fig. XXIII).

A. profunda brachii (s. Var. der A. axillaris).

Circumfl. ant. A. circumflexa humeri anterior fehlt; sie entspringt weiter nach oben als die A. circumflexa humeri posterior (nach Dubrueil die Regel), oder mit letzterer gemeinschaftlich.

Circumfl. post. A. circumflexa humeri posterior. Giebt eine A. collateralis radialis oder media ab.

Varietäten der A. brachialis und ihrer Aeste.

Brach. A. brachialis, Verlauf. Sie wird von einem accessorischen Kopf der Mm. biceps oder pronator teres oder einem Bündel des letzteren (Quain, 1844, S. 260), des M. brachialis internus, oder von einer Sehne des M. coracobrachialis überlagert (s. Muskellehre). Diese Anomalien würden die Unterbindung der Arterie erschweren.

Der N. medianus liegt in seinem ganzen Verlauf am Oberarm hinter der Arterie, zwischen derselben und dem M. brachialis internus (Chassaignac 2 mal, s. Cruveilhier. Dubrueil 3 mal. Gruber, Anat. Abhandl. 1852, S. 137, unter mehr als 1200 Armen 1 mal. Duval, Extrait d'un ouvrage intitulé Atl. génér. d'anat. et de méd. opérat. Brest 1853, 1. Livr., p. 42). Oder der N. medianus tritt am unteren Drittheil des Oberarmes hinter der A. brachialis, anstatt vor derselben auf ihre mediale Seite (Velpeau, Elém. de méd. opér. II, 190. Blazina, Prag. Vierteljahrsschr. f. prakt. Heilk. 1844, IV, 36. Gruber, Zeitschr. d. Gesellsch. d. Aerzte zu Wien, 1852, II, 493, 6 mal an 100 Armen. Schwegel 2 mal).

Sie geht nebst dem N. medianus durch einen abnormen Knochencanal oberhalb des Epicondylus medialis und unter dem Processus supracondyloideus, von dem sich dann ein fibröses Band zu jenem Epicondylus erstreckt, welches nebst einem abnormen Kopf des M. pronator teres die Arterie und die Nerven einschliesst, so dass eine elliptische Lücke übrig bleibt (Knochenlehre S. 243). Diese Anordnung ist bei manchen Affen, Raubthieren, Beutelthieren, Nagern etc. die Norm. Die Arterie kann einen ähnlichen Verlauf nehmen, ohne dass jener Processus vorhanden ist (Quain, 1844, 2 mal).

Ihr unteres Ende bildet einen medianwärts convexen Bogen, oder verläuft zweimal fast rechtwinklig gekrümmt (Gruber, Anat. Abhandl. 1852, S. 137). Derartige Biegungen, bei denen die Arterie unmittelbar unter die Fascie gelangt, sind häufig bei älteren Leuten (Cruveilhier, Dubrueil); sie dürfen nicht mit
3 solchen verwechselt werden, die durch Injectionen unter hohem Druck erzeugt werden.

Ihr unteres Ende tritt zwischen der tiefen und oberflächlichen Sehne des M. biceps durch eine Spalte der Fascie und theilt sich weiter abwärts in die eben-

Digitized by Google

falls oberflächlich zwischen Haut und Fascie verlaufenden Aa. radialis und ulnaris (Bourgery et Jacob, Anat. descr. 1835, T. IV, Taf. 38, Fig. 5).

Die Theilungsstelle liegt nicht genau vor dem Ellenbogengelenke, sondern ein wenig unterhalb desselben (18 mal unter 22 Fällen, Quain).

Hohe Spaltung.

Oder die A. brachialis theilt sich schon am Oberarm in die A. radialis und ulnaris. Diese Varietät wird als hohe Spaltung der A. brachialis bezeichnet.

Die Spaltung erfolgt schon an der A. axillaris (s. Var. der A. axill. S. 267) oberhalb (Gruber, Abhandl. aus der menschl. und vergleich. Anat. 1852, 4 mal unter 26 Varietäten der A. radialis an 440 Armen von 220 Leichen) oder unterhalb (4 mal) der Abgangsstelle der Aa. circumflexae humeri, oder an irgend einer Stelle der A. brachialis. Am häufigsten findet sie im oberen Drittheil (Fig. 127) der A. brachialis statt (8 mal, am mittleren Drittheil 5 mal, am unteren Drittheil 4 mal). Auch kann die A. ulnaris aus der A. thoracica longa entspringen, oder die A. radialis einen verstärkenden Zweig aus der A. subscapularis erhalten (s. Var. d. A. subscapularis, S. 268).

Von den beiden hoch entstandenen Arterien charakterisirt sich entweder die eine durch ihr grösseres Kaliber und ihren Verlauf als eigentliche A. brachialis, die am Vorderarme in eine A. radialis oder ulnaris übergeht, und die andere als abnorm hoch entsprungene Vorderarmarterie. Oder es sind nicht nur beide Stämme gleich stark (die A. radialis mitunter etwas schwächer als die A. ulnaris), sondern beide versorgen auch gleichmässig den Oberarm, indem die eine z. B. die A. profunda brachii, die andere die Aa. collaterales abgiebt. In diesen selteneren Fällen hat man bald eine Verdoppelung, bald ein Fehlen der A. brachialis angenommen, in der That findet keins von beiden, sondern eine abnorm hohe Spaltung statt. Wenn auch nicht durch das Kaliber oder seine Aeste, ist doch stets eines der beiden Gefässe durch seine Lage als A. brachialis charakterisirt, das zweite wird dann als variirende A. radialis resp. ulnaris aufgeführt, und ist eigentlich als A. aberrans zu betrachten (s. unten). Aus der Nichtbeachtung dieser Verhältnisse erklären sich, abgesehen von der zu geringen Anzahl der zu Grunde liegenden Beobachtungen, die schwankenden Ergebnisse und Willkürlichkeiten der älteren anatomischen Statistik, insofern bald der hohe Ursprung der A. radialis, bald derjenige der A. ulnaris häufiger gefunden wurde u. s. w.

Die frühzeitige Abzweigung kann an jeder Stelle der Circumferenz der A. brachialis stattfinden, wodurch auf den späteren Verlauf natürlich influirt wird. Im Allgemeinen kommt das abnorm hoch entstandene Gefäss mehr oberflächlich zu liegen.

Rad. hoch entst.

Die hoch entstandene A. radialis verläuft meistens lateralwärts von der A. ulnaris, seltener medianwärts. Ist sie an der Ulnarseite der A. brachialis entstanden, so läuft sie erst medianwärts, und kreuzt sich dann am Oberarm oder in der Ellenbogengrube mit der A. ulnaris, so dass sie lateralwärts von derselben zu liegen kommt. Beide Gefässe ahmen dabei, wenn man will, die Figur einer langgestreckten, oben und unten nicht geschlossenen 8 nach. Im Fall die Theilung der A. brachialis im unteren Drittheil des Oberarms stattfindet, wird unter diesen Umständen die Krümmung der Arterien noch ausgesprochener sein; durch die obere Spalte zwischen beiden kann der N. medianus treten (Thierry, Bull. de la soc. anat. 1827, p. 35). Seltener findet anfangs das Umgekehrte statt: die A. radialis läuft erst lateralwärts, dann medianwärts von der A. ulnaris. Stets liegt sie oberflächlicher als letztere; doch geht sie unter der oberflächlichen Sehne des M. biceps fort (Fig. 128), nur ausnahmsweise oberflächlicher als diese (Fig. 127) und eine Strecke weit dicht unter der Haut (Tiedemann, 1822, Tab. XIV, Fig. 1. Bourgery et Jacob, Anat. descr. 1835, T. IV, Taf. 38, Fig. 2. Quain, 1844, 1 mal unter 429 Fällen. Gruber, Neue Anomalien als Beiträge zur physiol., chirurg. und pathol. Anat. 1849, S. 34, 1 mal. Führer, Chirurg. Anat. 1857, S. 633. Dursy, Anat. Atlas 1861, Taf. VII, Fig. 3. Gruber, Abhandl. aus der menschl. und vergleich. Anat. 1852. In 600 Leichen oder 1200 Armen mit 59 Anomalien der A. radialis nur 1 mal. Aeltere Angaben über häufiges Vorkommen eines ganz oberflächlichen Verlaufes sind zweifelhaft). Die A. radialis kann auch die oberflächliche Sehne des M. biceps durchbohren, indem sie ent-

weder am Oberarm in der Tiefe liegt und nach der Durchbohrung oberflächlicher verläuft (Dubrueil, 1847, Taf. VII, Fig. 1), oder indem sie am hinteren Rande jener Sehne oberflächlicher verläuft und am vorderen tiefer als dieselbe liegt (Gruber, Neue Anomalien 1849, Tab. V, Fig. 1). Die Durchbohrung kann fer-

Fig. 127.

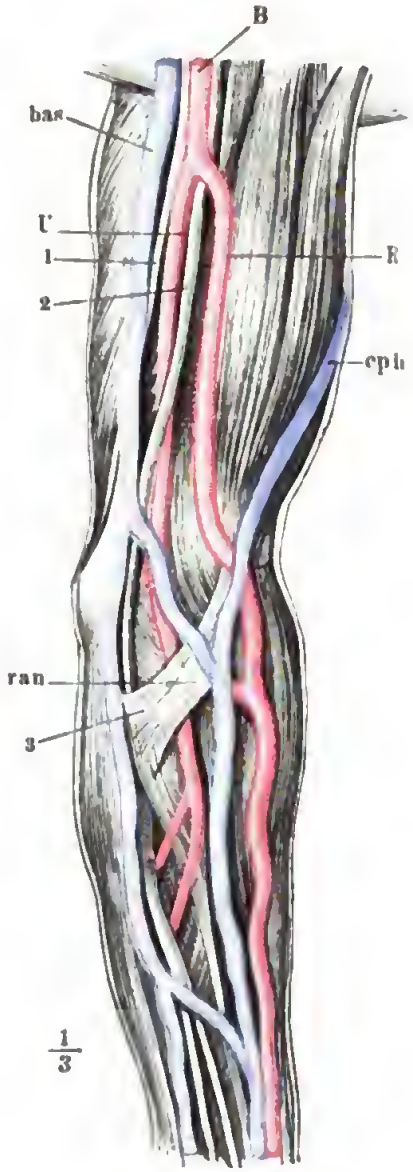

Hohe Theilung der A. brachialis des linken Armes und R. anastomoticus zwischen A. radialis und ulnaris in der Ellenbogengrube, nach Dubrueil. *B* A. brachialis. *R* A. radialis. *U* A. ulnaris. *ran* R. anastomoticus zwischen der A. radialis und ulnaris, unter der oberflächlichen Sehne des M. biceps hervorschimmernd. *bas* Vena basilica. *eph* Vena cephalica. 1 N. ulnaris. 2 N. medianus. 3 Oberflächliches Fascikel der Sehne des M. biceps.

Fig. 128.

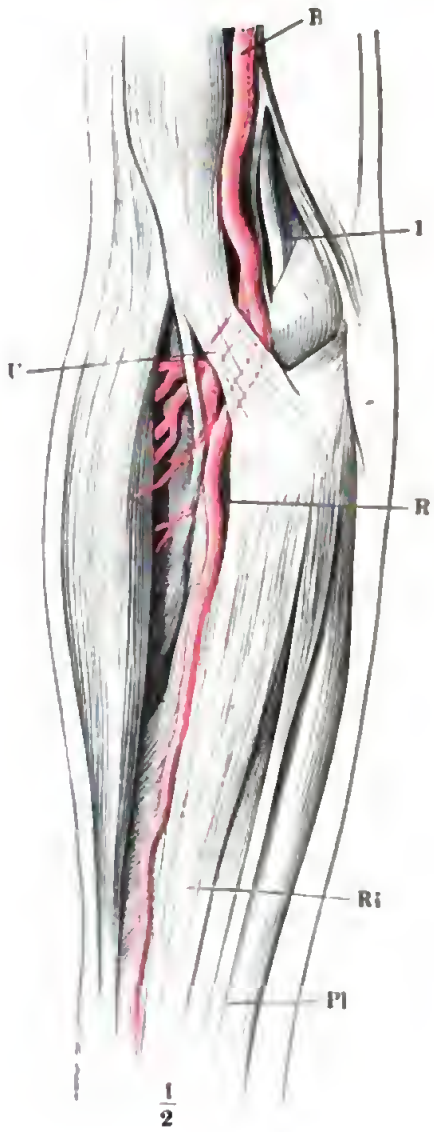

Oberflächlicher Verlauf der A. radialis des rechten Armes nach einem Präparat der Anatomie zu Göttingen. *B* A. brachialis. *U* A. ulnaris. *R* A. radialis, bedeckt von der oberflächlichen Sehne des M. biceps und dann am M. radialis internus (*Ri*) dicht unter der Fascie verlaufend. *Pl* M. palmaris longus. 1 N. medianus.

ner in sehr schräger Richtung stattfinden, so dass die A. radialis eine Strecke weit zwischen zwei Lamellen der erwähnten Sehne eingeschlossen ist (Gruber, daselbst Fig. 2).

Die hoch entstandene A. radialis länft vor dem M. biceps oberflächlich (Vergez, Journ. de la soc. de Montpellier 1842, p. 197); gelangt vor demselben an dessen laterale Seite, an welcher sie bis zum Vorderarm herabläuft, um sich bis zur Hand fortzusetzen (Heister, Comp. anat. 1770). Oder sie gelangt hinter dem M. biceps in den Sulcus bicipitalis lateralis, folgt dem Verlauf des N. cutaneus lateralis antibrachii bis zur Ellenbogengrube, so dass die tiefe Sehne des M. biceps ulnarwärts von der A. brachialis, radialwärts von der A. radialis begleitet wird (Langer, Zeitschr. d. Ges. d. Aerzte zu Wien 1851).

Die hoch entstandene A. radialis kann mit dem N. medianus vor der A. brachialis verlaufen und von dem genannten Nerven durch einen überzähligen Kopf des M. pronator teres geschieden sein (Gruber, Anat. Abhandl. 1852, S. 135).

Wenn ein Processus supra-condyloideus vorhanden ist (s. Var. d. A. brachialis S. 268), so kann gleichzeitig die A. radialis abnorm hoch (Gruber, Anat. Abhandl. 1852, 5 mal in 4 Leichen unter 104 Varietäten an 1200 Armen von 600 Leichen), aus der A. axillaris (1 mal), aus dem oberen Drittheil (1 mal), dem mittleren (2 mal) oder dem unteren (1 mal) entspringen. Burns (Diseases of the heart 1809, p. 298) bemerkt bereits, dass er niemals — in drei Fällen — jenen Processus gesehen habe, ohne dass gleichzeitig ein hoher Ursprung der A. radialis vorhanden gewesen sei. Die A. brachialis kann dicht hinter demselben verlaufen und nebst dem N. medianus von demselben bedeckt werden. Es kommt auch vor, dass die A. brachialis unter diesen Verhältnissen sehr schwach ist und als A. interossea endigt, während die Aa. radialis und ulnaris mittelst eines starken Stammes (der gewöhnlich so genannten A. brachialis) entspringen (s. unten). Bei Cebus capucinus, Cercopithecus sabaeus (und ruber) sowie Lemur gracilis entspringt die A. radialis ebenfalls aus dem oberen Drittheil der A. brachialis, während letztere durch den Canalis supra-condyloideus verläuft (Tiedemann, Meckel's Arch. 1818, IV, 544).

Es findet sich auch die Angabe, dass die Aa. brachialis, radialis, ulnaris sämmtlich ausserhalb der Fascie verlaufen sind (v. Reinhardt, Zeitschr. f. Chir. und Geburtsh. 1856, IX, 275).

Die A. ulnaris entspringt, wie die A. radialis, entweder aus der A. axillaris oberhalb des Abganges der Aa. circumflexae humeri (Gruber, Anat. Abhandl. 1852, 2 mal unter 20 Varietäten der A. ulnaris an 440 Armen von 220 Leichen) oder unterhalb desselben (2 mal) oder aus dem oberen Drittheil der A. brachialis (6 mal), dem mittleren (3 mal) und dem unteren Drittheil (2 mal). Uln. hoch entst.

Die hoch entstandene A. ulnaris verläuft am Oberarm entweder an der radialen Seite der A. brachialis und des N. medianus und gelangt erst am unteren Theile desselben wieder an die ulnare Seite der genannten Theile. Sie liegt dann gewöhnlich (15 mal unter 20 Fällen) tiefer als die oberflächliche Sehne des M. biceps, sie kann dieselbe durchbohren (2 mal), oder zwischen zwei Blättern derselben eingeschlossen (1 mal) verlaufen.

Oder die A. ulnaris begleitet am Oberarm, in eine Scheide der Fascie eingeschlossen, die V. basilica und den N. cutaneus medius an der medialen Seite der A. brachialis. Oder sie verläuft hinter dem Epicondylus medialis und oberflächlich, also hinter dem N. ulnaris (Thomson, Quain's Anat. P. II, 1866, p. 387).

Am Vorderarm verläuft die A. ulnaris oberflächlicher als die Muskeln (nur ausnahmsweise in ihrer gewöhnlichen Bahn. Quain, 1844, Taf. XXXVI, Fig. 2), zuweilen bedeckt vom M. palmaris longus, übrigens eingeschlossen in eine durch Spaltung der Fascie in zwei Blätter entstehende Scheide (Fig. 129). Es kommt auch vor, dass die A. ulnaris am Oberarm die Fascie durchbohrt, und unter der Haut eine Strecke weit mit der V. basilica verläuft, unterhalb der oberflächlichen Sehne des M. biceps die Fascie durchbohrend und tiefer als letztere sich fortsetzend; oder sie bleibt in ihrem ganzen Verlaufe dicht unter der Haut (Gruber, Neue Anom. 1849, 1 mal an mehr als 1200 Armen).

Fig. 129.

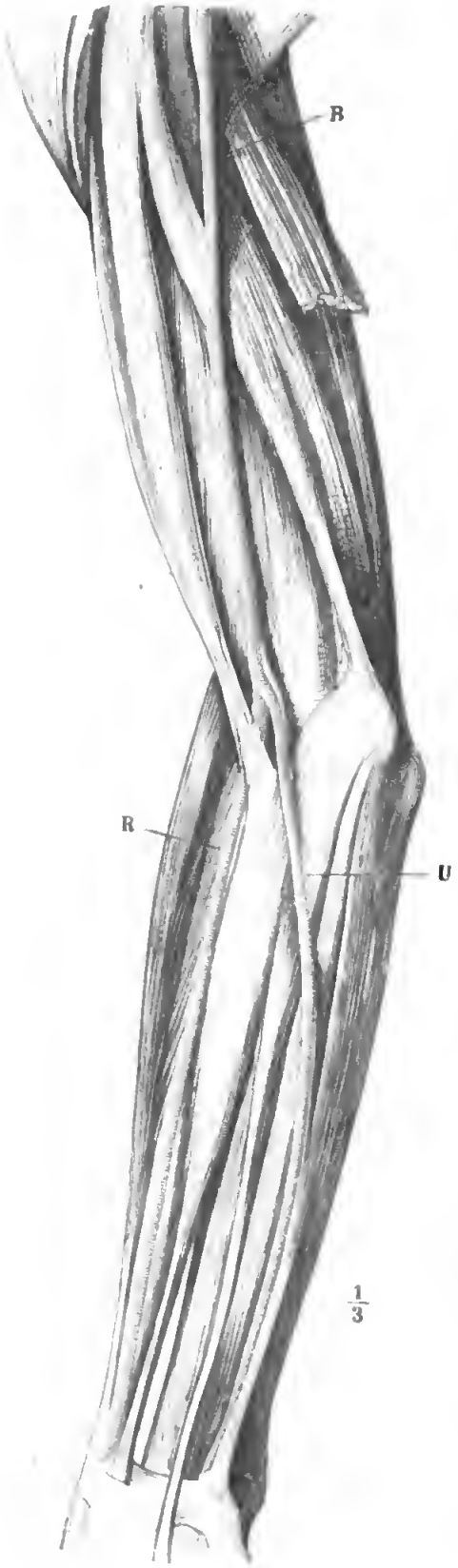

Interossea hoch entst.

Die beiden hoch entstandenen Aa. radialis und ulnaris bleiben entweder in ihrem Verlauf von einander isolirt, oder sie verbinden sich am Ober- resp. Vorderarm durch überzählige Arterien. Der einfachste Fall ist der, dass grössere oder kleinere, querverlaufende anastomosirende Aeste vorhanden sind. Sind dieselben von grösserem Kaliber, so werden sie Rr. anastomotici genannt (s. unten).

Aus einem solchen querlaufenden R. anastomoticus, welcher die durch hohe Spaltung entstandenen Aa. radialis und ulnaris in der Ellenbogengrube verbindet, kann eine A. aberrans hervorgehen, die unter der Fascie zur Hand gelangt und in den Arcus volaris sublimis sich einsenkt (Ryan, De arter. distrib. diss. Edinb. 1812, p. 15).

Oder ein ähnlicher R. anastomoticus entsendet die A. recurr. radialis (Quain, 1844, Taf. XXXIV, Fig. 4).

Andererseits kommt es vor, dass die A. brachialis sich an ihrem Beginn oder während ihres Verlaufs am Oberarm in zwei Stämme theilt, die in der Ellenbogengrube wieder zu einem einfachen Gefäss sich vereinigen, welches dann die Vorderarmarterien abgiebt. Diese Varietät wird als Inselbildung im Stamm der A. brachialis bezeichnet (Green, Variet. in the arter. system. 1830, p. 17, 2 mal. Quain, Elem. of anat. 1837, p. 538. Quain, 1844. Taf. XXXIV, Fig. 3. Macartney s. Quain, 1844, p. 221, und Tiedemann, 1846. Taf. XLIV, Fig. 2. — Tiedemann, 1846, Explic. p. 52, 3 mal. Norton s. Power, Anat. of arter. 1860, p. 358).

Die hohe Spaltung kann auch in der Weise stattfinden, dass die A. brachialis ausserordentlich klein wird, ihre Lage jedoch beibehält; am Oberarme entweder gar keine oder die gewöhnlichen Aeste abgiebt, und sich als A. interossea communis fortsetzt. Der stärkere aus der Spaltung hervorgegangene Stamm theilt sich dann weiter abwärts in die Aa. radialis und ulnaris. Diese Fälle werden

Oberflächlicher Verlauf der A. ulnaris am linken Arm. Präparat der anat. Samml. zu Göttingen. Die A. radialis verläuft wie gewöhnlich. *B* A. brachialis. *U* A. ulnaris. *R.* A. radialis.

gewöhnlich als hoher Ursprung der A. interossea communis (S. 278) bezeichnet (5 mal) unter 103 Varietäten in 1200 Armen von 600 Leichen, Gruber, Anat. Abhandl. 1852); die Spaltung findet sowohl an der A. axillaris (2 mal), als an der A. brachialis (3 mal) statt; auch kann eine Dreitheilung der A. brachialis nahe oberhalb der Ellenbogengrube in die Aa. radialis, ulnaris und interossea communis vorkommen (Harclay, Arter. of the hum. body 1812, p. 103. Quain, 1844, Taf. XXXIII, Fig. 3).

Entweder verläuft die A. brachialis wie gewöhnlich, die A. ulnaris aber geht schon oberhalb der Ellenbogengrube ab (2 mal), verläuft oberflächlicher als die oberflächliche Sehne des M. biceps und gelangt erst am unteren Drittheil des Vorderarms in ihre gewöhnliche Verlaufsbahn. Oder die A. brachialis ist in ihrem Kaliber noch mehr vermindert, während ein starker gemeinschaftlicher Stamm für die Aa. radialis und ulnaris lateralwärts und vor der A. brachialis, dicht unter der Fascie liegend am Oberarm hinabsteigt, in der Ellenbogengrube mehr radialwärts verlaufend sich spaltet, von wo die A. ulnaris schräg ulnarwärts sich wendet, und ebenfalls erst am unteren Drittheil des Vorderarms ihre gewöhnliche Lage einnimmt (3 mal). Die A. brachialis giebt unter diesen Umständen am Oberarm entweder keine Aeste ab (1 mal), oder die gewöhnlichen, mit Ausnahme der Zweige für den M. biceps (3 mal) und in der Ellenbogengrube die A. recurrens radialis (2 mal), oder sie entsendet am Oberarm die Aa. circumflexae scapulae und humeri anterior und posterior mittelst eines gemeinschaftlichen kurzen Stammes, ferner Muskeläste; in der Ellenbogengrube die A. recurrens ulnaris und A. mediana und spaltet sich in die Aa. interosseae anterior und posterior.

Die in der Ellenbogengrube entstandene A. ulnaris wird in diesen Fällen oberflächlich verlaufend von zwei Blättern der Fascie eingeschlossen und gelangt erst am unteren Drittheil des Vorderarmes in ihre normale Bahn. Die geschilderten Verhältnisse kehren relativ am häufigsten wieder (Gruber, 6 mal unter 1200 Armen, Anat. Abhandl. 1852). Aus der A. brachialis kann jedoch auch noch eine dünne A. aberrans entstehen, die sich in die A. radialis einsenkt (Ehrmann s. Dubrueil, 1847, p. 183).

Aa. aberrantes[1]). Neben der hohen Spaltung der A. brachialis oder für sich allein kommt es vor, dass überzählige Arterien aus der A. axillaris oder brachialis entspringen (7 mal in 103 Fällen von Varietäten unter 1200 Armen von 600 Leichen. Gruber, Neue Anomalien 1849. Anat. Abhandl. 1852. — Die Angabe ist etwas niedrig, weil einerseits die Rr. anastomotici streng ausgeschieden wurden, und andererseits der grössere Theil der Untersuchungen Gruber's an nicht injicirten Leichen angestellt wurde, und deshalb in Betreff der feineren Aa. aberrantes nur wenig Zuverlässigkeit bietet. — Ursprung aus der A. axillaris 2 mal in 54 Fällen von Varietäten unter 760 Armen von 380 Leichen, aus der A. brachialis 1 mal, Gruber, Neue Anomal. 1849. — Vorkommen für sich allein 2 mal in 49 Fällen unter 440 Armen von 220 Leichen. Gruber, Anat. Abhandl. 1852; ebenso 3 mal an 69 Armen von 350 Leichen, wobei 37 mal hoher Ursprung der A. radialis, 20 mal der A. ulnaris, 1 mal der A. interossea notirt wurde, Gruber, Arch. f. Anat. u. Physiol. 1867, S. 678, im Durchschnitt etwa 0,5 Proc. nach Gruber. Foltz dagegen (Journ. de l'anat. 1872, p. 330) rechnet aus 41 Beobachtungen 9 Aa. aberrantes heraus. Ueber die Willkürlichkeit dieser Bestimmungen s. unten S. 278. Die Aa. aberrantes zeichnen sich meistens durch ihr dünnes Kaliber und ihren oberflächlichen Verlauf aus; seltener kommen sie den Aa. radialis oder ulnaris an Stärke gleich. Doch kann sogar eine A. aberrans ihrem Kaliber nach als Fortsetzung der A. brachialis erscheinen und die Aa. radialis und ulnaris abgeben. Alsdann verläuft die (gewöhnlich unter diesen Umständen von den Autoren als A. aberrans bezeichnete) eigentliche A. brachialis in ihrer normalen Bahn mit dem N. medianus und mündet entweder in den Anfang der A. ulnaris, während die starke A. aberrans weiter lateralwärts gelegen ist (Gruber, Anat. Abhandl. 1852, S. 136, 1 mal unter 1200 Armen von 600 Lei- Aa. aberr.

[1]) *Vasa aberrantia* aut. seit Haller.

chen), oder in eine hoch entstandene A. radialis, was an beiden Seiten zugleich vorkommt (Broca, Bull. de la soc. anat. 1849, p. 57).

Die Aa. aberrantes senken sich weiter oben oder weiter unten am Vorderarm in die A. radialis (5 mal in 103 Fällen unter 1200 Armen von 600 Leichen, Gruber), in die A. ulnaris (1 mal), oder in die A. metacarpea dorsalis derselben (1 mal), oder in den Anfang der A. recurrens radialis, welche aus der A. ulnaris entspringt (Quain, 1844, Taf. XXXV, Fig. 2), oder in die A. ulnaris an ihrem unteren Ende (Gruber, Arch. f. Anat. u. Physiol. 1871, S. 286, Taf. VIII; die A. aberrans entsteht aus dem Anfang der A. brachialis oder wird als A. ulnaris superficialis bezeichnet). Abgesehen von der erwähnten Zahlenangabe stimmen die Beobachter darin überein, dass Einmündung der A. aberrans in die A. ulnaris weit seltener ist (Charles, Journ. of anat. 1873, VII, 300). Die Aa. aberrantes sind tiefer gelegen, als die oberflächliche Sehne des M. biceps; Ausnahmen von dieser Regel dürften nur scheinbare sein, indem die A. aberrans z. B. als oberflächlich verlaufende A. radialis betrachtet werden muss (Tiedemann, 1846, Taf. XLV, Fig. 1).

Die Aa. aberrantes können auch als accessorische Wurzeln der betreffenden Arterien, in welche sie sich einsenken, aufgefasst werden. Es kommen drei Wurzeln der A. radialis vor: eine aus der A. axillaris, zwei aus der A. interossea anterior (Barkow, Anat. Abhandl. 1851, S. 33), oder aus den Aa. axillaris, brachialis und einer abnorm in die Hohlhand verlängerten A. mediana antibrachii (Gruber, Anat. Abhandl. 1852, S. 131), oder aus den Aa. axillaris, interossea anterior und einem als A. mediana bezeichneten Stamme (Gruber, Arch. f. Anat. u. Physiol. 1870, S. 180, Taf. V).

Wenn eine schliesslich in die A. ulnaris einmündende A. aberrans aus der A. brachialis die letztere in geringem (5—6 Mm.) Abstande begleitet, so kann dabei der N. medianus hinter der A. brachialis die letzgenannte Arterie kreuzen (Tschaussoff, Med. Bote [russisch], 1873, Nr. 52).

Eine A. aberrans kann sich auch wie eine oberflächlich verlaufende A. mediana (s. unten, Var. der A. interossea communis S. 287) verhalten. Sie liegt dann in ihrem ganzen Verlaufe oberflächlich, überkreuzt die A. radialis, gelangt unter dem Lig. carpi commune volare in die Hohlhand und senkt sich in den Arcus volaris sublimis (Tiedemann, 1846, Tab. XLVI, Fig. 3. Dieser Fall ist nicht mit der A. mediana antibrachii superficialis von Gruber, Arch. f. Anat. u. Physiol. 1867, S. 668, zu confundiren).

Eine A. aberrans aus der A. brachialis senkt sich in die A. recurrens radialis ein, welche aus der A. ulnaris entspringt (Quain, 1844, Taf. XXXV, Fig. 3).

Statistik. Die allgemeine Statistik der beschriebenen Varietäten am Ober- und Vorderarme hat Folgendes ergeben:

Nach Schwegel, der 140 obere Extremitäten untersuchte, kommt der hohe Ursprung der A. radialis 1 mal unter 5 Fällen, der A. ulnaris 1 mal unter 11 Fällen, der A. interossea 1 mal unter 10 Fällen vor.

An 600 in Petersburg untersuchten Leichen wurden dagegen nachstehende Zahlen erhalten (Gruber, Neue Anomalien als Beiträge zur physiologischen, chirurgischen, pathologischen Anatomie 1849, S. 34. Abhandlungen aus der menschlichen und vergleichenden Anatomie, Petersburg 1852, S. 152).

Unter den 103 Armen mit Anomalien waren diese an 63 rechten und 41 linken vorhanden. Folgende Tabelle veranschaulicht die Zahlenergebnisse:

Arterie	Nach der Leichenzahl	Beiderseitig	Einseitig	Nach der Extremitätenzahl
A. radialis	48	11	37	59
A. ulnaris	26	6	20	32
A. interossea	4	1	3	5
Aa. aberrantes allein . . .	5	—	5	5
A. mediana antibrachii superficialis	1	1	—	2
Summe	84	19	65	103

Ausserdem hat Giacomini (Della premat. divis. dell' art. del. bracc. Torino 1874. M. 5 Taf.) folgende Zusammenstellung versucht, worin die oben specialisirten Angaben Gruber's mit aufgenommen sind:

Beobachter	Im Jahre	Zahl der Leichen	Zahl der Arme	Zahl der Leichen mit Varietäten	Nur an einer Seite	An beiden Seiten	An Armen	Theilung der A. axill.	Theilung der A. brach.	Rechts	Links
Quain	1844	—	506	—	—	—	83	23	60	—	—
Gruber	1852	600	1200	84	65	19	103	12	28	63	40
Foltz	1873	100	200	28	25	3	31	17	11	19	6
Giacomini . . .	1874	174	312	44	28	16	60	23	47	32	28
Lauth	1833	—	18	—	—	—	—	—	—	14	4
Parisot	1869	—	13	—	—	—	—	5	8	8	5
Meckel	1816	—	—	—	—	—	—	6	14	—	—
Summe . .	—	874	1338	156	118	38	277	86	108	136	83

Die speciellen gleich hier zu erwähnenden Verhältnisse gestalteten sich folgendermaassen für den hohen Ursprung der A. radialis:

Beobachter	Im Jahre	Zahl der Varietäten	Spaltung der A. axill.	Im oberen Drittheil der A. brach.	Im mittleren Drittheil der A. brach.	Im unteren Drittheil der A. brach.
Gruber	1852	25	8	8	5	4
Parisot	1869	5	1	1	2	1
Foltz	1873	14	7		7	
Giacomini . . .	1874	29	7	12	9	1
Verschiedene Autoren . . .	—	15	5	4	6	—
Summe . .	—	75	21	25	22	6

Hoher Ursprung der A. ulnaris:

Beobachter	Im Jahre	Zahl der Beobachtungen	Spaltung der A. axill.	Im oberen Drittheil der A. brach.	Im mittleren Drittheil der A. brach.	In unteren Drittheil der A. brach.
Meckel	1816	8	3	2	1	2
Tiedemann . . .	1822-1846	3	—	1	1	1
Gruber	1852	15	4	6	3	2
Parisot	1869	4	2	—	1	1
Foltz	1873	7	5		2	
Giacomini . . .	1874	22	6	6	4	6
Verschiedene Autoren . . .	—	7	1	1	2	3
Summe . .	—	59	16	16	12	15

Abnormer Ursprung der einzelnen Aeste:

Beobachter	Im Jahre	Zahl der Beobachtungen	A. radialis	A. ulnaris	A. interossea	A aberrans.
Meckel	1816	20	12	8	—	—
Lanth	1833	22	9	5	4	4
Quain	1844	83	60	19	4	—
Gruber	1852	103	59	32	5	5
Parisot	1869	13	5	4	2	2
Foltz	1873	28	14	7	1	6
Giacomini . . .	1874	70	29	22	4	11
Verschiedene Autoren . . .	—	41	24	10	2	5
Summe . .	—	380	212	107	22	33

Die Summirungszahlen können wegen der wechselnden Verhältnisse nicht immer genau sein. — Die Mittheilungen Meckel's finden sich im Deutschen Arch. f. Physiol. 1816, II, 117; die von Parisot und Foltz in Compt. rend. de la soc. de méd. de Nancy, 1869, resp. Lyon méd. 1873.

Ob die Varietäten bei Individuen kleiner Statur häufiger seien (Tiedemann, C. Krause, Hyrtl, Oesterr. med. Jahrb. 1841, XXIV, 30) ist statistisch noch nicht sichergestellt. Gruber, der jene Angabe „sonderbar" findet, hat leider versäumt, sie nachzuprüfen. Dagegen hat Giacomini (Della premat. divis. dell' arter del bracc. Torino 1874, an 50 Leichen) einen Versuch dazu gemacht, denselben jedoch nur als einen vorläufigen bezeichnet. An dieser kleinen Zahl scheint sich obige Angabe zu bestätigen. (S. auch S. 278.)

Die Rr. anastomotici treten an beliebigen Stellen zwischen den Gefäss- Rr. anast.
bahnen des Arcus auf und sind nicht auf die oben erwähnten Aa. brachialis, radialis, ulnaris beschränkt, sondern verbinden letztere auch mit kleineren Gefässen oder mit Aa. aberrantes. Sie stellen Erweiterungen von stets vorhandenen aber sehr kleinen oder capillären Communicationsbahnen dar. Solche werden für die gewöhnlichen Untersuchungsmethoden sichtbar, sobald in der Hauptarterie eines Gliedes durch Unterbindung an einer Stelle oder auf andere Weise der Kreislauf unterbrochen wurde. Ihr Verlauf ist bald rein quer, bald schräg absteigend, oder mannigfach gekrümmt und geschlängelt. Ein solcher Ast kann die tiefe Sehne des M. biceps schlingenförmig umgeben (Quain, 1844, Taf. XXXIV, Fig. 4). Die beträchtlich langen und sehr schräg absteigenden Rr. anastomotici bilden einen directen Uebergang zu den Aa. aberrantes. Ein besonderes Interesse knüpft sich nur an denjenigen R. anastomoticus, welcher in der Ellenbogengrube querlaufend dort gelegene Arterien, z. B. die hoch entstandene A. radialis, mit der ulnaris oder interossea in Verbindung setzt. Sind die ersteren Arterien betheiligt und der anastomosirende Ast weit, so entsteht eine ausgesprochene Aehnlichkeit (Fig. 130) mit dem regelmässigen Venenverlauf am Arm (Monro, Outl. of anat. 1813, Taf. XLIV, Fig. 3. Dubrueil, 1847, Taf. VII, Fig. 3. Ehrmann s. Dubrueil). Ist hingegen z. B. die A. radialis oberhalb des Astes eng, der Ast selbst weit, so kann man die Varietät als A. aberrans bezeichnen, die von der A. brachialis entspringend in die A. radialis einmündet. Umgekehrt wird die Bezeichnung als R. anastomoticus vorgezogen, wenn letzterer eng, die A. radialis oberhalb aber weit ist. Aehnliche Uebergänge werden zwischen den Anastomosen anderer Gefässbahnen ebenfalls beobachtet.

Fig. 130.

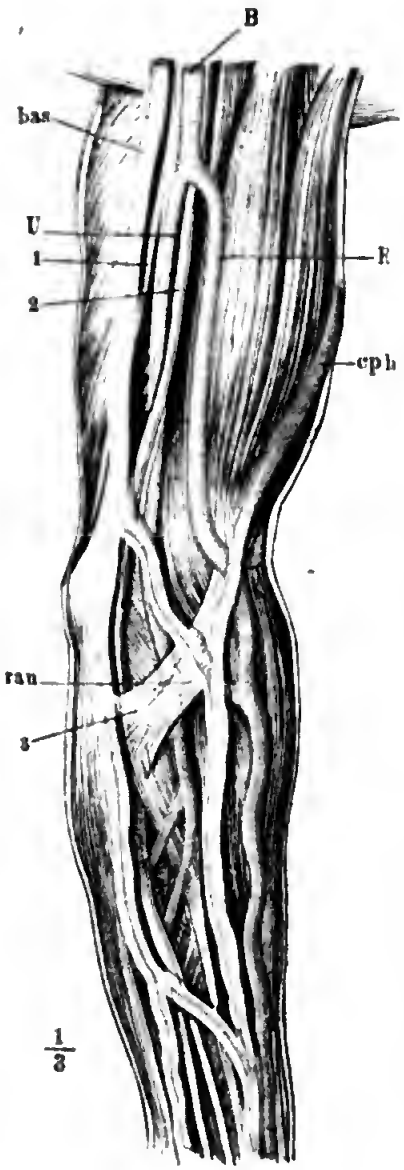

Siehe Figur 127.

Die hohe Theilung der A. brachialis ist beim Fötus normal (Hyrtl, Oesterr. med. Jahrb. 1839, XIX, 191 bei vier Embryonen aus dem zweiten und dritten Schwangerschaftsmonat). Bei fünf etwas älteren Embryonen fand Giacomini (Della prenut. divis. dell' arter. del bracc. Torino 1874) die hohe Theilung an vier Armen vor. Ebenso bildet sie bei einigen Säugethieren die Norm. Beim Delphin findet die Spaltung in der Achselhöhle statt, bei einigen Affen, Nagern, Beutelthieren (Didelphys, Känguruh) mehr oder weniger hoch am Oberarme.

Die aus hoher Theilung entstandenen und oberflächlich verlaufenden Aa. radialis und ulnaris bedingen eine Aehnlichkeit mit dem Verhalten der Vv. cephalica und basilica an der oberen Extremität (Fig. 130).

Da die Extremitäten während der fötalen Entwickelung sehr beträchtlich in die Länge wachsen, so kann man annehmen, dass die der Grenze zwischen Oberarm und Unterarm entsprechende Spaltungsstelle der A. brachialis nicht hinlänglich

abwärts rückt, in Folge gehemmten Wachsthums der genannten Arterie, das durch Verlängerung der Aa. radialis und ulnaris ersetzt wird. Möglicherweise findet dies bei Individuen kleiner Statur am leichtesten statt. In Bezug auf die Häufigkeit der rechts- und linksseitigen Anomalien hat die Statistik erwiesen, dass das Verhältniss gleich 1,5 : 1 zu setzen ist (Gruber, Anat. Abhandl. 1852, S. 152; s. auch S. 275), welches Verhältniss auf einen freilich noch nicht zu deutenden Einfluss Seitens der grossen Gefässstämme des Aortenbogens hinzuweisen scheint. Insofern beim Fötus die hohe Theilung constant ist, kann man das Vorkommen derselben beim Erwachsenen als Hemmungsbildung, d. h. Stehenbleiben auf einer fötalen Entwickelungsstufe, bezeichnen (Hyrtl, Oesterr. med. Jahrb. 1841, XXIV, 32).

Hiervon abgesehen geben die Rr. anastomotici und Aa. aberrantes den Schlüssel für das Verständniss der Varietätenbildung an der oberen Extremität. Wie überhaupt im arteriellen System (s. allg. Betrachtung der Var. S. 211) existirt in der oberen ein ursprünglich gleichmässig ausgebildetes Netz. Dieses sondert sich während der embryonalen Entwickelung in ein tiefliegendes und ein oberflächliches System ganz analog demjenigen der Venen. Bei letzteren bleiben beide Systeme persistent: bei den Arterien verschwindet unter normalen Verhältnissen das oberflächliche spurlos, und es bleibt nur Ein Stamm am Oberarm: A. brachialis, drei am Vorderarm: Aa. radialis, ulnaris, interossea communis, übrig. Wenn nun durch fötale Störungen einzelne Theile des Netzes abnormer Weise persistiren, so werden sie Rr. anastomotici genannt, falls sie quer verlaufen und kurz sind. Sind sie länger und halten sie eine Längsrichtung am Gliede ein, so heissen sie Aa. aberrantes, so lange ihr Kaliber relativ unbedeutend ist. Auf die absoluten oder relativen Dimensionen kommt aber gar nichts an, da dieselben von zufälligen Umständen abhängen, alles hingegen auf den Verlauf. Deshalb ist es nicht richtig, von einer hoch entstandenen A. interossea zu reden: es ist die A. brachialis selbst, deren Verlauf die A. interossea communis einhält, deren Aeste am Oberarm sie abgiebt, und die also nur in ihrem Durchmesser sehr reducirt ist. Wenn unter diesen Umständen oder überhaupt zwei Aa. aberrantes von starkem Kaliber hoch entspringen und später zur A. radialis resp. ulnaris werden, so wird ein solcher Fall als hoch entstandene A. radialis und ulnaris bezeichnet, wobei die eigentlichen rudimentär vorhanden sein, oder ganz fehlen können. Entstehen aber beide am Oberarme aus einem einzigen sehr starken Stamme, der nicht die Lage der A. brachialis hat, welche letztere vielmehr von der weiter abwärts als A. interossea communis sich verzweigenden Arterie abgegeben wird, so wird in solchen Fällen die eigentliche A. brachialis meistens als hoch entstandene A. interossea communis bezeichnet, der starke Stamm, welcher in die Aa. radialis und ulnaris sich theilt, dagegen als A. brachialis oder A. radialis, aus der die A. ulnaris entspringt (s. oben A. interossea communis S. 272).

Nach der richtigen Auffassung muss man hingegen sagen: die A. brachialis ist sehr klein, sie giebt eine starke A. aberrans oder A. brachialis accessoria ab, welche sich in oberflächlich verlaufende Aa. radialis und ulnaris aberrantes theilt. In analoger Weise stehen die Aa. aberrantes, welche sich in die A. radialis oder ulnaris einsenken, und der hohe Ursprung der genannten Arterien im innigsten Zusammenhange. Die oberflächlich verlaufenden Aa. radialis und ulnaris sind nämlich nichts weiter als sehr stark entwickelte Aa. aberrantes, während die normale A. radialis resp. ulnaris ganz fehlt. Dass sie nicht als solche bezeichnet werden, hat nur darin seinen Grund, dass die Einsenkung der eigentlich so zu bezeichnenden Aa. aberrantes erst in kleine Aeste der Hand geschieht. Aus der Nichtbeachtung der allein maassgebenden Lageverhältnisse erklärt sich die unglaubliche Verwirrung, welche in der Beschreibung der arteriellen Varietäten an der oberen Extremität die Herrschaft erlangt hat.

Die Analogie der betreffenden Anomalien mit dem Typus der Venen oder der Gefässvertheilung bei Säugethieren ist aus der gemeinschaftlichen Entstehungsweise vermittelst eines maschenreichen Netzes ebenfalls leicht verständlich.

Wenn die genannten aus hoher Spaltung der A. brachialis hervorgehenden Arterien zugleich oberflächlich verlaufen, so können sie auf der oberflächlichen Sehne des M. biceps beim Aderlass an der V. mediana leicht verletzt werden.

Digitized by Google

Solche Verletzungen haben zu gefährlichen Blutungen und Bildung von Gefässgeschwülsten (Aneurysmen) Veranlassung gegeben. Würde man nun die A. brachialis unterhalb der Abgangsstelle der abnorm hoch entspringenden Arterie unterbinden, so würde dadurch der Blutlauf in der Gefässgeschwulst nicht beträchtlich verändert werden. Auf einer Verlangsamung desselben aber beruht wesentlich die Hoffnung, derartige Geschwülste durch Unterbindung grosser arterieller Stämme heilen zu können. Da heutzutage wenig mehr zur Ader gelassen wird, so verlieren die geschilderten Varietäten in chirurgischer Beziehung etwas an Bedeutung.

Andererseits sind sie von grosser Wichtigkeit, insofern die Unterbindung nur eines Stammes unter solchen Umständen den beabsichtigten Zweck: Stillung einer Blutung oder Heilung einer Gefässgeschwulst wegen der zahlreichen Anastomosen durch Aa. aberrantes u. s. w., nicht zu erreichen vermag. Man hat daher beide Stämme am Oberarm aufgesucht und unterbunden (Blandin s. Führer, Chir. Anat. 1857, S. 633).

Aeste der Brach.

Von untergeordneten Aesten kann die A. brachialis noch abgeben:

Abwärts gerückte Aeste. Die A. subscapularis oder die A. circumflexa humeri posterior (2 mal in 501 Fällen, Quain) oder beide zugleich. Oder sie theilt sich nahe unterhalb des unteren Randes des M. pectoralis major in ein Büschel von fünf Aesten, welche der Grösse nach folgendermaassen zu ordnen sind: Aa. radialis, profunda brachii, circumflexae humeri, subscapularis, ulnaris. Die A. radialis verläuft oberflächlich, verbindet sich durch zwei Rr. anastomotici mit der A. ulnaris, giebt die A. interossea communis ab; die A. profunda brachii entsendet die A. collateralis ulnaris superior, die inferior fehlt (Maestre, La Espana méd. 1864, July).

Ueberzählige Aeste. Aeste der A. profunda brachii werden direct abgegeben, nämlich die Aa. collateralis radialis und collateralis media. Die A. brachialis giebt eine A. collateralis radialis accessoria ab. Oder eine accessorische A. profunda brachii (Scarpa), indem ihre Rr. musculares aus einem gemeinschaftlichen Stämmchen entspringen.

Ein querverlaufender starker R. anastomoticus nahe der Ellenbogengrube, welcher mit einer aus dem Ende der A. axillaris entstandenen, unter der Fascie verlaufenden A. radialis (s. oben S. 269) sich vereinigt; aus der bogenförmigen Anastomose entspringen Muskelarterien, Aeste für das Ellenbogengelenk und die A. recurrens radialis anterior (Vergez, Journ. de la soc. de méd. prat. de Montpellier 1842, p. 197).

Am unteren Ende der A. brachialis in einer Entfernung von 7 bis 56, im Durchschnitt von 20 Mm. entspringt ein kleiner Muskelast, die *A. plicae cubiti superficialis* (Gruber, Zeitschr. d. Gesellsch. d. Aerzte zu Wien 1852, II, 481, der sie auffand, vermisste sie an 100 Armen niemals). Sie verläuft, bedeckt von der oberflächlichen Sehne des M. biceps, vor dem N. medianus zum Ursprung der Mm. radialis internus und palmaris longus, in welchen sie endigt, ohne das obere Drittheil des Vorderarms nach unten zu überschreiten.

Wenn sie abnorm entwickelt ist, so reicht sie weiter nach unten. Sie verläuft immer dicht unter der Fascie, anfangs zwischen den Mm. radialis internus und palmaris longus, wendet sich dann medianwärts, und senkt sich in die A. ulnaris, oder vertritt dieselbe zum Theil in der Hohlhand, wenn sie wenig entwickelt ist. Sie wird daher als *A. ulnaris accessoria (A. ulnaris superficialis* Gruber, 2 mal an 100 Armen: 4 mal an 700 Armen von 350 Leichen Gruber, Arch. für Anat. u. Physiol. 1867, S. 668) bezeichnet.

Bei Phoca vitulina ist sie normal vorhanden (Gruber, 1852).

Aufwärtsgerückte Aeste. 3 bis 8 Mm. oberhalb (E. A. Lauth) oder aus (Schön, De nonn. arter. ort. et decurs. abnorm. Diss. Hal. 1823, p. 48) ihrer Spaltungsstelle die A. recurrens radialis oder eine accessorische Wurzel, welche in letzteres Gefäss einmündet (E. A. Lauth, Dubrueil). Hieran schliesst sich der Fall, wo eine A. aberrans die A. recurrens radialis (E. A. Lauth, Quain s. oben S. 272) abgiebt. Letztere entspringt bei hohem Ursprunge der A. radialis

der Regel nach aus der A. brachialis (Quain) und kann hinter der tiefen Sehne des M. biceps verlaufen.

Eine *A. articularis cubiti media* (H. Meyer, Zeitschr. f. rat. Med. 1848, VII, 172), welche auch aus der A. ulnaris oder interossea communis entspringen kann, je nachdem eine von diesen Arterien gerade vor die Articulation der Ulna mit dem Capitulum radii zu liegen kommt. Sie verläuft dorsalwärts unter einem fast rechten Winkel mit dem Stamme, und spaltet sich am unteren Rande des Lig. annulare radii in einen vorderen und einen hinteren Zweig. Der vordere Zweig steigt vor dem Lig. annulare hinauf an die Gelenkkapsel, der hintere verläuft unter dem Sinus lunatus ulnae gerade quer dorsalwärts, bildet eigentlich die Fortsetzung des Stammes, tritt in das Rete articulare cubiti oder anastomosirt mit der A. interossea recurrens (H. Meyer, Lehrb. d. Anat. 1861, hält sie für constant).

Eine oberflächlich verlaufende A. mediana[1]) (s. unten Var. d. A. interossea communis S. 286). Sie verläuft dann anfangs zwischen M. radialis internus und palmaris longus dicht unter der Fascie auf dem M. flexor digitorum communis sublimis am Radialrande des M. palmaris longus, und gelangt, bedeckt vom Lig. carpi volare proprium, mit dem N. medianus zur Hohlhand (Gruber, Zeitschr. d. Gesellsch. d. Aerzte zu Wien 1852, II, 494, 1 mal unter 1200 Armen von 600 Leichen. Gruber, Arch. f. Anat. u. Physiol. 1867, S. 668. Hyrtl, Oesterr. Zeitschr. f. prakt. Heilk. 1862, S. 434). Oder sie entsteht in der Ellenbogengrube, reicht oberflächlich verlaufend zur Palmar-Aponeurose (Bankart, 2 mal).

Eine (21 mal unter 500 Fällen, Quain) oder zwei (11 mal) Aa. profundae brachii accessoriae.

Aus ihrer Spaltungsstelle die A. recurrens ulnaris oder die A. interossea communis oder die Aa. interossea anterior, posterior und mediana (Gruber, Anat. Abhandl. 1852, S. 140, mehrere Male), was auch bei hohem Ursprunge der A. radialis vorkommen kann (Gruber a. a. O.).

Tiefe Spalt. der Brach.

Die A. brachialis setzt sich auf dem oberen Drittheil des Vorderarms fort und giebt aus ihrer Spaltungsstelle die Aa. interossea posterior und anterior, radialis, ulnaris; die A. radialis wird durch eine A. aberrans aus dem Hauptstamm verstärkt, während die Aa. recurrentes ebenfalls aus letzterem entspringen (Quain, 1844, Taf. XXXV, Fig. 4), oder die Aa. interossea communis, radialis, ulnaris, (Tiedemann, 1846, Taf. XLVIII, Fig. 3), oder die A. radialis, welche die A. mediana antibrachii absendet, die Aa. ulnaris und interossea communis, während die A. recurrens radialis an der normalen Ursprungsstelle der A. radialis entsteht (Gruber, Oesterr. Zeitsch. f. prakt. Heilk. 1870, S. 80). Es ist diese Varietät als tiefe Spaltung der A. brachialis zu bezeichnen.

Aeste der A. brachialis.

Prof. brach.

A. profunda brachii. Sie ist klein, endigt in den Muskeln, ohne die Aa. collaterales radialis und media abzugeben (Th. Lauth s. E. A. Lauth).

Ueberzählige Aeste. A. collateralis ulnaris superior (35 mal unter 500 Fällen, Quain). A. circumflexa humeri posterior (67mal in 501 Fällen, Quain), welche dann entweder vor oder hinter der Sehne des M. latissimus dorsi aufwärts unter den M. deltoidens sich begiebt.

Sie wendet sich in der Höhe des Epicondylus lateralis medianwärts, anastomosirt bogenförmig mit einer aus der A. brachialis entspringenden A. collateralis radialis, aus welchem Bogen Aeste für die am Epicondylus lateralis entspringenden Muskeln hervorgehen (Blandin s. Dubrueil; Dubrueil 3 mal).

Sie giebt die A. ulnaris ab (Hyrtl).

Coll. uln. sup.

A. collateralis ulnaris superior fehlt und wird durch die dann höher entspringende A. collateralis ulnaris inferior ersetzt.

Sie ist sehr stark und wenn man bei der Unterbindung der A. brachialis auf sie einschneidet, so kann man sie irrthümlich für letztere nehmen und den N. ulnaris für den N. medianus halten (Blasius, Handbuch der Akinrgie. Bd. I, 1839, S. 266).

[1]) *A. mediana antibrachii superficialis* Gruber.

A. collateralis ulnaris inferior. Sie ist klein und wird theilweise durch die stärker entwickelte A. collateralis ulnaris superior ersetzt. Coll. uln. inf.

Ihr unteres Ende geht mit einem querverlaufenden R. anastomoticus aus der A. brachialis eine Verbindung von bedeutender Stärke ein (Quain, 1844, Taf. XXXIII, Fig. 1).

Eine A. aberrans (A. ulnaris superficialis) aus der A. brachialis giebt die A. collateralis ulnaris inferior ab, ferner einen kurzen queren R. anastomoticus hinter der oberflächlichen Sehne des M. biceps zur A. brachialis (Gruber, Bull. de l'acad. impér. des sc. d. St. Pétersb. 1870, XV, 248).

Varietäten der A. radialis und ihrer Aeste.

A. radialis. Verlauf. Sie bildet dicht oberhalb der oberflächlichen Sehne des M. biceps eine Schlinge, welche mit einer dünnen A. aberrans aus der A. axillaris zusammenhängt (Dursy, Anat. Atlas, 1861, Taf. VII, Fig. 2). Radial.

Sie kann subcutan zu liegen kommen, indem sie die oberflächliche Sehne des M biceps durchbohrt und mit der V. mediana cephalica verläuft (Dubrueil), oder sie giebt höher als gewöhnlich die A. metacarpea volaris profunda ab und wendet sich selbst unter der Fascie oder subcutan (Dubrueil 2 mal, Cruveilhier 1851, p. 696. Gruber, Arch. f. Anat. und Physiol. 1864, S. 440 1 mal unter mehreren Tausend injicirten Armen), über die Sehnen der Mm. brachioradialis, abductor longus, extensor brevis und longus pollicis auf die Dorsalseite des Vorderarms resp. der Hand.

Die A. radialis theilt sich etwas unterhalb der Mitte des Vorderarms in 2 Aeste, welche sich nach einem Verlauf von 3,5 Cm. wieder zu Einem Stamm vereinigen (Gruber, Archiv f. Anat. u. Physiol. 1864, S. 439).

Sie ist kleiner als gewöhnlich, was in verschiedenem Grade stattfinden kann. Radial. schwach.

1. Sie fehlt bis auf die A. recurrens radialis. Ausser der letzteren sind nur ein paar kleine Muskeläste vorhanden; das Gefässgebiet der A. radialis wird von der A. interossea communis versorgt (Otto, Lehrb. d. pathol. Anat. 1830, S. 309, beiderseits. Barkow, Erläuter. z. Schlag- u. Blutaderlehre, 1868, Taf. XVI, Fig. 1. Blandin, Elém. d'anat. descr. 1838, T. II, 2 mal, die A. mediana giebt alle Aa. digitales ab, s. Dubrueil, 1847, p. 173. Gruber, Arch. f. Anat. und Physiol. 1864, S. 451, beiderseits; die A. radialis wird durch die A. mediana und die A. interossea anterior, welche den Verlauf des R. volaris profundus der A. radialis nachahmt, ersetzt). Der Puls fehlt in diesen Fällen an der Stelle, wo man denselben gewöhnlich zu untersuchen pflegt (Otto).

2. Sie reicht nicht weiter als bis zum unteren Theile des Vorderarms hinab (Cruveilhier 2 mal. Theile. C. Krause s. Tiedemann, 1846, Tab. XLV, Fig. 3. Die A. radialis endigt mit Muskelästen unter dem M. pronator quadratus, die A. interossea ersetzt dieselbe am unteren Drittheil des Vorderarms. — Gruber, Arch. f. Anat. und Physiol. 1864, S. 449. Die A. recurrens radialis ist stark entwickelt, giebt einen R. descendens ab, der oberhalb der Handwurzel endigt, Gruber, Arch. f. Anat. u. Physiol. 1870, S. 182, Taf V).

3. Sie mündet an der Hand in eine andere Vorderarmarterie. Dabei ist ihre Dicke ausnehmend gering (Cruveilhier); sie entspringt wie gewöhnlich (Portal, Cours d'anat. méd. 1803, T. III. Quain, 1844, Taf. XLVI, Fig. 8. Cruveilhier beiderseits), oder schon am Oberarm (E. A. Lauth. Duhrueil 4 mal, Ehrmann s. Dubrueil, 1847, p. 159. Arnold). Sie senkt sich in den Arcus volaris profundus (Quain, 1844, Taf. XLVI, Fig. 8. Oeffinger, Arch. f. pathol. Anat. 1867, XXXIX, Taf. VIII, bei einem Kinde), oder in die A. interossea anterior, welche am unteren Rande des M. pronator hervortritt, und die A. radialis von dort an ersetzt (E. A. Lauth. Ehrmann s. Dubrueil. Quain, 1844, Taf. XLIV, Fig. 1. Arnold), oder in einen Ast der A. ulnaris (Dubrueil). Endlich kann sie auf dem Handrücken in eine stark entwickelte A. intermetacarpea posterior einmünden (Quain, 1844, Taf. XLIV, Fig. 3).

Digitized by Google

Radial, stark.

Die A. radialis ist stärker entwickelt als gewöhnlich.

Die hoch entspringende A. radialis giebt die Aeste der A. brachialis resp. die unteren Aeste der A. axillaris ab, wenn sie das tiefliegende Gefäss ist; umgekehrt werden die betreffenden Aeste von der A. ulnaris abgegeben, falls die A. radialis oberflächlich verläuft.

Hiervon abgesehen kann die hoch entspringende A. radialis noch absenden:

Die A. subscapularis (Göttig, De arter. uln. ort. diss. Kiel 1842); die A subscapularis (s. Var. derselben S. 268) und successive die Aa. circumflexae humeri, profunda brachii und collateralis ulnaris superior (Quain, 1844, Taf. XXX, Fig. 3), A. circumflexa scapulae (Baader, Variet. der Armarterien, Diss. Bern 1866), eine A. collateralis ulnaris (E. A. Lauth), oder eine solche und zugleich die A collateralis radialis inferior (E. A. Lauth), oder einen Ast in das Rete articulare cubiti (Meckel). Die A. ulnaris (s. Var. d. A. brachialis S. 278).

Die A. interossea communis.

Ferner kann sie einen oberflächlich verlaufenden Ast abgeben, der in den Arcus volaris sublimis einmündet, ähnlich (s. Var. d. A. brachialis S. 274), wie eine hoch entstandene A. interossea (Meckel, Deutsches Arch. f. Physiol. 1816 S. 123, 2 mal). Zugleich kann ein R. anastomoticus mit der A. ulnaris in der Ellenbogengrube vorhanden sein (Monro, Outl. of anat. 1813, III, 302).

Sie entsendet in der Mitte des Vorderarms die A. metacarpea volaris sublimis, welche mit dem N. medianus verläuft und in den Arcus volaris sublimis eintritt (Gruber, Anat. Abhandl. 1852, S. 132), oder eine oberflächlich verlaufende, stärker entwickelte A. mediana, welche eine bogenförmige Anastomose mit einem Ast der A. ulnaris am unteren Drittheil des Vorderarms bildet (Gruber, Zeitschr. der Gesellsch. der Aerzte zu Wien 1852, II, 495).

Oder es ist ein Vas aberrans aus der A. brachialis vorhanden, welches den M. biceps versorgt und in der Mitte der Länge des Vorderarms in die A. radialis mündet. Oberhalb dieser Stelle giebt die unterhalb des Radiuskopfes entstandene A. radialis eine A. mediana ab (Charles, Journ. of anat. 1874, Nr. XV, 180).

Aus der wie gewöhnlich entstandenen A. radialis entspringt am Vorderarm die A. interossea communis, oder die anterior (Harrison, Anat. of arter. 1839, p. 193. Die A. radialis war aus der A. brachialis hoch am Oberarm entstanden, und hatte an letzterem eine Insel gebildet), oder die A. interossea recurrens, oder eine bis drei Aa. recurrentes radiales accessoriae.

Sie zerfällt nahe unterhalb der Articulatio cubiti in mehrere Aeste, von denen nur einer den Lauf der A. radialis innehält (Dubrueil), oder sie entsendet bereits auf dem M. supinator die A. metacarpea volaris sublimis, während sie selbst auf die Dorsalseite des Vorderarms sich wendet (Hyrtl). Oder die letztere entspringt schon in der Mitte des Vorderarms und läuft dann entweder neben der A. radialis zum Handgelenk herab, oder der Stamm der letzteren wendet sich sogleich oberflächlich (und sogar subcutan, Cruveilhier. Gruber, Arch. f. Anat. u. Physiol. 1864, S. 434), über die Mm. brachioradialis und radiales externi oder deren Sehnen und das Lig. carpi commune hinweg zum Handrücken (von Tulpius, Observat. medic. Lib. III, cap. 45, p. 257, 1641 zuerst beobachtet). Im ersteren Falle findet man über dem Handgelenk, da wo man den Puls zu untersuchen pflegt, zwei Arterien: im letzteren Falle nur die dünne schwach pulsirende A. metacarpea volaris sublimis, was am leichtesten zu praktischen Irrthümern Veranlassung giebt, namentlich wenn diese Varietät an beiden Armen zugleich vorhanden ist.

Der hohe Ursprung der A. metacarpea volaris sublimis ist bei den meisten Affen die Regel.

Bei dem angegebenen oberflächlichen Verlauf der A. radialis auf dem Handrücken kann noch ein der Arterie selbst an Stärke gleichkommender Ast am Unterarm von der letzteren entspringen. Von derselben, sowie von den Sehnen der Mm. extensor pollicis longus oder brevis und radialis externus longus bedeckt, gelangt dieser Ast in das Interstitium interosseum II, giebt die betreffende A. intermetacarpea dorsalis ab und anastomosirt mit der A. digitalis volaris II (Quain, 1844. Taf. XLIII, Fig. 1).

Google

Das Ende der A. radialis, welche schon höher oben auf die Dorsalseite sich gewendet hat, gelangt zwischen den Köpfen des M. interosseus dorsalis I in die Hohlhand, und anastomosirt mit einer starken A. mediana, welche den Arcus volaris sublimis bilden hilft (Bonamy, Bull. de la soc. anat. de Paris 1834) oder betheiligt sich an der Bildung des Arcus volaris profundus (Gruber a. a. O.). Oder sie durchbohrt das Interstitium interosseum II und vereinigt sich mit der A. digit. volar. commun. II (normal bei Ateles Beelzebuth). Oder ein Endast der normal verlaufenden A. radialis dringt ebenfalls zwischen den Köpfen des M. interossens externus I in die Hohlhand, bildet den Arcus volaris profundus ausschliesslich und setzt sich in einen R. perforans des letzteren fort, der im Interstitium interosseum IV auf den Handrücken zurückkehrt (Luschka). Ein grosser Ast kann auch zwischen Daumen und Zeigefinger in der Hohlhand hervortreten und anstatt der A. metacarpea volaris sublimis radialis den Arcus volaris sublimis bilden helfen.

Die A. radialis kann ferner eine *A. princeps indicis* abgeben, welche sich in die Aa. digitales volaris und dorsalis radiales indicis theilt; sowie auf dem Handrücken eine A. intermetacarpea dorsalis prima, oder einen Verstärkungszweig für eine A. digitalis pollicis, oder eine A. intermetacarpea II, welche mit der schwachen A. digitalis volaris II zusammenfliesst und die Aa. digitales volares indicis ulnaris und digiti medii radialis entsendet (12 mal in 235 Fällen, Quain). Princeps indic.

In der Hohlhand entsendet sie mehr Aa. digitales volares communes als gewöhnlich, oder alle Aa. digitales volares communes (R. Wagner, Ileusinger's Zeitschr. 1828, III, 340. Quain, 1844, Taf. XLVI, Fig. 7. Lucas s. Power, Anat. of. arter. 1860, p. 360). Letzteres ist die Regel in der Gattung Phoca (Barkow, Schlagadern der Säugethiere, 1866, Taf. XII).

Aeste der A. radialis.

A. recurrens radialis. Sie ist sehr stark, ihr Kaliber kann dem der A. radialis gleichkommen (2 mal unter 429 Fällen, Quain); sie steigt in einem nach unten convexen Bogen zwischen M. brachioradialis und brachialis internus in die Höhe und anastomosirt mit der A. profunda brachii. Dieses Verhalten repräsentirt die stärkere Entwickelung der normalen Anastomose. Recurr rad.

Sie giebt die A. interossea recurrens[1]) ab, welche zwischen den Rr. profundus und superficialis des N. radialis hindurchtritt, den M. supinator umschlingt, in der hinteren lateralen Ellenbogenfurche zum M. anconeus quartus verläuft, von letzterem bedeckt wird und im Rete cubitale endigt (Quain, 1 mal unter 429 Fällen. Gruber, 7 mal an 50 Armen, Arch. f. Anat. und Physiol. 1864, S. 436). Oder die A. recurrens radialis giebt einen starkeren Ast ab, welcher sich um den M. supinator herumschlägt, über den Epicondylus lateralis humeri emporsteigt, und mit der A. profunda brachii anastomosirt (nach Bourgery, Anat. descr. Augiol. Tom. IV, 1835, p. 94, u. Cruveilhier die Norm).

A. metacarpea volaris sublimis radialis entspringt hoch oben am Vorderarm, wenn sich die A. radialis schon früh auf die Dorsalseite des letzteren wendet. Oder sogar unmittelbar unterhalb des Ursprunges der A. radialis selbst, ist sehr fein und verliert sich in den Muskeln des Daumens (Lucas s. Power, Anat. of arter. 1860, p. 362). Met. vol. subl. rad

Fehlt ganz und wird durch einen Ast der Aa. interossea oder ulnaris ersetzt, oder verliert sich in den Muskeln des Daumenballens, ohne Anastomosen mit anderen Arterien einzugehen (141 mal unter 235 Fällen, Quain). Der Puls der A. radialis am Vorderarm wird am Lebenden verhältnissmässig klein gefühlt, wenn diese Varietät vorhanden ist, was zu praktischen Irrthümern Veranlassung geben kann. Baird (s. Burns, Diseas. of the heart, 1809, p. 300) beobachtete Erblichkeit dieser Varietät bei drei Mitgliedern derselben Familie, wobei freilich an

[1]) *A. recurrens radialis posterior s. circumflexa* Gruber. Die französischen Autoren verwenden erstere Bezeichnung für die A. recurrens radialis selbst.

Zufall gedacht werden kann, da dieses Verhalten das absolut häufigste Vorkommniss darstellt.

Ist sie stark entwickelt, so kann ihr Kaliber demjenigen der A. metacarpea radialis volaris profunda gleichkommen. Sie giebt ohne an der Bildung des Arcus volaris sublimis theilzunehmen eine oder mehrere Aa. digitales (25 mal); oder sie betheiligt sich daran und entsendet ausserdem (69 mal) die Aa. digitales volares I und II, oder eine A. digitalis volaris pollicis oder beide, oder eine solche für den zweiten Finger oder für beide, oder die Aa. volares pollicis ulnaris und indicis radialis. (Der regelrechte Verlauf war nur in 65 Fällen vorhanden.)

Dig. comm vol. I.

A. digitales communis volaris prima. Sie fehlt (häufig) und wird dann von der A. metacarpea volaris sublimis der A. radialis oder der A. interossea anterior vertreten.

Sie giebt nur die Aa. volares pollicis radialis und ulnaris ab (häufig), oder nur eine von beiden.

Varietäten der A. ulnaris und ihrer Aeste.

Ulnaris.

A. ulnaris. Sie verläuft bei normalem Ursprunge oberflächlich unmittelbar unter der Fascie, oder unter der Haut neben der V. basilica. Oder gekreuzt und bedeckt von der Sehne des M. palmaris (Gruber, Oesterr. Zeitschr. f. prakt. Heilk. 1870, Nr. 16 u. 17). Oder beträchtlich radialwärts vom M. ulnaris interus bis zur Haud.

Wenn sie hoch oben entspringt, wobei sie oberflächlich verläuft, so giebt sie niemals die A. interossea communis ab (Hyrtl).

Hierin ist ein weiterer Beleg zu finden, dass unter diesen Umständen die sogenannte oberflächlich verlaufende A. ulnaris in der That als eine A. aberrans aufgefasst werden muss.

Sie ist wenig entwickelt, giebt nur Muskeläste am Vorderarm, und endigt in einer A. metacarpea dorsalis, die von einer aus der A. axillaris entspringenden A. aberrans abgegeben wird, welche oberflächlich unter der Fascie verläuft, und vom unteren Drittheil des Vorderarms an die normale Bahn der A. ulnaris einhält (Gruber, Neue Anomalien 1849, S. 38). Die A. metacarpea volaris profunda fehlt und der Arcus volaris profundus wird von der A. radialis allein gebildet (s. Var. der A. radialis S. 283).

Ulnaris stark.

Die A. ulnaris ist stärker entwickelt, als gewöhnlich.

Bei hohem Ursprunge giebt sie die A. subscapularis ab, während die A. interossea aus der A. radialis kommt (Barkow, Angiol. Samml. d. Univ. Breslau, 1869, S. 122, Spaltung der A. axillaris), oder die Aa. subscapularis und profunda brachii (Hyrtl, Oesterr. Zeitschr. f. prakt. Heilk. 1862, S. 894), oder eine A. collateralis ulnaris (E. A. Lauth), oder einen Ast zum Rete articulare cubiti (häufig nach Bichat). Sie verläuft neben und lateralwärts von der A. radialis am Oberarm, kreuzt sich mit letzterer in der Ellenbogengrube, und verbindet sich über dem Radio-Carpalgelenk durch einen von der A. radialis abgegebenen Querast mit der letzteren (Hyrtl, Oesterr. Zeitschr. f. prakt. Heilk. 1862, S. 894).

Eine hoch entstandene über die vom medialen Epicondylus entspringenden Muskeln verlaufende A. aberrans mündet etwa in der Mitte der Länge des Vorderarms in die normale A. ulnaris. Letztere theilt sich 3 Ctm. abwärts in zwei parallel laufende, durch den N. ulnaris getrennte Zweige, von denen der schwächere mediale als A. metacarpea dorsalis auf den Handrücken übertritt (Hyrtl, Oesterr. Zeitschr. f. prakt. Heilk. 1860, S. 325).

Sowohl bei hohem Ursprunge der A. radialis, als ohne denselben, ereignet es sich, dass die A. ulnaris in der Ellenbogengrube sich büschelförmig in die Aa. interossea anterior, posterior, mediana und die Fortsetzung des Stammes spaltet (E. A. Lauth 3mal bei hoher Theilung, Gruber mehrere Male, Anat. Abhandl. 1852, S. 140).

Au der normalen Theilungsstelle der A. brachialis entsteht ausser der A. ulnaris nur die A. recurrens radialis; die A. radialis entspringt erst in der Mitte der

Länge des Vorderarmes zugleich mit den Aa. ulnaris und interossea communis, um aus der Tiefe hervorzukommen und dann ihren Lauf wie gewöhnlich fortzusetzen (Tiedemann, 1846, Tab. XLVII, Fig. 3, s. auch Nuhn, Unters. und Beobacht. aus dem Gebiete d. Anat. Physiol. etc. 1849, S. 24, s. Var. der A. brachialis S. 280). Diese Varietät kann ebenso gut als abnorm tiefe Spaltung der A. brachialis bezeichnet werden (unter 481 Fällen 1 mal, Quain). Aehnliches Verhalten findet sich, was die tiefe Spaltung der A. brachialis anlangt bei Hunden, Katzen, Arctomys, Wiederkäuern.

Ueberzählige Aeste. Sie bildet eine Insel, indem sie eine in ihr unteres Ende wieder einmündende A. aberrans abgiebt (Charles, Journ. of anat. 1873, VII. 300). Eine A. recurrens ulnaris accessoria (Zagorsky, Mém. de l'acad. des scienc. de St. Pétersbourg. 1822, VIII, 291). Die A. recurrens radialis; letztere kann zugleich sehr stark sein, und ihr unteres Ende mit der schwach entwickelten A. radialis in der Plica cubiti zusammenfliessen. Die A. interossea recurrens, welche oberhalb der Chorda transversalis durch das Interstitium interosseum geht. Dabei kann zugleich eine normale A. interossea recurrens aus der A. interossea posterior oder communis vorhanden sein; beide Aa. interosseae recurrentes anastomosiren dann gewöhnlich (Gruber, Arch. f. Anat. u. Physiol. 1864, S. 437).

Eine A. articularis cubiti media.

Bei hohem Ursprunge die A. interossea posterior, während die A. interossea communis fehlt und die A. interossea anterior aus der A. radialis entspringt (Harrison, Anat. of arter. 1839, p. 193). Oder die Aa. interosseae posterior und anterior entspringen dicht neben einander aus der A. ulnaris (an 100 Armen 28 mal, Gruber, Zeitschr. der Gesellsch. d. Aerzte zu Wien 1852, II, 492).

Eine A. interossea accessoria unterhalb der Ursprungsstelle der A. interossea communis, welche in die Hohlhand gelangt, die A. princeps pollicis et indicis abgiebt und in den Arcus volaris sublimis einmündet.

Eine A. mediana, welche den N. medianus durchbohren kann (Quain, 1844, Taf. XLIII, Fig. 3), direct die Aa. digitales volares communes I bis IV abgiebt (Münz, Taf. VIII, Fig. 10), oder sich in der Hohlhand in eine A. digitalis volaris communis I und einen ulnarwärts verlaufenden Ast theilt, der mit der A. ulnaris den Arcus volaris sublimis bildet (Theile, Hyrtl, Oesterr. Zeitschr f. prakt. Heilk. 1862, S. 894. — Präparat Nro. 2095 der anatomischen Sammlung zu Göttingen; die A. mediana verläuft oberflächlich) ohne Theilnahme der radialis (normal bei Viverra Linsang, Hyrtl, Neue Wundernetze 1864). Oder sie entsendet die Aa. digitales volares communes I und II (Oeffinger, Arch. f. path. Anat. 1867, XXXIX, 424).

Die A. metacarpea dorsalis kann auch die Aa. digitales dorsalis digiti IV ulnaris und digiti V radialis abgeben.

Die A. metacarpea volaris profunda giebt die A. digitalis comm. IV ab.

A. interossea communis.

Die hoch entspringende A. interossea communis, wie sie gewöhnlich bezeichnet wird (s. Var. der A. brachialis S. 278), kann sehr stark sein, dicker als die A. aberrans, welche gemeiniglich unter diesen Umständen A. brachialis genannt worden ist. Sie verstärkt alsdann die letztere und die Aa. radialis und ulnaris durch Queräste und giebt sämmtliche Aa. recurrentes ab. Int. comm.

Oder sie entsendet auf der Dorsalseite des Carpus die Aa. intermetacarpeae dorsales III und IV, einen Verbindungsast zur rudimentären A. radialis; ferner an der Basis des zweiten und dritten Os metacarpi die A. intermetacarpea dorsalis II und einen stärkeren Endast, der durch das Interstitium interosseum II in die Hohlhand tritt. Letzterer giebt Aeste an die Daumenmuskeln, die Aa. digitales volares radiales indicis et pollicis ab und bildet mit der A. metacarpea volaris profunda ulnaris den Arcus volaris profundus (Theile). Oder sie theilt sich nach Durchbohrung des Interstitium interosseum II in die A. digitalis volaris communis II und einen Ast, der den Arcus volaris profundus mit der A. ulnaris bildet (Baader, Var. d. Armarterien. Diss. 1866, Fig. 3).

Die aus der hoch entstandenen A. radialis entsprungene A. interossea communis giebt nur die A. recurrens ulnaris ab, welche von besonderer Stärke ist (Cerutti, Pathol. Präpar. zu Leipzig, 1819. Nro. 755).

Die wie gewöhnlich entstandene A. interossea communis entsendet die A. recurrens ulnaris oder eine A. articularis cubiti media, oder die A. recurrens interossea, welche das Lig. interosseum oberhalb der A. interossea post. durchbohrt.

Sie giebt die A. radialis unterhalb des M. pronator teres ab; zugleich erhält die A. radialis eine lange dünne A. aberrans aus der A. axillaris, und am unteren Ende des Unterarms die Fortsetzung der A. interossea anterior, so dass die A. radialis mit drei Wurzeln entspringt (Barkow, Anat. Abhandl. 1851, S. 33); oder eine A. interossea posterior accessoria.

Sie entsendet eine stärkere A. mediana, die sich hinter der Sehne des M. radialis internus bogenförmig verlaufend in die A. radialis einsenkt (Gruber, Anat. Abhandl. 1852, 1 mal unter 1200 Armen), oder sie setzt sich unter dem Lig. carpi volare proprium in die Hohlhand fort, um in den Arcus volaris sublimis sich einzusenken (1 mal).

A. interossea anterior.

Int. ant. Die A. interossea anterior verhält sich bei hohem Ursprunge der A. interossea communis entweder wie gewöhnlich (1 mal), oder sie giebt einen starken, den M. pronator quadratus durchbohrenden Zweig ab, der in die A. metacarpea dorsalis ulnaris mündet (Gruber, Anat. Abhandl. 1852, unter mehr als 1200 Armen 1mal bei einem Embryo); oder sie entsendet successive drei Aeste, von denen der unterste, radialwärts bogenförmig sich krümmend, in die A. radialis oberhalb des Handgelenks einmündet; die beiden anderen aber zu einem Stamm zusammenfliessen, welcher in gleicher Höhe in die A. ulnaris sich einsenkt, die mithin zwei abnorme Wurzeln aus der A. interossea anterior erhält (1 mal). Aus jenem Stamm entspringt die A. metacarpea dorsalis ulnaris. Oder sie giebt oberhalb des Handgelenks einen starken R. anastomoticus ab, welcher radialwärts bogenförmig verlaufend (Trew, Commerc. litt. Norimb. 1732, p. 185. Taf. III. Fig. 5. Green, Variet. in the. arter. system. 1830, Taf. IV, Fig. 6) sich mit der rudimentären (Theile) A. radialis oder einer hoch entstandenen A. ulnaris (Quain, 1844, Taf. XLIV, Fig. 2) verbindet, den Lauf der genannten Arterien einhaltend.

Die A. interossea anterior fehlt und wird von der A. radialis abgegeben, wenn die A. ulnaris hoch entspringt.

Sie mündet oberhalb des Handgelenks in die A. radialis; oder letztere endigt schon oberhalb des Handgelenks, und an ihrer Stelle verläuft die A. interossea anterior entweder unter dem M. pronator quadratus hervor radialwärts und erstreckt sich in die Hand ganz in der Richtung und Verästelung der A. radialis (C. Krause, s. Tiedemann, 1846, Taf. XLV, Fig. 3), oder über den M. pronator quadratus bis zum Handgelenk und dann unter einem rechten Winkel unter den Sehnen der Mm. flexores digitorum und radialis internus abwärts (Kölliker, Würzb. Verhandl. 1856, VI, 15); oder die A. interossea ant. entsendet einen Ast zur A. radialis (Gruber, Arch. f. Anat. u. Physiol. 1867, S. 668).

Sie anastomosirt mit der sehr kleinen A. metacarpea volaris sublimis radialis, giebt ein Aestchen an das Interstitium interosseum I und mündet in die A. metacarpea volaris sublimis ulnaris, oder es entspringt aus ihr ein stärkerer Zweig, der oberhalb des Handgelenks in die schwache A. ulnaris mündet, und ein schwächerer, der mit einem für das Rete carpi volare bestimmten Ast der A. radialis anastomosirt (Hyrtl, Oesterr. Zeitschr. f. prakt. Heilk. 1862, S. 420).

Sie anastomosirt mit der A. metacarpea volaris sublimis ulnaris (Klob, Wochenschr. d. Gesellsch. der Aerzte zu Wien 1855. Schwegel) und giebt keine weiteren Aeste ab (H. Meyer, Zeitschr. f. rat. Med. 1848, VII, 169) oder nur die A. digitalis vol. comm. I, oder sie entsendet direct die A. digitalis vol. comm. II.

A. mediana.

A. median. Die A. mediana fehlt (2 mal an 100 Armen, Grnber, Zeitschr. d. Gesellsch. d. Aerzte zu Wien, 1852, II, 492).

Die A interossea anterior giebt eine stärkere A. mediana[1]) ab, als gewöhnlich (in 10 bis 17 Proc., zugleich mit anderen Varietäten unter 50 Armen 8 mal, Gruber, Anat. Abhandl. 1852, S. 149, — an 140 Armen 14 mal Schwegel), welche zwischen den Mm. flexor digitorum profundus und sublimis in Begleitung des N. medianus abwärts läuft, zuweilen zwischen seinen Bündeln (E. A. Lauth), oder denselben durchbohrend (Pirogoff, Chirurg. Anat. der Arterienstämme etc. 1840, Taf. IV. Dubrueil. Gruber a. a. O. einige Male), dann unter dem Lig. carpi volare proprium in die Hohlhand eintritt (Haller, Icon. anat. Fasc. VI, 1753, p. 33. Sabatier, Traité d'anat. 1781. Barclay, Descript. of the art. of the hum. body, 1812. Gruber, a. a. O. 18 mal an 100 Armen) und je nach ihrer Stärke sich in verschiedener Weise verhält.

Sie giebt alle Aa. digitales ab, während die Aa. radialis und ulnaris rudimentär sind (Blandin, Elém. d'anat. descr. 1838, 2 mal, s. Dubrueil, 1847, p. 173), worin eine Aehnlichkeit mit dem normalen Verhalten bei Phoca vitulina, wie es Gruber (Zeitschr. d. Gesellsch. d. Aerzte zu Wien 1852, II, 505) beschreibt, vielleicht auch beim Wallross (Cuvier, Anat. comp. 1839, VI, 121) zu finden ist; oder sie bildet anstatt der A. radialis den Arcus volaris sublimis (Haller, Icon. anat. 1753, Fasc. VI, p. 33. Ludwig, De variant. art. brach. ram. progr. Lips 1767 u. A.); oder sie mündet in denselben (19 mal unter 422? Fälleu, Quain, während 5 mal keine Verbindung mit dem genannten Arcus existirte), oder verbindet sich mit der A. metacarpea volaris sublimis durch einen dünnen Zweig, oder sie mündet in die A. digit. volaris communis I (Haller a. a. O.), oder giebt die Aa. digitales volares communes I u. II hauptsächlich ab (häufig nach H. Meyer, Zeitschr. f. rat. Med. 1848, VII, 169), oder die A. digitalis vol. comm. II für sich allein, oder die A. digitalis vol. rad. pollicis (E. A. Lauth).

Eine stark entwickelte A. mediana findet sich bei Lemur rufus, Viverra Linsang, Halmaturus parii (Hyrtl, Neue Wundernetze 1864).

Die stärker entwickelte A. mediana kann auch oberflächlicher verlaufen (s. Var. d. A. brachialis und radialis) neben der Sehne des M. palmaris und zwischen Lig. volare carpi proprium und commune in die Hohlhand gelangen. Sie bleibt entweder isolirt und giebt die Aa. digitales volares communes I u. II ab (Tiedemann, 1822, Taf. XVI, Fig. 2), oder sie verbindet sich mit der A. ulnaris (Gruber), oder senkt sich in den Arcus volaris sublimis, oder sie gelangt unter dem Lig. carpi commune volare in die Hohlhand und spaltet sich in zwei Aeste. Der stärkere giebt die A. volaris indicis radialis ab, und anastomosirt mit der A. volaris pollicis ulnaris aus der A. radialis. Der schwächere theilt sich in die Aa. volaris ulnaris indicis und radialis digiti III, von welchen die erste mit der A. intermetacarpea dorsalis II anastomosirt. (Präparat von C. Krause in der anatomischen Sammlung zu Hannover.)

Der R. posterior der A. interossea anterior ist stark entwickelt, geht über die Dorsalseite des Carpus zum Rücken der Hand und giebt einige Aa. digitales dorsales ab (Quain, Taf. XLIV, Fig. 3. Tiedemann, 1846, Explic. p. 72).

A. interossea posterior.

Die A. interossea posterior giebt die A. interossea recurrens schon an der Volarseite (anstatt, wie es die Norm ist, an der Dorsalseite) des Lig. interosseum ab und letztere durchbohrt dasselbe oberhalb der A. interossea posterior. Int post.

Die A interossea recurrens fehlt; unter 7 Fällen an 50 Armen, in denen die A. recurrens radialis posterior (s. Var. d. A. radialis S. 283) vorhanden war, fehlte die A. interossea recurrens 6 mal (Gruber, Arch. f. Anat. und Physiol. 1864, S. 435).

Ausser der A. interossea posterior accessoria ist noch eine *A. interossea externa superficialis* (Schwegel) vorhanden, welche längs dem M. ulnaris externus verläuft und (2 mal) bis zum Carpus gelangen kann.

---

[1]) *A. radialis accessoria, cubitalis secunda, interossea accessoria, interossea superficialis* Tiedemann, C. Krause, *mediana antibrachii profunda* Gruber.

Die Aa. intermetacarpeae dorsales entspringen direct aus dem unteren Ende der A. interossea antibrachii posterior und des R. posterior der A. interossea anterior.

Varietäten der Arterien der Hand.

Aa. der Hand.

Auch bei den Arterien der Hand ist die Art und Weise leicht zu erkennen, in der die Varietäten überhaupt entstehen. Es handelt sich um ein complicirtes Netzwerk, in welchem diese oder jene Masche sich im Verhältniss zu anderen erweitern resp. verengen kann. Wie in der Einleitung (S. 212) schon bemerkt wurde, überwiegt bald die A. radialis, bald die A. ulnaris, bald der Arcus sublimis, bald der profundus, und aus den Combinationen verschiedenartiger Ausbildungen der von ihnen zunächst versorgten Gefässgebiete entstehen die mannigfaltigen Formen der betreffenden Varietäten.

Im Allgemeinen lässt sich noch sagen, dass häufiger die A. radialis und der Arcus volaris sublimis verkümmert, als die A. ulnaris und der Arcus profundus.

Die Varietäten zeigen sich sowohl, wenn die Stämme am Ober- und Unterarm keine Anomalien darbieten, als besonders, wenn dies der Fall ist. Die einzelnen Variationen sind so überaus wechselnd, dass eine specielle Beschreibung unthunlich erscheint. Sie ist auch unnöthig aus praktischen Gründen: so sehr die Herkunft der einzelnen Arterien wechseln mag, so kehren doch zwei Grundregeln fortwährend wieder. Erstens liegen die Enden der grösseren Vorderarmarterien trotz aller Varietäten annähernd in der Höhe, die sie normaler Weise einnehmen, und in der man sie bei Unterbindungen aufzusuchen hat. Zweitens erhalten die Finger unter allen Umständen ihre normalen Aa. digitales, woher dieselben auch abstammen mögen.

Arcus volaris sublimis.

Arc. vol. sublim.

A. Der Arcus volaris sublimis fehlt; die Aa. metacarpeae vol. subl. der Aa. ulnaris und radialis laufen gestreckt oder geschlängelt in die Hand, vereinigen sich entweder gar nicht, oder nur durch einen sehr dünnen einfachen oder doppelten (s. unten D.) Querzweig, und spalten sich jede besonders in Aa. digitales volares. Die A. metacarpea volaris sublimis radialis giebt in diesem Falle gewöhnlich die Aa. digitales volares für den Daumen und die Radialseite oder auch für die Ulnarseite des Zeigefingers, zuweilen auch für den Mittelfinger ab, und kann noch durch das Ende der A. interossea anterior verstärkt werden; die A. metacarpea volaris sublimis ulnaris, welche spiralförmig gewunden sein kann (Tiedemann, 1822, Taf. XVIII, Fig. 4, Theile), die der übrigen Finger. Der Arcus volaris profundus ist in diesem Falle meist vorhanden, aber sehr schwach, und nimmt an der Bildung der Fingerarterien wenig Antheil.

B. Der Arcus volaris sublimis ist sehr schwach, dagegen der Arcus volaris profundus sehr stark: ersterer giebt nur die Aa. digitales communes III und IV ab, und die übrigen kommen aus dem Arcus volaris profundus, die A. digitalis volaris communis II auch wohl aus der A. radialis selbst, oder derselbe giebt die drei normalen Aa. digitales communes ab, die aber sehr dünn sind, und erst durch ungewöhnlich ansehnliche Aa. intermetacarpeae volares verstärkt werden. Gewöhnlich geht in diesem Falle die sehr schwache A. metacarpea volaris sublimis radialis nicht in den Arcus volaris sublimis über, sondern verliert sich in den Muskeln des Daumenballens.

Wenn der Arcus volaris sublimis sehr schwach ist, so können alle (Basler, Var. d. Armarterien, Diss. Bern. 1866, S. 19. — Präparat Nr. 1958 der anatomischen Sammlung zu Göttingen) oder die II. bis IV. A. digitalis communis vom Arcus volaris profundus abgegeben werden.

C. Der Arcus volaris sublimis ist sehr stark, dagegen das Ende der A. radialis und der Arcus volaris profundus ungewöhnlich schwach. Ersterer giebt fast alle Aa. digitales volares ab: nämlich ausser der zweiten bis vierten A. digitalis communis auch die A. volaris digiti minimi ulnaris und die A. princeps

pollicis et indicis; wenigstens die Aa. digitales volares indicis radialis und pollicis ulnaris, oder die Aa. volares des Daumens, oder einen mit den letzteren sich vereinigenden starken Zweig, wobei die A. volaris indicis radialis häufiger von der A. intermetacarpea volaris prima, als von der A. radialis herstammt.

Es ist bemerkenswerth, dass das den Daumen versorgende Stämmchen beim Ursprunge aus dem Arcus volaris sublimis über den M. adductor pollicis unter der Haut und der Fascie verläuft, weil man es am Lebenden pulsirend sehen oder fühlen kann.

Die starke Ausbildung des Arcus volaris sublimis rührt her:

1. Von ungewöhnlicher Stärke der A. metacarpea volaris sublimis radialis, welche ebenso stark ist, wie die A. metacarpea volaris sublimis ulnaris. Oder der Arcus wird von ersterer fast allein gebildet (Barkow, Angiol. Samml. d. Univ. Breslau, 1869, S. LXXV, 2 mal).

2. Von ungewöhnlicher Stärke der A. metacarpea volaris sublimis ulnaris, welche den Arcus ganz allein bildet. Sie kann alle Aa. digitales volares communes und deren Aeste indirect abgeben, mit Ausnahme der A. volaris pollicis radialis (Heister, Acta Acad. Leop. Car. Nat. Cur. Vol. VII, 1744, Taf. II, Fig. 4) oder der A. volaris indicis radialis, welche aus der A. radialis stammt (Tiedemann, 1822, Taf. XVII, Fig. 4. Labatt, Lond. medic. Gazette 1838, N. Ser. I. 9. Theile, 2 mal), oder wenigstens einen anastomosirenden Verstärkungszweig aus derselben erhält (Dursy, Anat. Atlas 1861, Taf. VII, Fig. 5. Die stärkere Entwickelung der A. ulnaris ist normal bei Vögeln.

3. Eine ungewöhnlich lange A. interossea antibrachii anterior oder eine A. mediana senken sich in diesen Arcus ein.

D. Der Arcus volaris sublimis ist doppelt; die A. metacarpea volaris sublimis ulnaris giebt die drei Aa. digitales volares communes IV bis II ab, und ausserdem ein kurzes Stämmchen, das sich in zwei Zweige spaltet. Letztere verbinden sich mit auf dieselbe Art entstandenen Zweigen aus der A. metacarpea volaris sublimis radialis, nachdem dieselbe die A. digitalis volaris communis I abgegeben hat (Tiedemann, 1822, Taf. XVIII, Fig. 2).

Die A. radialis giebt, ehe sie sich auf die Dorsalseite der Hand wendet, einen Ast ab, der mit einem überzähligen Zweige der A. ulnaris anastomosirt (Th. Lanth s. E. A. Lauth). Die Aa. metacarpeae volares sublimes der Aa. radialis und ulnaris stehen miteinander durch je zwei Zweige in Verbindung, deren Distanz einige Verschiedenheiten darbietet (Barkow, Anat. Abhandl. 1851, S. 34, 3 mal. Hyrtl 1 mal).

Die stark entwickelte A. metacarpea volaris sublimis ulnaris theilt sich in zwei Zweige, die an der Radialseite der Hohlhand mit kleineren Zweigen aus der A. metacarpea volaris sublimis radialis anastomosiren; nur aus dem vorderen Bogen entspringen die Aa. digit. vol. comm. (Tiedemann, 1846, Taf. XLVII, Fig. 4).

Die Aa. digitales volares entspringen aus beiden Gefässbogen (Arnold).

Einen Uebergang zu dem Doppeltwerden des Arcus volaris sublimis bildet der Fall, wenn die A. metacarpea volaris sublimis radialis vor ihrer Einmündung in den Arcus volaris sublimis einen gleichstarken Ast abgiebt, welcher in die A. digitalis volaris communis II einmündet. Auf diese Art entsteht ein sehr regelmässiges kleines oder grösseres Gefässdreieck in der Hohlhand, dessen ulnarwärts gelegene Basis von dem Anfangsstück der A. digitalis volaris communis II und einem gemeinschaftlichen Stamm für die Aa. digitales volares communes II u. III gebildet wird (zwei Präparate von C. Krause in der anatomischen Sammlung zu Hannover. Barkow, Angiol. Samml. d. Univ. Breslau, 1869, Taf. III, Fig. 2).

Arcus volaris profundus.

A. Der Arcus volaris profundus fehlt (Regel bei Lemur rufus, Hyrtl, Neue Wundernetze 1864); wenn zugleich der Arcus volaris sublimis fehlt, so können die Gefässgebiete der Aa. radialis und ulnaris in der Hand ohne alle mit Arc. vol. profund.

blossem Auge sichtbare Anastomosen existiren (1 mal Duhrueil). Bei Halmaturus parii ist das Fehlen beider Arcus die Norm (Hyrtl).

B. Der Arcus volaris profundus ist sehr stark und giebt dann eine oder mehrere Aa. digitales volares communes ab (unter 51 derartigen Fällen an 429 Armen sah Quain 35 mal eine A. digitalis, 5 mal deren zwei, 8 mal drei, 3 mal vier vom Arcus profundus entspringen).

Aus der A. digitalis volaris communis II kann unter diesen Umständen ein anastomosirender Zweig zu der wie gewöhnlich entstandenen A. digitalis volaris III hinüberlaufen (Bourgery et Jacob, 1835, Taf. XXXVIII, Fig. 10).

Aa. intermetacarpeae volares. Sie sind ungewöhnlich stark, wogegen die Aa. digitales communes sehr klein sind; erstere bilden dann hauptsächlich die Aa. digitales volares der Finger.

Die A. volaris indicis radialis entspringt aus der A. intermetacarpea volaris.

Die A. volaris digiti quinti ulnaris entspringt aus dem Arcus volaris profundus, ebenso die A. digitalis comm. volaris I, oder nur die beiden Aa. volares pollicis mittelst eines gemeinschaftlichen Stämmchens.

Aa. digitales communes.

Aa. digit. comm.

Einige oder alle sind kleiner als gewöhnlich und werden durch stärkere Aa. intermetacarpeae volares ersetzt. Einzelne fehlen in der Weise, dass die erste oder zweite oder die dritte und vierte gemeinschaftlich mittelst kurzer Stämmchen aus dem Arcus volaris sublimis entspringen, so dass die Zahl der Aa. digitales communes hierdurch auf zwei herabsinkt. Oder einzelne stammen aus anderen Quellen ab: aus der A. metacarpea volaris radialis sublimis, aus einem auf dem Handrücken verlaufenden Ast der A. radialis, aus dem Arcus volaris profundus oder aus der A. mediana.

Arterien des Daumens und Zeigefingers.

Die Arterien für den Daumen und die Radialseite des Zeigefingers entspringen abnormer Weise aus folgenden Quellen: Arcus volaris sublimis, A. metacarpea volaris radialis sublimis, eine A. intermetacarpea dorsalis aus der A. radialis, A. mediana.

Die Aa. digitalis volaris und dorsalis für die Radialseite des Zeigefingers entspringen mit einem gemeinschaftlichen Stämmchen, welches *A. princeps indicis* genannt worden ist (s. Var. der A. radialis S. 283).

Die A. metacarpea dorsalis II zeichnet sich bei 17 Proc. durch ihre Dicke aus (Barkow, Anglol. Samml. der Univ. Breslau, 1869, S. LXXI).

Varietäten der Aorta thoracica und ihrer Aeste.

Aort. thor.

Aorta thoracica. Verläuft an der rechten Seite der Wirbelsäule (s. Var. des Arcus Aortae, II. Hauptgruppe. 2).

Abwärts gerückte Aeste. Sie giebt die A. subclavia dextra ab (Murray, Konigl. Vetensk. Handling. 1768, Vol. 29. Schleitz, Abhandl. d. Schwed. Akad. d. Wissensch., übersetzt von Kästner 1780, XXX, 92. Koberwein, De vas. decurs. abnorm. Diss. Vitemb. 1810. Tiedemann, 1822, Tab. II, Fig. 6. Hopkinson, Amer. Journ. of med. sc. 1831, Vol. VII, Nr. 14. Macartney s. Tiedemann, 1846, Tab. XXXIX, Fig. 6. Tiedemann daselbst, Fig. 5. Hyrtl, Anat. 1859, S. 821, 7 mal. Wood, Proceed. of the r. soc. of London 1867, XV, 544. S. auch Variet. d. Arcus aortae, III. Hauptgr. 2, d.), welche höher oder tiefer, dem zweiten und dritten, oder dem vierten (Murray a. a. O.) Brustwirbel gegenüber entspringt. Sie kann dabei hinter der Trachea und vor dem Oesophagus verlaufen (Bankart, s. auch II. Hauptgr. 5 a).

Wenn die Aorta descendens an der rechten Seite der Wirbelsäule verläuft und zugleich die A. subclavia sinistra als letztes Gefäss des Arcus aortae (analog der A. subclavia dextra bei normalem Verlauf des Arcus aortae) entsteht, so kann dieselbe auch von der Aorta thoracica entspringen (Fiorati, Saggi scientif. di Padov. 1786, I, 69).

Ueberzählige Aeste. Die A. intercostalis suprema, oder eine A. intercostalis accessoria, welche die erstere zum Theil ersetzt.

Ein Stamm, der in der Höhe des sechsten Brustwirbels entspringt, anfangs hinter den Rippen verläuft, durch den zweiten Intercostalraum in die Brusthöhle zurückkehrt, und sich in die Aa. carotis und subclavia sinistra theilt (Panas, Bullet. de la soc. anat. 1857, II, 381. Var. des Arcus Aortae II. Hauptgruppe, Abth. 2. C. S. 227).

Ein starker, in der Höhe des sechsten Brustwirbels entspringender Stamm, der sich in dem unteren Lappen der rechten (Huber, Act. helvet. 1777, VIII, p. 85), oder der linken (Meckel, Deutsches Archiv f. Physiologie, 1820, VI, 453. Hyrtl, Oesterr. medic. Jahrb. 1839, XVIII, 6, bei einem neugeborenen Kinde) Lunge verzweigt, und für eine abnorme Pulmonal-Arterie angesehen worden ist, während es sich um abnorme Entwickelung der normalen Aa. bronchiales handelt.

Auf der vorderen Fläche des zehnten Brustwirbels vom rechten Rande eine starke A. renalis dextra, welche rechts neben der A. thoracica durch den Hiatus aorticus des Zwerchfells in die Bauchhöhle gelangt, vor dem Crus diaphragmatis dextrum in schräger Richtung abwärts läuft, um sich in den Hilus der rechten Niere einzusenken. Die A. phrenica inferior verläuft vor, die V. azygos hinter der A. renalis (Hyrtl, Oesterr. Zeitschr. f. prakt. Heilk. 1860, S. 323).

Aa. intercostales.

Eine A. intercostalis verläuft schräg absteigend vom unteren Rande einer Rippe durch das Interstitium intercostale zum oberen Rande der unteren oder über zwei folgende Rippen. Diese Anomalie könnte bei Thoracocentese und Verletzungen gefährlich werden. Intercost.

Die Aa. intercostales entstehen an einer oder an beiden Seiten mit weniger als neun Stämmen, wobei ein Stamm zwei bis vier Interstitia intercostalia versorgt. Namentlich die dritte und vierte entspringen mit einem gemeinschaftlichen Stamme.

Die Aa. intercostalis XII dextra und sinistra entstehen aus einem gemeinschaftlichen, medianen, unpaaren Stamme.

Die dritte, vierte und fünfte Aa. intercostales fehlen rechterseits, die sechste ist stärker als gewöhnlich, verläuft hinter der sechsten Rippe, gelangt in das fünfte Interstitium intercostale und giebt die Aa. intercostales quarta und quinta ab. Linkerseits entsendet die A. intercostalis quarta einen senkrecht aufsteigenden Ast, der hinter der vierten, fünften und sechsten Rippe verläuft, mit der A. intercostalis suprema anastomosirt, und die Aa. intercostales für das dritte, vierte und fünfte Interstitium intercostale abgiebt (L. Fick, Tractat. de illegit. vasor. cursu homin. innat. Marb. 1854, Taf. I).

Ueberzählige Aeste. Eine oder die andere A. intercostalis giebt den R. spinalis direct ab, so dass der R. dorsalis nur durch dessen R. muscularis repräsentirt wird. Die zwölfte entsendet die A. lumbalis prima.

Varietäten der Aorta abdominalis und ihrer Aeste.

Aorta abdominalis. Sie tritt mit dem Oesophagus durch einen gemeinschaftlichen Spalt des Diaphragma (Dubrueil). Aort.abdom.

Sie verläuft vor den Bauchwirbeln an der rechten Seite der V. cava inferior; letztere wendet sich am oberen Ende der Aorta abdominalis vor derselben nach

rechts, am unteren Ende biegt sie sich hinter derselben nach links (Dubrueil), oder sie verläuft vor den Bauchwirbeln links von der Medianlinie (Quain, 1844, Taf. LVI, Fig. 2).

Ueberzählige Aeste. Dicht an dem Ursprunge der A. coeliaca eine 5 Mm. starke A. bronchialis, während die Aorta abdominalis 1 Cm. Durchmesser hat. Diese A. bronchialis steigt nach vorn und rechts von der Aorta abdominalis zwischen dieser und dem Oesophagus in die Höhe, gelangt durch den Hiatus oesophageus in die Brusthöhle, und zerfällt sogleich in zwei Aeste von mehr als 3 Mm. Durchmesser für die hintere Partie der unteren Lappen der rechten und linken Lunge, welche mit Zweigen der A. pulmonalis anastomosiren (Maugars, Journ. de médec. et chirurg. de Corvisart et Boyer. An X, 1802, III, 453, bei einem 7jährigen Kinde). Oder eine ähnliche A. bronchialis entspringt dicht über der A. coeliaca bei einem 4jährigen Kinde als eine starke Arterie, welche durch das Foramen oesophageum in die Brusthöhle zurücktritt, die A. phrenica dextra abgiebt und sich dann in zwei Aeste für die hinteren unteren Parthien beider Lungen theilt. Von Venen waren sie nicht begleitet (Heyfelder, Nov. act. acad. Leop. Carol. 1842, T. XIX, P. 2, p. 351, Taf. LXIV, Fig. 1). Normal in ähnlicher Weise bei Reptilien (Cuvier).

Eine A. phrenica inferior accessoria.

Sie giebt die Aa. coronaria ventriculi sinistra, hepatica und lienalis direct ab, oder nur die letztere, oder einen Stamm, aus dem die letztere und eine oder beide Aa. phrenicae inferiores entspringen, oder einen Stamm, aus dem die A. coronaria ventriculi sinistra, der R. sinister der A. hepatica, auch wohl noch eine A. phrenica inferior hervorgehen.

Die A. hepatica, oder deren R. hepaticus dexter oder sinister. Oder der R. hepaticus dexter, welcher aber die A. cystica nicht abgiebt (Hyrtl, Corrosions-Anat. 1873, S. 109).

Eine A. hepatica accessoria, welche mit der normalen durch einen starken Ast anastomosirt (E. A. Lantb), oder welche zum rechten Leberlappen verläuft und die A. cystica abgiebt (Labatt, Lond. medic. Gaz. 1838, N. Ser. I, 9).

A. lienalis.

Eine *A pancreatica suprema* Haller (stärkster R. pancreaticus der A. lienalis in der Norm).

Eine A. mesenterica superior accessoria (Velse, De mut. int. ingr. rec. s. Haller, Diss. select. VIII, 155).

Aa. suprarenales inferiores. Aa. renales accessoriae, aus denen die Aa. suprarenales inferiores oder die A. hepatica (Hyrtl, Corrosions-Anatomie 1873, S. 109) entspringen. Eine A. adiposa für die Fettumhüllung der Niere (E. A. Lauth), welche eine Erweiterung einer kleinen A. nutritia pelvis renalis (Hyrtl, Das Nierenbecken des Menschen etc. 1871) darstellt. Eine A. renalis accessoria für eine accessorische vor der A. anonyma iliaca dextra gelegenen Niere. Die letztere erhält noch zwei Aa. renales accessoriae aus den Aa. anonyma iliaca und hypogastrica dextrae (Gaz. des hôpit. 1838, Feb. 20, s. auch Var. der A. sacralis media).

Eine oder zwei Aa. spermaticae internae accessoriae; oder rechterseits eine A. spermatica interna accessoria, während eine andere aus der A. renalis entspringt (Quain, 1844, Taf. LVII, Fig. 5).

Eine A. lumbalis access., falls ein überzähliger Bauchwirbel vorhanden ist.

Die A. lumbalis quinta.

Die A. hypogastrica dextra

Eine A. umbilicalis.

Eine A. sacralis media accessoria.

Aus dem Theilungswinkel in die Aa. anonymae iliacae kann die Aorta abdominalis abgehen: die A. renalis. Eine A. renalis accessoria. Einen Stamm, der sich in zwei Aa. renales access. dextra und sinistra theilt (Barkow, Blutgefässe d. Menschen, 1867, Taf. XXXIII).

Anstatt der A. anonyma iliaca dextra entspringen aus ihrem Ende die Aa. hypogastrica und iliaca dextrae gesondert (Cruveilhier, Anat. descr. 1836, III, 186).

A. phrenica inferior.

Phren. inf.

Beide entspringen gemeinschaftlich mittelst eines kurzen Stämmchens (12 mal in 36 Fällen von Varietäten derselben, Quain).

Sie fehlen als Aeste der Aorta abdominalis und entspringen aus der A. coeliaca, jede für sich (4 mal) oder mittelst eines gemeinschaftlichen Stämmchens (5 mal), oder es entspringt die eine aus der Aorta, die andere aus der A. coeliaca (6 mal) resp. aus der coronaria ventriculi sinistra, während die A. coeliaca fehlt (1 mal), oder die eine aus der A. coeliaca, die andere aus der A. coronaria ventriculi sinistra (6 mal) resp. der A. renalis (1 mal), der A. mesenterica superior (1 mal), der A. hepatica, die für sich aus der Aorta entsteht (1 mal). — Oder es wird rechterseits eine A. phrenica inferior dextra aus der A. mesenterica superior, eine andere aus der A. renalis dextra abgegeben; die A. phrenica inferior sinistra entsteht aus der A. coeliaca (E. A. Lauth).

Die A. phrenica sinistra entspringt aus der hinteren Wand der Aorta (Quain, 1844, p. 419), oder die dextra von der linken Wand derselben und verläuft quer vor der A. coeliaca nach rechts (Quain, daselbst), oder letztere verläuft eine Strecke weit innerhalb des Diaphragma (Quain, daselbst).

Eine A. phrenica inferior ist schwächer oder stärker entwickelt, als die der entgegengesetzten Seite. Sie ist kleiner als gewöhnlich und wird zum Theil durch die A. pericardiaco-phrenica ersetzt.

Ihr lateraler Ast fehlt und wird durch eine accessorische A. phrenica inferior aus der Aorta abdominalis oder der A. lumbalis prima ersetzt.

Sie entspringt beiderseits unterhalb der A. mesenterica superior aus der Aorta und giebt drei Aeste für die Nebenniere ab (E. A. Lauth).

Sie giebt auf einer oder beiden Seiten die A. spermatica interna ab.

Die dextra entsendet einen R. hepaticus (Cruveilhier, 1867, p. 63).

A. coeliaca.

Coeliaca.

Sie fehlt, indem ihre drei Aeste abgesondert aus der Aorta abdominalis entspringen.

Ueberzählige Aeste. Eine oder zwei Aa. phrenicae inferiores accessoriae, indem die normalen aus der Aorta abdominalis entspringenden zugleich vorhanden sind.

Die A. gastroduodenalis oder eine besondere *A. duodenalis*, so dass an derselben Stelle vier Aeste aus der A. coeliaca entstehen (Th. Lauth s. E. A. Lauth. Dubrueil). Die A. gastroduodenalis kann unter diesen Umständen eine A. aberraus zur A. hepatica abgeben (Otto, Seltene Beobacht. Hft. I, 1816, S. 101. S. auch Var. der A. mesenterica superior).

Die A. mesenterica superior (Vesling, Observat. anat. ed. Th. Bartholinus 1664, p. 61. Morgagni, De sed. et causs. morb. 1761. Lib. II, ep. 29. Zagorsky, Mém. de l'acad. de St. Pétersb. T. VIII, 1822, p. 289. E. A. Lauth. Tiedemann, 1846, Taf. XLIX, Fig. 2 u. A.), wie es in der Norm beim Maulwurf, bei Fledermäusen, Schildkröten der Fall ist.

Eine A. lienalis accessoria.

Eine A. pancreatica suprema (s. Var. der Aorta abdom. S. 292).

Die A. colica media (Tiedemann, 1846, Taf. XLIX, Fig. 4).

Wenn die A. coeliaca in nur zwei Aeste sich theilt, so sind es gewöhnlich die Aa. hepatica und lienalis, selten die Aa. coronaria ventriculi und lienalis (E. A. Lauth, Tiedemann, 1846, Taf. XLIX, Fig. 7).

Wenn die A. coeliaca drei Aeste abgiebt, so können diese sein: A. coronaria ventriculi sinistra, A. hepatica, gemeinschaftlicher Stamm für beide Aa. diaphragmaticae inferiores (E. A. Lauth), oder A. coronaria ventriculi sinistra, A. lienalis, A. suprarenalis dextra (Petsche, Sylloge observ. anat. select. Hal. 1736. §. 49). Wird die A. hepat. von der A. mesenterica sup. abgegeben, so kann die A. gastro-epiploica dextra direct aus der A. coeliaca entspringen (Cruveilhier).

A. coronaria ventriculi sinistra.

Cor. ventr. sinistr.

Wenn sie isolirt aus der Aorta abdominalis entspringt, so giebt sie eine A. phrenica inferior oder beide ab (1 mal in 36 Fällen, Quain), oder letztere entspringen aus ihr mit einem gemeinschaftlichen kurzen Stämmchen (E. A. Lauth).

Ueberzählige Aeste. R. hepaticus sinister (häufig) und ausserdem eine oder beide Aa. phrenicae inferiores oder eine A. hepatica accessoria. Zugleich kann eine A. hepatica accessoria aus der A. mesenterica superior vorhanden sein (Cruveilhier. Bourely s. Dubrueil. Präparat Nr. 2115 der anatomischen Sammlung zu Göttingen). Eine A. lienalis accessoria (Hyrtl, Corrosions-Anatomie, 1873, S. 166).

Von der Cardia aus geht ein Zweig zum Magengrund, zur linken Nebenniere, zum linken Schenkel des Zwerchfells, steigt am Oesophagus hinauf zur unteren Fläche und vor dem Foramen pro V. cava infer. vorüber zur linken Pars costalis des Zwerchfells, wo derselbe mit der rechten A. phrenica inferior im weiten Bogen anastomosirt. Letztere entsteht aus einem kurzen gemeinschaftlichen Stämmchen mit der A. phrenica inferior sinistra, welches aus der Aorta an der Wurzel der A. mesenterica superior seinen Ursprung nimmt (Hyrtl, Oesterr. Zeitschr. f. prakt. Heilk. 1862, S. 400).

A. hepatica.

Hepat.

Fehlt (W. Krause, bei einem todtgeborenen Kinde mit fehlender Gallenblase, verengtem Arcus aortae und gleichem Kaliber der A. pulmonalis, des weiten Ductus arteriosus und der Aorta descendens). Ihr Fehlen resp. ihr Ursprung aus der Aorta abdominalis, den Aa. mesenterica superior, renalis dextra oder der Ursprung eines R. hepaticus aus den benachbarten Arterien überhaupt erklärt sich nach Hyrtl (Corrosions-Anatomie, 1873, S. 106 bis 109) aus den normalen kleinen Zweigen, die von der Aorta abdominalis, den Aa. mesenterica superior, coronaria ventriculi sinistra, renalis dextra, spermatica interna dextra, mammaria, pericardiaco-phrenica, suprarenalis dextra, epigastricae inferiores zum Ueberzuge der Leber treten und, wenn sie abnormer Weise erweitert sind, *Aa. hepaticae accessoriae* darstellen.

Es sind drei Aa. hepaticae vorhanden: aus der A. coronaria ventriculi sinistra, A. coeliaca und A. mesenterica superior. Sie ist sehr klein, giebt nur die Rr. hepatici dexter, sinister und eine A. cystica ab, ihr Ende anastomosirt mit der A. coronaria ventriculi sinistra (Dubrueil).

Ueberzählige Aeste. Ein R. cardiacus (Th. Lauth s. E. A. Lauth). Rr. pylorici. Eine A. phrenica inferior dextra. Die A. coronaria ventriculi sinistra. Eine A. cystica accessoria. Sie theilt sich trichotomisch: Ast für den Lobus posterior (Hyrtl, Corrosions-Anatomie, 1873). Eine A. lienalis accessoria (Hyrtl, Corrosions-Anatomie, 1873, S. 166).

Die A. gastro-duodenalis ist sehr klein, oder sie ist stark entwickelt und giebt eine A. cystica accessoria ab, oder einen Ast an den linken Leberlappen, oder die A. coronaria ventriculi dextra, oder einen Zweig zum oberen Theil des Colon adscendens und die angrenzende Partie des Colon transversum (Theile).

Es ist ein Arcus epiploicus magnus im grossen Netze in der Mitte zwischen Colon transversum und freiem Ende nach Barkow in der Regel vorhanden (Huschke, Eingeweidelehre, 1844, S. 206. Barkow, Pathol. Osteol. II, 1864, S. 10, und Angiol. Samml. d. Univ. Breslau, 1869, S. LXXXII); derselbe entsteht aus Aesten der Aa. gastro-epiploica dextra oder gastro-duodenalis mit der gastro-epiploica sinistra oder der A. lienalis oder einem Ast der letzteren.

Der R. hepaticus dexter entsendet eine A. cystica accessoria.

Digitized by Google

Der R. hepaticus sinister giebt eine A. phrenica inf. dextra accessoria, oder die A. coronaria ventriculi sinistra (Meckel), oder dextra ab, oder die A. cystica.

A. lienalis.

Lienal.

Sie theilt sich sehr bald in zwei Aeste. Dieselben können einmal, auch zweimal anastomosiren und die V. lienalis tritt durch die zweite Insel (Hyrtl, Corrosions-Anatomie, 1873, S. 166).

Ueberzählige Aeste. A. coronaria ventriculi sinistra. R. hepaticus sinister (E. A. Lauth), welcher sehr stark ist, und seinerseits die Rr. pancreatici und die A. gastro-epiploica dextra aussendet. A. colica media (Haller, Icon. anat. 1756. Fasc. VIII, p. 34. Tiedemann, 1846, Taf. XLIX, Fig. 3 und 4. Hyrtl, Oesterr. Zeitschr. f. prakt. Heilk. 1859, S. 834, 2 mal. Gny's hospital reports, 1873, XVIII, 397). Oder die A. colica media giebt zugleich die A. mesenterica inferior ab (Schmiedel, Progr. de variet. vasor. Erl. 1745). Die A. gastro-epiploica sinistra (Dubrueil). A. haemorrhoidalis interna (Rhode, Mantiss. anat. 1661, observ. 49, p. 28. Nach Haller, Icon. anat. 1747, Fasc. III, p. 49, hätte hier eine Verwechselung mit Venen stattgefunden).

A. mesenterica superior.

Mesent. super.

Sie entspringt mit zwei Wurzeln, die getrennt verlaufen (s. Dubrueil).

Ueberzählige Aeste. A. omphalo-mesenterica, welche von einem ihrer Aeste (Haller, Icon. anat. 1747, Fasc. III, p. 49), oder aus ihrer Wurzel (Hyrtl, Oesterr. Zeitschr. f. prakt. Heilk. 1850, S. 159) bei Kindern entspringt. Dieselbe verschwindet normaler Weise im zweiten Monat der Embryonalentwickelung, während sie bei Fleischfressern eine Zeit lang nach der Geburt noch offen bleibt. Dieselbe verläuft direct zum Nabel, giebt dort einen Ast zum Urachus, mit einem anderen scheint sie zum Nabelstrang zu gehen (Haller a. a. O.). Oder sie hat 1 Mm. Durchmesser, verläuft frei und astlos zwischen den Schlingen des Dünndarms vor- und abwärts zum medialen Rand des M. rectus abdominis, erreicht ihn 1,5 Cm. unter dem Nabel, giebt ihm Aeste, anastomosirt nach unten mit der A. epigastrica inferior und endet aufwärts in einem R. umbilicalis, welcher in das Lig. teres hepatis umbiegt und in dem Capillarnetze des Lig. suspensorium endigt (diese Arterie wird von einer V. omphalo-mesenterica begleitet, welche sich in das obere Ende der V. mesenterica sup. einsenkt. Hyrtl a. a. O.).

Die A. hepatica (Kunst, De quib. hepat. morb. Bas. 1725 u. A.) oder deren R. sinister oder dexter (7 mal unter 30 Fällen. Haller, Icon. anat. 1747, Fasc. III, p. 45). Letzterer verbindet sich durch eine A. aberrans mit der A. gastro-duodenalis (Tiedemann, 1846, Taf. XLIX, Fig. 1), oder in der Lebertransversalfurche mit einem schwächeren R. hepaticus dexter aus der A. coeliaca (Barkow, Angiol. Samml. d. Univ. Breslau, S. 301, Nr. 1721). Die A. cystica und zugleich eine A. cystica accessoria (Wilde, Comment. Ac. sc. Petropolit. 1740, XII, 262) oder eine A. hepatica dextra accessoria und zugleich die A. lienalis Demarquay et Parmentier s. Cruveilhier, 1867, p. 67).

A. gastro-duodenalis oder einer ihrer Aeste, namentlich die A. gastro-epiploica dextra, oder erstere zugleich mit dem R. hepaticus dexter.

Eine Wurzel der A. gastro-epiploica dextra, welche letztere aus einer von der Aorta abdominalis selbst entspringenden starken A. hepatica accessoria hervorgeht (E. A. Lauth).

Ein starker Zweig, welcher die A. gastro-epiploica dextra, den R. hepaticus sinister abseudet und im rechten Leberlappen mit der A. hepatica aus der A. coeliaca anastomosirt (E. A. Lauth).

Die A. coronaria ventriculi dextra. Eine A. pancreatica suprema (s. Var. der Aorta abdominalis S. 292) oder eine accessorische A. pancreatico-duodenalis inf., welche mit der eigentlichen anastomosirt (Verneuil, Gaz. méd. 1851, p. 384).

Eine A. lienalis accessoria, welche doppelt so stark ist, als die aus der A. coeliaca entspringende normale A. lienalis (Hyrtl, Oesterr. Zeitschr. f. prakt. Heilk. 1859, S. 834).

Die A. colica sinistra (Dubrueil), oder die Aa. colica sinistra und haemorrhoidalis interna, wenn die A. mesenterica inferior fehlt (Fleischmann, Leichenöffnungen, 1815, S. 239, bei einem Kinde). Eine oder zwei Aa. colicae dextrae accessoriae (Haller, Icon. anat. 1756, Fasc. VIII, p. 36).

Eine A. colica sinistra superior accessoria.

Colic. dextr. In Betreff der als Aa. colicae dextrae bezeichneten Aeste wird nach dem Vorgange von C. Krause meistens das folgende Verhalten als normal betrachtet, welches auch jedenfalls als das am häufigsten vorkommende anzusehen ist.

A. colica media entsteht schon vom oberen Ende der A. mesenterica superior, der zweiten A. intestinalis gegenüber, geht zwischen den Blättern des Mesocolon transversum nach rechts und vorn; ihr rechter Ast fliesst mit dem oberen Aste der A. colica dextra, ihr linker Ast mit dem oberen Aste der A. colica sinistra zusammen.

A. colica dextra, 2,5 Mm. dick, entspringt etwas höher, als die A. iliocolica der sechsten A. intestinalis gegenüber, sie kann gemeinschaftlich mit der vorigen entspringen; sie spaltet sich in einen unteren und oberen Ast, die mit denen der A. iliocolica und A. colica media zusammenfliessen, und geht zum Colon adscendens.

A. iliocolica, fast 3 Mm. dick, entspringt von der rechten concaven Seite der A. mesenterica superior, ungefähr in der Mitte ihres Verlaufs, der achten A. intestinalis gegenüber; häufig gemeinschaftlich mit der A. colica dextra, wendet sich zwischen den Blättern des Mesocolon adscendens nach rechts und unten, fliesst durch ihren oberen Hauptast mit der A. colica dextra, durch den unteren mit dem gekrümmten Ende der A. mesenterica superior zusammen, und versorgt das Ende des Ileum, das Coecum und den Anfang des Colon adscendens, auch den Processus vermiformis.

Die genannten Aeste der A. mesenterica superior bieten noch folgende Varietäten dar.

Die A. colica dextra sendet einen Ast zum Pancreas.

Die A. colica media fehlt und wird durch zwei oder drei Aeste vertreten, die gesondert aus der A. mesenterica superior entspringen, oder sie wird durch Aeste der A. mesenterica inferior ersetzt.

A. mesenterica inferior

Mesent. infer. Fehlt und ihre Aeste werden von der A. mesenterica superior ersetzt (Fleischmann, Leichenöffn. 1815, S. 239). S. a. Var. d. A. lienalis. Sie giebt die A colica media ab (Meckel. Dubrueil), oder eine A. hepatica accessoria dextra (Cavasse, Bull. de la soc. anat. 1856, p. 72) oder eine A. renalis accessoria, oder einen Stamm für beide Aa. umbilicales (Greeu, Variet. in the arter. system. 1830, bei einem Kinde mit imperforirtem Anus).

Die Anastomose zwischen A. colica media und sinistra fehlt (Vicq d' Azyr, Mém. de l'acad. des scienc. 1776, p. 702). Dies repräsentirt eine Aehnlichkeit mit den Wiederkäuern und dem Stachelschwein. — Ihre starke Entwickelung (Aeby, Correspondenzbl. schweiz. Aerzte, 1872, II, Nr. 6) ist pathologisch.

Die A. haemorrhoidalis interna giebt eine A. vaginalis ab (Haller, Icon. anat. 1756, Fasc. VIII, p. 37).

A. suprarenalis media.

Sie giebt die A. spermatica interna ab, häufiger linker- als rechterseits.

A. renalis.

Renal. Beide Aa. renales entspringen mit einem gemeinschaftlichen Stamm (Portal, Cours d'anat. médic. 1803, III, 290. Dubrueil).

Sie entspringt tiefer als normal; meist liegt auch die Niere selbst etwas tiefer als gewöhnlich (s. unten). Die A. renalis dextra gelangt vor der V. cava inferior zur rechten Niere. Sie kreuzt sich mit einer A. renalis accessoria (Gny's hospit. reports, 1871, XVI, 155).

Ueberzählige Aeste. A. phrenica inferior (beiderseits 1 mal in 36 Fällen, Quain), oder ein Stamm für letztere und die A. suprarenalis inferior. Die A. renalis dextra giebt die A. hepatica ab (Knnst, De quibusd. hepat. morb. Bas. 1725. Hyrtl, Oesterr. medic. Jahrb. 1836, XI, 425, 2 mal bei Kindern), oder einen Ast an den rechten Leberlappen, oder einen gemeinschaftlichen Stamm für beide Aa. phrenicae inferiores (s. Power, Anat. of arter. 1860, p. 366).

Aa. intestinales, colicae, A. suprarenalis media, spermatica interna (häufiger die dextra, Mayer, Beschreibung der Blutgefässe 1777, S. 178; häufiger die sinistra, Arnold), Aa. lumbales.

Rr. pancreatici.

Eine A. suprarenalis inferior accessoria.

Eine A. spermatica interna accessoria.

Eine accessorische untere oder obere A. renalis, oder ein oberer resp. unterer Ast der letzteren tritt in das obere oder nntere Ende der Niere ein. Die accessorische und normale A. renalis können spiralförmig gekreuzt verlaufen.

Wenn mehrere Aa. renales an derselben Seite vorhanden sind, so entsteht die A. spermatica interna gewöhnlich aus der unteren A. renalis (Regel bei Cavia cobaya. Barkow, Schlagadern der Säugethiere 1866, Taf. XXIV). Eine accessorische obere A. renalis dextra giebt eine A. spermatica dextra accessoria ab (Pohl, Observ. angiol. diss. Gotting. 1773, p. 12). Ein Ast der A. renalis tritt auf der Oberfläche der Niere hervor und verbreitet sich in der Tunica adventitia als A. adiposa, oder als A. suprarenalis inferior (Dubrueil, 1847, Taf. IX, Fig. 2).

Eine A. aberrans aus der A. renalis siuistra verläuft in einer Furche über die vordere Oberfläche der linken Niere, steigt vor dem M. psoas herab, und mündet in die A. hypogastrica (Meckel I, Epist. ad Haller. Vol. II, 1773, p. 224).

Ein accessorischer Ast verzweigt sich am hinteren Theil der Harnblase (Morgagni, De sedib. et causs. morb. 1761, ep. 70, art. 7).

Die aus dem Ende der A. abdominalis entspringende A. renalis dextra giebt die A. sacralis media ab (Cruveilhier s. Var. der letzteren).

Die A. suprarenalis inferior fehlt. Dieselbe ist stark entwickelt und sendet die A. phrenica inferior ab.

Die A. renalis spaltet sich nahe an ihrem Ursprunge in mehrere Aeste für die Niere. Mit Hinzurechnung der von anderen Stämmen abgegebenen accessorischen Aa. renales (s. Var. d. Aorta abdominalis und A. anonyma iliaca) kann deren Zahl auf fünf steigen.

Solche werden sowohl bei normaler Form der Niere, als wenn letztere in mehrere Lappen eingeschnürt ist und ihre fötale Gestalt theilweise bewahrt hat, gefunden. In letzterem Falle sind sie, wie es scheint, häufiger vorhanden, was auf einen Causalzusammenhang beider Erscheinungen hinweist. Die accessorischen Aa. renales deuten auf die embryonale Entwickelung der Nieren aus einzelnen Abtheilungen hin, insofern letztere hiernach von besonderen Arterien versorgt werden können. Die abnorm tiefen Ursprungsarten der A. renalis (aus dem unteren Ende der Aorta abdominalis, aus den Aa. mesenterica inferior, anonymae iliacae, hypogastricae, sacralis media) kommen nicht nur bei normaler Lage der Niere vor, sondern auch, wenn dieselbe tief im Becken liegt oder eine Verschmelzung der Nieren zu einer Hufeisenniere (s. Eingeweidelehre S. 302) stattgefunden hat. Bei normaler Lage der Niere sind die tief entspringenden Aa. renales nur accessorische; bei tiefer Lage oder bei Hufeisenniere entsteht auch die eigentliche A. renalis an ungewöhnlicher Stelle. Die Verhältnisse der letzteren Anordnungen fallen dem Gebiet der pathologischen Anatomie, speciell der Lehre von den Missbildungen anheim und werden daher hier nur angedeutet (s. auch Var. der A. sacralis media).

A. spermatica interna.

Spermat. intern.

Beide fehlen: bei einer Frau mit verwachsenen Nieren und angeblich vier Nebennieren (Th. Barthol, Hist. anat. rar. Cent. II, 1654, Nr. 77, p. 305, c. Tab).

Die eine entstebt beträchtlich böher als die andere, oder beide entspringen mit einem gemeinscbaftlichen kurzen Stamm (Regel beim Löwen und Leoparden. Barkow, Schlagadern der Säugethiere, 1866, Taf. IV). Beide entspringen höher als gewöhnlich, sogar aus der Gegend der Aa. suprarenales. Die sinistra (Cruveilhier) oder die dextra (Barkow, Blutgefässe d. Menschen 1867, XXXIV) entstebt in der Höhe der A. mesenterica inf.

Die A. spermatica interna steigt anfangs in die Höhe, wendet sich dann über und binter der A. renalis abwärts, um wie gewöbnlich zu verlaufen.

Die dextra verläuft hinter der V. cava inferior (Cruveilhier. Guy's hosp. reports, 1873, XVIII, 397); oder die linke gebt durch einen Ring der V. renalis sinistra (Bankart).

Sie fehlt auf einer Seite, während die Aorta eine Arterie direct an die Prostata und den Penis entsendet (Paws. Bartholinus, Observ. anat. select. 1657, p. 41), oder auf beiden Seiten (Miscell. Nat. curios. etc. Leop. Carol. Dec. II, A. IV, obs. 172), und die Testikel werden von fünf bis sechs dünnen Aesten einer A. vesico-prostatica, welcbe unter dem Gipfel des Scbambogens hervortritt, versorgt (Dubrueil bei einem 11jäbrigen Knaben, s. Var. d. A. bypogastrica S. 301).

Sie giebt die A. suprarenalis media ab; oder eine A. hepatica accessoria (Hyrtl, Corrosions-Anatomie, 1873, S. 109, selten).

Aa. lumbales.

Lumbal.

Es sind nur drei Paare vorhanden, namentlich fehlt die fünfte: entweder entspringt die erste mit der untersten A. intercostalis gemeinschaftlich, oder die dritte und vierte A. lumbalis, seltener die zweite und dritte entstehen aus einem gemeinschaftlichen Stamm.

Sämmtliche Aa. lumbales entstehen aus je einem gemeinschaftlichen Stamm für die rechte und linke A. lumbalis I bis IV (Meckel), oder nur die A. lumbalis quarta dextra und sinistra entspringen auf diese Art.

Die A. lumbalis prima giebt die A. phrenica inferior ab oder eine von denselben die A. spermatica interna.

Die A. lumbalis sin. prima entsendet eine A. suprarenalis sin. (Dubrueil).

Die A. lumbalis quarta dextra oder sinistra giebt die A. sacralis media ab, oder letztere und beide Aa. lumbales quartae entspringen aus einem gemeinscbaftlichen Stamm, wobei die A. sacralis media von der linken A. lumbalis quarta abgegebeu wird (Tbeile).

Die A. lumbalis quarta durchbohrt beiderseits am lateralen Rande des M. quadratus lumborum den M. transversus abdominis, verläuft zwischen letzterem und dem M. obliquus int. längs der Crista oss. ilium, krümmt sich im Bogen aufwärts und tritt in der Nabelgegend in die Scheide des M. rectus abdominis, um sich in diesem zu verzweigen (Hyrtl, Oesterr. Zeitschr. für prakt. Heilk. 1859, S. 833).

Varietäten der A. anonyma iliaca.

Anonyma iliaca.

A. anonyma iliaca. Beide sind länger als gewöhnlich, indem die Aorta abdominalis sich schon oberhalb des Ligamentum intervertebrale zwischen drittem und viertem Bauchwirbel (in 196 Fällen 6 mal, Quain), z. B. am zweiten Bauchwirbel (Boinet, Archiv. génér. de. méd. 1835, VII, 233. Cruveilhier) in die Aa. anonymae iliacae spaltet. — Ihre Länge beträgt 2 bis 8 Cm. meist über 5,4 (Barkow, Angiol. Samml. d. Univ. Breslau, 1869, S. XI).

Digitized by Google

Sie theilt sich ungefähr in derselben Höhe und unterhalb der Abgangsstelle der A. renalis dextra; beide Aa. anonymae iliacae sind durch einen Querast verbunden; oberhalb des letzteren entspringt aus der sinistra die A. mesenterica inferior (Petsche, Sylloge observ. anat. Hal. 1736, §. 76).

Die sinistra ist länger als gewöhnlich; nach ihrem Abgange, der weiter oben als normal stattfindet, setzt sich der Stamm der Aorta abdominalis in bedeutender Stärke fort, theilt sich in die A. anonyma iliaca dextra und eine einfache A. umbilicalis an der gewöhnlichen Ursprungsstelle der ersteren (Rokitansky s. Tiedemann, 1846, Taf. L, Fig. 6, s. Var. des Arcus aortae, S. 218).

Beide Aa. anonymae iliacae sind kürzer als gewöhnlich, indem die Aorta abdominalis sich erst vor dem Lig. intervertebrale zwischen viertem und fünftem Bauchwirbel (30 mal in 196 Fällen, Quain), oder unterhalb desselben (22 mal) theilt.

Bei Spaltung der Aorta abdominalis am unteren Rande des dritten Bauchwirbels ist die linke A. anonyma iliaca gleichwohl nur 15 Mm. lang (Hyrtl, Oesterr. medic. Jahrb. 1841, XXIV, 35).

Die Aa. anonymae iliacae verlaufen stark geschlängelt und verbogen (Otto, Seltene Beobacht. 1824, II, 63). Sie laufen anfangs neben einander abwärts und divergiren erst vor dem vierten Bauchwirbel.

Die A. anonyma iliaca dextra fehlt, indem die A. iliaca externa und hypogastrica getrennt neben der A. anonyma iliaca sinistra aus der Aorta abdominalis entspringen (Cruveilhier, Anat. descript. 1836, III, 186). Diese Anordnung ist normal bei den meisten Säugethieren (Raubthiere, Nager, Wiederkäuer, Beutelthiere, Dickhäuter, Edentaten, Einhufer), insofern die A. hypogastrica aus der A. sacralis media kommt.

Die A. anonyma iliaca dextra fehlt gänzlich, und ihre Aeste werden durch Erweiterung collateraler Bahnen ersetzt (M. J. Weber; der Fall scheint pathologisch zu sein).

Die Aa. anonymae iliacae können auch deshalb kürzer oder länger sein, weil sie sich früher oder später in ihre Hauptäste theilen. Die Spaltung findet statt (unter 144 Fällen, Quain): am vierten Bauchwirbel (2 mal), oder zwischen demselben und der Mitte des fünften 16 mal); zwischen der Mitte des fünften Bauchwirbels und dem oberen Rande des Kreuzbeins (99 mal), unterhalb des letzteren Punktes (27 mal), davon 7 mal unterhalb des Iliosacral-Gelenkes. Die Länge der A. anonyma iliaca dextra übertrifft die der linken häufiger (63 mal in 168 Leichen), als das Umgekehrte der Fall ist (52 mal), oder als dass die beiden Arterien von derselben Länge sind (53 mal).

Abwärtsgerückte Aeste. Eine A. mesenterica media für das Colon transversum und descendens, welche aus der A. anonyma iliaca dextra entspringt (Hyrtl).

A. renalis, oder die dextra eine accessorische Wurzel der A. renalis dextra (Hyrtl, bei einem neugeborenen Kinde), oder eine Arterie für eine tief gelegene Niere. A. spermatica interna. Aa. lumbales quinta, quarta oder auch die tertia. A. sacralis media (bei hoher Spaltung der Aorta abdominalis, Hyrtl).

Ueberzählige Aeste. Aa. renales accessoriae; die A. anonyma iliaca dextra kann eine solche für eine accessorische dritte Niere abgeben (Gazette des hôpit. 1838, 20. Febr.), oder die accessorische A. renalis verläuft hinter der Niere und erstreckt sich auf ihrer vorderen Fläche vom lateralen Rande nach dem Hilus (Quain, 1844, Taf. LVII, Fig. 3). Die A. anonyma iliaca sinistra giebt eine hinter dem Ureter aufsteigende A. renalis access. (Clason, Upsala läkareför. förhandl. 1868, III, 492) oder eine lange, am linken Ureter sich verzweigende A. ureterica ab (Hyrtl, Oesterr. Zeitschr. f. prakt. Heilk. 1862, S. 895).

Aufwärtsgerückte Aeste. A. iliolumbalis, A. sacralis lateralis superior, A. umbilicalis, A. obturatoria. A. circumflexa ilium, etwa 1 Cm. oberhalb des Arcus cruralis.

Sie theilt sich oberhalb des letzteren in die Aa. cruralis und profunda femoris.

Varietäten der A. hypogastrica und ihrer Aeste.

Hypogastr. A. hypogastrica. Sie fehlt (s. Var. d. Aorta abdominalis S. 292). Oder sie fehlt und ihre Aeste entspringen von der A. iliaca externa (Luschka, Giessener anat. Sammlung, s. auch Eckhard, Zeitschr. f. ration. Medic. 1868, XXXI, 407, Taf. III: Theilung d. Aorta vor d. 2ten Bauchwirbel. Die A. iliaca bildet eine Schlinge. A. hypogastrica fehlt; die Aeste entspringen einzeln, nämlich successive die Aa. vesicalis, glutea superior, ein Stamm für die Aa. glutea inf. und pudenda interna; A. obturatoria).

Ihre Länge beträgt nach Dubrueil im Mittel 2,1 Cm., nach Quain:

Bis 13 Mm.					in	7	Fällen
Zwischen	13	und	27	Mm.	„	16	„
„	27	„	40	„	„	195	„
„	40	„	54	„	„	57	„
„	54	„	67	„	„	18	„
„	67	„	81	„	„	4	„

im Mittel 3,8 Cm.

Abwärtsgerückte Aeste. A. mesenterica sup. (s. Power, Anat. of arter. 1860, p. 365). Eine A. renalis accessoria (Enstachius, Tabul. anat. 1714, Taf. III. — u. A.). Dieses kommt sowohl bei normaler Lage der Niere vor, als wenn letztere im Becken liegt, oder eine Verschmelzung beider Nieren in Form einer Hufeisenniere (Eingeweidelehre S. 302) stattgefunden hat, oder wenn eine dritte Niere vorhanden ist (Gazette des hôpit. 1838, 20. Febr.). Eine A. spermatica interna (Mayer, Beschreibuug der Blutgefässe, 1777, S. 180). Dieselbe ist als stärkere Entwickelnng der A. defereutialis aus der A. umbilicalis aufzufassen.

Ueberzählige Aeste. Eine A. iliolumbalis accessoria, oder ein Ast der letzteren, welcher aufsteigend die Mm. quadratus lumborum und iliopsoas versorgt, auch einen R. spinalis durch das unterste Foramen intervertebrale in den Wirbelcanal sendet. Zwei bis drei Aa. sacrales laterales accessoriae.

Starke gemeinschaftliche Stämme für die Aa. glutea und ischiadica, oder ischiadica und pudenda interna, oder umbilicalis, vesicalis inferior, uterina, haemorrhoidalis media.

Eine A. umbilicalis accessoria (Osiander, Annal. der Entbindungskunst, II, 80), A. uterina accessoria (Haller, Icon. anat. 1749, Fasc. IV, p. 38), oder eine A. vaginalis (Haller, daselbst p. 39).

Eine kleine Arterie, welche durch den oberen Theil der Incisura ischiadica maj. aus dem Becken tritt, vorher aber einen auf der hinteren Oberfläche des M. obturator internus verlaufenden Ast abgiebt. Letzterer anastomosirt mit Aesten der von der A. epigastrica inferior entspringenden A. obturatoria und der A pudenda interna (Redfern, Monthly Journ. 1850, Sept.).

Beiderseits eine A. vesico-prostatica, welche unter der Mitte des Schambogens hervortritt, längs des Corpus cavernosum verläuft, und sich am Samenstrang ausserhalb des Leistencanals, sowie am Testikel verzweigt (Dubrueil, s. Var. der A. spermatica interna S. 298). Eine *A. prostatica*, welche an der lateralen und unteren Fläche der Harnblase bis zu deren Basis verläuft, daselbst das Lig. puboprostaticum medium durchbohrt, und die Prostata, sowie die angrenzende Partie des Rectum versorgt (Monro, Anat. of the urin. bladder and perinaeum of the male, 1842).

Rechterseits ein Stamm von 2 Mm. Dicke, aus welchem eine A. vesicalis superior und ein Ast für die Aa. profundae penis von 1 Mm. Dicke hervorgehen. Letzterer Ast verläuft neben der Medianlinie auf der vorderen Blaseuwand unterhalb der Synchondrosis pubis und spaltet sich in die Aa. profunda penis dextra und sinistra (Luschka). Rechterseits eine A. penis von ähnlichem Verlauf, welche beide Aa. profundae penis entsendet, währeud die Aa. dorsales penis aus der

A. pudenda interna dextra entspringen, und die A. pudenda interna sinistra am Bulbus uretrae endigt (Quain, 1844, Taf. LXIII, Fig. 5).

Eine kurze A. penis, die sich sogleich in die Aa. dorsalis und profunda theilt, welche innerhalb des kleinen Beckens verlaufen (Cruveilhier).

Beiderseits, oder besonders linkerseits (M'Dowel s. Power, Anat. of arter. 1860, p. 370) die A. dorsalis penis, welche entlang der Prostata verläuft (s. Var. der A. pudenda interna).

Aufwärtsgerückte Aeste. Es scheint, dass die A. hypogastrica eine A. epigastrica inferior accessoria (s. Var. der A. umbilicalis S. 304) abgeben kann, wenigstens fand man lateral- und medianwärts neben dem äusseren Leistenring eine Arterie aufsteigen (Petrali, Gaz. Lomb. 1857).

Sie spaltet sich nicht in einen vorderen und hinteren Ast, sondern giebt die einzelnen untergeordneten Arterien von ihrer vorderen und hinteren Wand ab, und endigt mit einem gemeinschaftlichen Stamme für die Aa. ischiadica und pudenda interna.

Aus dem Stamme selbst entspringt die A. iliolumbalis (sehr häufig, nach Dubrueil die Norm), oder ausserdem auch die Aa. sacrales laterales oder nur die superior; alsdann fehlt die Spaltung in den Ramus anterior und posterior scheinbar, indem als hinterer Hauptstamm nur die A. glutea auftritt. A. vesicoprostatica (Dubrueil, s. Var. d. A. spermatica interna S. 298).

Ramus anterior der A. hypogastrica.

Ueberzählige Aeste. Solche, die eigentlich von R. posterior entspringen sollten:

Aa. iliolumbalis, vesicalis inferior, sacralis lateralis inferior. A. obturatoria (sehr häufig, nach einigen Autoren: Arnold, Luschka etc., die Norm).

Accessorische Arterien:

Eine oder zwei Aa. sacrales laterales accessoriae, vesicalis inferior accessoria, uterina accessoria. Eine A. vaginalis; die A. penis. Eine A. pudenda interna accessoria (s. Var. der A. pudenda interna), welche an der lateralen Fläche der Harnblase zur Prostata läuft, diese durchbohrt und sich durch eine Anastomose mit der normalen A. pudenda interna, welche in diesem Fall aus der A. ischiadica hervorgegangen ist, verbindet. Die A. pudenda interna accessoria verbindet sich ausserdem mit der der anderen Seite durch einen vor der Harnblase querlaufenden Ast, und löst sich dann in drei sehr starke Aa. dorsales penis auf, während die normale A. pudenda interna die übrigen Gefässe zu Scrotum und Penis abgiebt (Hyrtl, Oesterr. Zeitschr. f. prakt. Heilk. 1862, S. 895).

A. iliolumbalis

Fehlt (linkerseits, Dubrueil), oder ist klein und wird zum Theil durch Aeste der Aa. lumbales quarta, quinta oder auch der tertia ersetzt. Iliolumb.

Sie giebt die A. sacralis lateralis superior ab.

Aa. sacrales laterales.

Die Arterien beider Seiten entspringen mit einem gemeinschaftlichen kurzen Stämmchen. Sacr. lat.

Die superiores fehlen und werden durch Aeste der Aa. anonyma iliaca, oder hypogastrica, oder iliolumbalis, oder ischiadica ersetzt.

Die inferiores fehlen und werden sämmtlich, oder einzelne von ihnen durch Aeste der Aa. haemorrhoidales media, glutea, ischiadica ersetzt (s. Var. der genannten Arterien).

Die A. sacralis lateralis inf. giebt die Aa. vesicalis inf. oder haemorrhoidalis media ab. Letztere kann auch aus der A. sacralis lateralis sup. entspringen.

A. obturatoria.

Obtur.

Verlauf. Wenn sie an der hinteren Beckenwand von der A. anonyma iliaca oder vom R. anterior der A. hypogastrica oder mit einem anderen Zweige der letzteren entstanden ist, so pflegt sie ihren gewöhnlichen Verlauf einzuhalten.

Entspringt sie von der A. iliaca oberhalb der A. epigastrica (s. Varietäten der A. iliaca), so geht sie etwas gebogen an der medialen Seite der V. iliaca, nach hinten und lateralwärts von dem Schenkelring zum Canalis obturatorius hinab.

Wenn sie für sich allein oder mit der A. epigastrica inferior aus der A. cruralis weit unterhalb des Arcus cruralis entstanden ist, so läuft sie vor dem M. pectinens, an der medialen Seite der V. cruralis aufwärts durch den Schenkelring und über den obern Ast des Schambeins zum Foramen obturatorium herab. Diese Anomalie kann bei der Operation des Schenkelbruchs störend werden, indem die A. obturatoria lateralwärts und hinter dem letzteren verläuft.

Andere Anomalien des Verlaufs kommen in Betracht bei ihrem Ursprunge aus der A. epigastrica inferior (s. Var. der letzteren). Eine aus der letzteren entstandene A. obturatoria kann zwischen A. u. V. cruralis hindurchgehen (Bankart).

Sie fehlt auf einer Seite und wird durch Muskeläste der A. profunda femoris theilweise ersetzt (Green, Variet. in the arter. system. 1830).

Ueberzählige Aeste. A. iliolumbalis (Schwegel). A. vesicalis inferior, A. uterina, A. vaginalis, A. penis, oder Zweige der letzteren: A. uretralis oder A. profunda penis, oder im Canalis obturatorius die A. dorsalis penis. Letztere kann noch einige Millimeter innerhalb des Beckens entspringen (Labatt, Lond. medic. Gaz. 1838, N. Ser. I, 9). Oder sie entsteht aus der A. obturatoria, welche von der A. cruralis abgegeben wird, unterhalb des Arcus cruralis (Green, Variet. in the arter. system. 1830). A. perinea (linkerseits); dieselbe verläuft unter dem untern Ast des Schambeins, kreuzt denselben im rechten Winkel, um in das Perineum zu gelangen (Deuonvilliers, Bull. de la soc. anat. 1836, p. 107). A. pudenda externa, wenn die A. obturatoria ungewöhnlichen Ursprung hat (Müuz). A. epigastrica inferior (Monro, Morbid anat. of the hum. gullet. 1811, p. 427. Hesselbach, Ursprung und Verlauf der obereu Bauchdeckenschlagader 1819. Taf II. Münz, beiderseits. Schlemm, Medic. Vereinszeituug Preussens 1833, S. 120. Velpeau, Méd opér. 1839, IV, 222. Michaux, Annal. de la soc. de méd. d'Anvers 1848, s. Gaz. méd. de Paris, p. 798. Barkow, Blutgefässe und Schlagadern des Menschen, 1873, Taf. XVI, Fig. 2, s. Var. der A. epigastrica inferior).

Der Ast zum Hüftgelenk (A. acetabuli) fehlt und wird von der A. circumflexa femoris medialis abgegeben (S. letztere).

A. glutea.

Wenn die A. hypogastrica sich nicht in einen R. anterior und posterior theilt, so kann die A. glutea höher oben, oberhalb der Aa. ischiadica, pudenda interna und selbst über der A. sacralis lateralis superior entstehen.

Ihre Länge schwankt zwischen 2,6 bis 6 Cm., im Mittel 3,7 Cm. (Dubrueil).

Sie entspringt gemeinschaftlich mit der A. obturatoria (M. J. Weber, Schwegel) oder mit Aesten des R. anterior der A. hypogastrica: Aa. vesicales, haemorrhoidalis media, uterina, vaginalis, ischiadica, pudenda interna.

Sie entsendet einen unterhalb des M. pyriformis verlaufenden Muskelast (Bouisson, Dubrueil beiderseits).

A. ischiadica.

Ischiad.

Entspringt höher oben als gewöhnlich, z. B. zunächst nach der A. iliolumbalis (Dubrueil). Verläuft oberhalb des M. pyriformis (Dubrueil. Barkow, Anat. Abhaudl. 1851, S. 34, 3 mal; bei Ursprung aus der A. glutea, Guy's hospit.

Fig. 131.

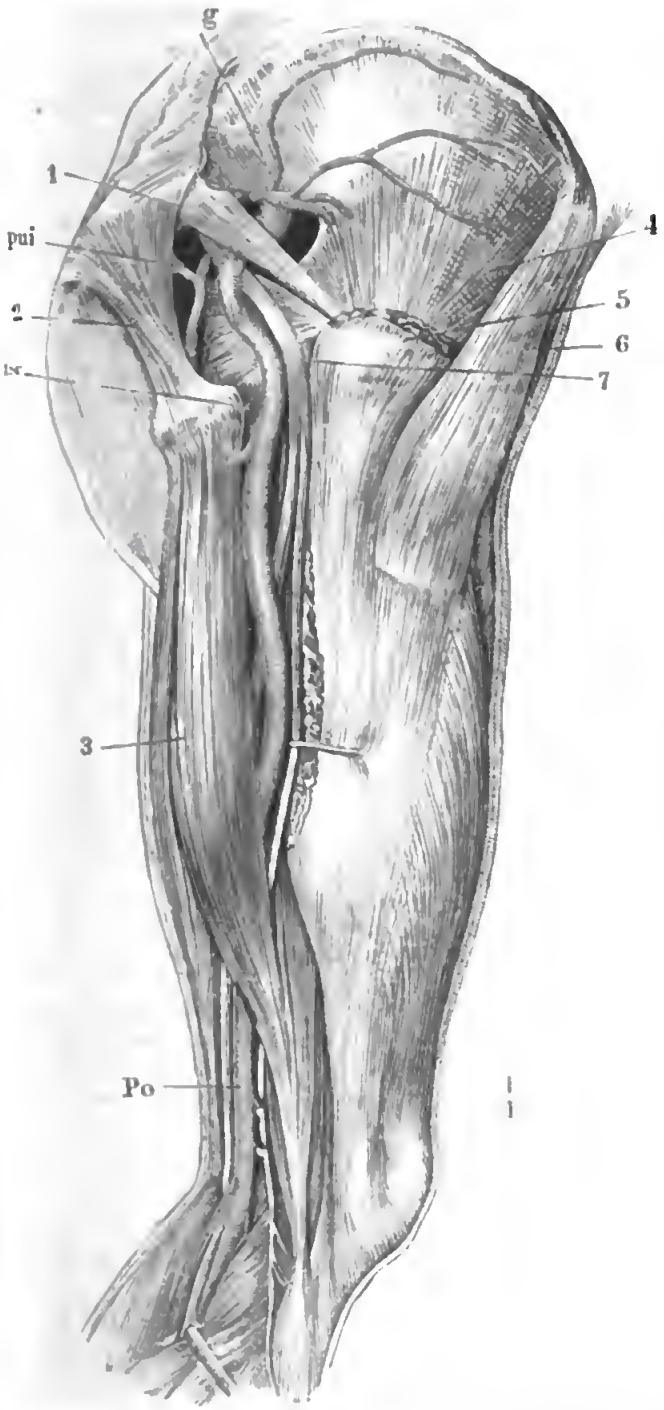

Rückenansicht einer rechten unteren Extremität (Fig. 134). Die A. ischiadica setzt sich dem Verlauf des N. ischiadicus folgend in die Kniekehle fort, und ersetzt die A. cruralis. Nach Dubrueil. *g* A. glutea. *isc* A. ischiadica dextra. *pui* A. pudenda interna. *Po* A. poplitea. 1 M. pyriformis. 2 Lig. tuberososacrum. 3 M. biceps femoris. 4 M. gluteus minimus. 5 Insertion des M. gluteus medius. 6 M. tensor fasciae. 7 N. ischiadicus.

reports, 1871, XVI, 155), durchsetzt, während sie aus der Incisura ischiadica major heraustritt, den Stamm des N. ischiadicus (Luschka, einige Male), worin eine Analogie mit dem Verlauf der A. subclavia durch den Plexus brachialis zu finden ist.

Sie ist klein und wird zum Theil durch die A. glutea ersetzt.

Wenn die A. cruralis sehr schwach ist, so ist die A. ischiadica ungewöhnlich stark (Fig. 131), sie verläuft an der hinteren Seite des Oberschenkels, hinter dem N. ischiadicus und wird zur A. poplitea in der Kniekehle, die sie ersetzt, und deren Aeste sie abgiebt (Green, Lancet 1832, 18. Februar, s. Froriep's Notizen 1832, XXXIV, 45. — Cailliard, Propositions de Méd. et de Chir. Thèse inaug. Paris 1833, p. 18 s. Dubrneil 1847. Pl. XI u. XII, p. 325 und 346. — Manec, s. Cruveilhier, 1843, p. 721. — Viner Ellis, Medico-chir. transact. 1853, XXXVI, 439, bei einem Manne mit verkümmerten unteren Extremitäten. — Rug, Würzburger medic. Zeitschrift 1863, S. 344, Taf. VII. — Fagge, Guy's hospit. reports, 1864, X, 151; sie erstreckt sich in die Kniekehle und giebt die Aeste der A. poplitea ab: Tod an einem Aneurysma derselben). Diese Anordnung entspricht dem Verlauf der A. brachialis, und ist normal bei Vögeln.

Bei einer Amputation des Oberschenkels würde diese Varietät einen sehr beträchtlichen Blutverlust herbeiführen können. Dubrneil meint, man

würde dann „instinctmässig" die hinteren Muskelpartien des Oberschenkels comprimiren.

Ueberzählige Aeste. A. sacralis lateralis, A. vesicalis inferior oder eine A. vesicalis inferior accesoria, A. uterina, A. vaginalis.

Eine A. obturatoria accessoria, die dicht hinter dem Foramen obturatorium mit der eigentlichen anastomosirt (Tiedemann, 1846, Taf. L, Fig. 1, Explic. p. 94, 2 mal) oder sie entspringt gemeinschaftlich mit der A. obturatoria.

A. pudenda interna, welche sich am Ausgange des Beckens, oder jenseits desselben (sogar 2,5 Cm. ausserhalb des Beckens, Quain) von ihr trennt.

A. haemorrhoidalis media. Letztere kann ausserhalb des Beckens entspringen, in dasselbe zurückkehren, und sich wie gewöhnlich am Rectum verbreiten (Haller, Icon. anat. 1749, Fasc. IV, p. 39).

A. umbilicalis.

Umbil. Sie liegt in einer locker angehefteten ziemlich breiten Falte des Peritoneum (Kelch, Beitr. zur pathol. Anat. 1803, S. 60. Otto, Seltene Beobachtungen zur Anat. etc. 1816, I, 102. — Otto, Path. Anat. 1830, S. 313, glaubte, es könne durch diese Anomalie eine innere Einklemmung des Darmcanals herbeigeführt werden).

Sie entspringt erst unterhalb der A. obturatoria. Die dextra ist bis zum Nabel hin offen, so dass sie eine Sonde durchlässt (Otto, Seltene Beobacht. 1824, II, 72, bei einem 50jährigen Manne). Sie fehlt auf einer Seite, oder beide vereinigen sich, ehe sie den Nabel erreichen, zu einem einzigen Stamm (Cloquet s. Todd's Encycl. of anat. and phys. II, 829). Beide Aa. umbilicales können auch gegen die Placenta hin zusammenfliessen (Fleischmann, Leichenöffnungen, 1815, S. 239 u. A.).

Ueberzählige Aeste. A. haemorrhoidalis media aus dem Anfange der A. umbilicalis. Aeste an die Vagina, oder eine A. vaginalis. Eine A. epigastrica inferior accessoria (E. A. Lauth), welche an der medialen Seite der normalen verläuft, oder ein Ast zum oberen Rande des Leistenringes (Pistocchi, Bull. dell. sc. med. s. Gaz. méd. de Paris, 1852, p. 65).

A. vesicalis inferior.

Vesic. inf. Giebt eine A. pudenda interna accessoria ab (Dubrueil), oder eine A. prostatica (Monro, Surgic. anat. of the urin. bladder and the perin. 1842, s. Var. d. A. hypogastrica S. 300).

Die A. vaginalis ist sehr entwickelt, anastomosirt am unteren Ende der Vagina bogenförmig mit der der anderen Seite.

A. deferentialis. A. uterina.

Die A. deferentialis gelangt bis zur Epididymis und ersetzt die A. spermatica externa aus der A. epigastrica inferior.

Uterin. A. uterina. Theilt sich in drei fast gleich grosse Aeste (M. J. Weber). Entsendet aus einem für den Cervix uteri bestimmten Zweige eine *A. azygos vaginae* (Hyrtl, Corrosions-Anatomie, 1873, S. 177, mehrere Male), die mit den Aa. vaginales dextra und sinistra anastomosirt, hinter der Medianlinie der Vagina hinabläuft, sich im M. bulbocavernosus und den Cowper'schen Drüsen des Vestibulum vaginae verästelt und an der Navicula endigt.

Ueberzählige Aeste. Ein gemeinschaftlicher Zweig, welcher in eine A. ovarii und A. oviductus zerfällt (nach M. J. Weber die Norm). A. haemorrhoidalis media.

A. haemorrhoidalis media.

Haem. med

Fehlt und wird durch Aeste der A. haemorrhoidalis interna ersetzt.

Ueberzählige Aeste. Eine A. vaginalis, oder mehrere Zweige an die Vagina, resp. an die Samenblase und Prostata. Die A. sacralis lateralis inferior (Luschka).

A. pudenda interna.

Pud. int.

Entspringt gemeinschaftlich mit der A. obturatoria oder umbilicalis. Sie ist klein, endigt als A. perinea, und die A. penis stammt aus der A. hypogastrica oder einem Ast derselben (Monro, Anat. of the Pelvis. 1827, Taf. IX, rechterseits, Quain, 1844, Taf. LXIV, Fig. 3, linkerseits).

Ueberzählige Aeste. A. vesicalis inferior, A. haemorrhoidalis media, A. uterina.

Eine A. prostatica ausserhalb oder auch schon innerhalb (Morton, Surg. anat. of the perinaenm, 1839, p. 55) des Beckens, welche wie eine aus der A. hypogastrica entspringende verläuft (s. Var. d. A. hypogastrica S. 300). Ihre Muskeläste ersetzen einen Theil der A. ischiadica, und verzweigen sich dann ausserdem noch in den Mm. gemelli, quadratus femoris, semimembranosus, semitendinosus und Caput longum bicipitis femoris.

Sie giebt die A. ischiadica auf dem Lig. spinoso-sacrum ab. Aus letzterer entsteht eine ungewöhnlich starke *A. comes N. ischiadici*, die sich in der Kniekehle in zwei Zweige spaltet. Der laterale folgt dem N. peroneus bis zum Capitulum fibulae, der mediale stärkere senkt sich nach bogenförmiger Krümmung in die laterale Seite der A. poplitea (Hyrtl, Schlagadern des Unterscheukels, 1864, Taf. 1, Flg. 1).

Wenn die A. pudenda interna aufwärts gerückt ist, und aus der A. hypogastrica mit anderen Arterien gemeinschaftlich anstatt vom Ende des R. anterior derselben entspringt, so theilt sie sich schon innerhalb der Beckenhöhle in zwei Aeste, von denen der untere den gewöhnlichen Verlauf der A. pudenda interna nimmt, und die Aa. haemorrhoidales externae und perinea (oder nur die A. perinea s. oben) oder auch Muskeläste oder die A. uretralis abgiebt, der obere[1]) aber die A. penis oder clitoridis ganz oder theilweise repräsentirt und an der Seite des Rectum und der Harnblase durch die Beckenhöhle von hinten nach vorn läuft, indem er einen stärkeren oder schwächeren, sogar bis zur Seitenfläche der Prostata herabsteigenden Bogen nach unten bildet und unter der Synchondrosis pubis auf dem Rücken des Penis hervortritt. Beide Aeste können im Perineum durch beträchtlichere Anastomosen verbunden sein. Nach Friedlowsky (Wien. Sitzungsber. M. N. Cl. 1868, LVIII) erklärt sich die Varietät aus einer normalen Anastomose mit einer A. vesicalis.

Mithin gelangt der Hauptstamm der A. pudenda interna gar nicht aus dem Becken heraus, tritt nicht durch das Foramen ischiadicum majus hervor, um durch das Foramen ischiadicum minus wieder zurückzukehren, sondern verläuft innerhalb des Beckens. Auf ihrem Wege giebt die A. penis auch Aeste an die Blase und die Seitenwand der Prostata. Dieser Verlauf kommt an einer Seite, oder an beiden Seiten, auch beim Weibe, und ebenfalls beiderseitig vor.

Sie kann unter diesen Umständen auch die A. perinea abgeben, und mithin die A. pudenda interna selbst diesen Verlauf nehmen (s. Fig. 132, a. f. S.). In entgegengesetzter Weise kommt es vor, dass neben der normalen A. pudenda interna nur eine kleine accessorische A. profunda penis den geschilderten Verlauf einhält (Quain, 1844, Taf. LXIV, Fig. 4, linkerseits).

Derselbe Verlauf der A. penis kommt in selteneren Fällen auch bei normalem Ursprunge der A. pudenda interna vor, oder wenn die letztere aus der A. obturatoria

[1]) *A. pudenda accessoria* Quain.

entstanden ist. Dabei ist es gleichgültig, ob die A. obturatoria normal (Münz) oder aus der A. iliaca mit der A. epigastrica inferior (Labatt, Lond. medic. Gazette, 1838, XXI, 7. Quain, 1844, Taf. LXV, Fig. 1. Tiedemann, 1846, Explic. p. 102, 3 mal) entstanden ist. Die Entstehung der letzteren Varietät wird angedeutet durch eine beobachtete Anastomose zwischen A. penis und R. pubicus der A. obturatoria (Friedlowsky).

Fig. 132.

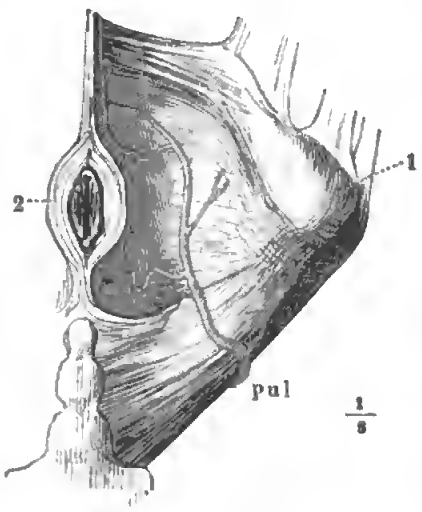

Abnormer Verlauf der A. pudenda interna durch das Perineum etwa in der Mitte zwischen Tuber ischiadicum und Os coccygis resp. Anus, wobei sie successive ihre Aeste: Aa. perinea und penis abgiebt. Präparat der anatomischen Sammlung zu Hannover. *pui* A. pudenda interna. 1 Tuber ischiadicum. 2 M. sphincter ani.

Dieser Verlauf ist chirurgisch wichtig, weil die innerhalb der Beckenhöhle in grösserer Entfernung vom Ramus inferior oss. ischii verlaufende A. penis beim Seitensteinschnitt der Verletzung ausgesetzt ist (Shaw, Journ. of med. science T. XI, starb ein Operirter nach einigen Stunden an Verblutung). Von älteren Anatomen, z. B. Vesal, ist derselbe als die Norm angesehen.

Die A. perinea giebt eine *A. perinea superficialis* ab (häufig nach Morton, Surgic. anat. of Perinaeum 1839, p. 54).

Die A. penis bildet eine Insel, deren untere Abtheilung nach unten convex an der medialen Fläche des Tuber ischii bogenförmig verläuft (Barkow, Anat. Abhandl. 1851, Taf. III). Sie giebt eine *A. vesicalis anterior* (Kobelt) ab, welche unter dem Arcus pubis aufwärts verläuft, sich an der Harnblase verbreitet und mit den Aa. vesicales superiores anastomosirt (E. A. Lauth. Cruveilhier 1833, I, 61. Nach Kobelt, Wollustorgane 1844, S. 46, sehr häufig).

Die A. clitoridis giebt einen Ast zur lateralen Wand des Eingangs der Vagina (nach Theile und Kobelt a. a. O. S. 46 constant, A. bulbosa Kobelt), und eine A. vesicalis anterior (Kobelt a. a. O. sehr häufig) ab.

Die A. bulbosa entspringt in der Gegend des Tuber ischii aus der A. pudenda interna und verläuft geschlängelt in schräger Richtung medianwärts und nach vorn; sie muss unter diesen Umständen beim Seitensteinschnitt verletzt werden. Dasselbe ist der Fall, wenn sie anfangs rückwärts dem Anus zu sich wendet, und dann aufwärts zum Bulbus uretrae geht (Spence, Edinb. Journ. of med. Sc. 1841, I, 166. Monro, Anat. of the urin. bladder and perinaeum 1842).

Wenn die A. bulbosa aus der A. obturatoria (sinistra) entstanden ist, so verläuft sie an der medialen Seite des Foramen obturatorium, in rechtem Winkel über den unteren Ast des Schambeins und gelangt in querer Richtung zum Bulbus uretrae, wo sie sich mit der A. pudenda interna kreuzt. In solchem Fall würde eine Unterbindung der A. pudenda interna nicht im Stande sein, eine Blutung aus dem Bulbus uretrae beim Steinschnitt zu stillen (Cruveilhier).

Die A. bulbosa fehlt oder ist sehr klein und wird durch Aeste der A. perinea zum Theil ersetzt. Die A. uretralis fehlt (häufig).

Die A. profunda penis fehlt einerseits und wird durch die der anderen Seite ersetzt. Sie entsendet die A. bulbosa. Sie fliesst mit der A. profunda penis der entgegengesetzten Seite zu einem gemeinschaftlichen Stamm zusammen; oder sie anastomosirt mit derselben an der Wurzel des Penis (Beck, Seitensteinschnitt. Diss. 1844, S. 7. Kobelt a. a. O. S. 46). Die sinistra hält den geschilderten normalen Verlauf ein und giebt einen Ast an das Corpus cavernosum dextrum (Saltzmann, Finska Läk. Sällsk. Handl. 1872, XII, 41).

Die A. profunda clitoridis anastomosirt mit derjenigen der anderen Seite

hinter der Vereinigungsstelle der Corpora cavernosa clitoridis durch einen starken Ast (nach Kobelt a. a. O. Taf. IV, Fig. 1, S. 46, constant).

Die A. dorsalis penis verläuft in analoger Weise, wie die A. penis (s. Var. der A. pudenda interna S. 305), wenn sie aus der A. hypogastrica entstanden ist.

Hat die A. dorsalis penis ihren Ursprung aus der A. obturatoria im Canalis obturatorius genommen, so geht sie zwischen Ligamentum obturatorium und M. obturator externus medianwärts und längs der lateralen Fläche des unteren Schambeinastes aufwärts zum Rücken des Penis. Oder die sinistra verläuft innerhalb des Beckens, woselbst sie entstanden ist, längs der Prostata (Lahatt, Lond. medic. Gaz. 1838, N. Ser. I, 9).

Die A. dorsalis penis ist auf der einen Seite bedeutend kleiner als auf der anderen und reicht nicht bis zur Mitte des Penis (häufig). Sie wird durch die der anderen Seite ganz ersetzt. Die dextra und sinistra vereinigen sich an der Wurzel des Penis oder weiter vorn zu einem Stamme, oder sie sind durch einen querlaufenden Ast verbunden.

Varietäten der A. iliaca und ihrer Aeste.

A. iliaca. Sie ist länger, wenn sich die A. anonyma iliaca weiter nach oben als gewöhnlich getheilt hat; kürzer, wenn die Spaltung weiter abwärts stattfindet (s. Var. der letzteren S. 299). Die Länge der A. iliaca beträgt unter 127 Fällen 1 mal 6,3 Cm., 11 mal zwischen 11,5 bis 14 Cm., in den übrigen Fällen schwankt sie zwischen den angegebenen Extremen (Quain). Iliaca.

Sie bildet am oberen Rande der Incisura ischiadica major eine nach abwärts convexe Schlinge, aus welcher die Aeste der fehlenden A. hypogastrica direct entspringen (Luschka). Sie endigt mit einigen Aesten schon unter dem Arcus cruralis, während die A. ischiadica stark entwickelt ist (Green, s. Var. d. A. ischiadica S. 303).

Abwärtsgerückte Aeste. Solche, die eigentlich aus der A. hypogastrica hervorgehen, namentlich die A. obturatoria (oberhalb der A. epigastrica inferior entspringend und schräg zum Foramen obturatorium herabsteigend. Unter 361 Fällen 6 mal, Quain) oder die A. iliolumbalis.

Eine accessorische Wurzel für die A. obturatoria, die sich mit einer normalen aus der A. hypogastrica innerhalb des Beckens vereinigt (E. A. Lauth. Barkow, Anat. Ahhandl. 1851, Taf. III).

Ueberzählige Aeste. Eine A. epigastrica inferior accessoria, welche die eigentliche begleitet (Honel, Bull. de la soc. anat. 1848, p. 259 s. auch Dubrueil 1847, p. 271; auch Schwegel fand 2 mal eine doppelte A. epigastrica und citirt Hesselbach), oder den Verlauf der A. circumflexa ilium an der hinteren Fläche des M. transversus abdominis nachahmt (Hildebrandt, Anat. 1792, IV, 140).

Eine A. circumflexa ilium accessoria, welche mit zwei Wurzeln entstehen kann (Quain, 1844, Taf. LXXIII, Fig. 2). Eine Arterie für den M. psoas, welche sich um die V. iliaca winden und in den Muskel hinter der letzteren eintreten kann (Quain, 1844, p. 387).

Aufwärtsgerückte Aeste. Aa. spermatica externa, epigastrica superficialis, profunda femoris (1 mal unter 431 Fällen, Quain, 1 mal an 200 unteren Extremitäten, Srh, Oesterr. Zeitschr. f. prakt. Heilkunde, 1860, S. 1), A. pudenda externa, deren Aeste in schräger Richtung medianwärts zur Tunica dartos herabsteigen (Bonn, Tab. anat. chir. doctr. hern. illustr. 1828, p. 14, Taf. VI), A. circumflexa femoris medialis.

A. epigastrica inferior.

Verlauf. Wenn sie 1 bis 2, selten 3 bis 5 bis 6 Ctm. oberhalb des Arcus cruralis entspringt, so steigt sie vor der A. iliaca bis zum hinteren Rande des Arcus cruralis herab, um sich von hier medianwärts und nach oben zu wenden. Epig. inf.

Sie verläuft weiter medianwärts als gewöhnlich, nämlich mit dem Lig. vesicale laterale, so dass sie medianwärts von einem inneren Leistenbruch zu liegen kommt (Beckers, De hern. inguin. diss. Paris 1813).

Wenn sie unterhalb des Arcus cruralis entspringt, so steigt sie mehr oder weniger schräg an der medialen Seite der A. cruralis aufwärts, um durch den Annulus cruralis hinter den Arcus cruralis zu treten; sie giebt dann auch gewöhnlich Aeste an den M. pectinens, Rr. inguinales oder auch eine A. pudenda externa ab. Bei diesem Verlauf kann sie bei der Operation des Schenkelbruches durch einen lateralwärts geführten Schnitt verletzt werden.

Sie fehlt an ihrer normalen Ursprungsstelle, woselbst die A. iliaca nur einen R. cremastericus abgiebt, der mit dem Samenstrang in den Leistencanal hinabsteigt.

Wenn sie in der Beckenhöhle von der normal entsprungenen A. obturatoria entsteht, so steigt sie an der medialen Seite der A. und V. iliaca zur vorderen Bauchwand herauf.

Der R. pubicus der A. obturatoria und die A. pubica aus der A. epigastrica inferior können ungewöhnlich stark sein; in diesem Fall kann man auch sagen, dass die A. obturatoria eine abnorme vordere Wurzel aus der A. epigastrica inferior erhält, s. unten. Diese stark entwickelte Anastomose bildet den Uebergang zu dem Ursprunge der A. obturatoria gemeinschaftlich mit der A. epigastrica inferior.

In entgegengesetzter Weise giebt beim Ursprunge der A. obturatoria aus der A. iliaca oder mit der A. epigastrica die A. hypogastrica einen dünnen Ast, der sich mit dem Hauptstamm der A. obturatoria vor dem Austritt aus der Beckenhöhle am Eingange des Canalis obturatorius verbindet; so dass letztere Arterie eine accessorische hintere Wurzel erhält.

In 361 Fällen sah Quain 5 mal die A. obturatoria mit zwei Wurzeln von der A. hypogastrica und epigastrica inferior entspringen (Portal, Cours d'anat. méd. 1803, III, 322. Hesselbach, Ueber den Ursprung und Verlauf der unteren Bauchdeckenschlagader, 1819, 3 mal an 32 Leichen. Münz 7 mal, darunter 3 mal beiderseits. Monro, Elem. of anat. 1825, II, 289, 2 mal. Michelet Thèse inaug. 1837. Tiedemann 1846, Taf. L, Fig. 3. Dubrueil n. A.). Es kann die aus der A. hypogastrica, oder die aus der A. epigastrica stammende Wurzel die stärkere sein.

Die A. epigastrica inferior entsteht gemeinschaftlich mit der A. obturatoria vermittelst eines Stämmchens von 4 bis 40 Mm. Länge (nach Barkow, Anatom. Samml. d. Univ. Breslau, auch von 2 Mm.). Oder die A. obturatoria entspringt dicht neben der A. epigastrica. Am lateralen Umfange des Annulus cruralis trennt sich dann die A. epigastrica von der A. obturatoria in der Weise, dass sie selbst medianwärts und nach oben, die A. obturatoria aber nach hinten und unten sich wendet. Bei diesem Ursprunge geht die A. obturatoria, in der Gegend des Annulus cruralis, um die obere und hintere Fläche des R. superior oss. pubis sich biegend, zum Canalis obturatorius herab. Ist der gemeinschaftliche Stamm nur kurz (5 Mm. oder weniger), so wendet sie sich sogleich, hinter dem oberen Schambeinast am lateralen Umfange des Annulus cruralis, unmittelbar an der vorderen und medialen Seite der V. iliaca abwärts.

Oder der gemeinschaftliche Stamm hat 15 bis 27 Mm. Länge, und erstreckt sich auf der oberen Fläche des Lig. Gimbernati; dann biegt sich die A. obturatoria um den vorderen und medialen Umfang des Annulus cruralis, den Verlauf der A. pubica und des R. pubicus (s. oben) nachahmend, aber nicht genau dem Knochen sich anschliessend, sondern von diesem etwas entfernt und dem lateralen Ausschnitt des Ligamentum Gimbernati folgend.

Im ersteren Falle liegt die Arterie bei dem Eintreten einer Schenkelhernie an der lateralen Seite derselben, im letzteren Falle bildet sie um die mediale Seite des Bruchsackhalses (Thomson s. Monro, On crural hernia. Barclay s. Wardrop, Med. and surg. Journ. 1806, II, 203. Monro, Outlin. of anat. 1813, II, 200. Trnestedt, De extens. in solv. hern. crur. etc. diss. Berol. 1816. Koehnk, De ectopiis diss. Gryph. 1842. Houel, Bullet. de la soc. anat. 23me

Ann. 1848, p. 260) einen Halbring (Fig. 133), und wird bei ergiebigen Einschnitten in dieser Richtung unfehlbar verletzt. Daher sind diese Varietäten von höchster praktischer Wichtigkeit, namentlich weil die A. obturatoria, wenn sie den

Fig. 133.

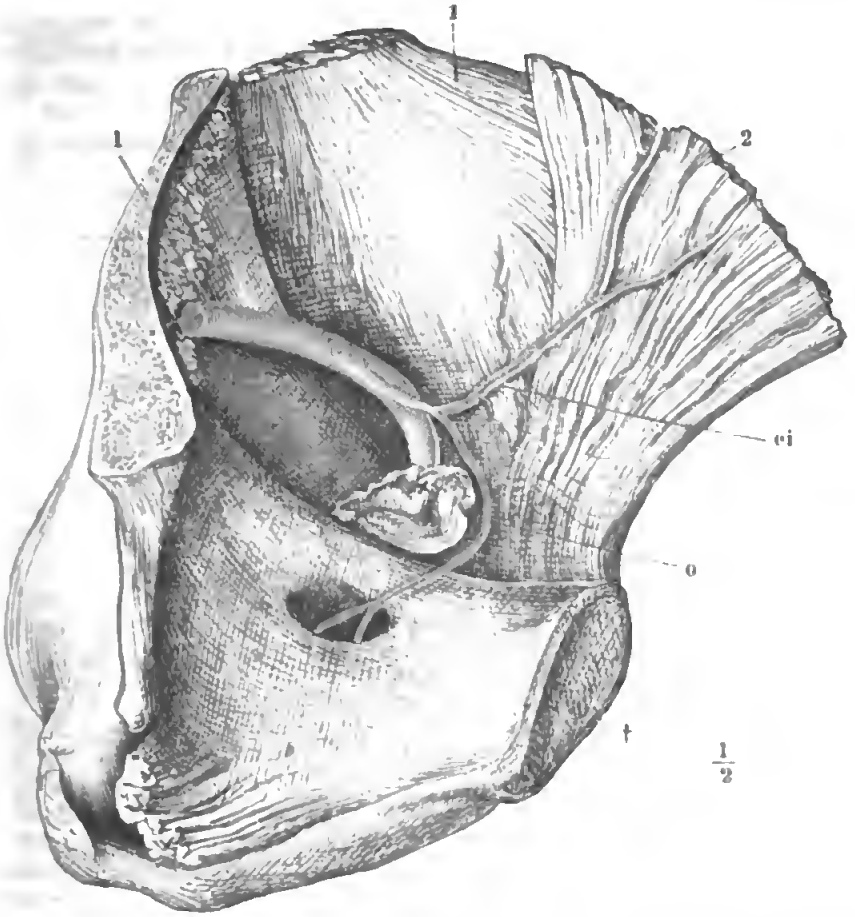

Ursprung der A. obturatoria sinistra gemeinschaftlich mit der A. epigastrica inferior aus der A. iliaca externa mittelst eines längeren Stämmchens und bogenförmiger Verlauf der A. obturatoria um den Hals eines Schenkelbruchs. Präparat der anat. Samml. zu Göttingen. *i* A. iliaca. *ei* A. epigastrica inf. *o* A. obturatoria. × Schenkelbruchsackhals frontal durchschnitten. † Synchondrosis pubis durch einen Medianschnitt getrennt. 1 M. transversus abd. 2 M. rectus abdominis.

Verlauf der normalen Anastomose des R. pubicus und der A. pubica einhält, kranzförmig den Annulus cruralis umgiebt, durch welchen beim Schenkelbruch eine Darmschlinge hervortritt, die dann an allen Seiten von grösseren Gefässen umschlossen wird. Dieser Verlauf der A. obturatoria auf der oberen Fläche des Lig Gimbernati ist früher der „Todtenkranz" genannt worden.

Indessen ist doch die Gefährlichkeit dieser Varietät bedeutend übertrieben und man hat die Verletzung der Arterie mittelst mehrerer kleiner und flacher Einschnitte beseitigen gelernt. Allerdings haben z. B. Mursinna, Dupuytren, Skey mit dieser Varietät behaftete und an Schenkelbrüchen operirte Kranke in Folge der Blutung verloren; Mackenzie aber hatte die Arterie bei derselben Operation nicht verletzt; Spence erkannte die Varietät am Lebenden, unterband die Arterie doppelt und durchschnitt sie dann (Edinb. med. and surg. Journ. 1855, July).

Uebrigens glauben Lawrence (Treatise on ruptures 5. Edit.) und Quain gefunden zu haben, dass die Lage der A. obturatoria zu einem etwa eintretenden

Schenkelbruch weniger von der Länge ihres mit der A. epigastrica inferior gemeinschaftlichen Stammes, als vielmehr von ihrem Verlauf abhängig sei, insofern die Arterie sich sogleich gegen die V. iliaca wenden kann, und dann unterhalb eines Schenkelbruchs zu liegen kommt.

Die Häufigkeit des Vorkommens der geschilderten Anomalien stellt sich so, dass sie sich durchschnittlich in der dritten Leiche finden, und etwas häufiger bei Frauen als bei Männern. An 250 Leichen fand J. Cloquet (Recherch. anatom. sur les hernies de l'abdomen. 1817):

A. obturatoria	Männer	Frauen	Summe
Normalen Ursprung . . .	87	73	160
Auf beiden Seiten aus der der A. epigastrica inf.	21	35	56
Auf einer Seite aus der A. epigastrica inf.. . .	15	13	28
Aus der A. cruralis . . .	2	4	6

(S. auch die statistischen Ermittelungen von Hesselbach, Ueb. d. Ursprung u. Verlauf d. unt. Bauchdeckenschlagader, 1819. A. Scarpa, Sull' ernie 1819. Seiler in Scarpa's Abhandl. über die Schenkel- und Mittelfleischbrüche, übersetzt von Seller, 1822. Quain, 1844. Schlobig, Observat. quaedam de varia arter. obtur. origine atque decurs. 1844.)

Das häufige und bemerkenswerthe Vorkommen der fraglichen Varietäten ist aus dem Umstande zu erklären, dass beim Fötus die A. epigastrica in der Norm mit zwei Wurzeln entspringt: aus der A. iliaca und der A. obturatoria. Je nachdem dieser oder jener Theil des hieraus entstehenden arteriellen Cirkels obliterirt, oder wächst und sich ausdehnt, resultiren die mannigfachen Formen, welche erfahrungsmässig bekannt geworden sind. Z. B. bei Obliteration der hintersten Abtheilung des fraglichen Gefässringes entspringt die ausgebildete A. obturatoria von der A. iliaca u. s. w. Interessant sind deshalb die seltenen Fälle, in welchen der arterielle Gefässring in seiner ganzen Ausdehnung persistirt, und die A. obturatoria mit zwei Wurzeln entspringt.

Beide Stämme können auch während ihres ganzen Verlaufs getrennt bleiben, so dass erst ihre Aeste nach dem Durchtritt durch das Foramen obturatorium mit einander anastomosiren; alsdann ist eine A. obturatoria accessoria aus der A. epigastrica vorhanden (Portal, Cours d'anat. méd. 1803, III, 322).

Der Ursprung der A. obturatoria aus der A. iliaca etc. kann auch als Nachahmung des Verlaufs betrachtet werden, den die V. obturatoria in der Norm einhält, welche mit einem Aste in die V. cruralis, mit dem zweiten in die V. hypogastrica einmündet.

Die A. epigastrica inferior bietet noch folgende Varietäten dar:

Ueberzählige Aeste. Die dextra entspringt unterhalb des Arcus cruralis aus der A. cruralis und giebt einen Zweig, der über den oberen Schambeinast in das kleine Becken gelangt, an der hinteren Wand der Synchondrosis oss. pub zur unteren Wand derselben verläuft und sich hier in die Aa. dorsales und profunda penis spaltet; letztere anastomosirt mit einem sehr dünnen Ast der A. pudenda interna dextra (Hyrtl, Oesterr. med. Jahrb. 1841, XXIV, 38). Eine A. clitoridis (Quain, 1844, p. 460), welche hinter dem Os pubis herabsteigt.

A. epigastrica superficialis (nach Münz die Regel). A. circumflexa ilium. Aus dem lateralen Umfange eine Arterie, welche nach hinten und aufwärts ge-

gen den Brustkorb verläuft. Dieselbe ist bei der Paracentese des Bauches getroffen worden (Bérard, Dict. de méd. 1832, I, 128).

A. circumflexa femoris medialis (Fischer, Bull. de la soc. anat. 1827, p. 18. Michelet, Thèse inaug. 1837. Quain, 1 mal unter 391 Beobachtungen), welche auch mit der A. circumflexa ilium (Quain), oder mit der A. obturatoria (Quain), oder mit der A. obturatoria und den Aa. circumflexa ilium und femoris medialis (Hesselbach, Sicherste Art des Bruchschnitts, 1819, Nro. 20) abgegeben werden kann. Sie verläuft längs der A. cruralis (Guy's hospital reports, 1871, XVI, 155). Eine A. pudenda externa accessoria (Dubrueil), welche unter dem Ursprunge der V. saphena hindurchgehen kann (Gny's hosp. reports, 1873, XVIII, 398).

Die A. pubica kann fehlen und durch die mit der A. epigastrica inferior entspringende A. obturatoria ersetzt werden.

Ebenso wird die A. spermatica externa durch eine von der A. vesicalis stammende stärkere A. deferentialis ersetzt.

A. circumflexa ilium.

Fehlt an ihrer normalen Ursprungsstelle und wird von der A. cruralis abgegeben. Gemeinschaftlich mit derselben entspringt die A. obturatoria (Schwegel). Circ. ilium.

Sie giebt die A. spermatica externa ab, oder eine A. pudenda externa accessoria (Guy's hospit. reports, 1871, XVI, 155), oder die A. circumflexa femoris medialis (1 mal unter 391 Beobachtungen, Quain). Ihre nach oben und medianwärts sich wendenden Zweige sind besonders gross, wo dann bei der Punctio abdominis eine bedeutende Blutung entstehen können soll (Ramsay, Edinb. medic. and surgic. Journal 1812, VIII, 282, 1 mal in etwa 200 Fällen. Bogros s. Dubrueil, 1847, p. 280), die von der Verletzung einer begleitenden Vene wirklich bedingt worden ist (Burns, Diseases of the heart 1809, p. 317). Sie giebt einen starken, durch den Schenkelring aufwärts steigenden Ast, welcher sich hinter der Synchondrosis pubis verbreitet (Monro, Morbid anat. of the hum. gullet 1811). Oder sie entsendet Muskeläste anstatt der A. circumflexa femoris lateralis.

Varietäten der A. cruralis und ihrer Aeste.

Sie ist sehr schwach (Fig. 134, a. f. S.), ihre Aeste sind sehr dünn und reichen nicht unterhalb des Knies hinab, woselbst sie von einer starken A. ischiadica ersetzt werden (s. Var. der letzteren S. 303 und Fig. 131). Crur.

Sie bildet eine Insel, indem das Ende der A. iliaca getheilt ist, so dass zwei Stämme neben einander bis zur Höhe des Trochanter minor herablaufen, woselbst sie wiederum zusammenmündeu (Tiedemann, 1846, Taf. LI, Fig. 2 oder Fig. 1 der Explic.). Aus dem Anfange der A. iliaca entsteht eine starke A. aberrans, welche in die A. cruralis unterhalb des Abganges der A. profunda femoris sich einsenkt und auf diese Weise an der medialen Seite der A. cruralis eine Insel bildet (Dubrueil, 1847, Taf. XV), oder sie theilt sich nahe unterhalb des Abganges der A. profunda femoris und etwa 4 bis 5 Ctm. unterhalb des Arcus cruralis in zwei Stämme (*A. cruralis bifida*), die parallel neben einander abwärts laufen und an der Durchtrittsstelle durch die Sehne des M. adductor magnus wieder zusammenmünden, um sich als A. poplitea fortzusetzen (Ch. Bell, erster Fall bei einem Neger in Anderson's Quarterly Journ. Oct. 1826, Lond. med. and phys. Journ. Vol. VI, 1826, p. 134, s. Froriep's Notizen 1826, XV, 125. — Houston, zweiter Fall, Dublin hospit. reports. 1827, IV, 314. — Tyrrell, dritter Fall s. Quain, 1844, bei einem reifen Fötus. — Quain, vierter Fall 1844. Taf. LXXI, Fig. 2, 1 mal unter 1200 Leichen. S. Tiedemann, 1846, Taf. LI, Fig. 1 oder Fig. 2 der Explic. — Tiedemann, fünfter Fall, 1846, Explic. p. 108 aus der Samml. des Bartholom. hospit. in London. Barkow, Erläut. z. Schlag- und Blutaderlehre, 1868, Taf. IV, Fig. 1). Hierher scheint auch der unvollständig beschriebene Fall

von Ducachet, Americ. med. Times 1863, March, zu gehören). Diese Varietät ist chirurgisch wichtig wegen mangelnden Erfolges der Unterbindung der A. cruralis z. B. bei einer Gefässgeschwulst in der Kniekehle (So in Bell's Falle.)

Fig. 134.

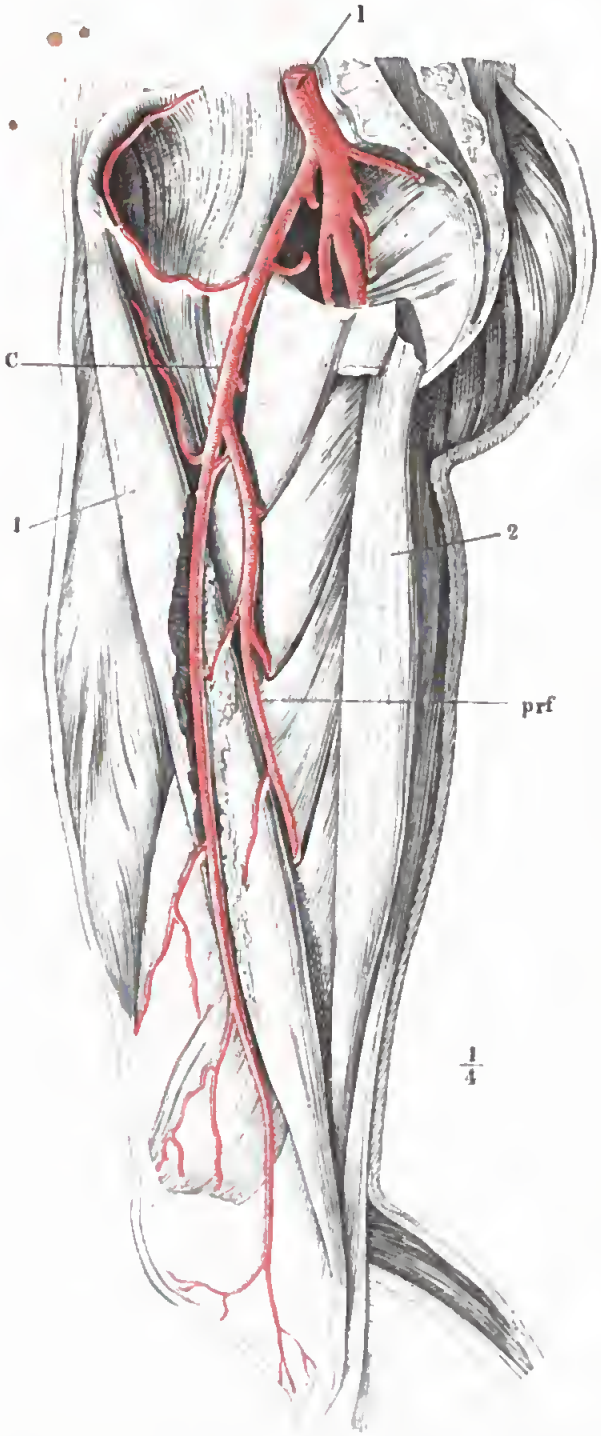

Die A. cruralis dextra ist schwach entwickelt und endigt schon am Knie; sie wird in der Kniekehle ersetzt durch die A. ischiadica (s. Fig. 131). Nach Dubrueil. *I* A. anonyma iliaca dextra. *C* A. cruralis. *prf* A. profunda femoris. 1 M. sartorius. 2 M. gracilis.

Abwärtsgerückte Aeste, oberhalb des Abganges der A. profunda femoris entspringend: A. iliolumbalis (Mayer, Anat. Beschr. der Blutgefässe des menschl. Körpers 1777). A. dorsalis penis, welche alsdann quer über die vordere Fläche des Oberschenkels medianwärts verläuft, und durch das Scrotum zum Rücken des Penis gelangt. Diesen Verlauf erklärte Friedlowsky (Wien. Sitzungsber. M. N. Cl. 1868, LVIII) aus einer beobachteten Anastomose zwischen der A. dorsalis penis und A. circumflexa femoris medialis.

A. epigastrica inferior (16mal in 213 Fällen, Quain), oder A. obturatoria, oder beide mittelst eines gemeinschaftlichen Stammes, oder die A. circumflexa ilium. Letztere kann auch unterhalb des Abganges der A. profunda femoris entstehen (Dubrueil).

Die A. perforans tertia, welche vor dem M. adductor magnus verläuft (Bankart).

Ueberzählige Aeste, oberhalb des Abganges der A. profunda femoris entspringend: Während die A. poplitea eine Fortsetzung der A. ischiadica bildet und die A. cruralis sehr schwach ist, giebt letztere nahe oberhalb der Abgangsstelle der A. profunda femoris eine *A. saphena magna* ab. Dieselbe verläuft anfangs zwischen M. adductor magnus und M. vastus medialis, durchbohrt unterhalb des Kniegelenks die Fascia cruralis und begleitet die V. saphena magna bis zum Malleolus medialis (Rug, Würzburger medic. Zeitschr. 1863, S. 345, Taf. VII, Fig. 2).

Oder sie endigt schon unterhalb des Knies (Broca, Bull. de la soc. anat. 1849, p. 59) und giebt die A. articularis genu suprema (Rng a. a. O.) oder die A. articularis genu superior medialis (Broca a. a. O.) ab.

Ein starker Muskelast, der vor den Mm. sartorius und tensor fasciae latae lateralwärts zum M. gluteus maximus verläuft (Hyrtl, Oesterr. Zeitschr. f. prakt. Heilk. 1859, S. 833).

Eine A. circumflexa femoris lateralis accessoria.

Eine A. profunda femoris accessoria, welche in der Höhe der Fossa sublinguinalis entstanden oberhalb der Einmündung der V. saphena magna in die V. cruralis vor letzterer medianwärts verläuft und die oberen Aa. perforantes abgiebt (Kölliker, Würzburger Verhandl. 1856, Bd. VI, p. XV).

Ueberzählige Aeste, unterhalb des Abganges der A. profunda femoris entspringend:

Eine *A. saphena magna*, welche an der medialen Seite des Unterschenkels dicht unter der Haut bis zum Malleolus medialis sich erstreckt, und den Verlauf der V. saphena magna nachahmt (Zagorsky, Mém. de l'acad. des scienc. de St. Pétersbourg 1809, I, 326).

Eine A. circumflexa femoris lateralis accessoria (Dubrueil, 3 mal linkerseits).

Eine A. perforans inferior accessoria an ihrer Durchtrittsstelle durch den M. adductor magnus (Cruveilhier).

Aufwärtsgerückte Aeste, oberhalb des Abganges der A. profunda femoris entspringend:

Die A. circumflexa femoris medialis (Quain, 87 mal unter 391 Beobachtungen) oder lateralis (Quain, 56 mal unter 388 Beobachtungen, s. auch Var. der A. profunda femoris S. 315); erstere kann bei der Operation des Schenkelbruchs unter das Messer kommen. Der R. descendens der A. circumflexa femoris lateralis entspringt direct aus der A. cruralis (Monro, Outlin. of anat. 1825, II, 298, unmittelbar unter dem Arcus cruralis, von der Dicke einer Schreibfeder; — häufig nach Schwegel: — 7 mal und aus der Abgangsstelle der A. profunda femoris noch 4 mal unter 21 Fällen, in denen dieser Ramus stark ausgebildet war, an 200 Extremitäten von 100 Leichen nach Srb, Oesterr. Zeitschr. f. prakt. Heilk. 1860, S. 1).

Die A. perforans tertia oder die A. nutritia femoris magna werden direct von der A. cruralis abgegeben.

Letztere spaltet sich nahe unterhalb des Arcus cruralis (Sandifort, Observ. anat. pathol. 1781, Lib. IV, p. 97) in die Aa. tibialis antica und postica (Analogie mit Lemur rufus).

Aufwärtsgerückte Aeste, unterhalb des Abganges der A. profunda femoris entspringend:

A. circumflexa femoris medialis (3 mal unter 391 Fällen, Quain, s. Var. der A. profunda femoris S. 315). A. circumflexa femoris lateralis (10 mal unter 388 Fällen, Quain), oder deren R. descendens (10 mal unter 21 Fällen, in denen dieser Ast stark entwickelt war an 200 Extremitäten von 100 Leichen. Srb, Oesterr. Zeitschrift f. prakt. Heilk. 1860, S. 1). Die A. articularis genu superior medialis.

A. epigastrica superficialis.

Entspringt 7 bis 21 Mm. unterhalb des Arcus cruralis in der Fossa sublinguinalis und sendet dann, bevor sie den Schenkelbogen erreicht, Zweige an die Mm. psoas, iliacus, sartorius ab. Epig. superf.

Ueberzählige Aeste. A. circumflexa femoris medialis.

Aa. pudendae externae.

Sie fehlen, indem sie durch Aeste der hoch entstandenen A. profunda femoris ersetzt werden. Pud. ext

Eine von ihnen giebt die A. dorsalis penis ab, welche den oben beschriebenen Verlauf einhält (s. Var. der A. cruralis S. 312).

Ihre Endverzweigungen breiten sich am Testikel selbst aus (Dubrueil).

A. profunda femoris.

Prof. fem.

Verlauf. Wenn die A. profunda femoris oberhalb oder nahe unterhalb des Arcus cruralis und zugleich vom lateralen Umfange der A. cruralis ihren Ursprung genommen hat, so laufen am Oberschenkel beide Arterien neben einander her, und zwar liegt die A. profunda anfangs lateralwärts von der A. cruralis, später gelangt sie hinter derselben auf deren mediale Seite (Fig. 135). Ist sie an der hinteren oder medialen Peripherie entstanden, so läuft sie auf dem

Fig. 135.

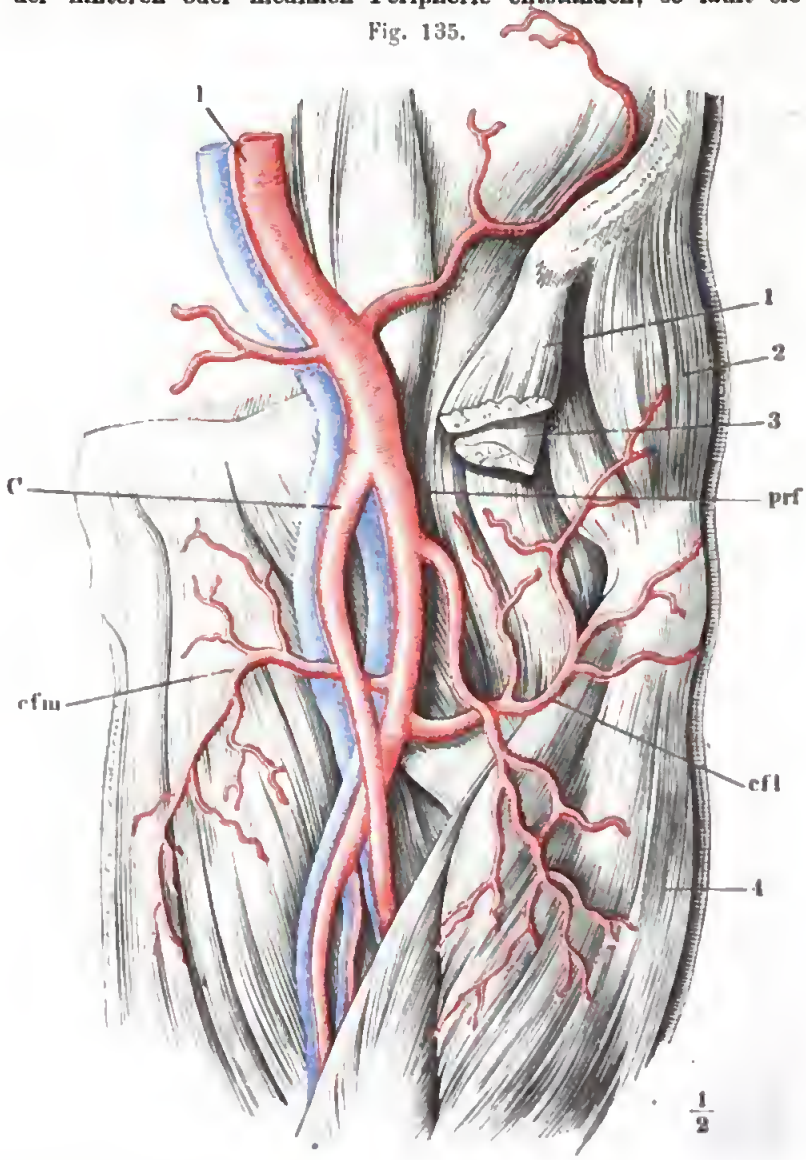

Die A. profunda femoris entspringt nahe unterhalb des Arcus cruralis von der lateralen Peripherie der A. cruralis, läuft erst an der lateralen Seite, dann hinter, dann an der medialen Seite der letzteren abwärts. Nach Dubrueil. *I* A. u. V. iliaca externa sinistra. *C* A. u. V. cruralis (superficialis). *prf* A. u. V. profunda femoris. *cfm*, *cfl* Aa. circumflexae femoris medialis u. lateralis. 1 Ursprung des M. sartorius. 2 M. glut. medius. 3 Ursprung des M. rectus femoris. 4 M. vastus medialis.

Boden der Fossa sublinguinalis, an der medialen Seite der A. cruralis und hinter der V. cruralis, bis sie weiter abwärts sich hinter der A. cruralis etwas lateralwärts wendet. Sie kann auch vom vorderen Umfang der A. cruralis nahe unterhalb des Arcus cruralis entstehen, und entweder sich vor der V. cruralis, dieselbe in der Höhe der Einmündungsstelle der V. saphena magna kreuzend, medianwärts und die V. cruralis umschlingend nach hinten wenden (Mercier, Bull. de la soc. anat. 1836, p. 107), oder eine Strecke weit vor der A. cruralis abwärts laufen (Cruveilhier ebendaselbst). Entspringt sie an der medialen Peripherie, zugleich aber die A. circumflexa femoris lateralis selbständig an der lateralen Peripherie der A. cruralis, so können sogar drei grössere Arterien im oberen Drittheil des Oberschenkels neben einander herablaufen: dann liegt die A. circumflexa lateralwärts, die A. cruralis in der Mitte, die A. profunda medianwärts (Srb, Oesterr. Ztschr. f. prakt. Heilk. 1860, Fig. 5); dabei kann der laterale Stamm zugleich die A. circumflexa ilium absenden (Gny's hospit. reports 1873, XVIII, 398). Oder es theilt sich die A. cruralis unter dem Arcus cruralis in drei Aeste: A. profunda femoris, Hauptstamm der A. cruralis und R. descendens der A. circumflexa femoris lateralis, die in der angegebenen Reihefolge von der medialen zur lateralen Seite des Oberschenkels neben einander abwärts steigen (Dubrueil). Bei selbständigem Ursprung der A. circumflexa femoris medialis verläuft die A. profunda femoris anfangs hinter der A. cruralis oder etwas lateralwärts, bei isolirtem Ursprunge der lateralis dagegen medianwärts neben der A. cruralis, von welchen Regeln nur wenig Ausnahmen vorkommen (Srb daselbst).

Normalen Ursprung der Aa. circumflexae femoris aus der A. profunda fand Srb unter 200 unteren Extremitäten von 100 Leichen, zwischen denen 16 weibliche sich befanden:

Beiderseits	an 42 Leichen	oder 84	Extremitäten
Rechterseits	„	20	„
Linkerseits	„	39	„
Im Ganzen	an 123	Extremitäten	

In anderen Fällen entspringt die A. circumflexa femoris medialis aus der A. cruralis direct:

Beiderseits	an 7 Leichen	oder 14	Extremitäten
Rechterseits	„ „	14	„
Linkerseits	„	13	„
Im Ganzen	an	41	Extremitäten

Oder die A. circumflexa femoris lateralis wird von der A. cruralis abgegeben:

Beiderseits	an 3 Leichen	oder 6	Extremitäten
Rechterseits	„ „	10	„
Linkerseits	„ „	10	„
Im Ganzen	an	26	Extremitäten.

Die A. cruralis giebt einen selbständigen gemeinschaftlichen Stamm für die beiden Aa. circumflexae ab (2 mal unter 200 Extremitäten, Srb), oder sie entsendet ausser der A. profunda femoris die Aa. circumflexae lateralis und medialis jede für sich (1 mal beiderseits, 3 mal rechterseits, 2 mal linkerseits unter 200 Extremitäten, Srb).

Die A. profunda femoris entspringt in verschiedener Höhe aus der A. cruralis. Vom Arcus cruralis war die Entfernung nach Quain in 431 Fällen:

0 bis 13	Mm. in	13	unteren	Extremitäten
13 bis 25	„ „	86	„	„
25 bis 38	„ „	183	„	„
38 bis 51	„ „	109	„	„
51 bis 63	„ „	19	„	„
63 bis 76	„ „	12	„	„
über 116	„ „	1	„	„

7 mal entsprang sie unter dem Arcus cruralis und 1 mal oberhalb desselben.

Nach Srb (Oesterr. Zeitschr. f. prakt. Heilk. 1860, S. 1) betrug dagegen die bezeichnete Entfernung bei verschiedener Anordnung der Gefässe:

Bis zu Cm.	Bei normaler Anordnung	Bei Ursprung der A. circumflexa medialis aus der A. cruralis	Bei Ursprung der A. circumflexa lateralis aus der A. cruralis
1	4	0	2
2	13	1	1
3	39	1	3
4	38	7	13
5	21	23	4
6	8	5	1
7	0	4	2

Im Durchschnitt 4,0 Ctm. in 190 unteren Extremitäten; in 123 normalen 3,7 Ctm.

Bei dem selbständigen Ursprung der A. circumflexa femoris medialis scheint der Ursprung der A. profunda femoris selbst etwas weiter abwärts zu rücken, da die Entfernung vom Arcus cruralis im Durchschnitt aus 41 Fällen 5 Ctm. beträgt.

Sie ist schwächer entwickelt als gewöhnlich, hört weiter oben auf, indem die Aa. perforantes secunda oder tertia fehlen (häufig).

Oder sie ist mehr entwickelt als gewöhnlich, und ihr unteres Ende gelangt an der medialen Seite der V. cruralis durch den M. adductor magnus hindurch zum kurzen Kopf des M. biceps femoris und dem M. vastus lateralis (Casamayor, Essai sur l'artère fémor. Thèse inaug. Paris 1825). Oder sie tritt neben der medialen Fläche des M. biceps femoris in die Kniekehle, woselbst sie in der Höhe des Capitulum fibulae medianwärts sich wendend in die schwache A. poplitea einmündet und dieselbe verstärkt (Hyrtl, Schlagadern des Unterschenkels 1864. Taf. I, Fig. 2, bei einem Knaben).

Während Inselbildung, hohe Theilung der A. cruralis in die Aa. tibiales und Fehlen derselben bei stark entwickelter A. ischiadica viel seltenere Vorkommnisse sind, erhalten die geschilderten Abweichungen der A. profunda unter Anderem chirurgische Wichtigkeit, insofern bei hohem Ursprunge dieselbe neben der A. cruralis, wenn letztere am Oberschenkel unterbunden wird, angetroffen und mit derselben verwechselt werden kann. Uebrigens pflegt auch unter diesen Verhältnissen die A. profunda femoris von der A. cruralis nach Abgang der ersteren an Kaliber übertroffen zu werden.

Bei hohem Ursprunge innerhalb oder nahe unterhalb des Arcus cruralis kann die A. profunda femoris entsenden:

Abwärtsgerückte Aeste. A. epigastrica inferior (Monro, Outl. of anat. 1813, II, 98. Tiedemann, 1822, Tab. XXXIII, Fig. 3, 2 mal. E. A. Lauth. Dubrueil. Nunn, Arter. of the limbs 1858, Fig. 10, s. auch Journ. de l'anat. et de la physiol. 1874. p. 14. Bankart. — 1 mal unter 213 Beobachtungen, Quain. — 1 mal unter 200 Extremitäten an 100 Leichen, Srb, Oesterr. Zeitschr. f. prakt. Heilk. 1860, S. 1), aus der zugleich die A. obturatoria entspringen kann. Diese Varietäten sind bei eintretenden Schenkelhernien von chirurgischer Wichtigkeit.

Bei normalem Ursprung der A. profunda femoris entstehen aus ihr:

Abwärtsgerückte Aeste. A. dorsalis penis (Tiedemann, 1822, Tab. XXXIII, Fig. 1), welche anfangs dem Verlauf der Aa. pudendae externae folgt. Eine A. dorsalis penis accessoria, deren Truncus zugleich Muskeläste abgiebt und mit der A. prostatica anastomosirt (Friedlowsky, Wien. Sitzungsber. M. N. Cl. 1868, LVIII). A. epigastrica superficialis, A. circumflexa ilium. Eine oder mehrere Aa. pudenda externae.

Ueberzählige Aeste. Der oberflächliche Ast der A. circumflexa femoris medialis oder der R. descendens der A. circumflexa femoris lateralis. Eine oder zwei Aa. perforantes accessoriae (häufig). Zugleich kann eine solche aus der A. cruralis unterhalb des Abganges der A. profunda femoris entstehen (s. Var. der A. cruralis S. 313). Aus einem Muskelast zum M. gracilis entsteht die A. obturatoria und verläuft über den R. super. oss. pubis (Friedlowsky, bei einem Kinde).

Sie giebt die Aa. epigastrica inferior, pudenda externa und circumflexa femoris medialis successive ab (Guy's hosp. reports, 1873, XVIII, 398).

A. circumflexa femoris medialis.

Fehlt und wird von Zweigen der A. obturatoria ersetzt (Guy's hospital reports, 1871, XVI, 155). Sie entsteht bei selbständigem Ursprunge aus der A. cruralis entweder aus deren medialer (6 mal unter 200 Extremitäten, Srb, Oester. Zeitschr. f. prakt. Heilk. 1860, S. 1) oder aus der lateralen Peripherie (1 mal, Srb daselbst, Fig. 7), und verläuft im letzteren Falle hinter der A. cruralis. Ebenso verläuft sie, wenn sie aus dem lateralen Umfange der A. profunda entsteht, entweder hinter der A. und V. cruralis (5 mal, Srb), oder (1 mal) 2 Ctm. unterhalb des Arcus cruralis quer vor der A. cruralis, mittelst ihres tiefen Astes einen Halbring um die vordere Peripherie der V. cruralis bildend. Sie giebt die A. epigastrica inferior ab (Reid, Edinb. med. and surg. Journ. 1836, XLVI, 69, 2 mal. Srb a. a. O.), oder die A. acetabuli (häufig). Circ. fem. med.

A. circumflexa femoris lateralis.

Gemeinschaftlich mit derselben entsteht die A. obturatoria (Schwegel). Die A. circumflexa femoris lateralis kann sehr weit abwärts aus der A. cruralis entspringen und einen Ast nach oben, einen zweiten stärkeren nach unten senden (Nunn, Arter. of the limbs 1858, Fig. 10, s. oben Var. d. A. profunda femoris). Ihre Aeste verlaufen sämmtlich vor dem M. rectus femoris (Guy's hospit. reports, 1871, XVI, 155). Circ. fem. later.

A. articularis genu suprema.

Fehlt und wird erst von der A. poplitea abgegeben. Artic. g. supr.

Varietäten der A. poplitea und ihrer Aeste.

A. poplitea. Sie fehlt als Fortsetzung der A. cruralis, und wird von der A. ischiadica als stärkere Entwickelung der A. comes N. ischiadici abgegeben (s. Var. d. Aa. ischiadica und pudenda communis). In diesem Falle kann sie hinter der V. poplitea verlaufen (Rug, Würzburger medic. Zeitschr. 1863, S. 346), was auch bei normalem Verhalten der A. cruralis vorkommt (Quain, Taf. LXXX, Fig. 1). Zwischen ihr und der Vene kann sich ein accessorischer, vom Femur entspringender Kopf des M. triceps surae befinden. Popht.

Sie ist kürzer als gewöhnlich, und spaltet sich etwas oberhalb ihrer normalen Theilungsstelle oder oberhalb des M. poplitens in die Aa. tibiales (in der Höhe der Epicondylen des Femur 10 mal in 227 Leichen, Quain).

Oder sie ist länger als gewöhnlich und spaltet sich erst in der Mitte des Unterschenkels in die A. tibialis antica und postica. Diese Varietät kam gleich-

zeitig mit hoher Spaltung der A. brachialis vor (Portal, Cours d'anat. med. 1803, III, 238).

Abwärtsgerückte Aeste. A. articularis genu suprema.

Ueberzählige Aeste. An beiden unteren Extremitäten ein Ast von etwa der Dicke der A. radialis, der bis zur Mitte des Oberschenkels aufsteigend die Mm. semimembranosus und semitendinosus versorgt und mit den Aa. perforantes anastomosirt (Otto, Seltene Beobachtungen 1824, II, 62).

In der Kniekehle aus ihrer medialen Seite eine A. aberrans, welche abwärtssteigend eine längliche Insel um das Lig. popliteum bildet, die A. articularis genu media entsendet und in der Höhe des Capitulum fibulae wieder in die A. poplitea einmündet (Hyrtl, Schlagadern des Unterschenkels 1864, Taf. II, Fig. 1, bei einem Knaben).

Eine A. tibialis postica accessoria (Green, Variet. in the arter. system 1830).

Saph. parv. Eine stark entwickelte *A. saphena parva*, welche nur bis zur Mitte der Wade in die Fascie eingeschlossen ist, mit der Vena saphena parva und dem N. suralis subcutan verläuft, und unter dem Malleolus lateralis auf dem Os cuboideum mit einem Ast der A. tarsea lateralis posterior anastomosirt (Oesterreicher, Anat. Atlas, 1852, Taf. XXX, Fig. 2. Hyrtl, Schlagadern des Unterschenkels 1864, Taf. III, Fig. 3, bei einem Kinde).

Ein mit zwei Wurzeln entstehender R. gastrocnemius lateralis, von denen eine Insel um den Stamm des N. tibialis gebildet wird (Hyrtl, daselbst Taf. I, Fig. 1). Der R. gastrocnemius medialis verläuft durch eine kleine Oeffnung, welche zwei Vv. popliteae anterior und communicans inferior zwischen sich lassen (Barkow, Angiol. Samml. d. Univ. Breslau, 1869, Fig. XXIX).

Aa. articulares genu accessoriae, die wie die normalen verlaufen, oder in anderen Richtungen sich in das Rete articulare genu erstrecken.

Anfwärtsgerückte Aeste. Die A. nutritia tibiae magna (nach Winslow, Expos. anat. 1752, III, 62, die Norm). — Ihr unteres Ende theilt sich in die Aa. tibialis antica, postica und peronea (Quain, 1 mal unter 227 Fällen), oder in die Aa. tibialis antica und peronea, insofern die A. tibialis postica fehlt oder schwach entwickelt ist (Quain, 6 mal unter 227 Fällen), oder am oberen Ende der Tibia in die Aa. tibialis postica und peronea, welche letztere die A. tibialis antica (Tiedemann, 1846, Taf. LI, Fig. 3) absenden kann.

Eine oder die andere A. articularis genu fehlt; namentlich wenn accessorische vorhanden sind. Die Aa. articulares genu superior medialis und lateralis entspringen aus einem gemeinschaftlichen Stämmchen. Die A. articularis genu superior medialis ist sehr klein, und wird durch die A. articularis genu suprema vertreten. Ebenso fehlt die A. articularis genu media, und wird von der A. articularis genu inferior medialis, seltener von der lateralis abgegeben.

Varietäten der A. tibialis antica und ihrer Aeste.

Tib. ant. A. tibialis antica. Verlauf. Bei hohem Ursprunge kann sie entweder hinter dem M. popliteus (1 mal auf 185 Fälle von normalem Ursprunge, Quain) oder zwischen demselben und dem Lig. popliteum obliquum herablaufen, so dass jener Muskel die Arterie gegen die Tibia zu drücken vermag (Ramsay, Edinb. medic. and surgic. Journal 1812, VIII, 282. M. J. Weber. Theile, 2 mal. Quain, 4 mal. Hyrtl, Schlagadern des Unterschenkels 1864, S. 35, 1 mal unter sechs Fällen von höher in der Kniekehle entstandener A. tibialis anterior). Anstatt durch das Interstitium interosseum zu gehen, gelangt sie mit dem N. peroneus superficialis um das Collum fibulae herumbiegend zur vorderen Seite des Unterschenkels (Velpeau, Elém. de méd. opér. 1839, II, 113). An der Vorderseite des Unterschenkels lateralwärts abweichend folgt sie der Fibula und kehrt erst in der Nähe der Articulatio talo-cruralis zur normalen Verlaufsweise zurück (Quain, 8 mal auf 185 Fälle von normalem Verlauf). Die Arterie kann eine doppelte Krümmung auf dem Fussrücken darbieten (Quain, 1844, Taf. LXXXV,

Digitized by Google

Fig. 2). In der Mitte desselben nimmt sie eine oberflächliche Lage dicht unter der Fascie an, in Begleitung des N. peroneus superficialis (Pelletan, Clin. chir. 1810, p. 101. Velpeau, a. a. O. p. 112). Auf dem Tarsus beschreibt sie einen starken, lateralwärts convexen Bogen.

Die A. tibialis antica fehlt (Burns, Diseases of the heart, 1809, 2 mal. Otto, Pathol. Anat. 1830, ein paar Mal. Hugnier s. Dubrueil); an ihrer Ursprungsstelle entsteht nur ein Muskelast zum M. popliteus, der die A. recurrens tibialis anterior absendet. Die Vorderseite des Unterschenkels wird von einem durchbohrenden Aste der A. tibialis postica versorgt (Ryan, De art. distrib. diss. Edinb. 1812. Hyrtl, Schlagadern des Unterschenkels, 1864, Taf. VIII, Fig. 2, bei einem Kinde. In Hyrtl's eigener Darstellung hat letzterer Fall eine auffallende Form angenommen; die Ersetzung soll Seitens der A. plantaris medialis erfolgt sein, s. Var. der A. tibialis postica S. 322).

Ist sie nur schwach entwickelt (11 mal unter 199 Fällen, Quain, 3 mal unter 250 Fällen, Dubrueil), so endigt sie oberhalb des Malleolus lateralis in den Muskeln (Quain, 1844, Taf. LXXXV, Fig. 5), oder durch Zusammenfluss mit einer sehr starken A. peronea perforans, oder einem Ast der A. tibialis postica, welcher das Ligamentum interosseum durchbohrt und die A. tibialis antica auf dem Fussrücken ersetzt (Quain sah den Ersatz durch die A. tibialis postica 1 mal unter 199 Fällen bewirkt werden, 10 mal durch die A. peronea perforans).

Oder sie reicht nur bis zum Ende des Ligam. interosseum abwärts und anastomosirt nicht mit der A. peronea perforans (Quain, 1 mal, Hyrtl, Schlagadern des Unterschenkels 1864, Taf. VIII, Fig. 1, bei einem Kinde), durch welche sie auf dem Fussrücken vertreten wird. Oder die A. peronea perforans reicht unter diesen Umständen auch nur bis zum Tibio-tarsal-Gelenk, die Aa. intermetatarseae dorsales aber stammen aus einem perforirenden Zweige des Arcus plantaris (Fano, Bull. de la soc. anat. 1848, p. 32). Oder die A. tibialis antica wird durch Rr. perforantes der A. tibialis postica ersetzt (Hyrtl a. a. O.); oder letztere sendet durch das Ligamentum interosseum hindurch die A. dorsalis pedis, in welche sich das Ende der A. tibialis antica einsenkt (Hyrtl a. a. O., bei einem Neugeborenen).

Die A. tibialis antica ist stark entwickelt (3 mal unter 199 Fällen, Quain), und versorgt nicht nur den Fussrücken, sondern bildet auch vorzugsweise den Arcus plantaris vermittelst der ungewöhnlich dicken A. plantaris profunda, indem zugleich die A. tibialis postica schwach ist. Oder sie entsendet wenigstens die Aa. intermetatarseae dorsales und digitales communes der ersten und zweiten Zehe, indem zugleich die A. plantaris lateralis schwächer als gewöhnlich ist. Beides kann auch eintreten, wenn nur die mit einer dicken A. peronea perforans vereinigte A. dorsalis pedis von starkem Kaliber ist.

Dabei kann sie alle Aa. digitales communes abgeben, nachdem sie das Ende der schwachen A. plantaris lateralis aufgenommen hat (Quain, 1844, Taf. LXXXVI, Fig. 5).

Oder die A. plantaris lateralis giebt nur Muskeläste ab; der Arcus plantaris profundus wird von der A. tibialis antica und einem absteigenden R. perforans der A. tarsea lateralis anterior erzeugt, ohne Theilnahme der A. tibialis postica (Hyrtl, a. a. O., S. 37).

Die A. dorsalis pedis verläuft am Fussrücken unmittelbar unter der Haut, nachdem sie zwischen den medialen Schenkeln des Ligamentum cruciatum hindurchgetreten ist (Gruber, Archiv für Anat. u. Physiol. 1864, S. 512, Taf. XII B). Sie geht durch das Interstitium interosseum II, während die Aa. digitales dorsales pedis aus dem Interstitium I von der A. plantaris lateralis abgegeben werden (Wroblewsky, Medic. Wjestnik, 1872, Nr. 14 u. 15). Sie verläuft weiter lateralwärts als normal und unter dem M. extensor brevis digitorum, wenn sie aus der A. peronea perforans stammt (s. Var. der letzteren). Unterhalb des M. extensor brevis hallucis kann dieselbe verlaufen, wenn sie aus der A. peronea perforans herstammt (Quain, 1844, Taf. LXXXV, Fig. 4).

Die A. dorsalis pedis ist schwach entwickelt, und erstreckt sich z. B. am Fussrücken nicht weiter als die Ossa cuneiformia (Gruber, Arch. f. Anat. und

Physiol. 1864, S. 513), oder bis in das Interstitium interosseum I (E. A. Lauth), während ihre Zweige, Aa. tarseae laterales anterior und posterior, vorhanden sind (Broca, Bull. de la soc. anat. 1849, p. 49. Malgaigne, Anat. chirurg. 1859, II, 865. Gruber, a. a. O.).

Die A. tibialis antica löst sich auf der oberen Fläche des Tarsus in ein Netz arterieller Stämmchen auf, in welchem gesonderte Aa. tarseae laterales sowie eine A. dorsalis pedis sich nicht hervorheben; aus diesem Netz gehen die Aa. intermetatarseae dorsales hervor; Anastomosen mit dem Arcus volaris profundus finden nicht statt (Hyrtl, Schlagadern des Unterschenkels 1864, Taf. X, Fig. 1). Oder die genannten Arterien verbinden sich bei sonst normalem Verhalten vielfach durch netzförmige Anastomosen untereinander (Hyrtl, daselbst Taf. X Fig. 2).

Die A. tibialis antica entsendet dicht oberhalb des Malleolus lateralis eine Arterie, welche durch den Canalis tarsi geht und in der Fusssohle mit der A. plantaris medialis zusammenfliesst. Dieselbe repräsentirt die stärkere Entwickelung eines normalen Ramus ad sinum tarsi aus der A. tarsea oder malleolaris lateralis zur A. plantaris medialis oder einem R. tarseus derselben (Hyrtl, daselbst Taf. IX, Fig. 3).

Wenn die A. tibialis antica aus hoher Theilung in der Kniekehle hervorgegangen ist, so giebt sie die Aeste der A. poplitea und meistens die A. peronea ab.

Ueberzählige Aeste. Die A. articularis genu media (Hyrtl, daselbst 3 mal). Ein R. perforans, welcher unterhalb der Mitte des Unterschenkels das Lig. interosseum durchbohrt, an der hinteren Fläche der Tibia querlaufend die Fascie durchbricht, um als Hautast an der medialen Seite des Unterschenkels zu endigen (Hyrtl, daselbst S. 25).

Die Aa. intermetatarseae dorsales direct (Hyrtl, daselbst S. 38), oder eine resp. zwei Aa. tarseae laterales posteriores accessoriae, welche mit den Aa. tarsea lateralis posterior und plantaris lateralis anastomosiren, und einzeln die Aa. intermetatarseae dorsales abgeben.

Eine starke A. tarsea medialis, welche mit der A. plantaris medialis anastomosirt, während die A. tarsea lateralis anterior aus dem Arcus plantaris stammt (Hyrtl, daselbst 3 mal).

Die A. recurrens tibialis anterior begiebt sich medianwärts unterhalb der Patella hinüber zur medialen Seite des oberen Endes der Tibia (Cruveilhier). Ein absteigender Zweig aus der A. recurrens tibialis anterior verläuft zwischen den Mm. peroneus longus und extensor digitorum communis longus subcutan bis zum Malleolus lateralis, anastomosirt mit der A. peronea perforans. Derselbe ist als stärkere Entwickelung eines Astes des R. fibularis aus der A. tibialis antica anzusehen (Hyrtl, daselbst Taf. VII, Fig 3).

Die A. malleolaris anterior lateralis fehlt und wird von der A. peronea perforans ersetzt. Sie ist sehr gross und ersetzt zum Theil die A. tarsea lateralis posterior.

Die A. malleolaris anterior medialis fehlt und wird durch Aeste der A. tibialis postica und A. tarsea lateralis posterior ersetzt.

Die A. tarsea lateralis posterior ist sehr klein (häufig), oder stärker als gewöhnlich, und giebt dann die Aa. intermetatarseae dorsales secunda, tertia, quarta oder auch die Rr. perforantes metatarsei posteriores ab. Oder sie sendet einen Ast quer lateralwärts, welcher in die Fusssohle gelangt (Cruveilhier).

Die A. tarsea lateralis anterior fehlt und wird entweder durch die A. tarsea lateralis posterior oder durch die Rr. perforantes metatarsi posteriores vertreten; oder sie stammt aus dem Arcus plantaris und verläuft durch das erste (Hyrtl, daselbst S. 36) oder zweite Interstitium interosseum metacarpi. Die A. tarsea lateralis anterior giebt nur die Aa. digitales dorsales fibularis der zweiten und tibialis der dritten Zehe ab, während die A. tarsea lateralis posterior die Aa. intermetatarseae dorsales III und IV entsendet. Aus der A. tarsea lateralis anterior entspringt ein Zweig, welcher die Aa. plantaris fibularis der ersten und tibialis der zweiten Zehe absendet. Ihr unteres Ende setzt sich unmittelbar in

die A. intermetatarsea dorsalis II fort. Oder dasselbe bildet mit demjenigen der A. peronea perforans auf dem Talus einen förmlichen Arcus, aus welchem die Aa. tarseae laterales posterior nnd anterior sowie die A. plantaris profunda entspringen (E. A. Lauth, einige Male).

Die Ursprungsvarietäten der Aa. tarseae laterales posterior nnd anterior werden aus folgender Tabelle (Hyrtl, Schlagadern des Unterschenkels 1864, S. 31) ersichtlich:

Unter 250 unteren Extremitäten.

	normal	höher	tiefer	fehlend	doppelt	Verschmelzung mit der A. tarsea lateralis posterior
A. tarsea lateralis posterior	231	7	5	3	4	0
A. tarsea lateralis anterior	187	39	0	12	7	5

Varietäten der A. tibialis postica und ihrer Aeste.

A. tibialis postica, Verlauf. Dicht neben der A. peronea (Velpeau, Tib. post. Elém. de médec. opér. 1839, II, 118).

Sie fehlt vollständig (resp. ist nnr rudimentär am oberen Drittheil des Unterschenkels vorhanden, 11 mal nnter 211 Fällen, Qnain). Sie ist kleiner als gewöhnlich (12 mal) nnd wird verstärkt durch die A. peronea (s. Var. der letzteren S. 324) oder durch die stark entwickelte A. plantaris profunda aus der A. tibialis antica (2 mal). Oder sie senkt sich in die A. peronea, zugleich findet eine Anastomose zwischen A. peronea nnd tibialis antica statt (Ehrmann 2 mal s. Dubrneil. Dnbrueil 2 mal).

Sie ist stärker als gewöhnlich (3 mal), nnd giebt alle Aa. digitales commnnes (1 mal), oder einen anastomosirenden Verstärkungszweig zur A. peronea (2 mal) ab.

Ihr unteres Ende durchbohrt das Ligamentum interosseum nnd anastomosirt mit der A. tibialis antica (Cruveilhier).

Ueberzählige Aeste. Die A. tibialis postica giebt in der Mitte des Unterschenkels durch das Ligamentum interosseum hindurch die A. tibialis antica ab. Letztere theilt sich in einen aufwärtssteigenden, die Mnskeln an der Vorderseite des Unterschenkels versorgenden und mit dem Rete articnlare genn communicirenden Ast und einen anderen, welcher abwärtssteigend den gewöhnlichen Verlauf der A. tibialis antica einhält (Ryan, De arter. distrib. diss. Edinb. 1812, p. 25).

Oder sie gelangt am unteren Viertel des Unterschenkels anf die Vorderfläche desselben, und ersetzt die A. tibialis antica von da an, während die A. peronea die Aa. plantares medialis und lateralis absendet (Meckel). Oder sie giebt eine mit der A. tibialis antica anastomosirende A. dorsalis pedis ab (Bankart). Oder die A. tibialis postica entsendet durch das Ligamentum interosseum einen perforirenden Ast, der mittelst eines anfwärtssteigenden Zweiges die obere Hälfte der Mnskulatnr an der vorderen Seite des Unterschenkels versorgt, während die A. tibialis antica bis anf die A. recurrens tibialis fehlt. Der absteigende Ast bildet auf dem Tarsus eine Anastomose mit einem starken Ast der A. plantaris medialis. Letzterer gelangt in umgekehrter Richtung wie sonst die A. plantaris profunda durch

das Iuterstitium interosseum metacarpi I auf den Fussrücken. Aus seiner Anastomose mit dem perforirenden Ast der A. tibialis postica entspringen die Aa. tarseae laterales posterior und anterior nebst einer A. tarsea accessoria (Hyrtl, Schlagadern des Unterschenkels 1864, Taf. VIII, Fig. 2 bei einem Kinde).

Die A. tibialis postica giebt eine dem unteren Stück der A. peronea entsprechende Arterie direct ab (häufig), während die eigentliche A. peronea sehr schwach ist, und oberhalb des Malleolus lateralis endigt.

Die A. peronea fehlt; alsdann entsendet die A. tibialis postica die Rr. musculares der ersteren und nahe oberhalb des Malleolus lateralis die Aa. peronea und peronea perforans jede für sich oder vermittelst eines gemeinschaftlichen kurzen Stämmchens.

Die A. tibialis postica giebt, anstatt sich durch die A. coronaria malleolaris[1]) aus der A. peronea mit letzterer zu verbinden, mehrere starke Rr. anastomotici zur A. peronea oberhalb oder unterhalb des Abganges der A. peronea perforans, welche in verschiedener Höhe am unteren Theile des Unterschenkels vor den tiefen Wadenmuskeln von einer Arterie zur anderen ziehen und an Kaliber der letzteren gleichkommen können. Sie sind als stärkere Entwickelung der A. coronaria malleolaris aufzufassen (Hyrtl, daselbst S. 24).

Eine beträchtliche Verstärkung der A. peronea durch einen starken Ast der A. tibialis postica sah Quain 2 mal in 211 Fällen.

A. saph. magna.

Eine stark entwickelte *A. saphena magna* (s. S. 313), welche am unteren Ende des Bauches des M. gastrocnemius medialis die Fascie durchbohrt, die V. saphena magna begleitet, und unter dem Malleolus medialis mit einem Endaste der A. peronea und auf dem Fussrücken mit der A. dorsalis pedis anastomosirt (Hyrtl, daselbst Taf. IV, Fig. 2). Ein durch den Canalis tarsi verlaufender Zweig, der mit der A. tarsea lateralis posterior anastomosirt (s. Var. der A. tibialis antica S. 320).

Eine die Richtung der fehlenden A. coronaria malleolaris einhaltende Arterie, welche mit der A. peronea jedoch nicht anastomosirt.

Die A. malleolaris posterior medialis fehlt und wird durch stärkere Entwickelung der A. malleolaris anterior medialis ersetzt (Hyrtl, daselbst 2 mal).

Sämmtliche Aa. digitales stammen aus der A. tibialis postica (1 mal unter 211 Fällen, Quain).

Die A. plantaris medialis spaltet sich in ihrem Verlaufe, um sich wieder zu vereinigen (Inselbildung).

Sie ist klein und endigt schon im M. flexor brevis hallucis (Cruveilhier).

Ist dieselbe stärker als gewöhnlich, so nimmt sie mehr Antheil an der Bildung des Arcus plantaris.

Arc. pl. subl.

Sie bildet mit Zweigen der A. plantaris lateralis und der A. plantaris profunda einen, nur von der Fascia superficialis bedeckten *Arcus plantaris sublimis*, aus welchem Hautäste für die Fusssohle und die Aa. digitales volares hallucis und digiti II entstehen. Derselbe ist das Analogon des Arcus volaris sublimis der Haud, welches im Normalzustande fehlt, als Varietät aber vorkommt. Er ist nicht zu verwechseln mit einem doppelten Arcus plantaris profundus (s. Var. des Arc. plant. S. 325), der stets von der Haut entfernter liegt, als die Fascia plantaris.

Die A. plantaris medialis begiebt sich direct zwischen die erste und zweite Zehe und spaltet sich in die A. digitalis plantaris fibularis hallucis und die A. digitalis plantaris tibialis der zweiten Zehe.

Sie theilt sich in mehrere Zweige, welche einzeln nach vorn laufen und indirect mit der A. digitalis communis I sich verbinden (Tiedemann, 1822, Taf. XXXVII, Fig. 7).

Sie giebt die A. plantaris tibialis hallucis allein ab.

---

[1]) *A. malleolaris posterior externa* aus der A. tibialis postica C. Krause.

Die A. plantaris lateralis spaltet sich, um ihre Aeste wieder zu vereinigen (Inselbildung). Sie kehrt nach normalem Verlauf zum ersten Spatium interosseum wieder über die Mm. interossei zum lateralen Fussrande zurück und entsendet aus diesem Bogen die Aa. digitales communes (Guy's hospit. reports, 1871, XVI. 155).

Wenn dieselbe klein ist, so nimmt sie nur geringen oder gar keinen (Dubrueil) Antheil an der Bildung des Arcus plantaris, der alsdann von der A. plantaris profunda aus der A. tibialis antica gebildet wird. Sie giebt in diesem Falle entweder die A. plantaris lateralis der fünften Zehe ab, oder endigt schon in den Mm. abductor und flexor brevis und opponens digiti quinti (Cruveilhier). Unter denselben Umständen ereignet es sich, dass die Rr. perforantes metatarsei posteriores hauptsächlich aus den Aa. tarseae laterales posterior und anterior stammen und zur Verstärkung des Arcus plantaris wesentlich beitragen.

Ist dagegen die A. plantaris lateralis stärker als gewöhnlich, während die A. plantaris profunda der A. peronea perforans schwach entwickelt sich zeigt, so giebt erstere die Aa. digitales communes fast allein ab.

Wenn die A. tarsea lateralis anterior sehr schwach ist, so entstehen die Aa. intermetatarseae dorsales hauptsächlich aus den Rr. perforantes posteriores der Aa. digitales communes.

Aus der A. digitalis plantaris digiti quinti lateralis entspringt zugleich die A. digitalis plantaris digiti quinti medialis (Cruveilhier).

A. peronea.

Ueber die Häufigkeit des Vorkommens ihrer Anomalien im Allgemeinen ist zu bemerken, dass unter 209 Präparaten 31 Varietäten und zwar 25 mal Vergrösserung der Arterie gefunden wurde (Quain). Sie trennt sich erst am unteren Theile des Unterschenkels von der A. tibialis postica (Dubrueil). Peron.

Sie fehlt gänzlich auf beiden Seiten; ihre Muskeläste werden von der A. tibialis postica abgegeben, die Aeste zum Rete malleolare laterale von der A. tibialis antica (Otto, Pathol. Anat. 1826, S. 314, resp. Neues Verzeichn. der anat. Samml. zu Breslau, 1838, Nr. 2093, s. auch Barkow, Anat. Samml. zu Breslau, 1ter Nachtr. 1850, Nr. 2095 g.). Hyrtl, Schlagadern des Unterschenkels 1864, S. 8, hält letzteren Fall für den einzigen, der bekannt sei, obgleich E. A. Lanth vollständigen Mangel beiderseits beobachtet hat. An einem von Henle aufgestellten Präparat Nr. 2113 der anatomischen Sammlung zu Göttingen fehlt bei einem Neugeborenen die A. perouea, ihre Muskeläste werden von der A. tibialis postica ersetzt; die A. tibialis antica endigt am unteren Drittheil des Unterschenkels mit Muskelästen; die A. peronea perforans wird von der sehr starken A. tibialis postica abgegeben. Ein Arcus plantaris ist nicht vorhanden, die Aa. digitales communes entspringen in directer Weise, und die Zehen werden somit von der A. tibialis postica allein versorgt. Barkow (Angiol. Samml. d. Univ. Breslau, 1869, S. CVIII) beobachtete die Varietät noch 6 mal und glaubt, dass dabei eigentlich das Mittelstück der A. tibialis postica zwischen dem Ursprunge der A. peronea und dem der A. coronaria malleolaris fehle.

Sie fehlt als Ast der A. tibialis postica und wird von der A. tibialis antica bei hoher Spaltung der A. poplitea abgegeben.

Sie ist kleiner als gewöhnlich (4 mal in 209 Fällen, Quain), und wird am Fuss von der A. tibialis postica ersetzt (2 mal in 209 Fällen, Quain).

Sie ist stärker als gewöhnlich und giebt die A. tibialis antica ab (s. Var. d. A. poplitea S. 318); oder sie verstärkt die schwache A. tibialis postica durch einen Zweig (9 mal unter 211 Fällen, Quain), oder durch zwei Aeste (1 mal), oder sie ersetzt dieselbe (17 mal unter 209 Fällen), oder sie ersetzt eine zu schwache A. tibialis antica (6 mal) oder die letztere und die A. tibialis postica gleichzeitig zum Theil (1 mal). Bei starker Entwickelung der A. perouea entsendet nämlich die letztere eine rudimentäre A. tibialis postica (Dubrueil, Taf. XVII) oder die

Aa. plantares lateralis und medialis. Oder die A. peronea perforans giebt die A. dorsalis pedis allein ab (E. A. Lanth).

Sie giebt constant die A. nutritia tiblae ab, wenn die A. tibialis postica fehlt, auch wohl wenn sie vorhanden ist (Hyrtl, Schlagadern des Unterschenkels 1864). Im ersteren Fall ist sie stärker als gewöhnlich und kann einen langen R. muscularis entsenden, der entweder das Lig. interosseum durchbohrt und mit einem aufsteigenden Ast der A. peronea perforans anastomosirt (Haller, Icon. anat. 1752, Fasc. V, p. 35), oder hinter dem Lig. interosseum bis zur Articulatio talo-cruralis herabsteigt, wo er in die A. peronea einmündet (Hyrtl. Schlagadern des Unterschenkels 1864, S. 11. Hyrtl confundirt a. a. O. den von ihm beschriebenen Ast mit dem Haller'schen, obgleich letzterer vor dem Lig. interosseum endigt).

Sie theilt sich weiter abwärts als normal, erst am unteren Ende des Interstitium interosseum (7 mal in 82 Fällen, Hyrtl, Schlagad. d. Unterschenkels, 1864).

Ueberzählige Aeste. Eine A. peronea accessoria; dieselbe verläuft entweder parallel der normalen und mit derselben anastomosirend (Hyrtl, daselbst Taf. V, Fig. 2, bei einem Kinde), oder oberflächlicher hinter dem M. peroneus longus (Hyrtl daselbst, Taf. V, Fig. 1, bei einem Kinde).

Eine A. coronaria malleolaris accessoria zum Malleolus medialis.

Die A. peronea senkt sich in die A. tibialis postica oberhalb des Malleolus medialis (Otto, Seltene Beobacht. 1824, II, 63. Hyrtl, a. a. O. 1864, Taf. V. Fig. 3, bei einem Kinde), so dass die untere Hälfte der Arterie fehlt; die Aa. calcaneae mediales stammen aus einem starken Seitenast der A. tibialis postica (Hyrtl, daselbst).

Wenn die A. tiblalis postica schwach entwickelt ist, so kann sie durch eine stärkere A. peronea ersetzt werden (17 mal in 208 Fällen, Quain), welche am unteren Ende des Unterschenkels vor der Sehne des M. flexor digitorum pedis longus sich fast rechtwinklig medianwärts zum Malleolus medialis wendet, öfters das Ende der schwachen A. tibialis antica aufnimmt, und dann die Aeste für die Plantarseite des Fusses und der Zehe abgiebt. An derselben Stelle entsendet sie einen Ast, welcher mit der A. peronea selbst hinter der Articulatio talocruralis durch eine quere Anastomose sich verbindet (Inselbildung). Sie kann auch, anstatt rechtwinklig umzubiegen, der Richtung der Sehne des M. flexor hallucis longus folgen (Hyrtl, daselbst, 3 mal unter 8 Fällen von Varietäten).

Entweder giebt unter diesen Umständen die A. peronea die Aa. plantares lateralis und medialis ab (Meckel), oder die Muskeläste der A. tibialis postica während die Aa. plantares von letzteren kommen (E. A. Lanth). Hat die A. tibialis postica das Ligamentum interosseum durchbohrt, um mit der A. tibialis antica zu anastomosiren, so werden dann die Aa. plantares medialis und lateralis ebenfalls von der A. peronea abgegeben (Cruveilhier).

Die A. peronea giebt ganz unten im Interstitium interosseum einen R. perforans ab, der mit der A. peronea perforans anastomosirt (Hyrtl daselbst, öfters). Oder sie theilt sich am unteren Drittheil des Unterschenkels in zwei parallel abwärts steigende Zweige, von denen der mediale durch Queräste mit der A. tibialis postica anastomosirt (Hyrtl, daselbst Taf. VI, Fig. 1).

Die A. peronea perforans fehlt (Hyrtl, daselbst 2 mal unter 82 Fällen), oder mündet in die A. tibialis antica ein (Hyrtl, daselbst 2 mal unter 82 Fällen).

Oder sie ist sehr ansehnlich, giebt die A. malleolaris anterior lateralis ab (nach E. A. Lauth die Norm), oder eine accessorische Wurzel für dieselbe (nach Cruveilhier sehr häufig) und ausserdem entweder die A. tarsea lateralis posterior, oder sie bildet die Aa. intermetatarseae dorsales ganz oder grösstentheils. Wenn die A. tibialis antica fehlt, so kann die A. peronea perforans sehr gross sein (6 mal in 209 Fällen, Quain), sich bis auf den Fussrücken fortsetzen, mit einer A. tarsea medialis anastomosiren und die Aa. tarseae laterales posterior und anterior ersetzen. Oder sie dringt zwischen den Ossa metatarsi I und II in die

Fusssohle und senkt sich in den Arcus plantaris. Oder sie nimmt das untere Ende der A. tibialis antica auf, wenn letztere sehr klein ist, giebt dann die Aa. malleolares anteriores ab und wird zur regelmässig verzweigten A. dorsalis pedis. Zugleich kann die A. peronea aber noch einen accessorischen Verstärkungszweig aus der A. tibialis postica erhalten. Die A. peronea perforans giebt die A. malleolaris anterior medialis ab.

Die A. coronaria malleolaris fehlt. Sie erstreckt sich bis zum Malleolus medialis und breitet sich an der hinteren Seite desselben aus, oder ersetzt die fehlende A. malleolaris posterior medialis aus der A. tibialis postica.

Arcus plantaris.

Arc. plant.

Derselbe ist doppelt, indem nahe der Medianlinie des Fusses Spaltung und Wiedervereinigung seiner ihn zusammensetzenden Wurzeln stattfindet. Er giebt die A. plantaris hallucis tibialis oder zugleich einen Ast ab, der die Aa. plantares fibularis der ersten und tibialis der zweiten Zehe aussendet. Er giebt einen gemeinschaftlichen Stamm für zwei benachbarte Aa. digitales communes ab, am häufigsten für die zweite und dritte.

Eine A. digitalis communis entsteht mit zwei Wurzeln, die sich nach vorn mit einander vereinigen, am häufigsten ist dies bei der dritten der Fall (Meckel). Die A. digitalis communis IV giebt die A. plantaris fibularis der fünften Zehe ab.

Der Arcus plantaris entsendet die A. plantaris fibularis der vierten Zehe direct, und einen gemeinschaftlichen Stamm für die Aa. plantares tibialis und fibularis der fünften Zehe (Cruveilhier, Theile).

Die Aa. plantares lateralis und medialis stehen hinsichtlich ihrer Stärke mit der A. plantaris profunda und unter einander in umgekehrtem Verhältnisse.

Das Fehlen jeder grösseren Verbindung, welches auch an der Hand zu den seltensten Fällen gehört (s. Variet. d. Arcus volar. profund. S. 290), zwischen den Arterien des Fussrückens und der Sohle scheint kaum jemals beobachtet zu sein. Doch dürfte ein Fall von schwach entwickelter A. tibialis antica mit Ersatz durch die A. tarsea lateralis anterior Seitens der A. tibialis postica hierher gehören (Hyrtl, Schlagadern des Unterschenkels 1864, Taf. IX, Fig. 1 und 2). Ebenso selten ist die Versorgung des Fusses durch eine einzige Arterie (s. Var. der A. peronea, Präp. Nr. 2113 der anat. Samml. zu Göttingen S. 323), nämlich der A. tibialis postica.

Parallele zwischen den Varietäten der oberen und unteren Extremität.

Variet. beider Extrem. vergl.

Die arteriellen Varietäten der unteren Extremitäten gestalten sich im Ganzen viel einfacher, als diejenigen der oberen. Es sind seltene Ausnahmen, wenn hohe Theilungen, Aa. aberrantes u. s. w., angetroffen werden, die an den Armen eine so ergiebige Quelle für Unregelmässigkeiten aller Art bilden. Hierdurch wird es auch wahrscheinlich, dass die tägliche Erfahrung, welche selteneres Vorkommen der Varietäten an der unteren Extremität lehrt und behauptet, nicht auf mangelhaftere Untersuchung im Vergleich zur oberen Extremität zurückzuführen ist, obgleich aus der älteren anatomischen Statistik (s. Var. der Arterien des Armes, Gruber, und derjenigen der unteren Extremität, Quain) das Gegentheil folgen würde, wenn man die Ermittelungen beider Autoren als gleichwerthig und gleich zuverlässig betrachtet.

Immerhin sind einige Verhältnisse der Arterien-Varietäten an den unteren ganz analog denjenigen der oberen Extremitäten. Es wiederholen sich, wenn auch viel seltener, die hohen Theilungen der Aa. axillaris und brachialis an den Aa. cruralis und poplitea; der oberflächliche, den grossen Vv. saphena magna

und parva folgende Verlauf arterieller Stämme; die queren und bogenförmigen abnormen Anastomosen z. B. zwischen den Aa. peronea und tibiales. Auch hier kommt es vor, dass ein Gefässbogen des Fusses doppelt ist, wie an der Hand, und dass die normalen Communicationen unter verschiedenen Abtheilungen in Wegfall gekommen sind. Relativ eben so häufig, wenn auch absolut sehr selten, findet sich Inselbildung im Hauptstamm der Extremität, wie sie an der A. cruralis beobachtet worden ist.

Durch besondere Umstände kann die Aehnlichkeit zwischen der normalen Gefässvertheilung an den oberen und unteren Extremitäten mehr als gewöhnlich an das Licht treten, wenn eine stark entwickelte A. ischiadica den normalen Verlauf der A. brachialis nachahmt, während die A. cruralis wenig entwickelt ist.

Am wichtigsten aber scheint es zu sein, dass, analog wie an der Hand, durch wechselndes Vorwiegen des einen oder anderen Gefässgebietes das Grundprincip der Varietäten: nämlich verschiedene Ausbildung von einzelnen Maschen eines Netzwerkes, wiederum in den Vordergrund gestellt wird. Bald überwiegt an Kaliber die A. tibialis antica, bald die postica oder die A. peronea, und ebenso steht die Entwickelung der Aa. plantares aus der A. tibialis postica und der A. plantaris profunda aus der A. tibialis antica in umgekehrtem Verhältnisse.

Varietäten der A. sacralis media.

Sacr. med. Entspringt genau aus dem Theilungswinkel der Aorta abdominalis, anstatt aus ihrer hinteren Wand. Entsteht mit zwei Wurzeln (Serres, Anat. comp. du cerveau 1826, II, 170, zuweilen).

Wenn sie nur schwach entwickelt ist, so giebt sie entweder eine sehr schwache A. lumbalis V ab, oder es fehlt letztere ganz, indem sie durch die A. lumbalis IV, oder durch Aeste der A. iliolumbalis, resp. der Aa. sacral. laterales, ersetzt wird.

Ueberzählige Aeste. Eine A. renalis accessoria, oder eine A. renalis accessoria communis, die sich nach kurzem Verlaufe in zwei Aeste für die rechte und linke Niere spaltet, welche vor dem Anfangstheil der Aa. anonymae iliacae aufwärts steigen (Barkow, Anat. Abhandl. 1851, S. 32).

Eine A. renalis zu einer tief im Becken gelegenen Niere (Otto, Pathol Anat. 1830, S. 312, 2 mal. Boinet, Archiv. génér. de médec. 1835, VII, 233. Struthers, Edinb. med. Journ. 1863, p. 759). Man kann in diesen Fällen auch sagen, dass die A. sacralis media aus der A. renalis entspringt (s. Var. der letzteren S. 297).

Eine A. renalis accessoria zu einer accessorischen Niere (Hyrtl, Oesterr. medic. Wochenschr. 1841). Eine A. haemorrhoidalis media accessoria (Dubrueil).

Ein kurzer Stamm, der sich in eine A. renalis accessoria dextra und sinistra theilt (Barkow, Anat. Samml. zu Breslau. Zweiter Nachtrag, 1850, Nr. 1934 a).

C. Venen.

Wie die Venen functionell von den Arterien abhängen und die Aufgabe haben, das durch die Arterien ausgesandte Blut dem Herzen wieder zuzuführen, so schliessen sie sich auch in ihrem Verlaufe im Allgemeinen den Arterien an. Vom anatomischen Standpunkte kann man sagen, dass sie die Arterien begleiten; physiologisch betrachtet, stehen sie im Gegensatze zu den Arterien: wenn diese sich, dem überirdischen Theil einer Pflanze gemäss, vom Stamm zu den Zweigen verästeln, so sammeln sich jene, gleich dem unterirdischen Theil der Pflanze, von den Wurzelfasern aus zum Stamm; die Arterien senden Zweige aus, die Venen nehmen Zweige auf; die Beschreibung muss bei den Venen, um zugleich ein Bild der Lage der Gefässe und der Strömung des Blutes zu gewähren, ein complicirteres Verfahren beobachten, wie bei den Arterien und, während sie der Richtung des Stromes von seinem Ursprunge an folgt, zugleich das Ziel desselben im Auge behalten. C. Venen

In ihrer Textur unterscheiden sich die Venen von den Arterien durch die geringe Mächtigkeit ihrer Wände, den geringeren Gehalt an elastischem Gewebe und durch die Anwesenheit der Klappen, Charaktere, welche in Beziehung stehen zu dem Verlust an Spannkraft, mit dem das Blut in den Venenwurzeln anlangt. Insbesondere kann man die Klappen bezeichnen als eine Einrichtung, die den Druck, der von aussen auf die Gefässe wirken und Stauung veranlassen könnte, nicht nur unschädlich macht, sondern sogar in ein Förderungsmittel der Blutbewegung verwandelt, insofern die Verdrängung des Blutes, die ein äusserer Druck, ein Druck durch Contraction der Muskeln oder Spannung der Fascien zur Folge hat, vermöge der Klappen nur der centripetalen Richtung zu Gute kommt. Die Eigenthümlichkeiten des Verlaufs der Venen erklären sich zum Theil aus demselben Gesichtspunkte, vor Allem die relative Vervielfältigung der Röhren, die dem Blut für den Fall des Verschlusses Einer Bahn in eine andere auszuweichen gestatten. So sind in allen äusseren Körpertheilen, trotz der Unterstützung, welche das Lymphgefässsystem dem Venensystem dadurch leistet, dass es die Rückfuhr eines Theils der Blutflüssigkeit übernimmt, und trotz der grösseren Ausdehnbarkeit der venösen Gefässe, die Venenstämme zahlreicher als die Arterienstämme und die Anastomosen reichlicher. Zu den den Arterien entsprechenden *tiefen* [1]) Venen, welche an vielen Stellen in doppelter Zahl neben den Arterien verlaufen und dieselben mit ihren Verbindungszweigen umspinnen, gesellen sich *oberflächliche, subcutane* Stämme, in die das Blut der tiefen Venen abgeleitet werden kann und die ihrerseits erst in der Nähe der Körperhöhlen wieder in die tiefen Venenstämme einmünden. Und was die Anastomosen betrifft, so behalten sie den Charakter von Netzen und Geflechten (Plexus), der auf arterieller Seite erst in der Nähe der capillaren Verästelung auftritt, auf der venösen Seite bis

[1]) *Vv. comites s. satellites arteriarum.*

zu den Hauptstämmen bei, so dass es mitunter schwer wird, die Continuität des Stammes durch das Netz hindurch zu verfolgen.

Indessen lassen sich doch nicht alle Besonderheiten in der Anordnung der Venen auf den angedeuteten Zweck zurückführen. Demselben gemäss dürfte man einen strengen Gegensatz erwarten zwischen den Venen der äusseren Körpertheile und den im Inneren der Körperhöhle geborgenen, den Zufällen des äusseren und Muskeldrucks entzogenen Venen. Dieser Gegensatz ist vielfach verwischt.

Klappen. Wenden wir uns zuerst zu den Klappen. Sie beginnen in Zweigen von weniger als 2 Mm. Durchmesser, sind in den feinen Aesten einfach, in stärkeren meist paarig, nur selten dreifach. Am dichtesten stehen sie in den Haut- und tiefen Venen der Extremitäten; sie finden sich fast beständig an der Einmündung collateraler Aeste und fehlen nur den Querästen, welche parallele Stämme unter einander verbinden. Sie sind etwas zahlreicher in den tiefen Venen, als in den oberflächlichen, in Abständen von 3—4 Ctm. in den tiefen, von 4—5 Ctm. in den oberflächlichen Armvenen (Honzé de l'Aulnoit[1]). In den Hautvenen werden die Abstände der Klappen von einander um so geringer, je näher der Einmündung, in den tiefen Venen, wenigstens der unteren Extremität nimmt, umgekehrt, die Zahl der Klappen gegen die Peripherie zu (Cruveilhier, Salter[2]). Unter den Venen des Kopfes und Halses ist allein die V. transversa scapulae und zuweilen die V. jugularis ext. in der Continuität mit Klappen versehen; die Vv. vertebralis, transversa colli, jugularis int. und in der Regel auch die V. jugularis ext. haben Klappen nur an den Mündungen. Unbeständige Klappen finden sich in den Zweigen des Plexus, aus welchem die V. sublingualis ihren Ursprung nimmt. Ebenso unbeständig und zugleich spärlich sind die Klappen an den Mündungen der Venen der Rumpfwände; den geringsten Schwankungen scheinen diejenigen unterworfen zu sein, die die Mündung der oberen Intercostalvenen in die V. azygos und hemiazygos umgeben. Vereinzelte Klappen solcher Art kommen aber auch an Eingeweidevenen vor, an den Mündungen der Vv. spermatica und renalis (bei Säugethieren in der Pfortader). Sie sind, wie auch die Klappe am unteren Ende der V. jugularis int., häufiger oder doch entschiedener sufficient in den Venen der rechten als in denen der linken Körperhälfte, entsprechend der grösseren Gefahr der Stauung für die kürzeren, direct einmündenden oder in der Flucht der V. cava gelegenen Venen der rechten Seite. Das beredteste Zeugniss für die Herrschaft des teleologischen Princips in der Vertheilung der Klappen liefern die Vv. spermaticae int., die bei dem Weibe, wo sie innerhalb der Bauchhöhle verbleiben, klappenlos, beim Manne dagegen ausserhalb des Leistenrings klappenhaltig sind.

Wo aber Klappen im Venensystem angebracht sind, haben sie neben dem Nutzen für die Förderung des Blutstroms im Allgemeinen noch die Wirkung, demselben eine bestimmte Richtung anzuweisen. Klappen an den Mündungen der Aeste hindern für alle Fälle den Rückfluss des Blutes aus den Stämmen. In anastomotischen Venenzweigen entscheidet die Stellung

---

[1]) Rech. anatom. et physiol. sur les valvules des veines. Thèse de Paris. 1854.
[2]) Todd's cyclopaedia. Vol. IV, P. 2, p. 1380.

der Klappen über die Richtung des Stroms zwischen den durch die Anastomose verbundenen Stämmen. Während die arteriellen Anastomosen den Zweck haben, dem Blute die Bahn auf dem Einen oder andern Wege zu eröffnen und die Vertheilung des Blutes über ein gewisses Gebiet zu erleichtern, wird in den Anastomosen der Venen durch die Klappen die Freiheit der Bewegung aufgehoben und der Abfluss nur nach Einer Seite, z. B. aus den tiefen in die Hautvenen gefördert. In längern Verbindungsästen findet sich, wie Braune [1]) an den äussern Beckenvenen nachgewiesen hat, ein Indifferenzpunkt, von dem aus das Blut durch die Klappen nach zwei entgegengesetzten Seiten gelenkt wird.

Was zweitens die Duplicität der Venen betrifft, so ist die Grenze, bis zu welcher sie sich central und peripherisch erstreckt, je nach den Körpertheilen und Geweben verschieden. Alle Doppelvenen werden in der Nähe ihrer Einmündung einfach; an gabelig getheilten Arterien vereinigen sich die Doppelvenen jedes Astes zu einem Stamm, und die aus dieser Vereinigung hervorgehenden Venenstämme werden zur Doppelvene des Arterienstammes. Der Uebergang der Doppelvene in eine einfache erfolgt aber an der unteren Extremität schon unterhalb des Knies, an der oberen erst in der Mitte des Oberarms. In den meisten fibrösen Geweben werden die kleinsten Arterien von je zwei Venen begleitet, deren jede dem Arterienzweig an Kaliber wenigstens gleichkommt; in der Cutis ist dies nicht der Fall, ihre Venen sind weder doppelt, noch entspricht ihre Richtung der der Arterien [2]). Im Muskelfleisch der Zunge verlaufen doppelte, im Herzfleisch einfache Venen mit den Arterien. In den Körperwänden finden sich die Aa. mammariae und epigastricae in Begleitung doppelter, die Vv. intercostales und lumbales in Begleitung einfacher Venen, obgleich diese Gefässe einander im Kaliber, wie in den Verhältnissen der Lage sehr nahe stehen. Von der Regel, dass die in den Höhlen des Körpers gelegenen Venen in einfacher Zahl mit den Arterien verlaufen, machen die Vv. meningeae, die Venen der Gallenblase und die Vv. spermaticae intt. eine schwer verständliche Ausnahme. Auch an der Harnblase sind nach Gillette [3]) die stärkern Arterien von je zwei Venen begleitet, von denen jedoch immer die Eine an Kaliber hinter der andern zurückbleibt. Eine andere Ausnahme, die Vervielfältigung der Pulmonal- und Körpervenen im Verhältniss zur Pulmonalarterie und zur Aorta, ist nur scheinbar und erklärt sich aus der Entwickelungsgeschichte: den einfachen Stamm dieser Venen repräsentirt das Atrium. Die Tendenz, Venen, die in Höhlen eingeschlossen sind, auch vor dem Druck zu bewahren, den der Inhalt der Höhle auf sie ausüben würde, offenbart sich am deutlichsten in der eigenthümlichen Anordnung der Venen der Schädelhöhle; der sogenannten *Sinus durae matris*, in welche die Venen des Gehirns und der Hirnhäute sich ergiessen. Die meisten derselben sind von der innersten Gefässhaut ausgekleidete, von der fibrösen Hirnhaut überbrückte Rinnen der inneren Oberfläche des Schädels, deren Kaliber weder activ noch passiv eine Aenderung erleiden kann.

Duplicität.

---

[1]) Die Oberschenkelvene des Menschen. Lpz. 1871. [2]) Hyrtl, Oesterr. Zeitschr. f. prakt. Heilk. 1859, Nr. 8. [3]) Journ. de l'anatomie. 1869, p. 170.

Subcutane Venen.

Ich zählte drittens die subcutanen Venen unter den Mitteln auf, die darauf berechnet scheinen, die Wirkungen eines zufälligen und namentlich des Muskeldrucks auszugleichen. Das Verhältniss aber, in welchem die tiefen und subcutanen Venen der äusseren Körpertheile zu einander stehen, wiederholt sich an der Lunge zwischen den Venen, die den Arterien folgen, und einem Venennetz, welches sich auf der Oberfläche der Lunge unter der Pleura verbreitet (Eingewdl. S. 297).

Plexus.

Zuletzt gedenke ich der Anastomosen und des Umstandes, dass die dichtesten Geflechte gerade in den Höhlen vorkommen, in welchen, wie in der Wirbelhöhle, im Grunde des Beckens, die Bluthewegung am wenigsten Störungen durch Druck ausgesetzt ist. Der Nutzen solcher Geflechte kann unmöglich darin gesucht werden, dem Blut eine Wahl der Wege zu eröffnen; vielmehr schliessen sie sich an das cavernöse Gewebe an und verhalten sich wie communicirende Räume eines erweiterten, durch Scheidewände unvollkommen abgetheilten Gefässrohres. Forscht man aber nach anderweitigen Zwecken, denen sie dienen mögen, so bieten sich verschiedene Erwägungen dar. Das Blut wird als Erwärmungsmaterial des Organismus verwandt und es hat nichts Unwahrscheinliches, dass Theile, die durch ihre oberflächliche Lage exponirt sind, der Erwärmung wegen von Blutgefässen umgehen werden. Auf eine andere, mechanische Aufgabe der Venenplexus habe ich an einer früheren Stelle (Eingewdl. S. 414) hingewiesen; sie besteht darin, die Zwischenräume der Organe in der Art auszufüllen, dass die zur Ausfüllung benutzte Substanz leicht verdrängt und ebenso schnell wieder angesammelt werden könne. Verwandt hiermit ist eine Function, welche in gewissem Maasse dem ganzen Venensystem vermöge seiner Ausdehnbarkeit zukommt, ein Reservoir für Blutmassen darzustellen, welche zeitweilig aus dem arteriellen System durch eine mehr oder minder weit verbreitete Contraction desselben ausgetrieben werden.

Verlauf.

In der Regel sind die Doppelvenen mit der Arterie, zu der sie gehören, von einer gemeinsamen Bindegewebsscheide umschlossen und liegen einander gegenüber dicht an den Seiten der Arterie. Die Vv. thyreoideae inff., sublinguales u. a. ziehen zwar auch zu beiden Seiten der Arterie hin, halten sich aber in einiger Entfernung von derselben und folgen auch nicht ganz genau ihrem Verlauf und ihren Verästelungen. Dies ist ebenso bei manchen einfachen Venen der Fall und es ist demnach der Ausdruck, dass die Venen die gleichnamigen Arterien begleiten, nicht überall ganz wörtlich zu nehmen. So trennen sich A. und V. subclavia am lateralen Rande des M. scalenus anticus, um, jene hinter, diese vor dem Muskel vorüberzugehen; so senken sich die Venen des Halses, die einen im Wesentlichen den Aesten der A. subclavia gleichen Verlauf haben und gleiche Namen tragen, grösstentheils nicht in die V. subclavia, sondern dem Herzen näher in die V. anonyma ein. Auch die Venen des Gesichtes, der Schläfen- und Hinterhauptsgegend entsprechen nur im Verbreitungsbezirk, nicht aber in den einzelnen Aesten den Arterien, mit denen sie den Namen gemein haben. Bei der Unbeständigkeit in der Verästelung der secundären Venenzweige sind genauere Angaben über ihre Abweichungen von der Arterienverzweigung überflüssig. Im Folgenden werden nur die Venen näher beschrieben, denen keine Arterien correspondiren.

Das Kaliber der Venen ist dem Kaliber der Arterien, denen sie zugesellt sind, einigermaassen proportional; bei mittlerer Füllung scheinen die Venen den entsprechenden Arterien an Weite überlegen zu sein, doch sind Normalmaasse für die Weite der Venen noch viel unsicherer als für die Arterien, wegen der grossen Dehnbarkeit der ersteren und der weiten Grenzen, innerhalb deren, wie man an den Hautvenen beobachten kann, ihr Kaliber im Leben sich verändert. Es nimmt durch den Hinzutritt von Aesten nicht so auffallend und regelmässig zu, wie das Kaliber der Arterien durch Abgabe von Aesten abnimmt. Kaliber.

Die Umstände, die bei der Bestimmung des Kalibers hinderlich sind, beeinträchtigen auch die Zuverlässigkeit der Angaben über die Mächtigkeit der Wandungen, die von der Ausdehnung abhängig ist. Ausserdem ist es wegen des allmäligen Uebergangs der Adventitia in das atmosphärische Bindegewebe bei den Venen nicht minder schwer, die Wand nach aussen abzugrenzen, als bei den Arterien. Und wenn für die Arterien die mittlere Haut ein vergleichbares Object abgab, so müssen wir bei den Venen wegen der Mannigfaltigkeit ihrer Textur auch darauf verzichten. Die Faserung der mittleren Haut der Arterien hat zwei charakteristische Eigenschaften: sie ist musculös und ringförmig; in der Venenhaut dagegen kommen ringförmige Fasern von bindegewebiger Beschaffenheit und Muskelfasern von longitudinalem Verlauf vor. Soll die Richtung der Fasern den Ausschlag geben, so müsste man bindegewebige Faserzüge zur mittleren, musculöse zur äusseren oder inneren Haut rechnen; legt man den Accent auf den Charakter der Fasern, so hätte man den Venen eine mittlere Haut mit longitudinalem Faserverlauf zuzuerkennen. Bei manchen Venen aber sehen wir uns von beiden Kriterien verlassen, wo nämlich die Wand, abgesehen von den feinen elastischen Lamellen der Intima, in ihrer ganzen Dicke gleichmässig aus alternirenden Schichten ringförmiger und longitudinaler (elastischer oder musculöser) Fasern zusammengesetzt ist. Schichten.

Nach dem Antheil, den das Muskelgewebe an der Bildung der Wand der Venen nimmt, lassen sich dieselben in vier Gruppen ordnen. Es giebt erstens völlig muskellose Venen, und dazu gehören die tiefen, in die V. cava sup. mündenden Venen des Stammes, insbesondere die Vv. jugulares int. und ext., die Vv. mammariae intt. und die Venen der Schädelhöhle. Die dünne Ringfaserhaut der letzteren besteht aus einer einfachen, von weitläufigen elastischen Netzen durchzogenen Bindegewebslage; in der Wand der stärkeren Venen dieser Kategorie wechseln longitudinale elastische Fasernetze und ringförmige Bindegewebsschichten so mit einander ab, dass von innen nach aussen die Bindegewebslagen an Mächtigkeit, die elastischen Fasern an Stärke zunehmen. Die Venen der zweiten Gruppe gleichen den Arterien darin, dass auf die Intima eine musculöse Ringfaserschichte folgt; diese wird zuerst von longitudinalen elastischen Lamellen, weiter nach aussen von longitudinalen Bindegewebsbündeln durchsetzt. So verhalten sich die Venen der Oberextremität und die V. facialis und deren Zweige. Eine dritte Gruppe enthält Venen, in welchen Längsmuskelbündel mit ringförmigen Bindegewebsbündeln alterniren, wie in der V. cava inf., azygos, renalis, oder eine dünne, ringförmige Bindegewebsschichte von einer starken, compacten Längsmuskelschichte bedeckt wird, wie in der

Vena spermatica int. Die vierte Gruppe endlich umfasst die Venen der unteren Extremität mit inneren ringförmigen, äusseren longitudinalen Muskelfaserzügen.

Dass auf die Hauptstämme der Lungen- und Körpervenen von den Atrien aus eine Strecke weit das gestreifte Muskelgewebe sich fortsetzt, wurde schon oben (S. 51) angegeben.

Eberth (Archiv für pathol. Anat. u. Physiol. XLIX, 48) zählt die Vv. mammariae intt. zu den Venen meiner zweiten Gruppe; den gleichen Bau schreibt er einem Theil der Venen der untern Extremität, den feinern Halsvenen und den Venen im Innern der Lunge zu. Eine innere ringförmige und äussere longitudinale Schichte, also die Anordnung wie in meiner vierten Gruppe, fand er an der V. cava inf. in der Leber und unter derselben, an den Vv. azygos, hepatica, spermat. int., renalis, axillaris und an der Pfortader. Soboroff (ebendas. LIV, 137) will an der V. saphena die Ringfaserschichte an der äussern Seite der Längsfaserschichte gefunden haben.

Ich stelle in folgender Tabelle die von Wahlgren (Kort framställning af vensystemets allmäna anatomi. Lund. 1851) und Kölliker veröffentlichten Messungen der Mächtigkeit der Venenwände nebst einigen eigenen Beobachtungen zusammen. Die Ziffern drücken Tausendtheile des Millimeters aus, die eingeklammerten bedeuten die Mächtigkeit der von den Beobachtern als mittlere Haut gedeuteten Schichte:

	Wahlgren.	Kölliker.	Eigene Beobachtungen.
Pulmonalis dextra	462 (280)	—	—
Cava sup.	666 (356)	—	—
Jugularis int.	446 (265)	—	—
Subclavia	—	338 (113)	400
Axillaris	—	315 (113)	—
Brachialis	201 (—)	259 (99)	—
Mediana, Basilica	406 (142)	292 (113)	—
Azygos	—	221 (45)	200 bis 400
Cava inf.	881 (565)	—	500
„ „ unter der Leber	—	360 (67)	—
„ „ in der Leber	—	947 (fehlt)	—
„ „ am Zwerchfell	—	698 (270)	—
„ „ in der Brusthöhle	—	270 (56)	—
Anonyma iliaca	—	225 (67)	—
Iliaca	—	258 (90)	—
Cruralis	—	293 (90)	500
Poplitea	695 (328)	338 (146)	—
Saphena minor (an der Achillessehne)	—	281 (113)	—
„ major (am Knöchel)	—	315 (135)	—
„ „ (am Knie)	679 (402)	—	—
„ „ (an der Einmündung)	582 (323)	146 (56)	800
Renalis	—	288 (45)	350
Hepatica (grösster Stamm)	—	360 (fehlt)	—
Lienalis	—	227 (54)	—
Mesenterica (Zweig von 2 Mm. Durchmesser)	76 (—)	—	—
V. portarum	—	493 (158)	—

Vasa vasorum.

Die venösen Vasa vasorum bilden, wo arterielle und venöse Gefässe zusammengehen, in dem Bindegewebe, welches die Stämme umgiebt, feine Netze; die aus diesen Netzen entspringenden Röhrchen münden in dem Fall, dass eine einfache Vene die Arterie begleitet, in einen der grösseren Nebenäste dieser Vene, bei Doppelvenen entleeren sie sich in einen Zweig des Geflechtes derselben (Langer). Die isolirt verlaufenden Venen nehmen unmittelbar die venösen Stämmchen auf, welche das Blut aus den Capillargefässen derselben sammeln.

Zur Beschreibung des Einzelnen übergehend, habe ich bei den Venen, wie bei den Arterien, zunächst zwei Gebiete zu scheiden, das des kleinen oder Lungen- und des grossen oder Körperkreislaufs.

I. Venen des Lungenkreislaufs.

Vv. pulmonales [1]).

I. Vv. pulmon.

Aus jedem Lungenflügel kehrt das Blut zum linken Atrium durch zwei Venen zurück, deren Wurzeln in der Eingeweidelehre S. 296, deren Mündungen oben S. 41 beschrieben wurden. Die Stämme selbst haben einen fast genau transversalen, kurzen Verlauf; ihre Länge beträgt kaum 15 Mm.; ihr Durchmesser ist ungleich, zwischen 13 und 16 Mm., in der Regel sind die rechten etwas stärker als die linken; rechterseits ist die obere Vene, die auch den Ast vom mittleren Lappen [2]) aufnimmt, linkerseits die untere Vene die stärkere. Die Dicke der Wand beträgt 0,4 Mm. Klappen sind nicht vorhanden.

Die Stämme der Lungenvenen, ja nicht selten noch die centralen Enden ihrer Aeste liegen innerhalb des Pericardium, sind also vom visceralen Blatt dieser Membran umgeben.

Varietäten der Lungenvenen.

(W. Krause.)

Var. d. Vv. pulm.

Die Vv. pulmonales der rechten oder der linken (häufiger, als der rechten) oder jeder Lunge vereinigen sich zu einer resp. zwei *Vv. pulmonales communes.* Letztere sind sehr kurz, von 2 Ctm. Dicke (C. Krause), oder länger, z. B. eine sinistra circa 3 Ctm. lang (Meckel, Pathol. Anat. 1816, II, 133). Beim Daman findet sich jederseits eine V. pulmonalis communis.

Die Zahl der Vv. pulmonales ist vermehrt: es finden sich fünf: drei rechterseits, indem eine *V. pulmonalis dextra media* sich von der oberen V. pulmonalis gesondert hat, oder drei linkerseits (Meckel, Anat. 1817, III, 370. Die überzählige empfängt Aeste aus der hinteren Partie des oberen und unteren Lappens und mündet in die rechte Hälfte des Atrium sinistrum). Drei Vv. pulmonales dextrae finden sich bei Castor fiber und Cebus capucinus. Oder es sind sechs vorhanden; drei beiderseits, oder auf einer Seite vier (Sandifort, Observ. anat. pathol. 1779, Lib. III, p. 41, s. auch Lib. IV, 1781, p. 97); oder sieben (Müller, Observ. quar. anat. diss. Giessen, 1760), welche getrennt in das Atrium sinistrum einmünden.

Ueberzählige Aeste. Eine V. bronchialis mündet in das Atrium sinistrum an der Einsenkungsstelle der V. pulmonalis dextra superior (Haller, Icon. anat. 1747, Fasc. III, p. 34), oder in letztere selbst (Haller daselbst. Soemmerring s. Theile).

Ueber Einsenkung von Lungenvenen in die V. cava superior s. Var. der letzteren.

II. Venen des Körperkreislaufs.

II. Körpervenen.

Das Blut der Körpervenen ergiesst sich in das rechte Atrium durch drei Hauptstämme, denen sich noch einige kleine, aus der Wand des rechten Herzens und aus der Scheidewand entspringende Stämmchen beigesellen.

---

[1]) *Arteriae venosae.* [2]) *V. pulmonalis dextra media.*

Aus den übrigen Theilen des Herzens sammelt das Blut der eine jener Hauptstämme, der *Sinus coronarius*, welcher in der Horizontalfurche, über der hinteren Kreuzungsstelle derselben mit der Verticalfurche, liegt und in der unteren hinteren Ecke des Atrium in der früher angegebenen Weise ausmündet. Auch die beiden anderen Hauptstämme, die *Vv. cavae superior* und *inf.*, und ihre Mündungen wurden schon bei der Schilderung des Herzens wiederholt erwähnt und beschrieben.

Die *V. cava superior* wird hinter dem Knorpel der ersten Rippe rechterseits aus den beiden *Vv. anonymae brachiocephalicae* zusammengesetzt, die *V. cava inf.* entsteht, in gleicher Höhe mit der Theilungsstelle der Aorta abdominalis, durch die Vereinigung der *Vv. anonymae iliacae*. Die Vene, welche der A. sacralis media entspricht und demnach die Fortsetzung oder vielmehr den Anfang der V. cava inf. am unteren Ende der Wirbelsäule bilden sollte, ist mit ihrer Mündung regelmässig auf die linke V. anonyma iliaca gerückt. Die V. cava sup., ein Stamm von 6 bis 7 Ctm. Länge und 22 Mm. Durchmesser, zieht in einer leichten, nach links concaven Krümmung, vor dem Stiel der rechten Lunge und rechts neben der Aorta adscendens herab und erreicht das Atrium gegenüber dem sechsten bis siebenten Brustwirbel; die V. cava inferior mündet in der Höhe des achten bis neunten Brustwirbels in das Atrium ein, nachdem sie vor der Wirbelsäule, zur rechten Seite der Aorta abdominalis, die Bauchhöhle durchmessen und mit einer schwachen Biegung nach rechts und vorn die nach ihr benannte Oeffnung des Zwerchfells passirt hat. Ihre ganze Länge beträgt 25 Ctm., davon kommen 22 Mm. auf die Strecke vom Eintritt in die Brusthöhle und zugleich in das Pericardium bis zur Valvula Eustachii; ihr Durchmesser beträgt am Anfang 22, unterhalb der Leber 29, im Foramen venae cavae des Zwerchfells 34 Mm. (Krause).

Der Sinus coronarius führt das Blut zurück, welches durch die Aeste der Aorta adscendens verbreitet wird; das Gebiet der V. cava sup. entspricht im Wesentlichen dem des Arcus aortae und der Aorta thoracica, das Gebiet der V. cava inf. dem der Aorta abdominalis. Die Ungleichförmigkeiten der arteriellen und venösen Bahn beruhen hauptsächlich auf dem Mangel eines medianen Venenstamms in dem grösseren Theil der Brusthöhle. Statt desselben nehmen zwei symmetrisch angelegte Stämme die den Intercostalarterien entsprechenden Intercostalvenen auf. Sie bereiten sich schon in der Bauchhöhle gleichsam vor durch Aeste, welche parallel der V. cava inf., von der V. anonyma iliaca oder einem Beckenaste derselben an aufwärts steigen, die Lumbalvenen untereinander verbinden und in ihrer Gesammtheit ein diese Venen rechtwinklig kreuzendes Gefäss darstellen, das sich erhält, wenn in der Brusthöhle die V. cava ihr Ende erreicht und damit natürlich auch die Communicationsäste derselben mit den paarigen verticalen Stämmen wegfallen (Fig. 136, a. f. S.). Eine Störung erleidet die Symmetrie dieser paarigen Stämme, welche sonderbarer Weise den Namen *azygos* (*az*) und *hemiazygos* (*ha*) (unpaare und halbunpaare Vene) führen, nur insofern, als der linke in der Gegend der unteren Brustwirbel unterbrochen wird durch Entwickelung transversaler Verbindungszweige mit dem rechten, welche das Blut der V. hemiazygos in die V. azygos hinüberleiten. Die Zahl dieser Verbindungszweige ist verschieden: selten ist es ein einziger,

gegen den sich der Strom im unteren Theil der V. hemiazygos aufwärts, im oberen abwärts wendet (Fig. 137), häufiger sind es zwei, zwischen welchen dann die Continuität des verticalen Stammes aufgehoben zu sein pflegt (Fig. 136), so dass derselbe in ein unteres Stück, die eigentliche V. hemiazygos, und ein oberes, *V. hemiazygos accessoria* (*haa*), zerfällt. Nicht minder häufig schaltet sich zwischen der eigentlichen und der accessorischen V. hemiazygos ein drittes transversales Stämmchen ein, zu welchem zwei oder drei Intercostalveneu zusammentreten (Fig. 138).

Fig. 136.

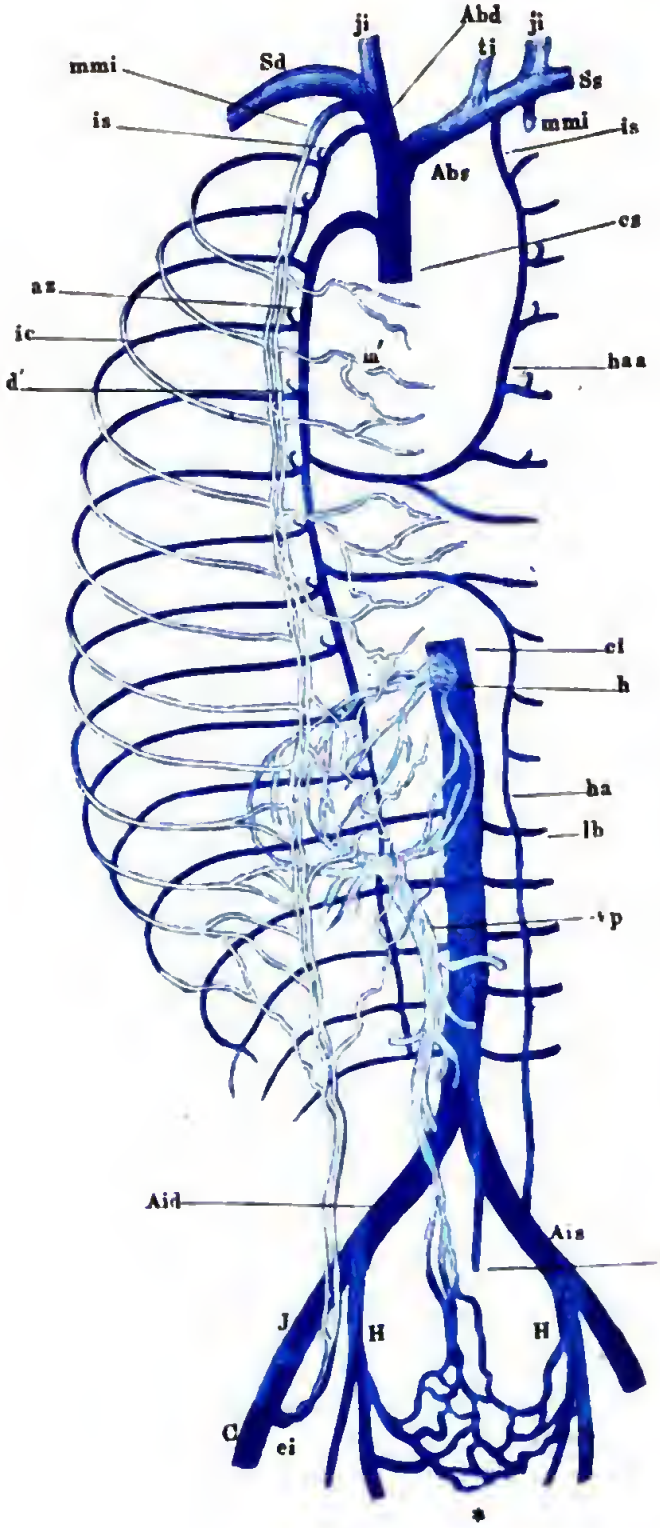

Die V. azygos führt also das Blut der linken und rechten Kör-

Schema der Venen des Rumpfes; die in der vorderen Rumpfwand gelegenen Venen sind mit Conturen, die Venen der Bancheingeweide sind mit Schraffirung angegeben. *cs*, *ci* V. cava sup. und inf. *Abd*, *Abs* V. anonyma brachioceph. dextra und sin. *Sd*, *Ss* V. subclavia d. u. sin. *ji* V. jugul. int. *ti* V. thyreoid. inf. *mmi* V. mammaria int. *is* V. intercostalis suprema. *az* V. azygos. *ha* V. hemiazygos. *haa* V. hemiazygos accessoria. *ic* V. intercostalis. *d'* R. dorsalis derselben. *ia'* R. intercostalis ant. der V. mamm. int. *h* V. hepatica. *lb* V. lumbalis. *vp* V. portar. *Aid*, *Ais* V. anonyma iliaca dextra u. sin. *sm* V. sacralis media. *J* V. iliaca. *H* V. hypogastrica. *C* V. cruralis. *ei* V. epigastrica inf.

perwände der V. cava superior zu, in welche sie mit einem von der hinteren Brustwand über den rechten Bronchus gespannten Bogen übergeht; doch ist dies nur die Hauptstrasse für die Verbindung der Intercostalvenen mit dem Herzen. Ein Nebenweg durch die V. cava superior eröffnet sich dadurch, dass der Stamm (*is*), der die Venen der obersten Intercostalräume aufnimmt und, der A. intercostalis suprema entsprechend, in die V. subclavia übergehen sollte, häufiger aber in die V. brachiocephalica übergeht, durch verticale Anastomosen mit den intercostalen Zweigen der V. azygos und hemiazygos oder mit diesen Stämmen selbst anastomosirt. Es entstehen dadurch zwischen der V. brachiocephalica und der V. hemiazygos accessoria linkerseits, der V. azygos rechterseits Bogen, innerhalb deren das Blut die Wahl zu haben scheint, ob es durch die V. subclavia oder durch die V. azygos zum Herzen zurückkehren will. Als Nebenwege, um das Blut der Intercostalvenen in die V. cava inf. abzuleiten, bieten sich, neben den Lumbalvenen, unbeständige Verbindungsäste der V. azygos und hemiazygos mit dem Stamm der V. cava inf. und mit den Vv. renales dar.

Fig. 137. Fig. 138.

Varietäten der V. azygos und hemiazygos.

Im Uebrigen ist die Anordnung der Venen der Rumpfwände dieselbe, wie die der Arterien. Jede *V. intercostalis comm.* (*ic*) nimmt einen *R. dorsalis* (*d'*) auf, der ihr das Blut aus der Rückenmarkshöhle, der Wirbelsäule und den sie bedeckenden Weichtheilen zuführt. *Vv. mammariae internae* (*mmi*) und *epigastricae inferiores* (*ei*) begleiten paarweise die gleichnamigen Arterien, anastomosiren gleich diesen in der Bauchwand und nehmen in jedem Intercostalraum mediale und laterale Aeste auf, von denen die ersteren mit den entsprechenden Venen der anderen Körperseite in der Medianlinie Netze bilden, die letzteren sich mit den Intercostal- und Lumbalvenen bogenförmig vereinigen. Auf Seite der venösen Bahnen kommt indess noch das Netz der subcutanen Venen in der vorderen Rumpfwand hinzu, um die Verbindungen zwischen den Stämmen der oberen und unteren Körperhälfte zu vervielfältigen.

Bedeutsamere Eigenthümlichkeiten des Verlaufs der Venen, als im Bereich der parietalen Gefässe, finden sich in den visceralen, namentlich in den Venen der Bauchhöhle. Die Venen, welche den visceralen Zweigen der

Aorta thoracica entsprechen (*Vv. bronchiales, oesophagcae, mediastinicae*), münden zum kleineren Theil in die V. cava snp., znm grösseren in die V. azygos nud anonyma brachiocephalica ein. In der Banchhöhle sammeln sich alle, den Verzweigungen der nnpaaren Aeste der Aorta abdominalis mit Ausnahme der Rr. hepatici entsprechenden Venen zu einem Stamm, der *V. portarum* (*vp*), der sich in die Leber verästelt. Für die A. coeliaca, mesentericae snp. und inf. kehren nur *Vv. hepaticae* (*h*) zurück, allerdings an Zahl den arteriellen Stämmen überlegen, aber auf einen engen Ranm unterhalb des Zwerchfells znsammengedrängt. Durch die ausgedehnten venösen Geflechte im Grunde des Beckens (Fig. 136*), mit welchen ebensowohl die Anfänge der V. portarum, wie die Zweige der V. hypogastrica zusammenhängen, ist Gelegenheit gegeben, dass der Blutgehalt der Venen der Eingeweide nnd der Körperwand sich ausgleiche.

I. Sinus coronarius [1]).

I. Sin. coron. So nennen wir den im hinteren Ende der linken Horizontalfurche gelegenen, die Verticalfurche kreuzenden Stamm der Herzvenen, so weit derselbe von gestreiften Mnskelfasern umgeben ist (Fig. 37 *Sc*). Dadurch ist seine Grenzc gegen die V. corouaria magna, in deren Flucht er liegt, freilich nicht immer scharf bestimmbar, da die gestreiften Fasern, welche oben (S. 51) beschrieben wnrden, sich mitunter unmerklich verlieren. Beim Kinde ist der Sinus gegen die V. coronaria durch eine auffallende Erweiterung abgesetzt; beim Erwachsenen ist der Unterschied der Weite zwischen Vene und Sinns in der Regel nur gering; zuweilen findet sich statt der Erweiterung eine ringförmige Einschnürung. Auf der inneren Oberfläche des Gefässes ist die Grenze der Vene gegen den Sinus durch eine einfache oder doppelte Klappe [2]) bezeichnet (Fig. 51), die nur selten fehlt [3]). Die Länge des Sinus coronarins schwankt nm das Vierfache, zwischen 14 und 54 Mm. Die Weite desselben, welche am Eingang 5 bis 8 Mm. beträgt, wächst gegen die Mündung allmälig oder plötzlich anf 11 bis 13 Mm.

Kurze cylindrische Erweiterungen kommen zuweilen anch an den Enden der verticalen in den Sinns coronarins sich öffnenden Venen nnd an der V. coronaria magna [4]) vor. Anch sind die Mündnngen der verticalen Venen mit Klappen versehen, die aber meist einfach sind nnd häufiger vermisst werden, als die Klappe an der Mündnng der V. coronaria magna. Einfache Klappen finden sich sogar noch an Zweigen, die aus der Substanz des Herzens kommen nnd deren feine Oeffnungen über die vordere, angewachsene Wand des Sinus zerstreut sind. Im Uebrigen sind die Herzvenen klappenlos.

---

[1]) *Sinus venae coronariae* Reid (Todd's cyclopaedia II, 597). *Sinus comm. venarum cardiacarum* Gruber (Ueber den Sinus comm. und die Valvulae der Vv. cardiacae. Petersb. 1864). Die deutschen Handbücher trennen den Sinus coronarius nicht von der V. coronaria magna oder bezeichnen ihn als eine terminale Erweiterung derselben, während Portal unter *Sinus coronarius* die ganze V. coronaria magna ant. versteht und Cruveilhier den Sinus coronarius sammt dem im hinteren Theil der linken Horizontalfurche gelegenen Stück der V. coronaria magna unter dem Namen *Sinus venosus* begreift. [2]) *Valvula Vieussenii* Gruber. [3]) Nach Gruber unter 100 Fällen 20 mal. [4]) *Sinus venae coronariae magnae proprius.*

Die Aeste, welche den Sinus coronarius zusammensetzen, sind, abgesehen von den eben erwähnten feinsten Zweigen aus der Substanz des Herzens, folgende:

1. *V. coronaria magna* (Fig. 3. Fig. 57 *Vc*) [1]). Beginnt an der Vorderfläche der Spitze des Herzens, wo sie mit den Venen der Rückenfläche anastomosirt, und geht in der Verticalfurche in Begleitung des verticalen Astes der A. coronaria sin. aufwärts bis zur Horizontalfurche. In dieser wendet sie sich, unter dem horizontalen Ast der genannten Arterie, nach links, um ihren Weg in dem Fettgewebe der Horizontalfurche bis zum Uebergang in den Sinus coronarius fortzusetzen. Ihr verticaler Theil [2]) nimmt Aeste von der Vorderfläche beider Kammern und aus der Scheidewand auf; in den horizontalen Theil ergiessen sich feine Aeste, die an der Oberfläche des Atrium abwärts, und stärkere, die an der Oberfläche des Ventrikels aufwärts gehen [3]). Unter den letzteren zeichnet sich die Vene des linken Seitenrandes des Herzens [4]) aus, die mit ihrem oberen Ende sich auf die hintere Fläche des Herzens wendet und die V. coronaria magna kurz vor ihrem Uebergang in den Sinus, zuweilen auch den Sinus selbst erreicht. 1. V. coron. magna.

2. *V. posterior ventriculi sin.* Gruber. Eine an der hinteren Fläche des linken Ventrikels parallel der Verticalfurche aufsteigende stärkere Vene, welche in der Regel unmittelbar neben der V. coronaria magna, zuweilen auch weiter rechts in den Sinus coronarius eintritt, seltener mit der V. coronaria magna vor deren Einmündung in den Sinus coronarius zusammenfliesst. 2. V. post. ventr. sin.

3. *V. posterior atrii sin.* Gruber [5]), Rest der fötalen V. cava sup. sin. (Fig. 51 ××), geht von der Falte des Pericardium, welche den obliterirten Theil dieser Vene enthält, an der linken Seite der rechten Lungenvenen schräg von oben und links nach abwärts und rechts über die hintere Wand des rechten Atrium, und mündet in den Eingang des Sinus coronarius. 3. V. post atr. sin.

4. *V. cordis media* [6]). Diesen Namen führt die im hinteren Theil der Verticalfurche der Ventrikel aufsteigende Vene (Fig. 58 *Vc'*), welche über der A. coronaria dextra sich mit dem Sinus coronarius, dicht vor dessen Mündung, vereinigt, in seltenen Fällen selbständig neben dem Sinus in das Atrium sich öffnet. 4. V. cord. media.

5. *V. coronaria parva* [7]). Dieser meist nur unbedeutende, oft durch eine Anzahl feinerer Zweige vertretene Ast entsteht aus Venen des rechten Atrium und Ventrikels im hinteren Theil der rechten Horizontalfurche und mündet in das Ende des Sinus coronarius oder neben demselben unmittelbar in das rechte Atrium. 5. V. coron. parva.

Die Verästelungen der Herzvenen folgen mehr oder weniger genau den Arterienverästelungen; die mit den Arterien verlaufenden Venen sind einfach, nur ganz ausnahmsweise ist eine Arterie von zwei Venen begleitet.

---

[1]) *V. c. sinistra.* *V. magna cordis.* [2]) *R. longitudinalis ant.* [3]) *Rr. descendentes s. auriculares* und *ascendentes s. ventriculares.* [4]) *V. marginalis ventriculi sin.* Gruber. [5]) *V. obliqua auricularis* Marshall (On the developement of the great anterior veins. Lond. 1850). [6]) *V. coronaria cordis minor s. posterior.* *V. cordis Galeni.* *V. interventricularis post.* [7]) *V. c. dextra.*

Durch feine Venengeflechte, welche die Wurzeln der grossen Arterienstämme umgeben, stehen die Venen des Herzens mit Zweigen der Vv. diaphragmaticae in Verbindung (Luschka).

Unter den Venen des rechten Ventrikels, die sich nicht an den gemeinschaftlichen Stamm anschliessen, sondern 3 bis 4 an der Zahl zur Horizontalfurche aufsteigen und über derselben gesondert in das rechte Atrium einmünden [1]), ragt öfters die am Seitenrande des Ventrikels verlaufende Vene [2]) durch ihre Stärke hervor. Ebenfalls dicht über der Horizontalfurche mündet eine, innerhalb derselben gelegene kleine Vene, welche aus der Wand des Conus arteriosus stammt. Die Oeffnungen der kleinsten Venen [3]), welche aus der Muscnlatur des Herzens entspringen, folgen weder in Bezug auf die Zahl, noch auf den Sitz einer bestimmten Regel.

Die kleinen Venen der Herzwand haben Bochdalek (Archiv für Anat. 1868, S. 302) u. Lannelongue (Arch. de physiol. 1868, p. 22) genauer untersucht. Bochdalek zählte in manchen Fällen 10 bis 12 im rechten, 8 im linken Atrium; in anderen waren sie auf 3 bis 1 reducirt oder sie fehlten im rechten Atrium gänzlich und waren an die linke Seite des unteren Endes der V. cava sup. in die Höhe gerückt. Doch erwähnt Bochdalek eine beständigere und weitere Oeffnung an der hinteren unteren Partie der Scheidewand, in grösserer oder geringerer Entfernung vor der Mündung des Sinus coronarius. Lannelongue unterscheidet von den feineren Mündungen (Foraminula) drei grössere und constante (Foramina): eine 1 bis 1½ Ctm. unter der Mündung der V. cava sup., eine zweite der Mündung des Sinus coronarius gegenüber und eine dritte an der linken Seite des Einganges der Auricula oder in der Wand der letzteren. In der Hälfte der Herzen finde sich ausserdem ein Foramen mitten in der äusseren Wand des Atrium und noch seltener eines über oder neben dem Limbus fossae ovalis. Bei stark entwickelter Muskulatur der Atrien könnten die Oeffnungen zu fehlen scheinen, indem sie sich in den Spalten zwischen den Muskelbälkchen verbergen; doch seien sie durch Injection nachweisbar. Bochdalek sah die kleinen Herzvenen bald in der Nähe der Einmündung, bald durch secundäre Aeste untereinander und mit den grossen Herzvenenstämmen communiciren, so dass die durch Eine Mündung eingeblasene Luft durch eine andere oder durch den Sinus coronarius wieder hervortrat. Nach Lannelongue führen die constanten Foramina zuerst in trichterförmig erweiterte Räume, welche durch gerade, unter der inneren Oberfläche des Atrium hinziehende Canäle (*Trajets intramusculaires*) miteinander verbunden sind. Theils in diese Canäle, welche in der Mitte zwischen je zwei Mündungen die grösste Weite haben und sich nach beiden Seiten verengen, theils unmittelbar in die trichterförmigen Venen münden fast sämmtliche Venen der Atrien. Vom Pericardium sind die Canäle durch eine oder zwei Muskellagen geschieden, deren Bündel den Canälen parallel gehen, sich aber successive an deren Wand inseriren, die übrigens nur aus bindegewebigen und elastischen Elementen besteht.

Bochdalek entdeckte durch Einblasen von Luft in die Foramina Thebesii des rechten Atrium feine Venenöffnungen, die durch den Scheidewandzipfel der rechten Atrioventricularklappe gedeckt waren, auch in der Scheidewand der Ventrikel und meint, nur die verborgene Lage der Mündungen zwischen den Balkenmuskeln sei Ursache, dass sie noch nicht in anderen Theilen der Ventrikel aufgefunden seien.

---

[1]) *Vv. coronariae (s. cordis) minores s. parvae s. anteriores.* *Vv. Vieussenii.* [2]) *V. cordis Galeni* Cruv. [3]) *Vv. Thebesii.* *Vv. minimae.*

Béraud (Gaz. méd. 1862, Nr. 4) beschreibt einen collateralen Kreislauf des Herzens durch Venenzweige der Herzwand, die sich zu einem die Wurzeln der Aorta umspinnenden venösen Plexus und durch diesen zur V. diaphragmatica und schliesslich zur V. anonyma sin. begeben. Ein Stämmchen begleitet die Wurzel der Aorta, das andere die V. pulmonalis; jedes hat etwa 2 Mm. Durchmesser.

II. Vena cava superior [1]).

II. Cava sup.

Nachdem die V. cava sup. hinter dem Knorpel der ersten rechten Rippe aus dem Zusammenfluss der beiden Vv. anonymae brachiocephalicae entstanden ist, nimmt sie innerhalb der Brusthöhle vor dem Eintritt in das Pericardium als collaterale Aeste die *V. azygos* (Fig. 139 *az*) und, der Einmündung dieser Vene gegenüber, einige kleinere, nicht ganz beständige Aeste, die *Vv. pericardiacae* und *mediastinicae* von der Oberfläche des Pericardium und aus dem hinteren Mediastinum auf.

Endäste der V. cava sup.

Vena anonyma brachiocephalica *Ab* [2]).

Anon. brachioceph.

Zur V. anonyma brachiocephalica, deren Gebiet den Aesten des Arcus aortae entspricht, treten jederseits regelmässig eine *V. jugularis int.* (Fig. 139 *ji*) und eine *V. subclavia* (*S*) zusammen, während ein dritter Stamm, die *V. jugularis ext.* (*je*), bald in den von den beiden anderen Stämmen gebildeten Winkel [3]), bald in den einen oder anderen derselben vor deren Verbindung, jedoch viel häufiger in die V. subclavia, als in die V. jugularis int., eintritt. Die Verästelung der V. subclavia ist im Wesentlichen der der gleichnamigen Arterie identisch; in die Aufgabe, das durch die Carotis communis dem Kopfe zuströmende Blut zurückzuführen, theilen sich V. jugularis int. und ext. dergestalt, dass die erstere aus der Schädelhöhle, die letztere aus der Hinterhaupts- und Ohrgegend ihr Blut sammelt und dass bald die eine, bald die andere, am häufigsten beide miteinander in der Höhe des Unterkieferwinkels das Blut aufnehmen, das die oberflächlichen und tiefen Venen des Gesichts zuführen. Der gemeinschaftliche Stamm dieser Venen ist die *V. facialis comm.* Die Aeste, die ihn zusammensetzen oder gesondert in die V. jugularis ext. und int. sich entleeren, sind für jene die *V. facialis post.*, für diese die *V. facialis ant.* Oft verläuft zwischen der in die V. jugularis ext. mündenden V. facialis post. und der in die V. jugularis int. mündenden V. facialis ant. ein Verbindungsast, dessen Kaliber hinter keinem der beiden Stämme, die er verbindet, zurücksteht und es deshalb geradezu der Willkür anheimstellt, ob man die V. facialis post. als einen Zweig der V. facialis ant. oder der V. jugularis int. ansehen will (Fig. 59 †).

---

[1]) *V. cava descendens.* Obere oder absteigende Hohlvene. [2]) *Truncus anonymus. V. jugularis comm.* der älteren Handbücher. [3]) *Angulus venosus.*

Da der Vereinigungspunkt der beiden Vv. brachiocephalicae über die Medianebene hinaus in die rechte Körperhälfte gerückt ist, so können sie nicht vollkommen symmetrisch sein. Vom Sternoclaviculargelenk, hinter dem die V. brachiocephalica entsteht, geht der rechtsseitige Stamm (Fig. 139. 140 *Abd*), dessen Länge etwa 2 Ctm. beträgt, über den Knorpel der ersten Rippe, gedeckt von den Ursprüngen der Mm. sternohyoideus, sternothyreoideus und des lateralen Kopfs des M. sternocleidomastoideus fast

Fig. 139.

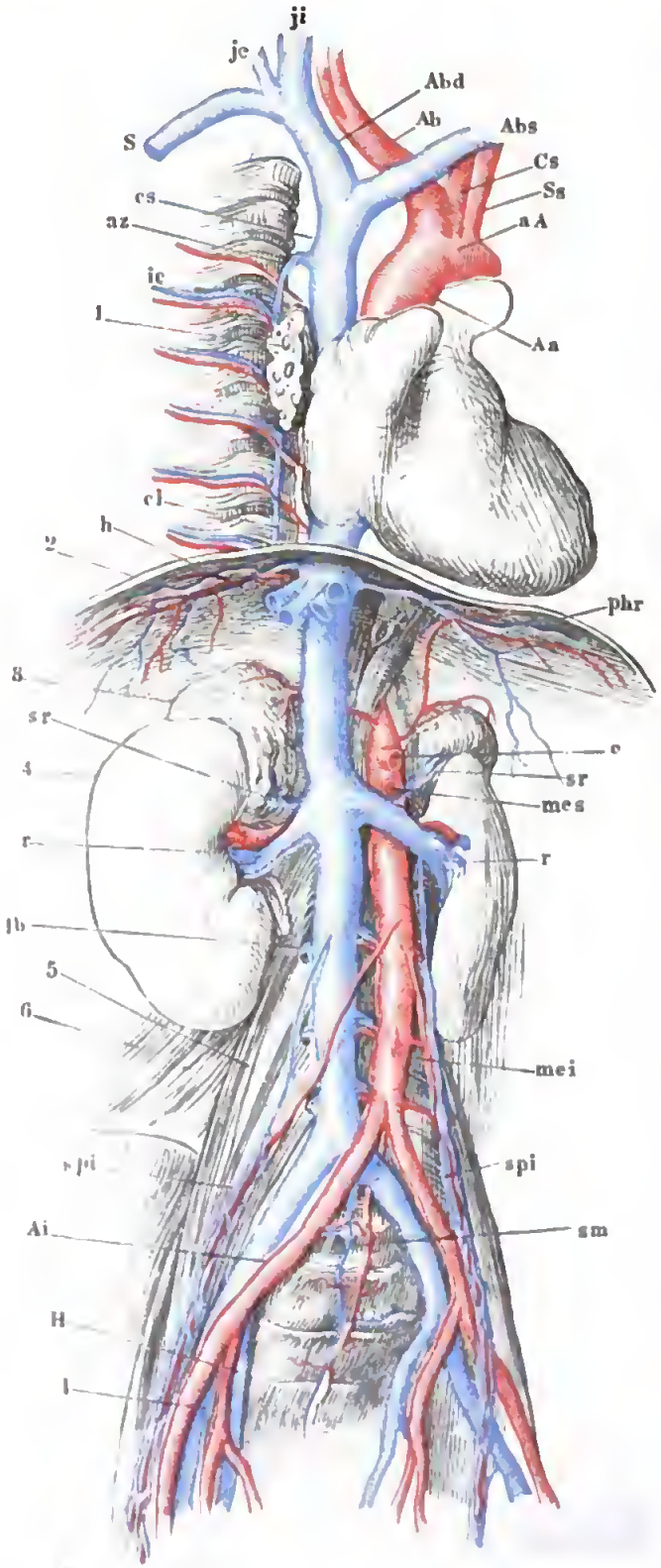

Arterien- und Venenstämme der Brust- und Bauchhöhle, der Rumpf ist um seine verticale Axe mit der linken Seite um Weniges rückwärts gedreht. 1 Rechte Lungenwurzel. 2 Zwerchfell, frontal durchschnitten. 3 Nebenniere. 4 Niere. 5 M. psoas maj. 6 M. quadrat. lumborum. *Aa* Aorta adscend. *aA* Arcus aortae. *Ab* A. anonyma brachioceph. *Cs* A. carotis sin. *Ss* A. subclavia sin. *c* A. coeliaca. *mes*, *mei* A. mesenter. sup. u. inf. *cs*, *ci*, V. cava sup. u. inf. *Abd*, *Abs* V. anonyma brachioceph. d. u. sin. *S* V. subclavia. *jc*, *ji* V. jugularis ext. und int. *az* V. azygos. *ic* V. intercost. *h* Vv. hepaticae. *phr* A. u. V. phrenica. *sr* V. suprarenalis. *r* A. u. V. renalis. *lb* V. lumbalis. *spi* A. u. V. spermat. int. *sm* A. u. V. sacralis media. *Ai* A. und V. anonyma iliaca. *H* A. u. V. hypogastr. *I* A. u. V. iliaca.

gerade abwärts, indess der linksseitige (*Abs*) hinter dem Handgriff des Brustbeins nnd vor den ans dem Aortenbogen entspringenden Stämmen nahezu horizontal verläuft.

Aus der A. anonyma entspringt in der Regel kein anderes Gefäss, als die beiden Zweige, in die sie sich spaltet. Die gleichnamige Vene aber empfängt eine Anzahl collateraler Aeste, welche theils am Halse ab-, theils an der Brnstwand und aus der Brnsthöhle anfsteigen. Die absteigenden und die parietalen unter den anfsteigenden Aesten scheinen, mit dem arteriellen System verglichen, von der Subclavia anf die Anonyma übertragen: die oberen sind, den Arterien entsprechend, *Vv. thyreoidea int.*, *vertebralis* nnd *cervicalis profunda*; die unteren, *Vv. mammaria int.* nnd *intercostalis suprema*, entsprechen den parietalen Aesten der A. mammaria int. nnd der A. intercostalis suprema. In den visceralen Aesten, *Vv. thymicae*, *pericardiacae*, *mediastinicae*, *bronchiales anteriores* nnd *phrenicae superiores* kehrt das Blnt znrück, welches die visceralen Aeste der A. mammaria int. in das Innere des Thorax führen.

† Obere Aeste.

1. V. thyreoidea inferior *ti.*

† Obere Aeste. I. Thyreoid. inf.

Gehört zu den Venen, welche ansnahmsweise einen von der gleichnamigen Arterie verschiedenen Weg einschlagen. Die Wurzeln derselben (Fig. 140) sammeln sich am unteren Rande der Gland. thyreoidea zu einem Geflecht, *Plexus thyreoideus impar* Hyrtl[1]), welches zwischen der Vorderfläche der Trachea und den dieselbe bedeckenden Muskeln mehr oder minder tief hinabreicht, die *V. laryngea inf.* aufnimmt nnd zuletzt in zwei oder drei, selten mehr verticale Aeste übergeht. Von den beiden symmetrischen Aesten mündet der rechte in den Vereinigungswinkel der beiden Vv. brachiocephalicae, zuweilen überschreitet er denselben nach unten, um sich in die V. cava sup., häufiger nach der Medianlinie, um sich in die linke V. brachiocephalica einzusenken. Die linke V. thyreoidea inf. nnd die mittlere[2]), wenn eine solche vorhanden ist, öffnen sich in die linke V. brachiocephalica. Nicht selten stehen die beiden äussersten Vv. thyreoideae inff. oberhalb der V. brachiocephalica durch eine quere Anastomose in Verbindung, welche die dazwischen gelegenen verticalen Aeste aufnimmt.

Die Vv. thyreoideae inff. erhalten Znflüsse von der Trachea und dem Oesophagus, *Vv. tracheales* und *oesophageae*, nnd geben Anastomosen ab an die Vv. thyreoideae supp. nnd den queren Verbindungsast der oberflächlichen Halsvenen. Die letztgenannte Anastomose kann auf der einen oder anderen Seite das Uebergewicht über die normale, tiefe Endigung der V. thyreoidea inf. gewinnen.

---

[1]) Luschka (Arch. für Anat. 1869, S. 424) erklärt den Plexus thyreoid. impar für den vorderen Theil eines die Trachea umgebenden Geflechtes, für das er den Namen *Circulus venosus trachealis* vorschlägt. [2]) *V. thyreoidea ima.*

2. V. vertebralis *v* [1]).

2 Vertebr. Begleitet meistens einfach, nur in seltenen Fällen verdoppelt die gleichnamige Arterie durch die Forr. transversaria der sechs obersten Halswirbel und tritt an der vorderen, lateralen Seite dieser Arterie, hinter der A. thyreoidea

Fig. 140.

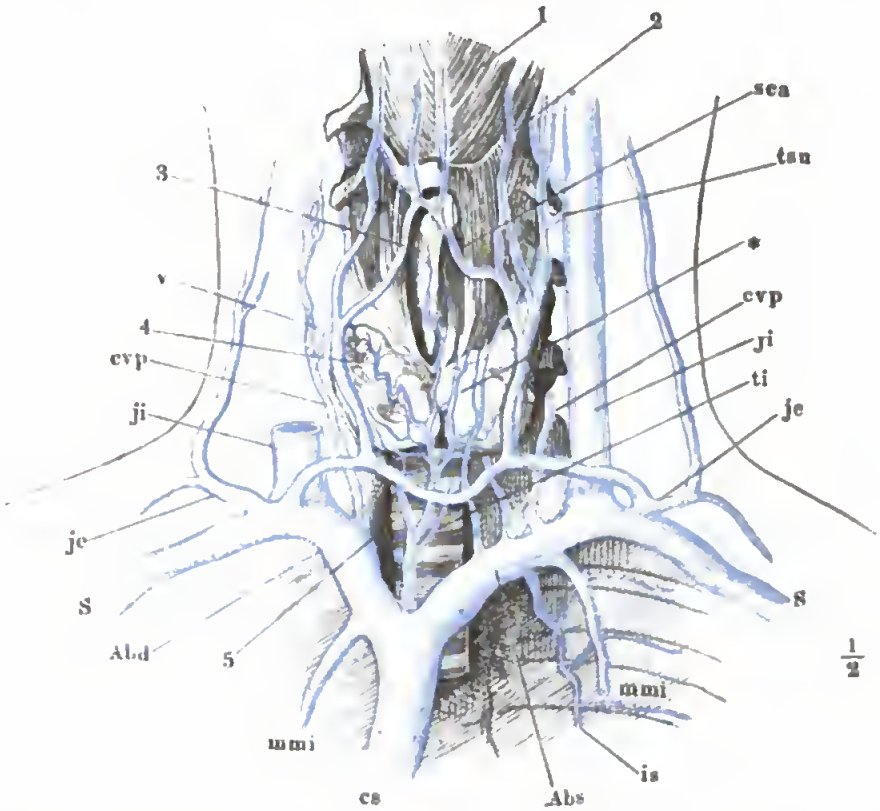

Aeste der V. anonyma brachiocephalica. 1 M. mylohyoideus. 2 Zungenbein. 3 Kehlkopf. 4 Gl. thyreoidea. 5 Trachea. *cs* V. cava sup. *Abd, Abs* V. anonyma brachiocephalica d. u. sin. *S* V. subclavia. *ji, je* V. jugularis int. u. ext. *tsu, ti* V. thyreoidea sup. u. inf. *cvp* V. cervicalis prof. *v* V. vertebralis. *mmi* V. mammaria int. *is* V. intercost. suprema. *sca* Vv. subcut. colli antt. * Plexus thyreoideus impar.

inf. und vor der A. subclavia zur Wurzel der V. brachiocephalica (Fig. 140). Nicht selten setzt sie sich über den sechsten Halswirbel hinaus in das Foramen transversarium des siebenten fort [2]) oder tritt unter jedem der beiden Wirbel oder auch unter dem fünften und siebenten mit einem Aste hervor. Die V. vertebralis hängt an ihrem Ursprung mit der V. occipitalis und zuweilen durch einen feinen Ast mit dem Emissarium condyloideum zusammen;

---

[1]) *V. vertebralis int. s. profunda.* *V. vertebr. lateral.* Langer. *Veine trachélienne int.* Breschet. [2]) M. J. Weber vermuthet, dass dies die Regel sei und dass dadurch das For. transversarium des siebenten Halswirbels seine Bedeutung erhalte. Es erkläre sich daraus, warum diese Oeffnung am siebenten Halswirbel meistens enger sei, als an den übrigen.

sie erhält durch das For. occipitale nnd die Forr. intervertebralia Aeste [1]) von den Geflechten der Wirbelhöhle und durch die Zwischenräume der Wirbel Aeste [2]) von einem dichten Venengeflecht, *Plexus vertebralis cervicalis* Krause [3]), welches die vordere nnd hintere Fläche der Halswirbelsänle bedeckt, die Querfortsätze nmgiebt und das Blnt der tiefen Halsmuskeln abführt. Sie nimmt ansserdem in der Nähe ihres unteren Endes zuweilen eine Vene [4]) auf, welche vor den tiefen Halsmnskeln herabgeht nnd der A. cervicalis adscendens entspricht.

3. V. cervicalis profnnda Cruv. *cvp* [5]).

s. Cervic. prof.

Verläuft zwischen der tiefsten Schichte der Nackenmnskeln und dem M. semispinalis, dnrch den letzteren von der gleichnamigen Arterie geschieden, leicht geschlängelt von der Hinterhauptsgegend znr V. brachiocephalica herab, erreicht aber in der Regel diese Vene nicht, sondern fliesst, indem sie sich unter dem Querfortsatz des siebenten Halswirbels vorwärts krümmt, mit der V. vertebralis zn einem Stamm [6]) zusammen, welcher, da der Dnrchmesser der V. cervicalis prof. den der V. vertebralis nm mehr als das Doppelte übertrifft, als Fortsetzung der ersteren erscheint. Seine Einmündung in die V. brachiocephalica ist mit einer einfachen halbmondförmigen oder mit einer zweitheiligen Klappe versehen (Strnthers [7]).

Der Anfang der V. cervicalis prof. anastomosirt mit der V. occipitalis; im weiteren Verlauf nimmt sie Aeste ans den tiefen Nackenmnskeln und aus dem hinteren Theil des Plexus vertebralis cervicalis auf. Durch Vermittelung des letzteren hängt sie mit der V. vertebralis und den Venen des Wirbelcanales znsammen.

†† Untere Aeste.

1. V. mammaria interna *mmi*.

†† Untere Aeste. 1. Mamm. int.

Eine in der Nähe der Einmündung (Fig. 140) einfache, übrigens (Fig. 136) doppelte Vene, welche die gleichnamige Arterie und ihre sämmtlichen Verzweigungen begleitet, mit Ausnahme der bereits erwähnten visceralen Aeste, deren analoge Venen direct in die V. brachiocephalica oder in die V. cava sich öffnen. Auch die Mündung der V. mammaria int. versetzt sich rechterseits znweilen von der V. brachiocephalica auf die V. cava sup.

2. V. intercostalis suprema *is*.

2. Intercost. supr.

Verlänft einfach mit dem vorderen oder intercostalen Ast der Arterie gleichen Namens, von der sie nnr durch den oben beschriebenen Znsammenhang mit der V. azygos nnd hemiazygos abweicht (Fig. 136. 140).

---

[1]) *Rr. musculares antt. und postt.* Cruv. [2]) *Rr. vertebro-spinales* Cruv. [3]) *Plexus venosus colli ant. u. post.* Sömmerr. *Plexus venosus cervicalis ant., post.* und *lateralis* Breschet. [4]) *V. vertebralis externa ant.* Arnold. *V. vertebralis ant.* Langer. [5]) *V. vertebralis externa s. superficialis. V. vertebralis post.* Langer. *Veine grande trachélienne ext.* Breschet. [6]) *V. vertebralis comm.* [7]) Edinb. med. Journ. 1856, Novbr. p. 418.

Die linke V. intercostalis suprema nimmt häufig eine Bronchialvene auf, die Einmündung der rechten kann auf die V. subclavia rücken.

I. V. jugularis[1] *interna jl*[2].

I. Jugul. int.

Die V. jugularis entsteht in dem hinteren, geräumigen Theile des For. jugulare (Knochenl. S. 84) mit einer Anschwellung, *Bulbus v. jug. int. superior*, welche sich an das vordere, steil abfallende Feld der inneren Fläche des Proc. jugularis des Hinterhauptsbeins (Knochenl. S. 105) anlehnt. Sie folgt alsdann am Halse dem Laufe der Carotis interna und comm., indem sie allmälig von der hinteren Seite der ersteren an die laterale Seite der letzteren gelangt und diese nach vorn etwas überragt (Fig. 59). Ihr anfänglicher Durchmesser von 9 Mm. wächst nach unten in dem Maasse, als sie eine grössere oder geringere Zahl von Seitenästen, darunter die *V. facialis comm.*, aufnimmt. Vor ihrer Vereinigung mit der V. subclavia schwillt sie nochmals an, auffallender an der rechten Seite als an der linken, und diese zweite Anschwellung, *Bulbus v. jug. int. inferior*[3], ist aufwärts durch eine einfache oder zweitheilige Klappe abgeschlossen, welche mit dem freien Rande abwärts ragt (Gruber)[4]. Die einfache Klappe geht von der äusseren Wand der Vene aus; die zweitheilige begrenzt eine schräge, in der Regel mit dem vorderen Ende lateralwärts gerichtete Spalte. Der Bulbus ist eiförmig und, je nachdem die Klappe höher oder tiefer steht (das Maximum ihrer Entfernung von dem Zusammenfluss der V. jugularis int. mit der Subclavia beträgt 25 Mm.), mehr oder minder gestreckt. Zuweilen rückt die Klappe bis zu dem Vereinigungswinkel der V. jugularis int. und subclavia herab; sie ist alsdann in der Regel einfach und ragt von der V. subclavia abwärts in das Lumen der V. jugularis int. Auch kommen beiderlei Klappen mit einander vor, eine obere zweitheilige und eine untere einfache und dann ist die letztere so gestellt, dass ihr freier Rand die Spalte der zweitheiligen Klappe rechtwinklig kreuzt. Die Klappen steuern dem Rückfluss des Blutes aus der V. brachiocephalica in die Venen des Schädels; sie sind wichtiger für die rechte Körperhälfte, wo die V. brachiocephalica in der Flucht der V. cava sup. liegt, als für die linke. Demgemäss werden sie auf der linken Seite häufiger vermisst oder insufficient gefunden, als auf der rechten, und daraus erklärt sich die geringere Beständigkeit des unteren Bulbus der linken V. jugularis int.

In das obere Ende der V. jugularis int. ergiessen sich, durch Vermittlung des Sinus transversus, die in der fibrösen Hirnhaut eingeschlossenen venösen Sinus der Schädelhöhle, welche ihrerseits die Venen des Gehirns und seiner

---

[1]) Drosselblutader. [2]) *V. jugularis communis s. cephalica. V. cephalica post.* Meckel. *V. cephalica int.* Theile. Krause will das Gefäss *Jugularis comm.* genannt haben von der Vereinigung mit der V. facialis comm. an, Andere beziehen diesen Namen auf den Stamm, der der V. jugularis ext. und int. gemeinsam ist. Da die Verbindung der V. jugularis int. mit der V. facialis comm. nicht constant, ihre Verbindung mit der V. jugularis ext. sogar eine Seltenheit ist, so wird man am besten den Namen *V. jug. comm.* ganz aufgeben. [3]) *Sinus v. jugularis int.* Cruv. [4]) Vier Abhandlungen aus dem Gebiete der medicinisch-chirurg. Anatomie. Berlin 1847, S. 28.

Hüllen, die Venen der Schädelknochen, die von den Bedeckungen des Schädels stammenden Emissaria, endlich die Venen des inneren Ohres und der Augenhöhle aufnehmen. Die collateralen Aeste der V. jugularis int. sind, abgesehen von der V. facialis comm., die *Vene des Aquaeductus cochleae*, die beständig dicht unter dem Foramen jugulare einmündende *V. petrosa inf.*, welche eine Fortsetzung des gleichnamigen Sinus ist, und weiter abwärts die *Vv. pharyngeae*, *lingualis* und *thyreoidea sup.*, welche aber sämmtlich auch als Nebenäste der V. facialis comm. oder post. auftreten.

† Obere Aeste.

Sinus der fibrösen Hirnhaut. Sinus durae matris.

† Obere Aeste. Sinus d. m.

Die Sinus, welche den Zusammenhang der Venen der Schädelhöhle mit den äusseren Venen vermitteln, sind in der Dicke der fibrösen Hirnhaut eingeschlossene Canäle, deren Lumen von einer sehr zarten Fortsetzung der inneren Gefässhaut, einer einfachen elastischen Längsfaserschichte und einem Epithelium, ausgekleidet wird. Im Uebrigen wird die Wand der Canäle allein von dem an elastischen Fasern auffallend armen Bindegewebe der fibrösen Hirnhaut gebildet. Der inneren Oberfläche zunächst streichen die Bündel regelmässig longitudinal, weiter nach aussen ringförmig; zuweilen wechseln mehrmals longitudinale und ringförmige Schichten mit einander ab; darin aber, sowie in der Mächtigkeit der Schichten, finden sich grosse, individuelle und locale Verschiedenheiten.

Die Sinus sind klappenlos, einzelne derselben aber, der Sinus sagittalis sup., der Sinus cavernosus und zuweilen der Plexus basilaris, sind von Bälkchen netzförmig durchzogen, die im Sinus sagittalis sup. ein festes, schniges Gefüge, in den beiden anderen eine weichere Consistenz und röthliche Farbe haben. Von den Bälkchen des Sinus cavernosus und von den Wänden desselben und der in ihm enthaltenen Theile (s. unten) ragen kolbige, zottenähnliche Vegetationen von etwa 2 Mm. Länge in die Höhle des Sinus (Hyrtl [1]).

Zum Anfang der V. jugularis int., der Hauptabzugsquelle des Blutes der Schädelhöhle, zieht jederseits der *Sinus transversus* (Fig. 141, 142 *Str*) [2]) herab; er beginnt auf der Protuberantia occipt. int., geht in der nach ihm benannten Furche von der Hinterhauptsschuppe auf den Warzentheil des Schläfenbeins über und erreicht auf dem Seitentheil des Hinterhauptsbeins das Foramen jugulare. So weit er auf der Schuppe des Hinterhauptsbeins liegt, ist er in dem angewachsenen Rande des Tentorium cerebelli eingeschlossen; an der Grenze des Hinterhaupts- und Schläfenbeins verlässt er diesen Rand, um sich abwärts zu wenden, indess die Anheftung des Tentorium auf die obere Kante der Pyramide sich fortsetzt (Fig. 142). Die Sinus transversi sind, da in ihnen die Blutmasse der übrigen Sinus zusammenströmt, von ansehnlichem Kaliber, 8 bis 10 Mm. im Durchmesser (W. Krause [3]); in der Regel ist der rechte stärker, als der linke; im Rande des Tentorium sind sie von

S. transv.

[1]) Oesterr. Zeitschr. f. prakt. Heilkunde 1862, Nr. 21. [2]) *Sinus lateralis. Sinus tentorii post.* u. *Sinus sigmoideus* M. J. Weber. [3]) De vasis sanguiferis in cavo cranii. Diss. inaug. Kiew 1855.

dreiseitig prismatischer, im Sulcus sinus transversi des Schläfenbeins von halbcylindrischer Gestalt.

In den Sinus transversus münden drei Lagen von Sinus, welche gleichsam in drei Etagen übereinander im Wesentlichen sagittal verlaufen, die

Fig. 141.

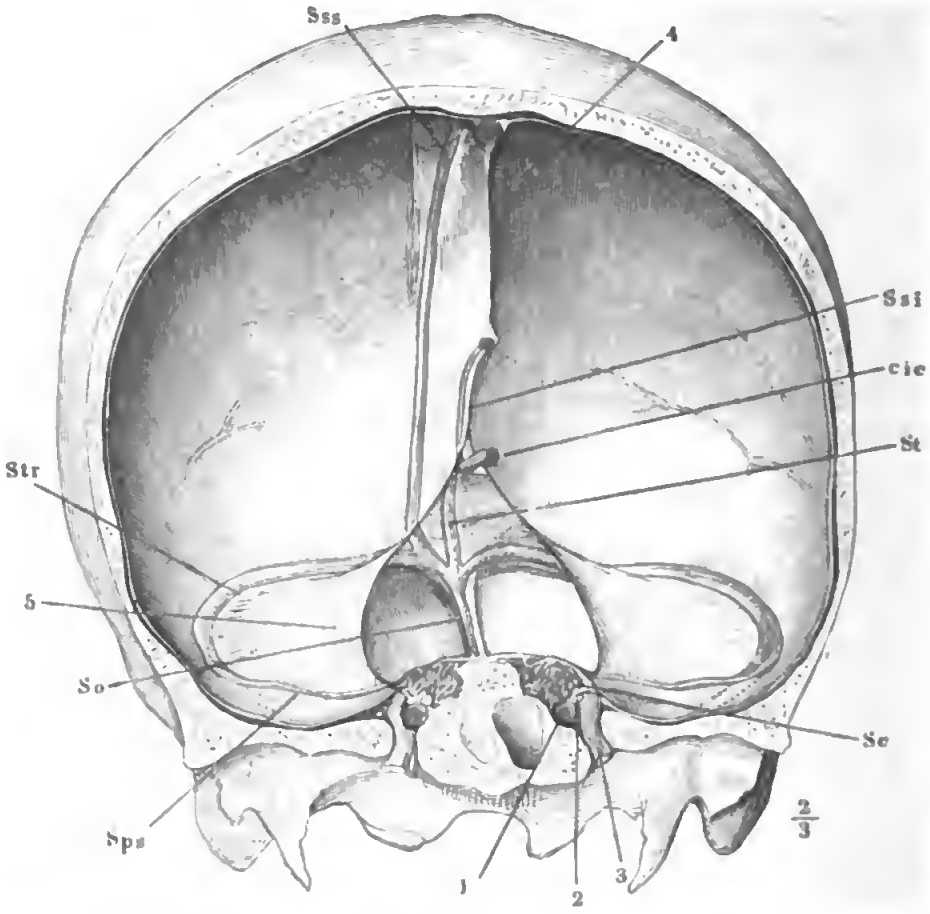

Frontalschnitt des Schädels mit der Falx cerebri durch die Forr. ovalia, hinterer Abschnitt, um Weniges nach links gedreht. 1 Querschnitt der A. carotis int. 2 des N. abducens. 3 Dritter Ast des N. trigeminus. 4 Falx cerebri. 5 Tentorium cerebelli. *Str* Sinus transversus. *Sss*, *Ssi* Sinus sagittalis sup. und inf. *St* Sin. tentorii. *Sc* Sin. cavernos. *Sps* Sin. petros. sup. *So* Sinus occipit. *cic* V. cerebri int. comm.

oberste Lage an dem oberen angewachsenen, die zweite am unteren freien Rande der Falx cerebri, die dritte an der Basis in der mittleren Schädelgrube und an der Grenze der mittleren und hinteren. Die beiden oberen Lagen bestehen je aus einem einfachen, medianen Rohr, die unterste aus symmetrischen, rückwärts divergirenden Canälen.

S. sagitt. sup

Der oberste sagittale Sinus, *Sinus sagittalis superior* (Fig. 141. 142 *Sss*) [1]), erstreckt sich an der Schädeldecke vom For. coecum bis zur Protuberantia occi-

[1]) *Sinus longitudinalis s. falciformis sup. Sinus triangularis.* Oberer Sichelblutleiter.

pitalis int., auf oder vielmehr neben welcher er meistens gegen den rechten Sinus transversus in einem Bogen umlenkt (Knochenl. Fig. 95), an dessen Scheitel der linke Sinus transversus stösst. Im For. coecum hängt (regelmässig nur im kindlichen Alter) der Sinus sagittalis sup. mit den Venen der Nasenhöhle zusammen; der vordere Theil desselben ist an der Seite der Crista frontalis befestigt (Knochenl. Fig. 118), weiterhin ruht er im Sulcus sagittalis des Stirnbeins, dann der Scheitelbeine, endlich des Hinterhauptsbeins. Seine untere Wand bilden die auseinanderweichenden Anheftungsränder der Falx cerebri, die dem Durchschnitt des collabirten Sinus die Form eines mit der Spitze abwärts gerichteten Dreiecks verleihen. Das Kaliber desselben nimmt von vorn nach hinten continuirlich, von 1,5 bis zu 11 Mm., zu.

S. sagitt. inf.

Die mittlere Lage der sagittalen Sinus zerfällt in zwei Abtheilungen. Die erste, *Sinus sagittalis inferior* (Fig. 141. 142 *Ssi*) [1]), beginnt im freien Rande der Falx cerebri in grösserer oder geringerer Entfernung vom vorderen Ende derselben und endet am vorderen Rande des Tentorium cerebelli.

S. tentorii.

Die zweite Abtheilung, *Sinus tentorii* (Fig. 141 *St*) [2]), ist eine erweiterte Fortsetzung der ersten, da er neben dem Sinus sagittalis inf. eine starke, aus dem Inneren des Grosshirns hervortretende Vene (*eic*) aufnimmt. Er geht mitten über das Tentorium cerebelli und also unter dem mit dem Tentorium verwachsenen Rande der Falx cerebri schräg rück- und abwärts zu dem Zusammenfluss des oberen sagittalen mit dem queren Sinus [3]). Sein Durchmesser beträgt 3 bis 4 Mm., sein Querschnitt ist im leeren Zustande dreiseitig, mit der Spitze aufwärts gerichtet. Oefters geht der Sinus sagittalis sup. gabelförmig in zwei über einander liegende Aeste getheilt in den Sinus perpendicularis über.

S. sphenoparietal.

Die unterste oder basale Lage der in den Sinus transversus mündenden sagittalen Sinus beginnt am vorderen Rande der mittleren Schädelgrube mit dem *Sinus sphenoparietalis* Breschet [4]), welcher, 3 Mm. stark, von der lateralen Spitze des Orbitalflügels gedeckt jederseits aus einer V. meningea entspringt und in einer seichten Furche der unteren Fläche dieses Flügels medianwärts zieht (Fig. 142 *Ssp*). Er senkt sich ein in die vordere Spitze des

S. cavern.

Sinus cavernosus [5]), einer unregelmässig begrenzten, von Fäden durchzogenen Bucht zwischen den Platten der fibrösen Hirnhaut, welche über den Wurzeln des Temporalflügels am seitlichen Abhang des Wespenbeinkörpers liegt und die Carotis interna nebst dem N. abducens und dem die Carotis umgebenden sympathischen Geflecht einschliesst (Fig. 141. 142 *Sc*).

Ss. intercavern.

Die Sinus cavernosi beider Seiten stehen mit einander in Verbindung durch einen oder mehrere quere Canäle, welche an der vorderen und hinteren Wand oder am Boden der Hypophysengrube verlaufen, *Sinus intercavernosi*

---

[1]) *Sinus s. Vena longitudinalis inf. Sinus sagittalis minor.* [2]) *Sinus rectus s. perpendicularis s. obliquus s. quartus. Sinus tentorii medius* M. J. Weber. Zeltblutleiter. [3]) Die Stelle, wo der *Sinus transversus, sagittalis sup.* und *Sinus tentorii* zusammenstossen, von welcher in der Regel noch ein vierter Sinus abwärts ausgeht, wird *Confluens sinuum* oder *Torcular Herophili* genannt. [4]) *Sinus alae parvae.* [5]) *Receptaculum. Sinus caroticus* Rektorzik (Ueber das Vorkommen eines Sinus venosus im Can. caroticus. Wien 1858). Zellblutleiter.

ant., post. (Fig. 142 *Sia*, *Sip*) und *inf. m.*[1]). Der vordere Sinus intercavernosus ist der stärkere, der untere fehlt am häufigsten.

S petr. sup. Das untere Ende des Sinus cavernosus[2]) mit dem Sinus transversus zu

Fig. 142.

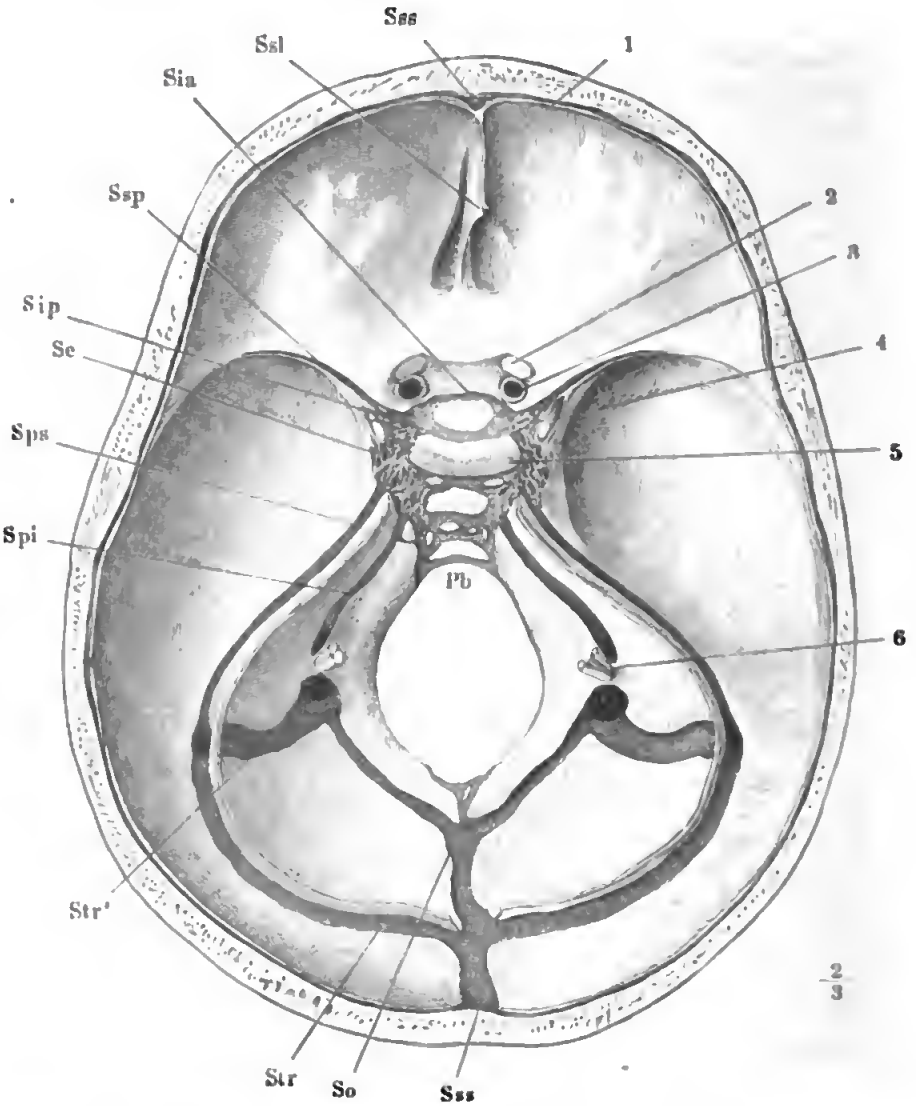

Schädelbasis mit geöffneten Sinus. 1 Horizontalschnitt der Falx cerebri. 2 N. opticus, am Eintritt in den Can. opticus abgeschnitten. 3 Stamm der A. carotis int. 4 N. oculomotorius. 5 Dorsum sellae. 6 Die in das For. jugulare eintretenden Nerven. *Sss*, *Ssi* Sinus sagitt. sup. und inf., Querschnitt. *Sia*, *Sip* Sinus intercavernosus ant. und post., die Hypophyse zwischen sich fassend. *Ssp* Sin. sphenoparietalis. *Sc* Sinus cavernos. *Sps*, *Spi* Sinus petr. sup. und inf. *Str*, *Str'* Sinus transversus. *So* Sinus occipitalis. *Pb* Plexus basilaris.

---

[1]) Der vordere und hintere Sinus intercavernosus bilden mit dem Theil des Sinus cavernosus, der zwischen ihren Ursprüngen liegt, einen weiten venösen Ring um den Stiel der Hypophyse, welchen man *Sinus circularis* (*S. c. Ridleyi. Sinus coronoideus s. ellipticus*) genannt hat. Der am Boden der Hypophysengrube befindliche Verbindungscanal ist der *Sinus circularis inf.* Winslow. [2]) *Confluens sinuum ant. s. sphenoparietale* Cruv.

verbinden, dient der *Sinus petrosus sup.* (Fig. 141. 142 *Sps*) [1]), welcher in der Rinne der oberen Kante der Schläfenpyramide verläuft und durch den an diese Kante befestigten Rand des Tentorium vervollständigt wird. Er liegt in der Flucht des oberen queren Theils des Sinus transversus und erreicht denselben da, wo er von der Hinterhauptsschuppe abwärts in die Furche des Warzentheils umbiegt.

Die hintere Schädelgrube enthält, ausser dem absteigenden Theil der Sinus transversi, noch einige mehr oder minder beständige Canäle, welche eine Verbindung der aufgezählten Sinus theils mit der V. jugularis, theils mit den Venenplexus der Wirbelhöhle herstellen. Der beständigste und ansehnlichste unter diesen Sinus der hinteren Schädelgrube ist der *Sinus petrosus inf.* (Fig 142 *Spi*) [2]), ein Ausläufer des Sinus cavernosus, welcher in der Furche, an deren Bildung die Spitze der Schläfenpyramide und der Körper des Hinterhauptsbeins sich betheiligen, zum Foramen jugulare herabzieht und durch dessen vordere Abtheilung die Schädelhöhle verlässt, um sich ausserhalb derselben unter spitzem Winkel in die V. jugularis int. einzusenken. S. petr. inf.

Ebenfalls vom Sinus cavernosus oder vom Sinus intercavernosus post. gehen Canäle aus, die in dem, den Clivus bedeckenden Theil der fibrösen Hirnhaut ein mehr oder minder reiches Netz bilden, welches seitwärts mit den Sinus petrosi inff. zusammenhängt, abwärts in die Venenplexus der vorderen Wand der Wirbelhöhle sich entleert. Dies ist der *Plexus basilaris* Virchow (Fig. 142 *Pb*) [3]), ein Analogen der Venennetze, welche die hintere Fläche der Wirbelkörper bedecken. Bei Greisen findet man nicht selten die Venenräume zu weiten Buchten zusammengeflossen, welche, den Sinus cavernosi ähnlich, von feinen, röthlichen Bälkchen durchzogen sind (Cruveilhier. Virchow). Plex. basil.

Auf der Schuppe des Hinterhauptsbeins zieht von dem Vereinigungspunkt der sagittalen und queren Sinus oder von dem Sinus perpendicularis oder einem der Sinus transversi, in der Falx cerebelli eingeschlossen, einfach oder ausnahmsweise paarig, der *Sinus occipitalis* [4]) herab. Er kann ganz fehlen; in seltenen Fällen [5]) beschränkt er sich auf die Communication mit den Venenplexus der hinteren Wand der Wirbelhöhle; er ist alsdann immer nur von geringem Kaliber. Zuweilen wendet er sich einseitig oder, der häufigere Fall, nach beiden Seiten im Sulcus marginalis am Rande des Hinterhauptslochs (Knochenl. S. 104) gegen das For. jugulare und mündet oberhalb desselben in den Sinus transversus ein (Fig. 142 *So*). Der einfache Sinus occipitalis theilt sich zu dem Ende gabelförmig und sendet aus dem Theilungswinkel oder aus dem einen oder anderen der Aeste [6]) die Anasto- S. occip.

---

[1]) *Sinus petr. superficialis. Sinus tentorii lateralis* M. J. Weber. *Sinus petrobasilaris* Langer. Oberer Felsen- oder Pyramidenblutleiter. [2]) *Sinus petros. profundus. Sinus petro-occipitalis sup.* Trolard (Arch. gén. 1870, p. 258). Unter dem *Sinus petro-occip. inf.* versteht Trolard eine Vene, die in gleicher Richtung an der äusseren Fläche der Schädelbasis zwischen den Forr. lacerum u. jugulare verläuft. [3]) Untersuchungen über die Entwickelung des Schädelgrundes. Berlin 1857, S. 48. *Sinus basilaris ant. s. occipitalis ant. s. occipitalis transversus* ant. *Sinus fossae basilaris* Breschet. *Sinus basilaris* Cruv. Vorderer Hinterhauptes- oder Grundbeinblutleiter, Keilbein- oder Zapfenblutleiter. [4]) *Sinus occipitalis s. basilaris post.* [5]) Unter 23 Fällen 5 mal (Theile, Zeitschr. f. rat. Med. N. F. VI, 227). [6]) *Sinus marginalis* Theile (a. a. O). Wenn

mosen [1]) zum Plexus vertebralis. Da diese Anastomosen sich abwärts in ihre Zweige auflösen, so muss angenommen werden, dass in ihnen das Blut sich aufwärts, gegen den Sinus transversus, bewegt. Der vom Ursprung an doppelte Sinus occipitalis stellt jederseits die Sehne des Bogens dar, den der Sinus transversus zwischen der Protuberantia occip. int. und dem For. jugulare beschreibt.

Zuflüsse der Sinus durae matris.

a. Aus der Schädelhöhle.

Zuflüsse der Sinus. a A. d. Schädelhöhle.

Die Venen des Gehirns, welche nur ausnahmsweise und nur in ihren peripherischen Regionen mit den Arterien verlaufen, sammeln sich in eine Anzahl feinerer und stärkerer Stämmchen, mittelst deren sie sich in die Sinus öffnen. Nach den drei Etagen der Sinus kann man obere, mittlere und untere Gehirnvenen unterscheiden, wobei der im Tentorium gelegene Theil des Sinus transversus zur mittleren Lage gerechnet werden muss.

a. Vv. cerebrales sup.

a. Die oberen Gehirnvenen, *Vv. cerebrales superiores* [2]), 10 bis 12

Fig. 143 *).

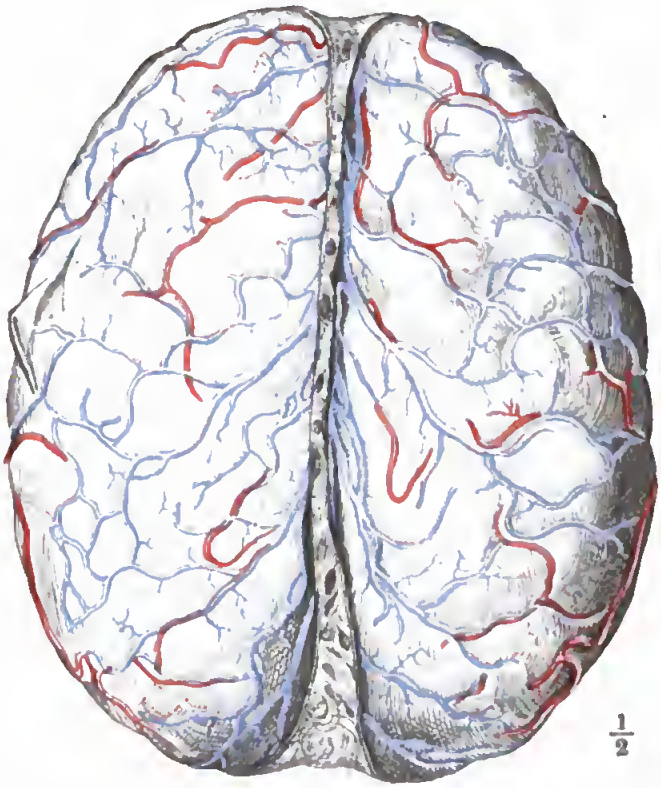

Obere Fläche des Gehirns mit geöffnetem Sinus sagittalis sup. und den in denselben mündenden Vv. cerebri supp.

---

ausser diesen Sinus noch ein *Sinus circularis foraminis magni* beschrieben wird, so kann damit nur das obere Ende der ringförmig zusammenhängenden Venenplexus der Wirbelhöhle gemeint sein. [1]) *Rr. spinales* Theile. [2]) *Vv. majores cerebrales periphericae supp.* M. J. Weber. *Vv. cerebrales internae, externae,* und *supp.* Cruv. Unter diesen hebt Cruveilhier eine *V. magna cerebralis sup.* hervor, welche aus der seitlichen Grosshirnspalte (Fossa Sylvii aut.) stammt. *) Nach Breschet, le système veineux. Livr. VIII. pl. II, Fig. 1.

von vorn nach hinten an Kaliber zunehmende Venen jederseits, empfangen das Blut von der oberen, vorderen und dem vorderen Theil der inneren Fläche der Grosshirnhemisphären und führen es dem Sinus sagittalis sup. zu. Die vorderen haben einen transversalen Verlauf, die folgenden ziehen schräg vorwärts, dem Laufe des Blutes im Sinus sagittalis entgegen und biegen erst dicht vor der Einmündung in die quere Richtung um oder beschreiben einen Bogen mit rückwärts gekehrter Concavität (Trolard). Ihre Stämme halten sich in den Furchen der Hemisphären, senden aber einander hier und da Anastomosen über die Windungen zu und verlaufen meist, die letzte Strecke mehr oder minder geschlängelt, zwischen den Platten der fibrösen Hirnhaut. Die Mündung der hinteren Venen erhält wegen der schrägen Richtung, in welcher sie die Wand des Sinus durchbohren, den Anschein, als ob sie mit einer einfachen Klappe versehen sei.

V. cerebri int. comm.

b. Unter den mittleren Gehirnvenen zeichnet sich die unpaare, zuweilen aber durch eine mediane Scheidewand getheilte *V. cerebri int. communis* m.[1]) aus, welche, aus der grossen queren Hirnspalte zwischen dem Wulst des Corp. callosum und dem Conarium hervortretend, sich unter dem Sinus sagittalis inf. in den Sinus perpendicularis einsenkt. Der kurze, 5 bis 6 Mm. starke Stamm dieser Vene wird aus zwei parallelen Aesten, den *Vv. cerebri intt. dextra* und *sin.*[2]) zusammengesetzt, welche dicht neben und selbst über einander in der Gefässhaut längs der Decke des dritten Ventrikels verlaufen und erst hinter dem Conarium sich vereinigen. Jede der paarigen Vv. cerebri intt. aber entsteht an der vorderen Grenze des dritten Ventrikels aus zwei Aesten, von welchen der eine aus dem vorderen, der andere aus dem unteren Horn des Seitenventrikels seine Zweige sammelt. Der erste, *V. corporis striati*[3]), zieht an der Grenze des Streifenhügels und Thalamus opt. unter der Stria terminalis erst vorwärts, um dann am Schenkel des Fornix rückwärts gegen die Communicationsöffnung des dritten und Seitenventrikels (Foramen Monroi) umzubiegen. Er erhält Aeste aus dem Streifenhügel und Thalamus und an der vorderen Umbeugungsstelle aus der oberen und medialen Wand des vorderen Horns des Seitenventrikels, dem C. callosum[4]) und Septum lucidum[5]). Der andere Ursprungsast der V. cerebri int., *V. choroidea*[6]), steigt mit dem Plexus choroideus stark geschlängelt aus dem unteren Horn des Seitenventrikels empor, an dessen Boden er mit den äusseren Venen der Schädelbasis anastomosirt und nimmt durch zahlreiche feine Aeste das Blut des Plexus und des Pes hippocampi maj. auf. An collateralen Aesten empfängt jede V. cerebri int.[7]) oder der gemeinschaftliche Stamm derselben, ausser den Venen der Gefässhaut des dritten Ventrikels: 1) einen starken, um den Pedunculus cerebri aufsteigenden Ast, *V. cerebri*

---

[1]) *V. cerebralis magna s. magna Galeni. V. Galeni* Theile. [2]) *V. Galeni* aut. *V. ventricularis* Cruv. *V. major cerebralis int. s. centralis* M. J. Weber. *V. cerebri int. s. magna* Theile. [3]) *V. reflexa s. velata* Rosenthal (Acta acad. caesar. nat. cur. XII, 303). [4]) *Vv. corporis callosi antt. inff.* [5]) *V. septi lucidi.* [6]) *V. choroidea lateralis* M. J. Weber. *V. choroidea lateralis ext.* Luschka (die Adergeflechte des menschl. Gehirns. Berl. 1855, S. 152). [7]) Die aus dem Zusammenfluss der *V. corp. striati* und *V. choroidea* hervorgehende Vene heisst bei M. J. Weber bis zu ihrer Vereinigung mit den wichtigeren collateralen Aesten *V. cerebralis magna s. interna* im engeren Sinne oder *V. choroidea media.*

ant. m.[1]), welcher an der Basis des Gehirns aus zwei Aesten zusammengesetzt wird, deren Gebiet dem Gebiete der A. cerebri ant. und einem Theil der A. cerebri media entspricht. Der stärkere Ast der V. cerebri aut.[2]) geht zur Seite der gleichnamigen Arterie auf der oberen Fläche des C. callosum vorwärts und um das Knie desselben an die Basis des Gehirns, wo die symmetrischen Venen mitunter vor dem Chiasma durch einen transversalen Ast in Verbindung stehen, der an den R. communicans der Aa. cerebri antt. erinnert. Weiter nach hinten vereinigt sich die V. cerebri ant. mit Aesten von wechselndem Kaliber, welche aus der Gegend der seitlichen Grosshirnspalte stammen und sich durch Zweige aus dem Pons, den Pedunculi cerebri und den dazwischen gelegenen Theilen der Hirnbasis verstärken. 2) *Vv. corporis callosi postt. inff.* aus dem hinteren Horn des Seitenventrikels und dem unteren Theil des C. callosum. 3) *V. azygos conarii* M. J. Weber aus dem Conarium und den Corpp. quadrigemina. 4) *Vv. cerebri postt. inff.*[3]) von der unteren Fläche der hinteren Grosshirnlappen und 5) *Vv. cerebelli supp. mediae*[4]) von der Oberfläche des Kleinhirns.

Die beiden letztgenannten Venengruppen können zum Theil weiter rückwärts in den Sinus perpendicularis oder transversus, Venen von der inneren Fläche der hinteren Grosshirnlappen in den Sinus sagittalis inf. einmünden. Ausschliesslich in den Sinus transversus und zwar in den Seitentheil desselben gelangen die *Vv. cerebelli supp. laterales*, während in die Kreuzungsstelle der Sinus an der Protuberantia occip. int. eine *V. azygos cerebelli post.* M. J. Weber sich ergiesst, welche aus Aesten des Vermis inf. zusammengesetzt wird und geschlängelt am hinteren Ausschnitt des Kleinhirns aufsteigt.

c. Zu den unteren Gehirnvenen[5]) gehört die *V. cerebri media*[6]), die Begleiterin der Arterie gleichen Namens, welche in der seitlichen Grosshirnspalte von Zweigen des vorderen und hinteren Lappens gebildet wird, mit basalen Zweigen der V. cerebri ant. anastomosirt und in dem Sinus cavernosus oder sphenoparietalis endet. Ihr Kaliber schwankt je nach der Zahl der Venen der Hirnbasis, welche sich der V. cerebri aut. zuwenden. Eine *V. anastomotica magna* Trolard setzt sich aus Venen der mittleren Region der seitlichen Oberfläche der Hemisphären zusammen; seltener entspringt sie aus dem Sinus sagitt. sup. Ihr Stamm läuft ab- und vorwärts in der queren Hirnspalte, tritt am Rande des Orbitalflügels in die fibröse Hirnhaut, durchsetzt innerhalb derselben die mittlere Schädelgrube und öffnet sich in der Mitte, zuweilen auch in der vorderen Spitze des Sin. petros. sup. Die *V. ophthalmo-meningea* Hyrtl[7]), von wechselndem Kaliber, geht von der Gegend der seitlichen Grosshirnspalte zum Sinus sphenoparietalis, oder über denselben weg zu den Venenstämmen der Augenhöhle. Im letzteren Falle findet man sie zuweilen mit Klappen versehen, welche die Bewegung des Blutes nur in Einer Richtung und zwar von der Augen- zur

---

[1]) V. *ascendens s. basilaris* Rosenthal. V. *cerebralis inf.* Krause. V. *basilaris Rosenthalii* Hyrtl. [2]) *V. corporis callosi.* V. *mesolobica ant.* Breschet. [3]) V. *cerebri mediana inf.* Cruv. [4]) *Vv. cerebelli periphericae supp. mediae* M. J. Weber. V. *cerebelli sup. mediana* Cruv. [5]) *Vv. majores cerebri periphericae inff.* M. J. Weber. [6]) *V. fossae Sylvii* aut. [7]) Oesterr. Zeitschr. f. prakt. Heilk. 1859, Nr. 46.

Schädelhöhle gestatten. Kleinere Venen aus der mittleren Region der Hirnhasis gehen zu den Sinus intercavernosus und petrosus sup., welcher letztere auch Venen von beiden Flächen des Kleinhirns aufnimmt; die Venen der unteren Fläche der Kleinhirnhemisphären, des Pons und der Med. oblongata entleeren sich in die Sinus petros. inf., occipitalis und in den unteren Theil des Sinus transversus.

b. Aus der fibrösen Hirnhaut.

b. Aus d. fibr. Hirnh.

Die Sinus sagittales nehmen aus der Falx cerebri, der Sinus cavernosus aus dem Tentorium eine Reihe venöser Stämmchen auf; auch den übrigen Sinus wenden sich aus den ihnen benachbarten Regionen der fibrösen Hirnhaut feine venöse Aestchen zu. Die laterale Spitze des Sinus sphenoparietalis communicirt durch eine ansehnliche Anastomose mit den Venenstämmen, welche die A. meningea media begleiten.

Von den beiden Venen, die die A. meningea media begleiten, zeichnet sich öfters die Eine, meistens die vordere, durch grösseres Kaliber aus (Trolard).

c. Aus den Schädelknochen.

c. Aus d. Schädelknochen. Vv. diploicae.

Der Plexus basilaris ist fast ausschliesslich zur Aufnahme der Venen bestimmt, welche aus den den Wirbelkörpern analogen Theilen des Schädels, aus den Körpern des Hinterhaupts- und Wespenbeins hervortreten. Das venöse Blut der platten Schädelknochen, insbesondere der Schädeldecke, sammelt sich in verhältnissmässig weiten Röhren, *Vv. diploicae* [1]), die die Diploë netzförmig durchziehen. Sie liegen in platten Canälen, deren äusserst dünne, bindegewebige Auskleidung zugleich die einfache Gefässhaut repräsentirt [2]). Durch zahlreiche, feinere und stärkere Poren stehen die Vv. diploicae von diesen Canälen aus mit den an der Oberfläche des Schädels verlaufenden Venen und mit den Vv. meningeae mediae in Verbindung. An bestimmten Stellen gehen sie durch weitere und beständigere Oeffnungen in die äusseren

---

[1]) *Vv. diploïticae.* [2]) Ueber diesen histologischen Punkt sind die Meinungen noch getheilt. Breschet entgegen, dessen Schilderung ich folge, behauptete Deutsch (De penitiori ossium structura. Wratisl. 1834), dass die Venen ihre Canäle nicht ausfüllen, sondern einen Raum übrig lassen, der von Mark eingenommen werde. Allein die von Deutsch beschriebenen Canäle weichen auch im Verlauf von den Breschet'schen ab und scheinen nichts anderes, als zufällig erweiterte Markcanäle zu sein. Miescher (De inflammatione ossium. Berol. 1836, p. 58) konnte sie nicht wiederfinden, bestätigt dagegen nach eigenen Beobachtungen die Angaben von Breschet. Indessen tritt auch Kobelt (Arnold's Anatomie I, 244), dessen Untersuchungen sich unzweifelhaft auf die Breschet'schen Canäle beziehen, auf Deutsch's Seite: er fand die zarten Venenwandungen überall von einer Markschichte umgeben und die äusseren und inneren Oeffnungen der Canäle nur deshalb enger, als das Lumen der Canäle selbst, weil sich die Venenwand beim Austritt aus dem Canal an den Rand der Oeffnung befestigt. Vielleicht begründet das Alter einen Unterschied, und wenn, nach Breschet's und Arnold's Angabe, die Canäle sich mit den Jahren einfach oder varikös erweitern, so könnte der Erweiterung ein Schwunden des Marks vorangehen.

Schädelvenen, meistens aber zugleich auch in die Sinus der fibrösen Hirnhaut über; sie erzeugen durch diese Zweitheilung ihres Ausflusses die sogenannten Emissarien oder, wie man die Thatsache mit gleichem Rechte bezeichnen kann, sie senken sich in die die äusseren und inneren Schädelvenen direct verbindenden Emissarien ein.

So lange die Knochen der Schädeldecke noch verschiebbar verbunden sind, hat jeder sein abgeschlossenes Venensystem; später bildet sich ein durch die ganze Schädeldecke zusammenhängendes Netz aus, dessen Hauptstämme vertical und gegen die Schädelbasis verlaufen. Zahl und Anordnung der-

Fig. 144 *).

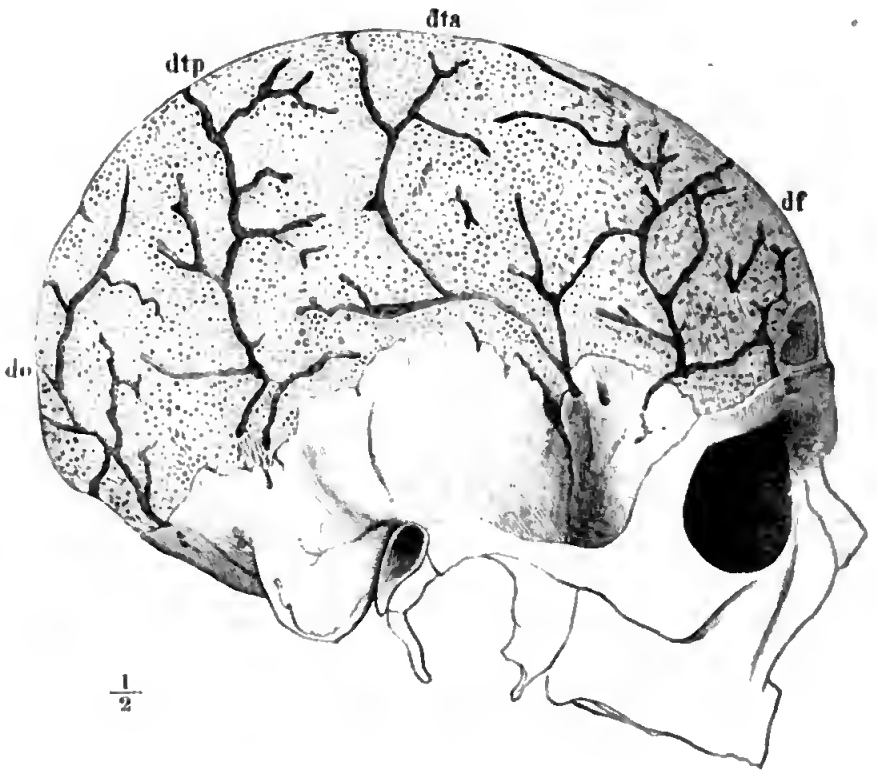

Schädel, dessen diploische Canäle durch Entfernung der äusseren Tafel geöffnet sind. *df* V. diploica frontalis. *dta, dtp* V. diploica temporalis ant. und. post. *do* V. diploica occipitalis.

selben ist schwankend und selten ganz symmetrisch; nach Breschet's Vorgang unterscheidet man vier Stämme jederseits, und zwar:

1. *V. diploica frontalis* (Fig. 144 *df*), mündet in die V. frontalis und in den Sinus sagittalis sup.

2. *V. diploica temporalis ant.* (*dta*), mündet in eine V. temporalis prof. und in den Sinus sphenoparietalis.

3. *V. diploica temporalis post.* (*dtp*), mündet durch das Emissarium mastoideum in die tiefen Venen der Ohr- und Hinterhauptsgegend und in den Sinus transversus.

*) Nach Breschet, a. a. O. Livr. VI, pl. I, Fig. 2.

4. *V. diploica occipitalis* (*do*), mündet in eine V. occipitalis oder einen Sinus transversus oder durch eine Art Emissarium auf der Protuberantia occipitalis zugleich in eine V. occipitalis und in die Kreuzungsstelle der Sinus.

Häufig reducirt sich die Zahl der Stämme durch den Zusammenfluss der V. diploica frontalis mit der temporalis ant., oder der beiden temporales unter sich, oder der Vv. diploicae occipitales der beiden Körperhälften zu einem gemeinsamen, unpaaren Stamm.

d. Aus den äusseren Schädelvenen.

Emissaria.

d. Aus d. äusseren Venen. Emissaria.

Ich zähle hierher alle in Löchern und Canälen des Schädels enthaltenen Anastomosen zwischen den Sinus der fibrösen Hirnhaut und den auf der Aussenseite des Schädels verlaufenden Venen, wenn man auch viele, ja die meisten derselben nicht als Zuflüsse, sondern vielmehr als Abzugscanäle der Sinus zu betrachten gewöhnt ist. Allerdings sind die äusseren Venen eher im Stande, sich den Schwankungen des Blutdrucks und der Blutfülle anzupassen, als die im Schädel eingeschlossenen, und deshalb dazu geeignet, bei Stauungen des Blutes im Kopfe das Blut aus den Hirnvenen abzuleiten. Aber aus dem gleichen Grunde müssen auch im umgekehrten Fall, wenn der Blutgehalt der Schädelhöhle sich mindert, die Emissarien dazu dienen, die inneren Gefässe durch Zufuhr von aussen gefüllt zu erhalten.

In den Schädelöffnungen, durch welche die inneren und äusseren Venen communiciren, machen die anastomotischen Venenäste entweder den einzigen oder doch wesentlichen oder einen nur untergeordneten Bestandtheil des Inhalts aus. Nur die in Oeffnungen der ersten Art enthaltenen Venen führen den Namen Emissarien, obschon sie in ihrer Bedeutung und häufig auch im Kaliber nicht verschieden sind von den Zweigen, welche einzelne Nerven- oder Arterienstämme bei ihrem Austritt aus dem Schädel oder ihrem Eintritt in denselben begleiten.

1. Unter den eigentlichen Emissarien sind die ansehnlichsten und beständigsten die *Emissaria mastoidea* in den Forr. mastoidea (Knochenl. S. 149), durch welche zugleich die Rr. meningei, Aeste der A. occipitalis, in die Schädelhöhle dringen. Die Emissaria mastoidea verbinden die Vv. occipitales mit dem absteigenden Theil des Sinus transversus.

2. *Emissarium condyloideum* [1]) verläuft im Can. condyloideus (Knochenl. S. 105), zwischen dem Anfang des Plexus vertebralis cervicalis und dem unteren Ende des Sinus transversus.

3. *Emissarium parietale*, im For. parietale (Knochenl. S. 171), zwischen den äusseren Venen der Schädeldecke und dem Sinus sagittalis sup.

4. Ein *Emissarium occipitale* m., welches auf der Protuberantia occip. nach aussen mündet, stellt eine feine und meistens etwas gewundene Communication zwischen den Vv. occipitales und der Kreuzungsstelle der Sinus her und nimmt den unpaaren Stamm der Vv. diploicae occipitales auf.

[1]) *Emissarium occipitale.*

5. In den Can. caroticus erstreckt sich eine Fortsetzung des Sinus cavernosus [1]) geflechtartig längs der Carotis hinab und geht in variabler Entfernung von der unteren Mündung des Canals in ein Netz feiner Venen über, welche die Arterien umstricken und zu einem oder mehreren Stämmchen vereinigt in den Stamm der V. jugularis int. münden (Rektorzik).

6. Der Sinus cavernosus entsendet durch das For. ovale ein paar Venen, welche, nachdem sie sich mit Zweigen der Vv. meningeae verbunden haben, den dritten Ast des N. trigeminus geflechtartig umgeben und in dem Venenplexus der Unterschläfengrube enden (Nuhn [2]). Seltener wird auch der zweite Ast des N. trigeminus von Venenzweigen aus dem Sinus cavernosus begleitet.

7. Auch durch die Bindegewebsmasse, die das For. lacerum erfüllt, verlaufen Venen, welche einerseits mit dem Sinus cavernosus, andererseits mit den Venen der äusseren Fläche der Schädelbasis zusammenhängen.

8. Der N. hypoglossus ist bei seinem Austritt aus dem Schädel von einem Venenkranz [3]) umgeben, welcher mit dem Sinus occipitalis communicirt und zwei Venen im Can. hypoglossi abwärts sendet, die, nachdem sie innerhalb des Canals einige kleine Knochenvenen aufgenommen haben, die Eine im Plexus vertebralis, die andere in der vom Sinus petrosus inf. ausgehenden Vene enden [4]).

e. Aus dem Gehörapparat.

e. Zufl. a. d. Gehörapp.

Venen der Paukenhöhle gelangen durch feine Oeffnungen der Fissura petrosquamosa zu den Venen der fibrösen Hirnhaut und durch deren Vermittelung in den Sinus petros. sup. In denselben, direct oder ebenfalls durch Vermittelung einer V. meningea, gelangt die in dem Aquaeductus vestibuli enthaltene Vene, welche aus Aesten der Bogengänge zusammengesetzt wird. *Venae auditivae intt.* verlaufen mit der gleichnamigen Arterie (u. dem N. acusticus) im Porus acust. int.; sie münden in das untere Ende des Sinus petros. inf. oder des Sinus transversus. Wie sich diese Venen und die im Aquaeductus cochleae abwärts verlaufende Vene zu den spiraligen Venen des Modiolus (Eingewdl. S. 802) und des Ductus cochlearis (ebendas. S. 834) verhalten, bleibt noch zu ermitteln.

f. Zufl. a. d. Orbita.

f. Aus der Orbita.

Vv. ophthalm.

Das Blut, welches die V. ophthalmica der Orbita zuleitet, vertheilt sich beim Rückfluss auf zwei Venenstämme, die *V. ophthalmica sup.* [5]) und *inf.* [6]). Die V. ophthalmica sup., die stärkere von beiden, entspricht in Verlauf und

---

[1]) *Pars intra can. caroticum* des *Sinus caroticus* Rektorzik. [2]) Untersuch. und Beobachtungen aus dem Gebiete der Anatomie etc. Heidelb. 1849, Heft 1, S. 6. [3]) *Circellus venosus hypoglossi* Luschka (Müll. Arch. 1856, S. 79). [4]) Nach Troland gehen sie in eine Vene, *Confluens condyloid. ant.*, über, welche die Grube, in deren Grund der Can. hypoglossi mündet, einnimmt. [5]) *V. ophthalm. interna s. cerebralis.* [6]) *V. ophthalm. externa s. facialis.*

Verästelung ziemlich genau der gleichnamigen Arterie; die V. ophthalmica inf. geht am Boden der Orbita rückwärts und nimmt der V. ophthalm. sup. einige Muskel- und Ciliarvenen, sowie die durch die Canäle des Jochbeins verlaufenden Venenzweige ab. Die V. ophthalmica sup. tritt durch die Fissura orbitalis sup. neben dem Ursprunge des M. rectus oculi sup. in die Schädelhöhle und senkt sich in den Sinus cavernosus ein. Die V. ophthalmica inf. gelangt gleichfalls durch die Fissura orbit. sup. in den Sinus cavernosus oder in die V. ophthalm. sup. oder sie verlässt die Orbita durch die Fissura orbitalis inf., wendet sich abwärts zum Plexus pterygoideus (Fig. 146 *oi*) und steht nur durch eine Anastomose mit der V. ophthal. sup. in Verbindung.

Was die Richtung des Blutstroms in den Orbitalvenen betrifft, so scheinen sie sich vorzugsweise in die V. facialis und nur zum geringen Theil in den Sinus cavernosus zu entleeren und bei Hirudruck selbst zur Ableitung des Blutes aus dem Sinus cavernosus zu dienen (Sesemann).

Die älteren Beschreibungen sprechen von einer Erweiterung, *Sinus ophthalmicus*, an der Uebergangsstelle der V. ophthalm. sup. in den Sinus cavernosus. Sesemann (Arch. f. Anat. 1869, 154) konnte dieselbe nicht bestätigen, fand vielmehr die Vene regelmässig an der Einmündungsstelle enger.

Die V. ophth. sup. geht am medialen Augenwinkel aus einem mit den Gesichtsvenen communicirenden Netz hervor, welches der peripherischen Verzweigung der Aa. frontalis, nasalis und supraorbitalis entspricht (Fig. 146 *os*). Der bedeutendste Ast gelangt mit der A. nasofrontalis, etwas oberhalb und lateralwärts von derselben, zwischen Trochlea und Lig. palpebrale mediale, an die mediale Wand der Orbita; er nimmt eine Vene von der Gegend des Thränensacks [1]) und eine vordere und hintere *V. ethmoidalis* auf, von welchen, im Gegensatz zu den Arterien, die hintere die stärkere und beständigere ist (Walter [2]). Weiterhin vereinigt sich diese *V. nasofrontalis* [3]), während sie über den N. opticus an die laterale Seite des Bulbus tritt, mit der *V. supraorbitalis*, *lacrymalis*, mit den *Vv. musculares* und *ciliares posteriores*, welche alle, wenn auch nicht in Begleitung der gleichnamigen Arterien, doch denselben ähnlich und in ebenso verschiedenen Combinationen verlaufen. So verhalten sich auch die *Vv. ciliares antt.* als Aeste der Vv. musculares; eine Verschiedenheit zwischen arteriellen und venösen Ciliargefässen findet sich erst in deren feineren peripherischen Verzweigungen. Die Vv. ciliares antt. sind, wie die entsprechenden Arterien, Aeste der Muskelgefässe, aber gewöhnlich den Arterien an Zahl überlegen, zwei bis drei von jedem Muskel; sie zerfallen, wie die vorderen Ciliararterien, in Zweige der Sclera (Fig. 145 *), in episclerale und perforirende Zweige. Die *Vv. episclerales* (× × ×) wurzeln in dem Randschlingennetz des Hornhautfalzes und stehen durch *Rr. conjunctivales antt.* (× ×) mit den *Rr. conjunctivales postt.* der *Vv. palpebrales* (×) in Verbindung: sie begleiten meist paarweise die arteriellen Aeste, sind feiner als diese und von mehr gestrecktem Verlauf (Leber). Die Venenzweige, welche den perforirenden Arterienzweigen (***) entsprechen, reichen

[1]) *V. sacci lacrymalis.* [2]) *De venis oculi.* Berol. 1778. [3]) Wegen dieser Benennung verweise ich auf die Beschreibung der *A. ophthalmica.*

nicht bis zur Iris; sie stammen aus dem Ciliarmuskel in der Nähe seines vorderen Randes und geben, während sie die Sclera durchsetzen, vorwärts Zweige ab, durch welche sie mit dem *Sinus venosus* der Cornea [1]) in Verbindung treten. Durch diese Zweige allein hängt der Sinus venosus mit dem Gefässsystem des Bulbus zusammen und muss demnach als eine Art Reservoir für das Blut des Ciliarmuskels betrachtet werden. Vermöge der Anastomosen, welche die Vv. ciliares antt. im Ciliarmuskel mit Zweigen der Vv. ciliares postt. eingehen, dienen sie gelegentlich als Abzugsquelle für das Venenblut der Choroidea.

Die eigentlichen Venen der Choroidea sind die *Vv. ciliares postt.* (*c'*) [2]), deren wirtelförmige Wurzeln das charakteristische Ansehen der äusseren Fläche der Choroidea erzeugen (Eingewdl. S. 642). Die vier bis sechs Stämme, welche in der Gegend des Aequators des Auges die Sclera durchbohren und direct in die V. ophthalmica oder in Muskelvenen übergehen, repräsentiren

Fig. 145 *).

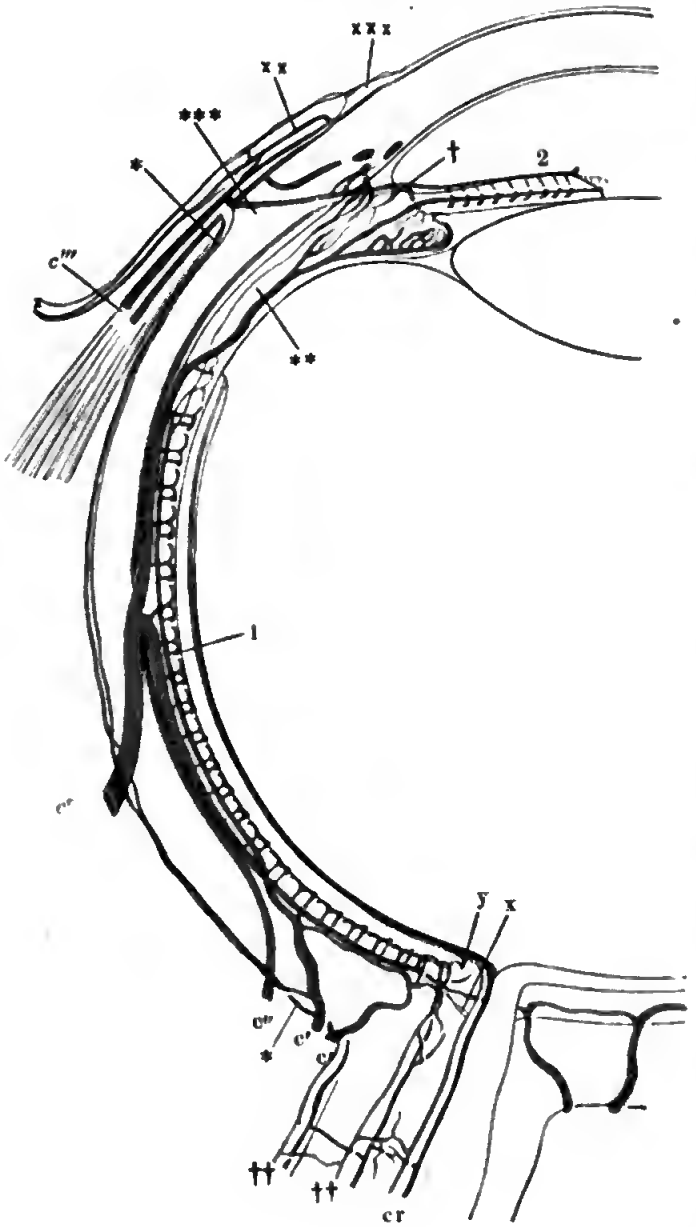

[1]) *Circulus venosus ciliaris* Leber. [2]) *Vv. vorticosae.*

Schematische Darstellung der Arterien und Venen des Bulbus; Horizontalschnitt. 1 Capillarschichte der Choroidea. 2 Iris. *cr* A. u. V. centralis retinae. *c' c'* Aa. ciliares postt. breves. *c''* A. ciliaris longa. *c'''* A. und V. ciliaris anterior. *c'* V. ciliaris post. *x* Anastomosen der Vasa centr. retinae mit den Vasa ciliaria postt. *y* Anastomose der Ciliargefässe mit den Gefässen der Retina an der Eintrittsstelle des N. opticus. † Circulus arteriosus iridis, Querschnitt. †† Gefässe der Vagina n. optici. * Gefässe der Sclera. ** Rücklaufende Aeste der Aa. ciliares anteriores. *** Durchbohrende Aeste derselben. × Vasa conjunctivalia postt. ×× Vasa conjunct. antt. ××× Randschlingennetz der Cornea.

*) Mit einigen Abänderungen nach Leber, a. a. O. S. 29.

die kurzen und langen hinteren Ciliararterien [1]), indem sie nicht nur aus der Choroidea und dem Corpus und den Processus cill., sondern auch aus der Iris ihr Blut empfangen. Kleinere Venen, *Vv. ciliares postl. breves*, welche zwischen den hinteren Ciliararterien (c', c') den Bulbus verlassen, entsprechen lediglich den Sclerazweigen dieser Arterien und beschränken sich auf die Sclera und die Scheide des N. opticus, durch die sie mit der V. centralis retinae anastomosiren. Die Venen der Iris gehen zwischen den Ciliarfortsätzen, die Venen dieser Fortsätze auf dem freien Rande derselben rückwärts zu den zahlreichen, im Orbiculus ciliaris verlaufenden Venen, die auch noch einen Theil der Venen des M. ciliaris aufnehmen und an der Gränze des Orbiculus ciliaris gegen die eigentliche Choroidea auf die äussere Fläche dieser Membran übertreten.

Die *V. centralis retinae* setzt sich aus Aesten zusammen, die den arteriellen Retinagefässen folgen, mehr oder weniger geschlängelt, ein oder mehrmals mit denselben gekreuzt (Magnus) [2]). Sie geht mit den Ciliarvenen an der Eintrittsstelle des Sehnerven und nur an dieser dieselben Verbindungen ein, wie die entsprechenden Arterien. Sie mündet in den Sinus cavernosus oder in die V. ophthalm. sup., mit der sie auch im ersten Fall anastomosirt, selten in die V. ophthalm. inf. [3]).

++ Collaterale Aeste.

1. Die Vene des Aquaeductus cochleae.

†† Collat. Aeste der V. jugul. int. 1. V. aquaed. cochl.

Wegen des Verlaufs dieser kleinen, in den Bulbus der V. jugularis int. mündenden Vene verweise ich auf die Eingeweidelehre S. 804.

2. V. petrosa inf.

Die Fortsetzung des Sinus gleichen Namens, welche, im Foramen jugulare durch die drei vorletzten Gehirnnerven von der V. jugularis int. geschieden, dicht unter der Schädelbasis oder weiter abwärts in diese Vene übergeht. Sie nimmt einen Ast aus dem den N. hypoglossus umgebenden Gefässkranz auf (S. 358). 2. Petr. inf.

3. Vv. pharyngeae *ph.*

Aus dem Plexus pharyngeus [4]), welcher die äussere Fläche des Pharynx bedeckt, entstehen beiderseits mehrere Stämme [5]), welche einzeln oder ver- 3. Pharyng.

---

[1]) Die durch Zinn eingeführte Unterscheidung der *Ve. ciliares postt.* in lange und kurze verwirft Leber, da Venen vom Verlauf der *Aa. ciliares longae* nicht existiren. Er sah nur zuweilen zwei Venen des Ciliarmuskels die Aeste einer *A. ciliaris longa* eine Strecke weit begleiten und sich zu einem gemeinschaftlichen Stämmchen verbinden, das dann aber immer am hinteren Rande des Ciliarmuskels in einen der zu den Wirbelvenen gehenden Aeste einmündete (Archiv f. Ophthalmol. Bd. XI, Abth. 1, S. 24). [2]) S. oben S. 115. [3]) Eine zusammenhängende Darstellung der Circulationsverhältnisse des Bulbus, auf die ich verweise, giebt Leber im Handb. d. Ophthalmol. I, 302. [4]) *Plexus pharyng. superficialis* Cruv. im Gegensatz zu dem tiefen, zwischen Schleimhaut und Muskelhaut ausgebreiteten Venennetz. [5]) *V. pharyngea sup.* u. *inf.* M. J. Weber.

einigt, höher oder tiefer, direct oder durch Vermittelung der V. lingualis oder thyreoidea in die V. jugularis int. (oder auch in die V. facialis comm. oder post.) münden (Fig. 146).

In den Plexus pharyngeus ergiessen sich Venen von den tiefen vorderen Nackenmuskeln, von der Tuba und dem Gaumen, *Rr. meningei* und *tidiani*. Er anastomosirt mit den Vv. occipitales, mit den Plexus vertebralis und pterygoideus.

4. V. lingualis.

4. Lingual. Die V. lingualis entspringt in der Zunge und deren Umgebung mit drei Wurzeln, welche dem Stamm der Zungenarterie und seinen beiden Aesten, den Aa. dorsalis linguae und sublingualis, entsprechen, aber in ihrer relativen Stärke von den Verzweigungen der A. lingualis abweichen. Zwei Venen, welche die A. lingualis in der Substanz der Zunge begleiten und mit ihren Anastomosen umspinnen (Fig. 146 *l*)[1]), sind von nur geringem Kaliber, indess aus einem starken, submukösen Gefässnetz auf dem Rücken der Zunge, welches auch von der Tonsille und der Epiglottis her Zufluss erhält, eine oder zwei ansehnliche *Vv. dorsales linguae*[2]) (*dl*) hervorgehen und die der A. sublingualis entsprechende Vene sich ebenfalls durch ihre Stärke auszeichnet. Diese *V. sublingualis* (*s*)[3]) beginnt neben der Endigung des Stammes der A. lingualis an der Zungenspitze, verläuft aber an der lateralen Fläche des M. hyoglossus, streckenweise in Gemeinschaft mit dem Ductus submaxillaris, und empfängt Aeste von der Submaxillar- und Sublingualdrüse, von den Muskeln der Submaxillargegend und der Zunge und von einem Venenplexus, der den Seitenrand der Zunge einnimmt. Die Gefässe dieses Plexus sind zuweilen mit Klappen versehen, welche das Vordringen der Injectionsmasseu in peripherischer Richtung verhindern (Cruveilhier).

Der eine oder andere dieser Aeste anastomosirt abwärts mit der V. thyreoidea sup., aufwärts mit dem Plexus pharyngeus. Häufig münden sie, statt sich zu Einem Stamm zu vereinigen, gesondert in die V. jugularis int. oder auch in die V. facialis comm. oder post., ja selbst in Zweige der V. jugularis ext. Ebenso oft vereinigt sich die V. lingualis mit einer V. pharyngea oder thyreoidea sup. zu einem gemeinschaftlichen Stamm.

5 V. facialis comm. *fc.*

5. Facialis comm. Die Beschreibung dieser unter einem spitzen Winkel in die V. jugularis int. mündenden Vene folgt weiter unten.

6. Vv. thyreoideae supp. *tsu*[4]).

6. Thyreoid. supp. Die A. thyreoidea sup. begleiten in der Regel zwei Venen, von welchen die untere[5]) öfters weit nach unten abrückt. Mit der oberen verbinden sich

---

[1]) *Venae linguales profundae s. propriae* Cruv. [2]) *Veine satellite du nerf lingual* Cruv. [3]) V. *ranina* aut. [4]) *V. thyro-laryngea* Cruv. [5]) V. *thyreoidea media* aut. V. *thyr. media s. inferior* Arnold.

die *V. sternocleidomastoidea* und die *V. laryngea sup.*, doch geht die letztere auch direct in die V. jugularis int. oder facialis über. Durch Submaxil-

Fig. 146.

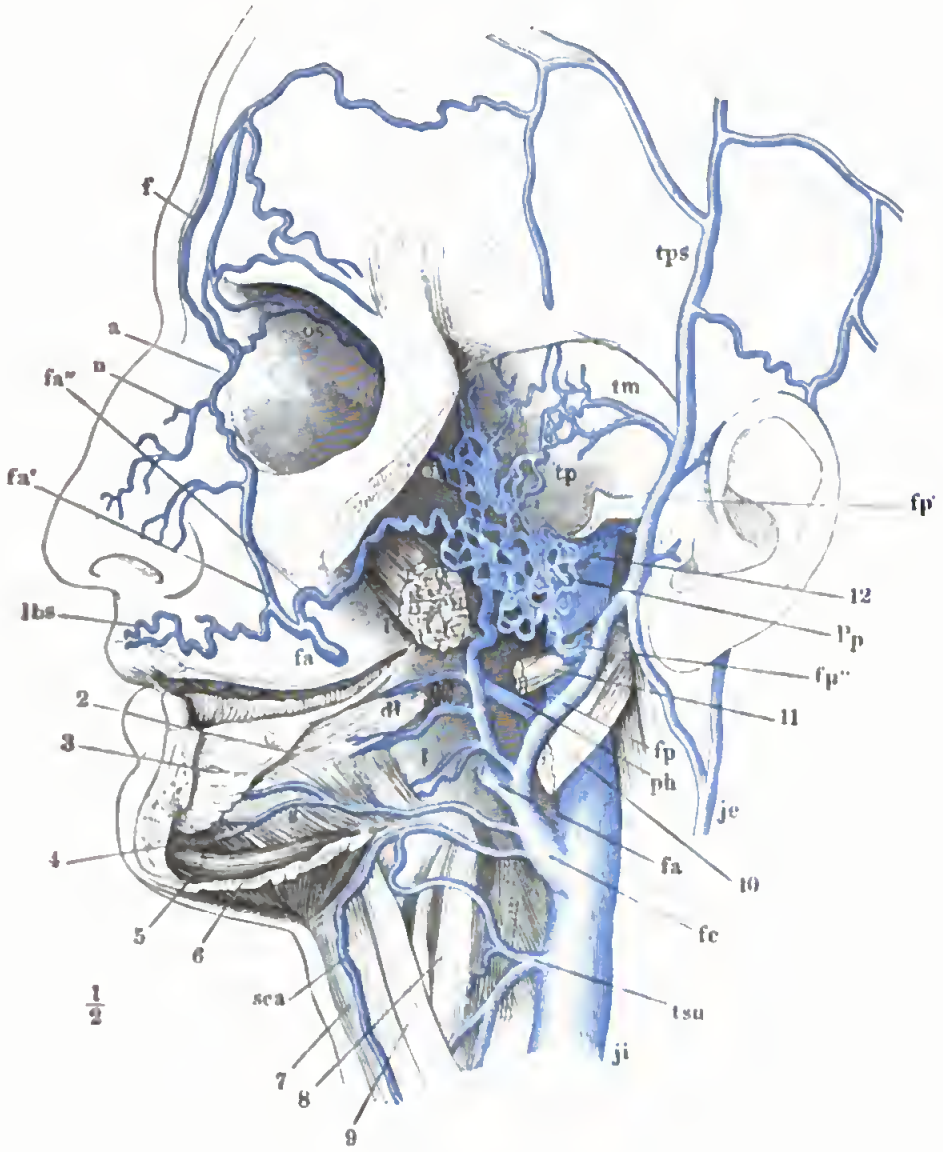

Aeste der V. jugularis int. u. der V. facialis comm. Der Jochbogen und die linke Seitenhälfte des Unterkiefers nebst dem Masseter ist entfernt, die Orbita entleert. 1 M. pterygoid. ext., dicht am Ursprung abgeschnitten. 2 M. styloglossus, Zungeninsertion. 3 Sublingualdrüse. 4 M. hyoglossus. 5 M. geniohyoideus. 6 M. mylohyoideus, an der Kieferinsertion durchschnitten. 7 M. sternohyoideus. 8 M. thyreohyoideus. 9 M. omohyoideus. 10 M. stylohyoideus. 11 M. styloglossus, am Ursprung abgeschnitten. 12 M. stylopharyngeus. *ji*, *je* V. jugularis int. u. ext. *ph* V. pharyngea. *dl* V. dorsalis linguae. *l* Vv. linguales. *s* V. sublingualis. *tsu* V. thyreoidea sup. *fc* V. facialis comm. *fa*, *fa* V. facialis ant., aus welcher ein Stück ausgeschnitten. *fa'* Oberflächlicher, *fa''* tiefer Zweig derselben. *f* V. frontalis. *a* V. angularis. *os* V. ophthalmica sup. *n* V. nasalis. *lbs* V. labialis sup. *fp* V. facialis post. *fp'*, *fp''* Oberflächlicher, tiefer Zweig derselben. *tps*, *tm*, *tp* V. temporalis superficialis, media u. prof. *Pp* Plexus pterygoideus. *oi* V. ophthalmica inf. *sca* V. subcutanea colli ant.

lardrüsenäste anastomosirt die V. thyreoidea sup. mit der V. lingualis, durch die Schilddrüsenäste mit der V. thyreoidea inf.

II. V. jugularis externa je[1]).

II. Jug. ext. Diese Vene, welche in ihrem Ursprung der A. auricularis post. und einem Theil der A. occipitalis entspricht, selbst aus der Schädelhöhle Zufluss erhält und, wenn sie nicht die V. facialis comm. ganz in sich aufnimmt, doch meistens durch die Verbindung mit dem hinteren Aste derselben auch die Endäste der Carotis ext., die Aa. temporalis superficialis und maxillaris int. repräsentirt, gestaltet sich im weiteren Verlauf am Halse zur Hautvene und sammelt in der Regel vor ihrer Verbindung mit der V. jugularis int. und subclavia das Blut der übrigen oberflächlichen Halsvenen.

Je nach dem Antheil, den die Aeste der V. facialis an der Bildung der V. jugularis ext. nehmen, erscheint der Stamm derselben als Fortsetzung mehr der hinter oder der vor dem Ohr befindlichen Venen. Danach wechselt auch das Kaliber des Stamms und davon wieder hängt es ab, ob die zur V. jugularis ext. hinzutretenden Hautvenen des Halses sich wie collaterale ausnehmen oder als gleichwerthige mit der V. jugularis ext. zu einem Stamme zusammenzukommen scheinen. Der V. jugularis ext. coordinirt sind sie jedenfalls, wenn sie, wie es nicht selten geschieht, statt in diese Vene, neben ihr in die V. subclavia oder jugularis int. münden.

Die Venen, aus welchen der Anfang der V. jugularis ext.[2]) sich entwickelt, begleiten zum Theil die A. occipitalis, zum Theil bilden sie ein weitläufiges Netz in der hinteren Ohrgegend (Fig. 146), in welches häufig das Emissarium mastoideum sich öffnet. Indem der Stamm am vorderen Rande des M. sternocleidomastoidens abwärts geht, verstärkt er sich durch die V. facialis comm. oder post. oder durch einen anastomotischen Zweig derselben (Fig. 59, 146), Gefässe, deren Kaliber wieder nach der Zahl der collateralen Aeste variirt, welche die V. facialis post. von der V. jugularis int. übernimmt. Mit der V. facialis ant. oder communis, wenn dieselbe in die V. jugularis int. geht, oder direct mit der letzteren steht die V. jugularis ext. durch einen mehr oder minder ansehnlichen Zweig in Verbindung, der die untere Spitze der Parotis durchsetzt. Sie geht sodann in fast verticaler Richtung, die Faserung des M. sternocleidomastoideus spitzwinklig kreuzend, über die äussere Fläche dieses Muskels abwärts, allein von der Haut und dem M. subcutaneus colli bedeckt und daher bei jeder Stauung im Gebiete der V. cava sup. äusserlich sichtbar. Hinter der Clavicularportion des M. sternocleidomastoideus, bald vor, bald hinter dem hinteren Bauch des M. omohyoideus, dringt sie durch die oberflächliche Halsfascie in die Tiefe und zuletzt medianwärts gegen die V. anonyma vor (Fig. 140). Mit

---

[1]) *V. jugularis ext. post. V. cutanea colli post. s. maj.* M. J. Weber. Mittlerer Ast der *V. jugularis ext.* heisst sie bei den Autoren, welche (wie Weber-Hildebr.) den Namen *jugularis ext.* auf den gemeinsamen kurzen Stamm der Hautvenen des Halses beschränken. [2]) *V. auricularis post.*

Google

dem Rande der zu ihrem Durchtritt bestimmten Oeffnung der Fascie ist sie fest verwachsen und dadurch verhindert, zu collabiren.

Die V. jugularis ext. hat eine zweitheilige Klappe an der unteren Mündung oder dicht oberhalb derselben und häufig eine zweite ungefähr in der Mitte des Halses, selten noch eine dritte zwischen jenen beiden (Struthers).

Die collateralen Aeste der V. jugularis ext. stammen theils aus der Nacken-, theils aus der vorderen Halsgegend.

† Hintere Aeste.

1. V. subcutanea colli post. *scp* [1]).

† Hintere Aeste. 1. Subcut. colli post.

Diesen Namen mag eine Vene führen, die aus dem Netz der Hinterhauptsvenen, welches seinen Hauptabfluss in den Plexus vertebralis hat, oberflächlich hinter dem M. sternocleidomastoideus herabgeht und sich ungefähr in der Mitte des Halses entweder unter spitzem Winkel in die V. jugularis ext. einsenkt (Fig. 59) oder vorher mit einem mehr horizontal verlaufenden, unter dem M. trapezius entspringenden Stämmchen verbindet. Dies Stämmchen, welches der A. cervicalis superficialis entspricht, wendet sich ebenso häufig der folgenden Vene zu.

2. V. transversa colli *tc*.

2. Transv. colli.

In Ausbreitung und Verlauf ähnlich der gleichnamigen Arterie (Fig 59), häufig mit der V. transversa scapulae zu Einem Stamme verbunden; mündet in beiden Fällen auch in die V. subclavia. An der Mündung oder über derselben mit einer Klappe versehen.

†† Vordere Aeste.

Vv. subcutaneae colli antt. m. *sca* [2]).

†† Vordere Aeste. Subcut. colli antt.

Den Raum zwischen den beiderseitigen Vv. jugulares externae nimmt ein weitläufiges subcutanes Venennetz ein, dessen Form und Kaliber gleichen Schwankungen unterliegen. Oben hängt es mit den submentalen und selbst mit den labialen Aesten der V. maxillaris ext. oder direct mit der V. facialis comm. zusammen (Fig. 146); unten schliesst es mit einer transversalen

---

[1]) *V. cutanea cervicis magna* M. J. Weber. *V. jugularis ext. post.* Hyrtl. *V. cervicalis superficialis* Luschka. [2]) *V. subcutanea colli* Luschka. *V. cutanea colli ant. V. jugularis ant. s. ant. externa. V. superficialis colli ant.* Krause. *V. mediana colli* Breschet. Der Breschet'sche Name wird meistens den übrigen synonym, jedoch auch zur Bezeichnung eines von der *V. jugularis ant.* verschiedenen, der Mittellinie mehr genäherten, immerhin paarigen Astes gebraucht (Hyrtl).

Vene [1]) ab, welche hinter, selten vor den Ursprüngen der Mm. sternocleidomastoidei die beiden Vv. jugulares extt. verbindet, oft aber auch ein- oder beiderseitig in die V. subclavia oder anonyma übergeht (Fig 140). In dies transversale Gefäss münden die verticalen Stämmchen, welche, wie es häufig der Fall ist, in dem Netze sich auszeichnen, einer oder zwei jederseits, die beiden medialen in der Mittellinie des Halses dicht neben einander und zuweilen stellenweise oder in der ganzen Länge zu einer unpaaren, medianen Vene verschmolzen. Neben diesen oberflächlichen Venen des Halses nimmt die transversale subcutane Vene Anastomosen von den Vv. thyreoideae und zuweilen von den Vv. mammariae intt., sowie in der Brustwand aufsteigende Hautvenen auf. Aber auch sie ist oft nur unvollständig entwickelt; das Mittelstück kann fehlen und dann biegt jede verticale subcutane Vene rechtwinklig gegen die V. jugularis ext. (oder subclavia) ihrer Seite um.

V. facialis communis *fc* [2]).

Facial. comm.

Die V. facialis communis wird am Winkel des Unterkiefers aus zwei Aesten, den *Vv. faciales ant.* (*fa*) und *post.* (*fp*), zusammengesetzt, welche, wie erwähnt, auch jede für sich, die erstere in die V. jugularis ext., die letztere in die V. jugularis int. münden. Der gemeinschaftliche Stamm beider Venen, etwa 5 Mm. stark, läuft über die Carotis externa schräg abwärts zur V. jugularis int. (Fig. 59) oder externa und nimmt zuweilen die eine oder andere der Venen auf, welche oben als collaterale Aeste der V. jugularis int. namhaft gemacht wurden.

Die V. facialis ant. und post. entstehen jede aus einem oberflächlichen und einem tiefen Ast. Der oberflächliche Ast der V. facialis ant. (Fig. 147 *fa'*) zieht von der Gegend des medialen Augenwinkels schräg ab- und rückwärts, meist hinter der A. maxillaris, deren Lauf sie folgt. Der oberflächliche Ast der V. facialis post. (*fp'*) geht aus der Schläfengegend mit der A. temporalis, dann auf der A. carotis externa gerade abwärts. Die tiefen Aeste beider Venen nehmen ihren Ursprung aus einem Geflecht, *Plexus pterygoideus* (*Pp*) [3]), welches in der Unterschläfengrube zwischen den Mm. pterygoidei liegt und sich von der Fissura orbitalis inf. und sphenomaxillaris bis zum Unterkiefergelenk erstreckt.

Der Plexus pterygoideus vertritt den Stamm der A. maxillaris int. und erhält Zuflüsse, welche den Aesten dieser Arterie entsprechen. Unter denselben ist die *V. meningea media* die einzige, welche mit doppelten Aesten die gleichnamigen Arterienäste begleitet. Ohne Analogon im arteriellen Gebiet ist die *V. ophthalmica inf.* (*oi*), die in der Orbita aus unteren Muskel- und Ciliarvenen zusammengesetzt wird, häufig die V. ophthalmo-meningea (S. 354) aufnimmt und durch die Fissura orbitalis inf. mit dem Plexus pterygoideus, gewöhnlich aber auch zugleich durch die Fissura orbitalis sup. mit

[1]) *V. cutanea colli inf.* Walter. *V. superficialis colli inf. s. jugularis ext. ant.* Krause. *V. jugularis ant. horizontalis s. transversalis ant.* Breschet. *Arcus venosus juguli* Hyrtl. *Arcus venosus ant.* und *medius* Dittel. [2]) *V. cephalica ant.* Meckel. *V. cephalica ext.* Theile. [3]) *Plexus maxillaris int.* Cruveilhier unterscheidet vom Pl. pterygoideus den auf der Tuberosität des Oberkiefers gelegenen Theil als *Plexus alveolaris.*

dem Sinus cavernosus zusammonhängt. Die Venen, welche dem Verästelungsgebiet der A. nasalis post. entsprechen, bilden ein dichtes Geflecht auf der unteren Muschel nnd um die Ausmündung des Duct. lacrymalis.

Fig. 147.

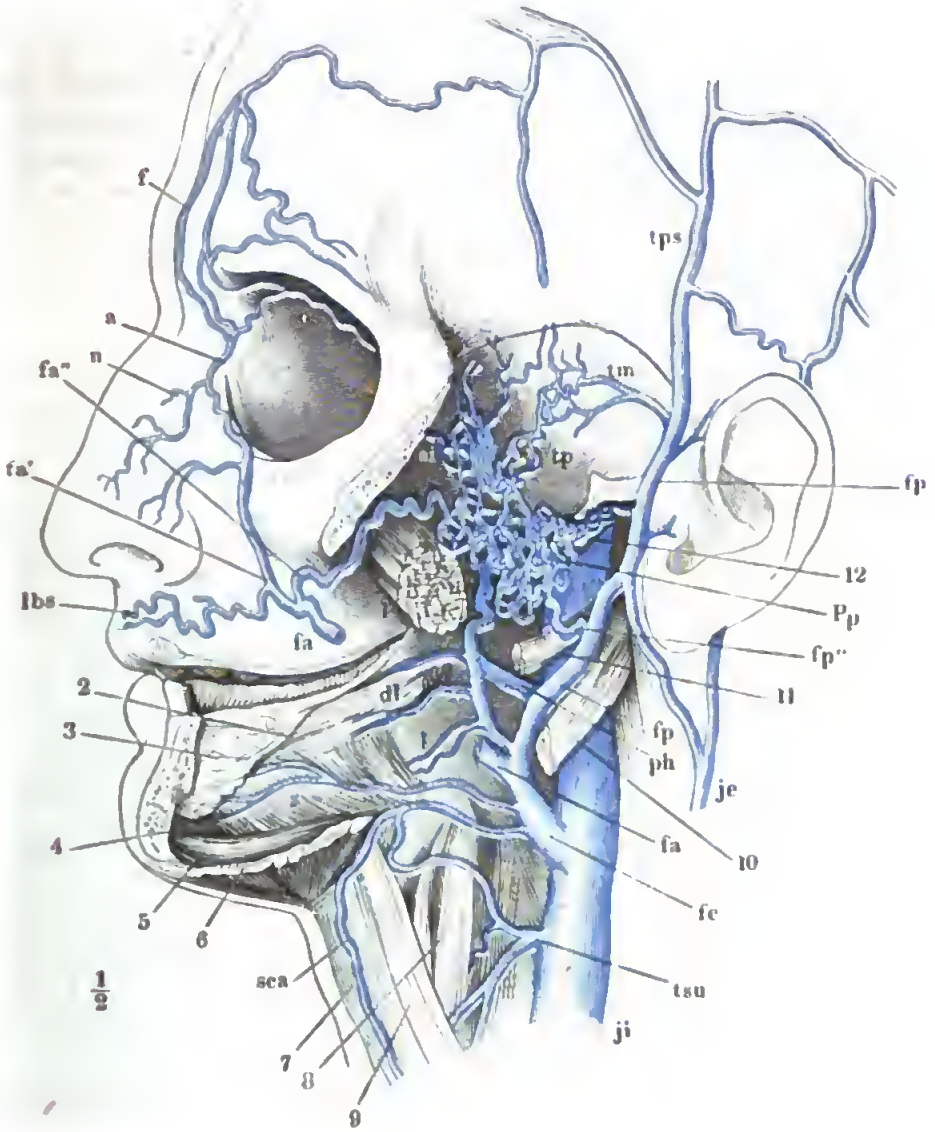

Aeste der V. jugularis int. und V. facialis comm. Vergl. Fig. 146.

Die Vene, durch die das Blut des Plexus pterygoideus in die V. facialis ant. abgeleitet wird, oder der tiefe Ast der V. facialis ant. (*fa''*) [1]) geht mit der A. buccinatoria nnter dem Tuber zygomaticum von der Infratemporalauf die Gesichtsfläche des Oberkieferbeins und fliesst am vorderen Rande des

[1]) *V. maxillaris interna ant. V. maxillaris int. ant. sup.* Meckel. *R. anastomoticus prof. Truncus venosus alveolaris* Cruv.

Masseter mit dem oberflächlichen Ast zusammen. Das Gefäss, welches den Plexus pterygoideus mit der V. facialis post. verbindet, der tiefe Ast der V. facialis post. (*fp''*) [1]), ist eine kurze, den Anfang der A. maxillaris int. begleitende Doppelvene.

I. V. facialis anterior *fa* [2]).

I. Fac. ant.

Ihr oberflächlicher Ast entsteht am medialen Augenwinkel als *V. angularis* (Fig. 147 *a*) aus dem Zusammenfluss der *Vv. frontalis* (*f*) [3]), *supraorbitalis* und *ophthalmica sup.* (*os*), zu denen sich noch in der Regel eine anfsteigende *V. nasalis* (*n*) [4]) gesellt. Die V. frontalis gebt nabe der Mittellinie über die Stirne herab, steht mit der symmetrischen Vene dnrch quere Anastomosen in Verbindung oder verschmilzt streckenweise mit ihr zu einem unpaaren, medianen Stamme. Beide Vv. frontales öffnen sich in einen aufwärts concaven Venenbogen, zu welchem auch die V. supraorbitalis am Margo snpraorbitalis hinzieht. In die V. angularis münden ferner die Venen der Augenlider, *Vv. palpebrales supp.* und *inff.*, die letzteren häufig mittelst eines gemeinschaftlichen Stämmchens, und die Venen des Nasenrückens und der Nasenflügel [5]). Unterhalb des Nasenflügels verbindet sich mit der V. angularis die *V. labialis sup.*, die, wie die entsprechende Vene der Unterlippe und die gleicbnamige Arterie, mit dem symmetrischen Gefäss in einer bogenförmigen Anastomose zusammenfliesst.

Nach der Vereinignng des oberflächlichen und tiefen Astes nimmt der Stamm der V. facialis ant. die *V. labialis inf.* und zuweilen oberhalb derselben eine aus dem Mundwinkel entspringende, transversale Vene, *V. labialis media*, sodann *Vv. buccales*, *massetericae*, *parotideae* in nubestimmter Zahl, eine *V. palatina* [6]), die das Blut aus dem *Plexus tonsillaris* erbält, endlich die der A. submentalis entsprechende *V. submentalis* auf. Die Venen der Gland. snbmaxillaris [7]) gehen häufig, statt in die V. snbmentalis, in den Stamm der V. facialis ant.

M. J. Weber schreibt dem oberflächlichen Aste der V. facialis ant. Klappen zu. Wenn sie wirklich vereinzelt vorkommen, so vermögen sie doch keinenfalls, die Bewegung der Injectionsflüssigkeiten in einer dem Lauf des Blutes entgegengesetzten Richtung zu hemmen.

II. V. facialis post. [8]).

II. Fac. post.

Der oberflächliche Ast dieses Gefässes entspricht der A. temporalis superficialis und setzt sich aus zwei Venenzweigen zusammen, von welchen der eine, *V. temporalis superficialis* (Fig. 147 *tps*), im Gebiete der Endausbreitung der A. temporalis, der andere, *V. temporalis media* (*tm*) [9]), im Gebiete

---

[1]) *V. maxillaris int.* [2]) *V. facialis interna. V. facialis. V. maxillaris externa. R venae cephalicae anterioris anticus. V. facialis cutanea comm. s. magna* M. J. Weber. [3]) *V. praeparata* aut. *Vena cutanea frontis magna* M. J. Weber. [4]) *V. dorsi nasi sup.* Meckel. [5]) *Vv. nasales laterales supp.* u. *inff. V. dorsi nasi inf. V. nasalis ant. sup.* u. *inf.* [6]) *V. palatina inf.* [7]) *Vv. submaxillares s. glandulosae.* [8]) *V. facialis ext. V. temporalis comm. V. temporo-maxillaris* Cruv. *V. carotis ext.* M. J. Weber. [9]) *V. temporalis prof. V. temporalis superficialis anterior.*

der Arterie gleichen Namens sich netzförmig verbreitet, ohne genau den Arterienästen zu folgen. Zu der V. temporalis media, welche unter der Fascie des M. temporalis ein Geflecht bildet und mit den *Vv. temporales proff.* (*tp*) zusammenhängt, dringen, die Fascie durchbohrend, Venenäste, die der A. zygomatico-orbitalis entsprechen, und aus der Stirn- und Supraorbitalgegend [1]) und von den Augenlidern stammen. Ueber dem Jochbogen tritt die V. temporalis media aus der Fascia temporalis hervor und vereinigt sich mit der V. temporalis superficialis kurz vor deren Vereinigung mit dem tiefen Zweig der V. facialis post. An collateralen Aesten empfängt der oberflächliche Zweig die den arteriellen Aesten entsprechenden *Vv. auriculares antt.*, *parotideae* und *transversa faciei*. Die letztere ist doppelt und hängt am hinteren Rande des M. masseter mit einem das Kiefergelenk umgebenden Plexus [2]) und am vorderen Rande des genannten Muskels durch die Incisura mandibulae mit dem Plexus pterygoideus zusammen.

III. V. subclavia *S.*

Vene der Oberextremität.

Die den Arterienstamm der oberen Extremität begleitende, bis über die Mitte des Oberarms hinauf doppelte Vene wird in der Ellenbogenbeuge durch den Zusammentritt der Vv. radialis und ulnaris gebildet und führt successiv die Namen *brachialis*, *axillaris* und *subclavia*, wie die Arterie, an deren medialer Seite sie verläuft. Die collateralen Aeste dieses Stammes, sowie die Vorderarmvenen und deren Verzweigungen folgen sämmtlich, und zwar in doppelter Zahl, dem Gange der Arterien. Die Lage der V. subclavia ist nur in so weit von der Lage der entsprechenden Arterie verschieden, als sie vor dem M. scalenus anticus vorübergeht (Fig. 67), deshalb auch tiefer und minder gebogen verläuft, als die Arterie. Oberhalb des Schlüsselbeins ist ihre vordere Wand fest mit der oberflächlichen Halsfascie verwachsen; unterhalb des Schlüsselbeins in dem Winkel, den der untere Rand des M. subclavius mit der ersten Rippe bildet, befindet sie sich in inniger Verbindung mit der Fascie dieses Muskels. Deshalb folgt die vordere Wand der Vene den Bewegungen des Schlüsselbeins und wird die Vene bei Erhebung des Arms weit geöffnet, worauf die Gefahr des Lufteintritts in dieselbe bei blutigen Operationen in der Schlüsselbeingegend beruht. An der Einmündungsstelle in die V. brachiocephalica kommt eine zweitheilige Klappe vor. III. Subclavia.

Unter den collateralen Aesten der V. subclavia ist nur Einer einigermaassen beständig, die *V. transversa scapulae* (Fig. 67 *ts*), eine klappenhaltige Doppelvene, die die gleichnamige Arterie begleitet. Sie kann die V. transversa colli aufnehmen oder mit ihr in die V. jugularis externa einmünden. Ausserdem ergiesst sich zuweilen in die V. subclavia der einen oder anderen Seite die V. subcutanea colli ant. und in die rechte V. subclavia die V. intercostalis supr. derselben Seite.

---

[1]) *V. frontalis externa.* *V. supraorbitaria.* [2]) *Plexus articularis.* Die diesen Plexus mit den *Vv. transversae faciei* verbindenden Venen werden als *Vv. articulares* beschrieben.

Die gesammten Venen, welche mit den Arterien der oberen Extremität verlaufen, werden tiefe genannt im Gegensatz zu den selbständigen, oberflächlichen oder subcutanen Venen des Arms. Die letzteren sind meist von verhältnissmässig stärkerem Kaliber; mit Klappen sind beide Gebiete versehen, die tiefen Venen reichlicher als die oberflächlichen.

Die tiefen Armvenen weichen nur durch die Anastomosen, die sie mit den oberflächlichen eingehen, von den Arterien ab und bedürfen daher keiner besonderen Beschreibung.

Oberflächliche Venen der oberen Extremität.

Oberflächl. Venen.

Die der Axe des Gliedes parallelen Stämme, welche sich aus den subcutanen Venennetzen der oberen Extremität allmälig hervorbilden, nehmen an der Hand die Rückenfläche ein, wenden sich aber zwischen dem Handgelenk und der Mitte des Unterarms auf die Vorderfläche des letzteren. Aus einem dichten Geflecht auf der Dorsal- und Volarseite der Nagelglieder [1]) entspringen je zwei Aeste, die den Nagel gabelförmig umgreifen und sich im Aufsteigen durch neue, zum Theil von der Volarfläche kommende Zweige vermehren. An den Gelenken zwischen Grund- und Mittelphalangen biegen sie häufig gegen die Fingerränder aus, um die Rückseite des Gelenks frei zu lassen. In der Mitte des Rückens der Grundphalange münden sie regelmässig in einen aufwärts, gegen die Handwurzel concaven Bogen, *Arcus venosus digitalis* Braune und Trübiger [2]). Aus den Vereinigungswinkeln je zweier Bogen in den Zwischenräumen der Finger nehmen Stämmchen ihren Ursprung, *Venae metacarpeae*, die in den Intermetacarpalräumen zum Handgelenke ziehen. Unter diesen Venen des Mittelhandrückens zeichnen sich die beiden äussersten durch ihre Stärke und Beständigkeit aus [3]). Die Venen der Volarseite der Finger sind feiner, als die der Dorsalseite; sie sammeln sich grösstentheils in einen Hauptstamm, *V. intercapitularis* B. und T., der an der Grundphalange über die A. digitalis hinweg, sich mit derselben kreuzend, auf die Rückenfläche umbiegt, um in den Fingerbogen zu gelangen. Am 3. bis 5. Finger biegt er um den Ulnarrand, am 2. und am Daumen um den Radialrand des Fingers. Selten findet sich eine feine, der V. intercapitularis entsprechende Vene an dem ihr gegenüberliegenden Fingerrande. Durch feine Aeste, die in den die Finger verbindenden Falten transversal verlaufen, wird eine Verbindung zwischen allen volaren Aesten des 2. bis 5. Fingers hergestellt (*Arcus venosus marginalis* B. und T.). Die Vv. metacarpeae sind an ihrem Ursprunge zwischen den Fingerknöcheln mit centripetal gerichteten Klappen versehen, die den Rücktritt des Blutes in die Venen der Finger verhüten. In die Vene des 4. Metacarpalraums öffnet

---

[1]) *Plexus venosus digit. dorsal.* u. *volaris.* [2]) Die Venen der menschlichen Hand. Lpz. 1873. Die Verfasser bestreiten die Richtigkeit der üblichen Beschreibung, wonach den Fingerrändern entlang gerade Stämmchen (*Vv. collaterales superfic. extt.* u. *intt.* Cruv.) verlaufen sollten. Begleitvenen neben den Arterien fanden sie nicht; nur in einigen Fällen gelang es, an der Volarfläche der Fingerspitze einen Venenbogen neben dem Arterienbogen nachzuweisen. [3]) Die Vene des ersten Intermetacarpalraums zwischen Daumen und Zeigefinger wird *cephalica pollicis*, die Vene des vierten Intermetacarpalraums wird *salvatella* genannt.

sich, nahe dem Handgelenk, ein aus dem tiefen Netz des Handrückens stammender Zweig, *V. carpea communicans dorsalis*, B. und T. Die Vene des 1. Metacarpalraums nimmt regelmässig eine den Arcus volaris profundus begleitende Vene auf. So enthält also das Venennetz des Handrückens die Abzugscanäle für die Finger und für einen Theil der tiefen Venen der Hohlhand. Das oberflächliche, feine Netz der Hohlhand verbindet sich theils mit den Begleitvenen des Arcus volaris sublimis, theils längs dem ulnaren und radialen Rande der Hand mit oberflächlichen Venen des Handrückens, theils endlich direct mit den Venen der Vorderfläche des Unterarms. Vom Handgelenke aus vertheilen sich die Venen nach beiden Seiten zuweilen symmetrisch, häufiger in der Art unsymmetrisch, dass die Mehrzahl dem Radialrande zustrebt oder, mit anderen Worten, das Gebiet der am Radialrande des Vorderarms verlaufenden Vene sich bis zum Ulnarrande der Hand erstreckt. Je weiter her eine Vene ihre Zweige bezieht, desto später gelangt sie um den Rand des Unterarms auf dessen Volarfläche.

An der Vorderfläche des Unterarms lassen sich 2 bis 5 stärkere Stämme (von 4 bis 5 Mm. Durchm.) unterscheiden; als regelmässige Zahl gelten 3, einer am radialen, einer am ulnaren Rande und einer in der Mitte zwischen beiden, der in der Ellenbogenbeuge sich verliert, so dass für den Oberarm noch zwei Stämme übrig bleiben.

Der radiale Stamm, *V. cephalica* (Fig. 148 *cep* [1]), verläuft, nachdem Cephalica.
er am Handgelenk einen vom Arcus volaris prof. stammenden, mit einer centripetalen Klappe versehenen Zweig, *V. communicans cephalica pollicis* B. und T. empfangen, längs dem Unterarm am medialen Rande des M. brachioradialis; am Oberarm liegt er in der lateralen Bicipitalfurche, weiterhin in der Furche zwischen dem M. deltoideus und der clavicularen Portion des M. pectoralis maj. Er durchbohrt in der Unterschlüsselbeingrube die Fascia coraco-clavicularis und senkt sich, verstärkt durch eine *V. thoracico-acromialis*, in die V. axillaris.

Auch in den ulnaren Stamm, *V. basilica* (*bas* [2]), öffnet sich unter Basilica
dem Ursprunge der Musculatur des Kleinfingerballens ein ziemlich starker Zweig, *V. communicans ulnaris* B. und T., welcher Blut aus dem Arcus volaris prof. zuführt. Der Stamm der V. basilica geht vor dem M. ulnaris int. aufwärts, begiebt sich über den medialen Epicondylus in die Bicipitalfurche ihrer Seite und durch einen Schlitz der Oberarmfascie (Mskll. Fig. 123 **) in die Tiefe, um sogleich oder nach kurzem Verlauf unterhalb der Fascie in die mediale der beiden Vv. brachialcs proff. einzumünden.

Der mittlere Stamm, *V. mediana* (*m'* [3]), ist der unbeständigste. Er Mediana
entsteht am Handgelenk oder weiter oben, zuweilen erst in der Nähe des Ellenbogengelenks entweder aus dem Netz der Vorderarmvenen oder aus der V. cephalica und verhält sich im letzteren Falle wie ein mehr oder minder steiler, schräger Verbindungsast zwischen der V. cephalica und basilica. Häufig

---

[1]) *V. cutanea radialis.* M. J. Weber zählt einen *R. posterior s. dorsalis* und einen *R. volaris* der *V. cephalica* auf, wozu zuweilen noch ein *R. volaris ant.* komme. [2]) *V. cutanea ulnaris.* Meckel unterscheidet eine *V. ulnar. cutanea ant. u. post.* Cruveilhier versteht unter *V. cephalica* u. *basilica* nur den vom Ellenbogen aufwärts gelegenen Theil beider Stämme. [3]) *V. mediana antibrachii. V. mediana comm.*

wird die V. mediana durch einen aus der Fascie hervordringenden Ast der tiefen Venen (radialis, interossea oder ulnaris) ersetzt, der sich mit der V. cephalica oder basilica oder mit beiden verbindet[1]) und feinere, mittlere Zweige von der Oberfläche des Vorderarms[2]) aufnimmt. In anderen Fällen empfängt die V. cephalica direct den aus der Tiefe kommenden, anastomotischen Ast und die V. mediana theilt sich in zwei Zweige, *V. mediana cephalica* und *mediana basilica*, die zu beiden Seiten der unteren Spitze des M. biceps sich zu den genannten Venen oder zu Verbindungszweigen derselben begeben (Fig. 148). In der Regel ist die V. mediana basilica die stärkere.

Fig. 148.

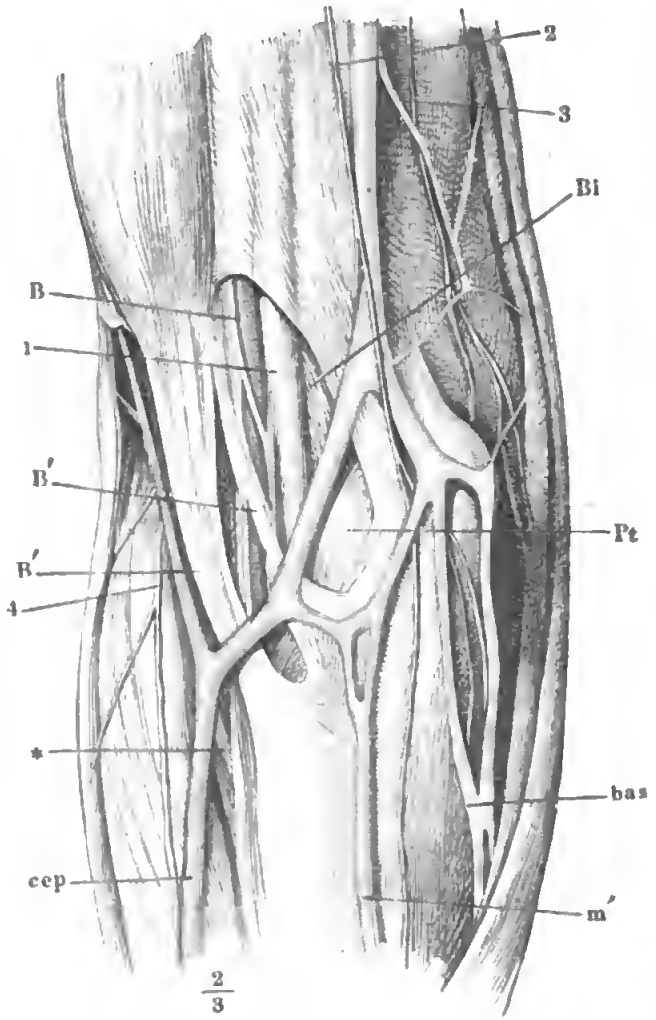

Gefässe und Nerven der Ellenbogenbeuge. *B' B'* Oberflächliche Sehne des M. biceps. *Bi* M. brachialis int. *Pt* M. pronator teres. 1 N. medianus. 2, 3 Aeste des N. cutaneus medius. 4 N. cutaneus lateralis. *B* A. brachialis und Vv. brachiales prof. *cep* V. cephalica. *bas* V. basilica. *m'* V. mediana. * Anastomose der tiefen Unterarmvenen mit der V. cephalica.

Wenn von den Venen der Hand die Mehrzahl sich der V. cephalica zuwendet und diese deshalb am Vorderarm die V. basilica an Kaliber übertrifft, so pflegt vom Ellenbogen an das Verhältniss sich umzukehren, da die V. mediana entweder einen Theil des Blutes der V. cephalica in die V. basilica überführt oder bei ihrer Vertheilung zwischen beiden die V. basilica bevorzugt.

Die V. basilica besitzt einen grösseren Reichthum an Klappen, als die V. cephalica (Cruveilhier).

Die Hautvenen der oberen Extremität und namentlich der Ellenbogengegend bildet Barkow in 26 Holzschnitten und 21 lithographirten Figuren seiner Monographie über die Venen der oberen Extremität des Menschen (Breslau 1868), so-

[1]) *V. mediana brachii* Arnold. [2]) *V. mediana antibrachii* Arnold.

dann in 4 Figuren seiner Erläuterungen zur Schlag- und Blutaderlehre ab. Da hiermit, nach seinem eigenen Ausspruche, der Gegenstand keineswegs erschöpfend dargestellt ist, so genügt für das praktische Bedürfniss wohl die Bemerkung, dass diese Venen einen sehr mannigfaltigen Verlauf haben.

Collateraler Ast der V. cava sup.

V. azygos[1]).

Wie die V. azygos aus verticalen, die V. iliaca und die Vv. lumbares der rechten Seite verbindenden Aesten entsteht, mit den Vv. cava, renalis und suprarenalis anastomosirt, dann in der Brusthöhle sich mit der entsprechenden Vene der linken Seite, der V. hemiazygos[2]), vereinigt und über den rechten Bronchus zur V. cava sup. gelangt, wurde früher (S. 335) beschrieben[3]). Die Stämme beider Venen liegen auf der Vorderfläche der Wirbelkörper, zur Seite der Aorta; sie treten jederseits in die Brusthöhle durch eine Spalte der medialen Zacke der Vertebralportion des Zwerchfells (Mskll. S. 80); der Durchmesser der V. azygos beträgt an der Mündung in die V. cava sup. 7 bis 8 Mm. Klappen kommen an dieser Mündung nur ausnahmsweise vor; sie finden sich dagegen im Bogen der V. azygos und zwar häufiger im absteigenden, als im aufsteigenden Theile desselben (Gruber)[4]). Azygos.

Die collateralen Aeste der V. azygos und hemiazygos zerfallen in viscerale und parietale. Die visceralen sind die *Vv. oesophageae, mediastinicae postt.* und *bronchiales.* Die rechte V. bronchialis senkt sich, dem vierten Brustwirbel gegenüber, in die V. azygos, die linke in die V. hemiazygos oder in eine V. intercostalis. Die parietalen Aeste sind die

Vv. intercostales[5]),

deren Vertheilung an die Vv. azygos, hemiazygos, hemiazygos accessoria und intercostalis suprema oben (S. 336) geschildert wurde. Jede V. intercostalis begleitet einfach die entsprechende Arterie an deren oberem Rande und nimmt, an derselben Stelle, wie diese, einen *R. dorsalis*[6]) auf, der aber stärker ist, als der Stamm und aus Geflechten entspringt, die eine besondere Beschreibung erfordern. Nach der Vereinigung mit dem R. dorsalis empfängt der Stamm der V. intercostalis[7]) kleine Aeste von der Vorderfläche der Wirbelkörper und aus der Substanz derselben. Die Mündungen der unteren Intercostalvenen in die V. azygos oder hemiazygos sind nie oder nur ganz ausnahmsweise mit Klappen versehen, die Mündungen der oberen Intercostalvenen aber scheinen öfter Klappen zu besitzen, als nicht. Intercost.

---

[1]) *V. azyga s. azyga magna. V. sine pari, sine comite.* [2]) *V. azygos sinistra s. minor.* [3]) Die Reihe der verticalen Verbindungsäste, deren Fortsetzung die *V. azygos* und *hemiazygos* bilden, wird als *V. lumbalis adscendens* beschrieben. Krause zieht es vor, die *Vv. lumbales adscendentes*, die V. azygos bis zur Verbindung mit der V. hemiazygos und diese letztere als paarige *Vv. lumbocostales comm. s. subvertebrales postt.* zu bezeichnen und den Namen *azygos* auf den oberen, wirklich unpaaren Theil dieses Gefässes zu beschränken. [4]) Archiv für Anat. 1866, S. 69. [5]) *Vv. vertebro-costales* Cruv. [6]) *R. spinalis* Cruv. [7]) *V. costalis s. dorsocostalis* Krause.

Ueber den Einmündungen der Vv. intercostales in die V. azygos ist die Pleura so fest von den Rippen zu den Wirbelkörpern hinübergespannt, dass die an ihr angeheftete Intercostalvene ein stets offenes Lumen zeigt und sich, angeschnitten, nicht entleeren kann, so lange die Pleura über ihr unverletzt ist. Dybkowsky (Sitzungsberichte der sächs. Gesellsch. der Wissensch. 1866, S. 194), der diese Beobachtung mittheilt, vermuthet, dass die ausgespannte Vene bei der Rippenwegung als Pumpe zum Vortheil des Blutlaufs wirksam sei.

Fig. 149 *).

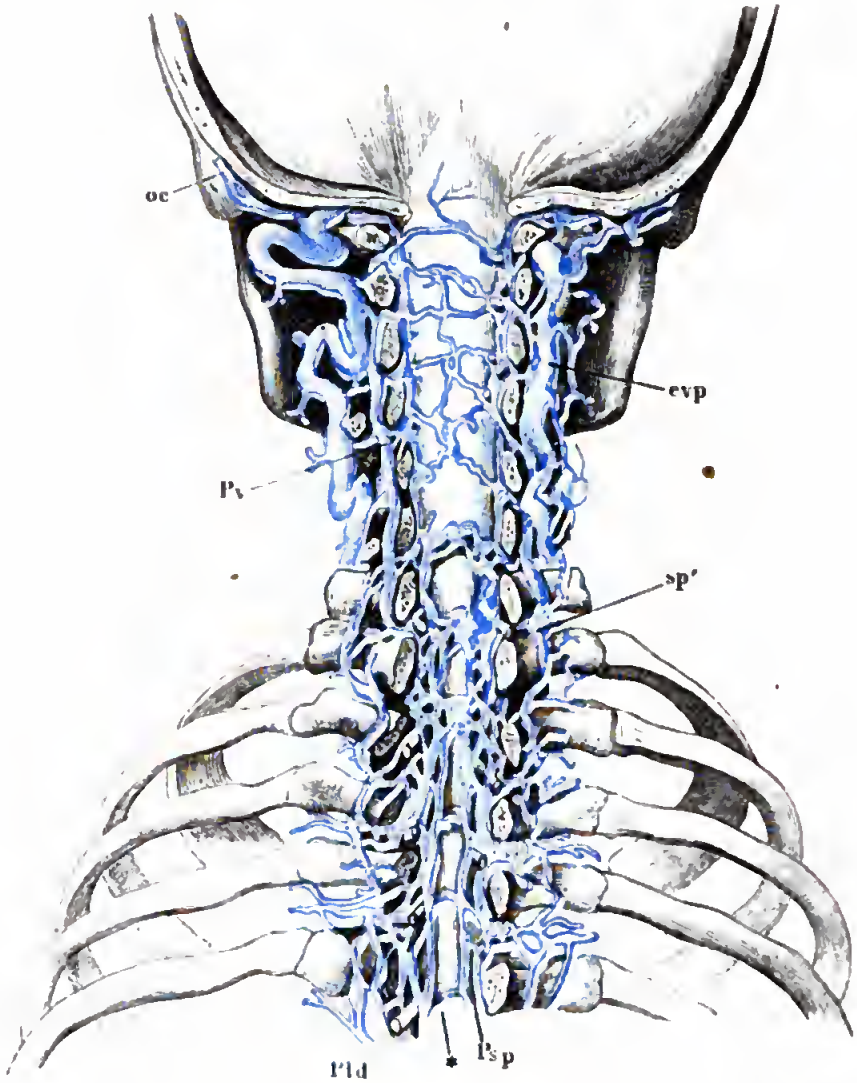

Schädel und oberer Theil der Wirbelsäule, durch einen Frontalschnitt geöffnet. Hintere Fläche der fibrösen Haut des Rückenmarks mit den dieselbe bedeckenden Venenplexus und deren Communicationen mit den Plexus vertebr. cervic. (*Pv*) und den Plexus dorsales (*Pld*).
oc V. occipitalis. *cvp* V. cervical. prof. *Psp* Plexus spin post. *sp'* R. spinalis.

Die Geflechte, aus welchen die Rr. dorsales der Vv. intercostales ihren Ursprung nehmen, liegen theils an der äusseren Fläche der Wirbelsäule,

*) Nach Breschet, a. a. O. Livr. II, pl. 1.

theils in der Wirbelhöhle. Die äusseren Venen, *Plexus dorsales* (Fig. 149 *Pld* [1]), belecken im Anschluss an den Plexus vertebralis cervicalis, jedoch minder dicht, die Bogen und Querfortsätze der Brustwirbel unter und zwischen den tiefsten Schichten der Rückenmuskeln, greifen aber nicht auf die Vorderfläche der Wirbel über. Die Geflechte beider Seiten sind zuweilen in der Mittellinie durch mediane Venen verbunden, welche auf den Spitzen der Wirbeldornen abwärts ziehen und zu den Seiten der Ligg. interspinalia Aeste in die Tiefe senden. In die von den Plexus dorsales ausgehenden Aeste mündet an jedem Zwischenwirbelloch ein *R. spinalis* (*sp'* [2]), der aus der Wirbelhöhle stammt (Fig. 149, 150). Plex. dors.

Die Plexus der Wirbelhöhle, *Plexus spinales* [3]), bilden durch die ganze Wirbelsäule vier Züge [4]) von vorzugsweise longitudinalen Gefässen, welche an jedem Wirbel durch quere, ringförmige Anastomosen [5]) verbunden werden; von den Längszügen liegt ein Paar, die *Plexus spinales antt.* (Fig. 150) [6]), an der hinteren Fläche der Wirbelkörper, zu beiden Seiten des Lig. commune vertebr. post., das andere Paar, *Plexus spinales postt.* Fig. 149) [7]), an der vorderen Fläche der Wirbelbogen beiderseits neben der Mittellinie. Die vorderen Plexus sind stärker und dichter als die hinteren, so dicht, dass die Venen der gefüllten Netze nur durch spaltförmige Zwischenräume geschieden werden. Die queren Verbindungsäste sind zwei unpaare, ein vorderer und ein hinterer, und ein paariger, welcher jederseits den Zusammenhang zwischen dem vorderen und hinteren Plexus seiner Seite vermittelt. Die vorderen queren Verbindungsäste (Fig. 150 [8]) sind selbst plexusartig; sie liegen in der Mitte der Höhe der Wirbelkörper zwischen dem Periost und dem Lig. comm. vertebr. post. Die hinteren Verbindungsäste (Fig. 149) sind in der Regel einfache quere oder schräge Venen zwischen je Plex. spin.

Fig. 150 *).

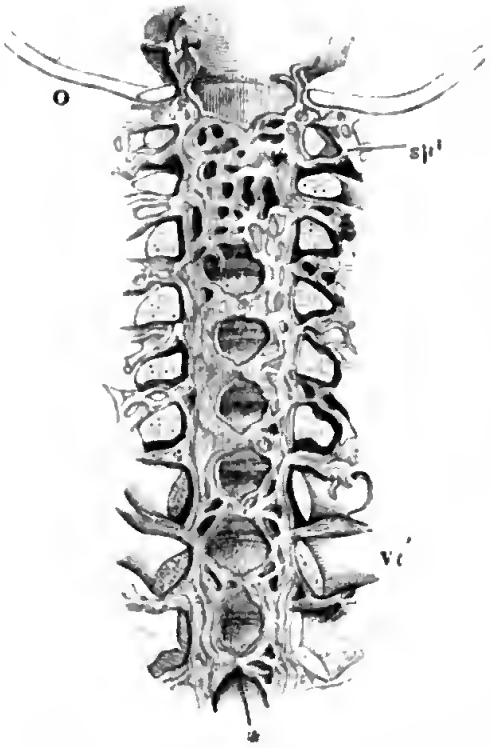

Vordere Wand des durch einen Frontalschnitt geöffneten obersten Theils der Wirbelhöhle nach Entfernung des Rückenmarks und seiner Hüllen. Plexus spinalis ant. *O* Durchschnittsfläche des Hinterhauptsbeins. *Vt'* Erster Brustwirbel. *sp'* R. spinalis.

---

[1]) *Vv. dorsi spinales* Breschet. *Vv. spinales extt. postt. Plexus spinales extt. s. vertebrales dorsales.* [2]) *R. emissarius.* [3]) *Plexus sp. interni.* [4]) *Vv. spinales longitudinales. Plexus s. Sinus longitudinales columnae vertebr. Vv. ascendentes s. rectae* M. J. Weber.

*) Nach Breschet, a. a. O. Livr. II, pl. 3.

[5]) *Circelli venosi spinales s. vertebrales.* [6]) *Vv. spinales intt. antt. Vv. spinales longitudinales antt. Vv. magnae longit. antt.* Breschet. [7]) *Vv. spin. intt. postt. Vv. spin. longit. postt.* [8]) *Plexus transversi* Cruv.

zwei Wirbelbogen. Die seitlichen Verbindungsäste (Fig. 151 *[1]) haben wieder mehr den Charakter von Geflechten; indem sie an dem Zwischenwirbelloch vorübergehen, fassen sie den durch dasselbe austretenden Nervenstamm zwischen sich[2]) und senden mit demselben den Ast nach aussen, der das Blut der Wirbelhöhle in die äusseren Venen ableitet.

Fig. 151 *).

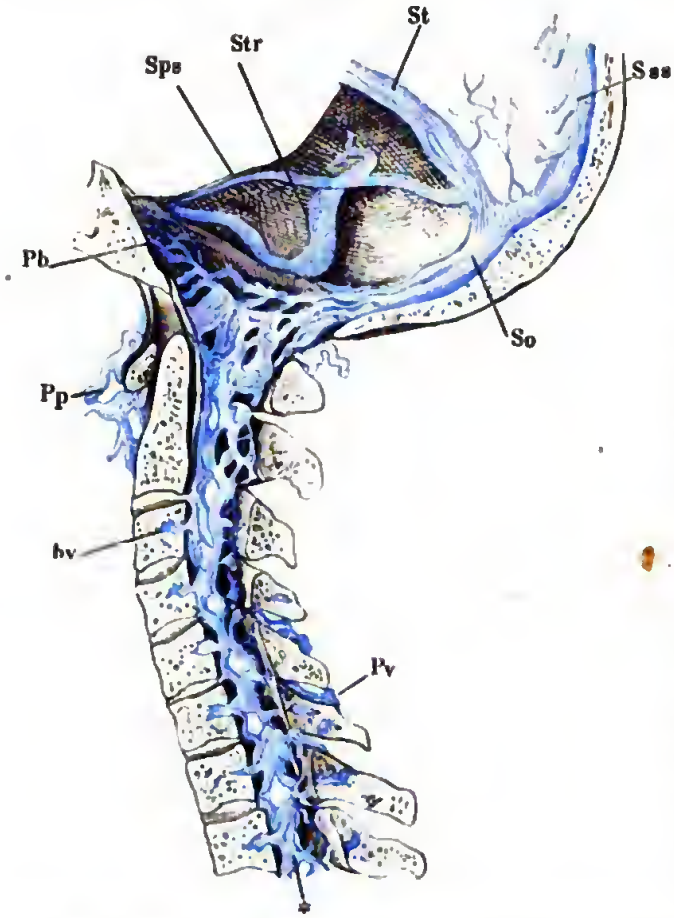

Medianschnitt des Hinterhauptes und der Halswirbelsäule. Venenplexus der Wirbelsäule und deren Zusammenhang mit den Sinus der Schädelhöhle. *Sss* Sinus sagitt. sup. *St* Sinus tentorii. *Str* Sinus transv. *Sps* Sinus petr. sup. *So* Sin. occipitalis. *Pb* Plexus basilaris. *Pp* Plexus pterygoid. *Pv* Plexus vertebr. cervicalis. *bv* V. basivertebralis.

Der oberste Venenring der Wirbelhöhle liegt zwischen Hinterhauptsbein und Atlas[3]) und setzt sich, wie oben erwähnt, vorwärts in den Plexus basilaris (Fig. 151 *Pb*) fort, während aus dem hinteren Verbindungsast der Sinus occipitalis (*So*) entspringt. In den Zwischenräumen der Wirbel stehen die hinteren Plexus durch Lücken der Ligg. intercruralia mit dem Plexus dorsalis in Communication. Die Gefässe dieser Plexus haben zwar sehr feine, aber doch selbständige Wände; sie sind ohne Klappen, jedoch mit niederen, in das Lumen vorspringenden Blättchen versehen.

Die Zuflüsse der Plexus spinales sind folgende:

Basivertebr. 1. Aus den Wirbeln, *Vv. basivertebrales* Breschet (Fig. 151. 152 *bv*). Die Venen eines Wirbels convergiren je 5 bis 8 von der Vorderfläche des Körpers, wo sie mit den Knochenvenen des Stamms der V. intercostalis anastomosiren, in einer der Endfläche des Wirbelkörpers parallelen Ebene gegen ein hogenförmiges Gefäss, das in der Nähe der hinteren Fläche liegt, aus

[1]) *Plexus transversi laterales* Cruv. [2]) Der Theil des Plexus, der den Nerven umschliesst, ist der *Circellus venosus foraminis intervertebralis* aut. [3]) Die Handbücher führen ihn unter den Sinus der Dura mater als *Sinus circularis foraminis magni* auf. *) Nach Breschet, a. a. O. Livr. I, pl 5.

dem Bogen des Wirbels Aeste aufnimmt und durch ein oder zwei Löcher in der Mitte der hinteren Fläche des Wirbelkörpers in den queren Verbindungsast mündet.

Fig. 152 *).

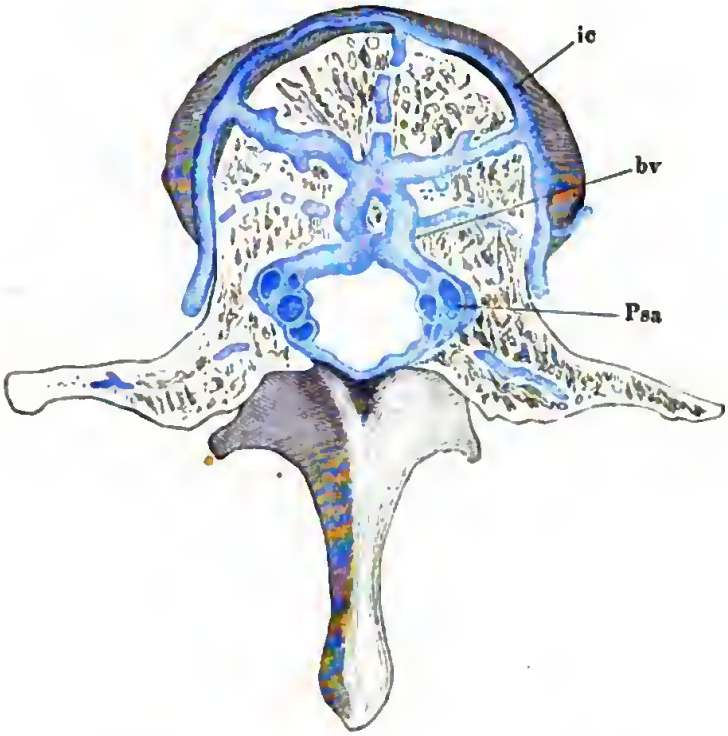

Horizontalschnitt eines Brustwirbels mit injicirten Venen des Wirbels und der Wirbelhöhle. *Psa* Plexus spin. ant. *bv* V. basivertebralis. *ic* Zweig der Intercostalvene.

2. Aus den Häuten des Rückenmarks. Die feinen Venen derselben öffnen sich in die Vv. spinales theils unmittelbar, theils durch Vermitteluug der Plexus spinales.

3. Aus dem Rückenmark. Eine *V. mediana medullae spin. ant.* [1]) verläuft durch die ganze Höhe des Rückenmarks, den Endfaden einbegriffen, in der vorderen Medianfurche hinter der A. spinalis ant.; sie ist eben so in der Gefässhaut eingeschlossen, wie die Sinus der Schädelhöhle in der fibrösen Haut, auf dem Horizontalschnitt dreiseitig und mit einer Spitze nach hinten, gegen den zwischen beide Rückenmarkshälften eindringenden Fortsatz der Gefässhaut gerichtet. An den Anschwellungen des Rückenmarks ist sie zuweilen durch eine frontale Scheidewand getheilt (Lenhossek). Die *V. mediana post.* [2]) ist im oberen Theil des Rückenmarks schwach; unter der Lendenanschwellung wird sie stärker und giebt zwei seitliche Aeste ab,

Mediana med. sp. ant.

Mediana m. sp. post.

*) Nach Breschet, a. a. O. Livr. II, pl. 5, Fig. 2. [1]) *V. spinalis propria ant.* M. J. Weber. *Sinus venosus anterior* Lenhossek (Neue Unters. über den feineren Bau des centralen Nervensystems. Wien 1855, S. 20). [2]) *Vv. spinales propriae postt. s. laterales* M. J. Weber.

welche an der Austrittsstelle der hinteren Wurzeln dem Stamme parallel herabziehen und sich am Endfaden wieder mit ihm vereinigen. Zwei bis drei aufwärts concave Bogen verbinden an der Lendenanschwellung die vordere mediane Vene mit den hinteren.

Das innere venöse System des Rückenmarks bilden zwei centrale Venen, welche beiderseits neben dem centralen Canal innerhalb der Commissur liegen. Oben und unten, wo die beiden grauen Säulen in Eine verschmelzen, verästeln sie sich in verticaler Richtung fortgesetzt dichotomisch. Ihr Lumen übertrifft um Weniges das Lumen des Centralcanals; durch horizontale Aeste stehen sie untereinander und mit den äusseren Venen des Rückenmarks in Verbindung. Diese äusseren Venen hängen überall durch Netze [1]) zusammen, welche abwärts an Kaliber zunehmen. Aus ihnen wird das Blut in die Plexus spinales abgeleitet mittelst Venen, welche mit den Nerven verlaufen und die fibröse Haut durchbohren [2]). Auch diese Venen werden von oben nach unten allmälig weiter; auffallend weit sind die Aeste, welche das unterste Lumbar- oder das oberste Sacralnervenpaar begleiten und häufig auf der Einen Seite um einen Wirbel tiefer austreten, als auf der anderen (Lenhossek).

III. V. cava inferior [3]).

III Cava inf.

Die V. cava inf. bildet sich rechts neben und etwas unter der Bifurcation der Aorta aus den, den beiden gleichnamigen Arterien entsprechenden *Vv. anonymae iliacae* (Fig. 153 *Ai*), welche ihrerseits vor dem Iliosacralgelenk aus den die Theilungsäste der A. anonyma iliaca begleitenden Venen, der *V. hypogastrica* (*II*) und *iliaca* (*I*), zusammengesetzt werden. Da die Venenstämme im Becken und am Oberschenkel symmetrisch an der medialen Seite der gleichnamigen Arterienstämme verlaufen, der Gefässstamm aber, der aus der Vereinigung sämmtlicher Venen hervorgeht, zur Rechten der Aorta liegt, so müssen die Aa. und Vv. hypogastricae, iliacae anonymae und iliacae je einander an irgend einer Stelle ihres Verlaufs unter spitzem Winkel kreuzen. Die Kreuzung findet durchgängig in der Weise statt, dass die Venen die Unterlage bilden, über welche die Arterien hinweggehen. Der Ort der Kreuzung erhellt aus der Fig. 153.

Im Anfsteigen liegt die V. cava inf. zuerst auf den Ursprüngen des M. psoas der rechten Seite, dann auf der rechten medialen Zacke des Vertebraltheils des Zwerchfells; sie wird von dem unteren queren Theil des Duodenum, dann von dem Pancreas bedeckt und ruht zuletzt, bevor sie das For. venae cavae des Zwerchfells erreicht, mit dessen Rande sie fest verwachsen ist, in einer Furche, nicht selten in einem Canal des hinteren Randes und der unteren Fläche der Leber (Eingewdl. S. 200). Zwischen der Einmündung der Vv. hepaticae und dem Zwerchfell zeigt der Stamm der V. cava inf. regelmässig eine Zunahme des Kalibers [4]).

---

[1]) *Plexus venosi medullae spinalis antl.* und *postl.* [2]) *Rr. spinales laterales s. perforantes* M. J. Weber. *Venulae spinales propriae.* [3]) *V. cava ascendens.* [4]) *Lacus venae cavae.*

Die collateralen Aeste der V. cava inf. zerfallen in parietale und viscerale. Zu den parietalen gehören die im Wesentlichen symmetrischen *Vv. lumbales* (*lb*) und *phrenicae inferiores* (*phr*). Die visceralen Aeste gehören, wie die visceralen Aeste der Aorta abdominalis, zum Theil paarigen, zum Theil unpaarigen Organen an. Die directen Aeste aus den paarigen Unterleibseingeweiden, welche die V. cava inf. erhält, stehen an Zahl hinter den entsprechenden Aesten der Aorta zurück, weil regelmässig die *V. spermatica int.* und *suprarenalis* (*sr*) der linken Seite durch Vermittelung der *V. renalis* (*r*) zum Stamm der V. cava gelangen. Noch mehr reduciren sich, wie bereits erwähnt, die Venen der unpaarigen Eingeweide. Die V. cava inf. nimmt unmittelbar nur die *Vv. hepaticae* (*h*) auf, einige weite, kurze Stämme, die sich ihr an der Stelle einfügen, wo sie die Furche der Leber verlässt, um in die Brusthöhle zu treten. Die Vv. hepaticae aber empfangen das Blut der Chylificationsorgane und der Milz aus dem Capillarsystem der Leber, dem es durch den Stamm der Pfortader zugeführt wird.

Fig. 153.

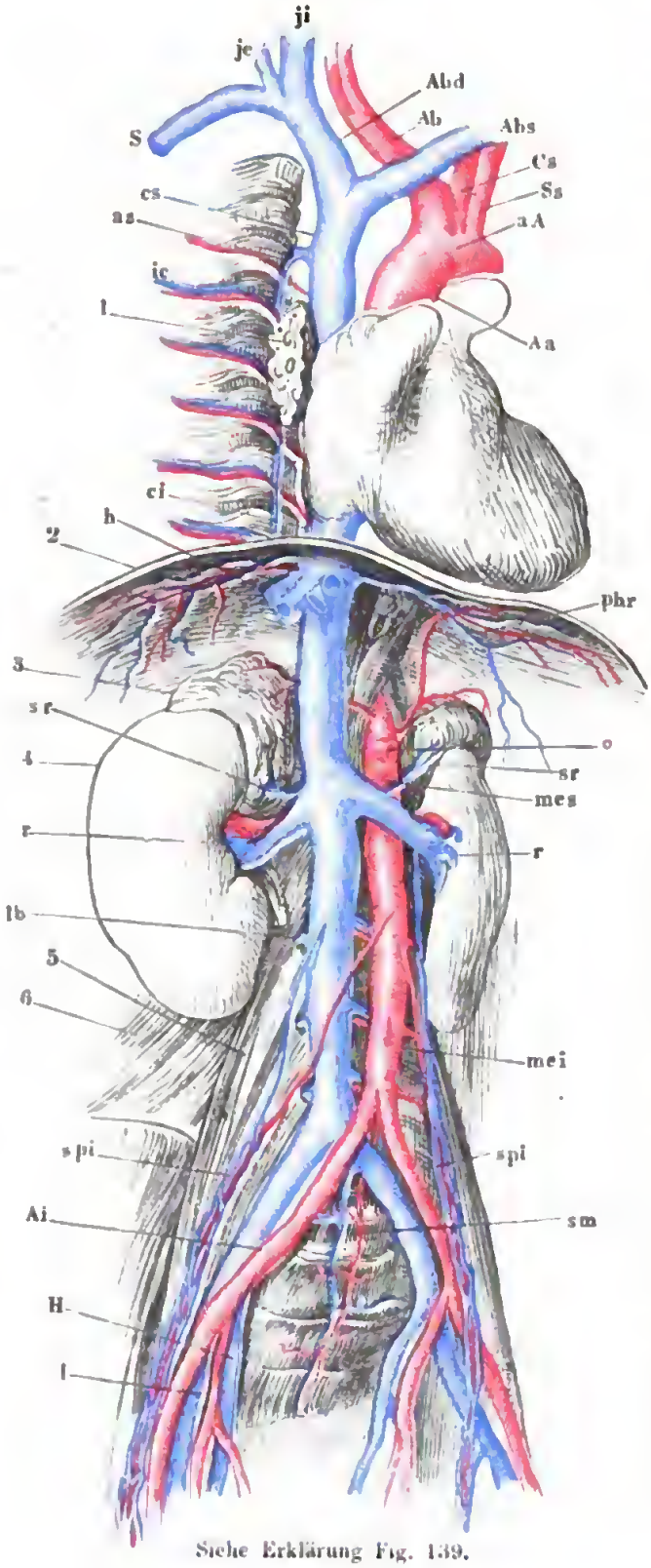

Siehe Erklärung Fig. 139.

Endäste.

Endäste der V. cava inf. V. anonyma iliaca *AI* [1]).

Anon. iliaca.

Klappenlos, 16 Mm. Durchmesser. Die Vene der rechten Seite ist kürzer und steiler, als die der linken und nur die linke nimmt einen collateralen Ast auf, die *V. sacralis media* (Fig. 153 *sm*), welche einfach oder in längerer oder kürzerer Strecke doppelt mit der gleichnamigen Arterie in der Aushöhlung des Kreuzbeins aufsteigt. Sie entsteht an der Spitze des Steissbeins aus mehreren Aesten, welche mit den Geflechten der Beckenorgane anastomosiren, und empfängt an jedem Kreuzwirbel transversale Aeste oder Plexus, welche mit der V. sacralis lateralis zusammenhängen und durch die aus der Vorderfläche des Kreuzbeins austretenden Knochenvenen verstärkt werden.

I. V. hypogastrica *II* [2]).

I. Hypogastrica.

Die V. hypogastrica nimmt die den Aesten der A. hypogastrica entsprechenden Venen auf, die V. umbilicalis ausgenommen, deren Weg sich am Nabel von dem Wege der gleichnamigen Arterien scheidet. So weit ihre Aeste den Wänden des Beckens angehören, halten sie sich, mit geringen Abweichungen, auch in ihrer weiteren Verbreitung an die Verzweigungen der Arterien und begleiten dieselben in doppelter Zahl. So die *Vv. iliolumbalis*, *obturatoria*, *sacralis lateralis*, *glutea* und *ischiadica*. Die *V. obturatoria* verbindet sich durch eine starke Anastomose mit der V. iliaca; häufiger, als die entsprechende Varietät der A. obturatoria, kommt die Einmündung der V. obturatoria in die V. iliaca vor, wobei aber die normale V. obturatoria nicht fehlt. Zwei Vv. pubicae, welche einander parallel längs dem oberen Ast des Leistenbeins verlaufen, stehen unter sich und mit den Vv. obturatoria und epigastrica inf. in Verbindung (v. Lenhossek). Die V. sacralis lateralis bildet mit den transversalen Aesten der V. sacralis media den *Plexus sacralis ant.* und nimmt aus den Forr. sacralia die den Rr. dorsales der Intercostalvenen analogen, aus dorsalen und spinalen Plexus stammenden Zweige auf. In Betreff der V. ischiadica sind die Anastomosen mit den Hautvenen der hinteren Fläche des Oberschenkels hervorzuheben. Alle diese Aeste der V. hypogastrica sind ausserhalb des Beckens mit Klappen versehen.

Die *V. pudenda int.* verzweigt sich in der Perinealgegend, wo sie wesentlich parietales Gefäss ist, conform der Arterie. An ihrem peripherischen Ende aber, beim Uebergang auf den Penis (die Clitoris), trennt sie sich von der Arterie. Der Hauptunterschied zwischen Arterie und Vene besteht darin, dass die letztere direct nur die *V. profunda penis* (*clitoridis*) aufnimmt und mit dem der A. dorsalis entsprechenden Aste allein durch Vermittelung des im Becken gelegenen Plexus pubicus impar in Verbindung steht. Wie aber die V. profunda penis (clitoridis) von ihrem Ursprunge aus der Wurzel des C. cavernosum zwischen den Muskelschichten des Dia-

[1]) *V. iliaca. V. iliaca primitiva s. communis.* [2]) *V. iliaca int.*

phragma urogenitale zur V. pudenda verlänft, indess der noch ungetheilte Stamm der A. penis (clitoridis) im lateralen Anheftungsrande dieses Diaphragma vorwärts zieht, wurde bereits in der Eingeweidelehre (S. 425. 545) beschrieben und abgebildet.

Am meisten weichen die Venen der Beckeneingeweide in ihrer peripherischen Verbreitung von den entsprechenden Arterien ab, indem sie um die Organe, deren Blut sie in Empfang nehmen, Geflechte weiter Aeste mit engen, langgestreckten Maschen bilden, in welche *Vv. vesicales*, *haemorrhoidales*, *uterinae* in unbestimmter Zahl übergehen. Die Venen der Geflechte sind, wie die Aeste, die sie aufnehmen und abgehen, klappenlos, aber theilweise, so weit nämlich, als sie mit den cavernösen Körpern der Genitalien in directem Zusammenhange stehen, durch eine eigenthümlich trabeculäre Structur der Wandungen ausgezeichnet (Langer[1]). Bälkchen aus bindegewebigen und Muskelelementen ziehen frei durch das Gefäss oder sind in der Wand desselben befestigt und gehen dann in feine, longitudinale und transversale Bündel über. An den längeren Venen verlaufen in der Regel in der Längsrichtung derselben zwei längere Balken, von denen gröbere und feinere Querbalken abgehen; wo der Plexus dichter ist und die Venen Zellenräumen gleichen, wie zwischen den Schenkeln des Penis, ist das Balkengewebe mehr gleichmässig areolär mit sternförmigen Radiationen. Die Oeffnungen der einmündenden Zweige werden wie von Sphincteren umgeben. Am hinteren Ende der V. dorsalis penis beginnt der trabeculäre Bau in Form einer netzförmigen Anordnung der Bündel; er erstreckt sich ebenso rudimentär in einzelne Zweige der V. uterina und in der V. pudenda int. bis zur Incisura ischiad. minor. Mit dem Alter scheint er zuzunehmen.

Die Geflechte bilden ansehnliche Wülste längs den unteren Enden der Beckenorgane, hängen vor, hinter und zwischen denselben von beiden Seiten zusammen und gehen an den Wänden der Blase und des Rectum aufwärts in weitmaschige Netze über, während sie in den Ligg. lata des Uterus sich in die dichten Plexus der V. spermatica int. ununterbrochen fortsetzen. Man unterscheidet:

1. Einen *Plexus pubicus impar.* (*Ppi*[2]), welcher hinter dem Lig. arcuatum pubis und dem unteren Rande der Schambeinsynchondrose liegt und beim Manne (Fig. 154. Eingewdl. Fig. 326, Fig. 409, 9) an die Vorderfläche der Prostata, beim Weibe (Ebendas. Fig. 352) an die vordere Wand der Blase und Uretra grenzt. Er steht nach unten mit den im Diaphragma urogenitale enthaltenen Venen (Fig. 154 *[3]), nach beiden Seiten mit dem Plexus vesicalis und der V. pudenda int. in Verbindung (Eingewdl. Fig. 405) und erhält, neben kleinen Aesten aus dem Boden der Blase und der Prostata, seinen Zufluss hauptsächlich durch die *V. dorsalis penis* (*clitoridis*) (*dp*). Plex. pub. impar.

2. *Plexus vesicalis* (Fig. 154 *Pvs.* Eingewdl. Fig. 414, 5) zur Seite der Blase. Pl. vesic.

---

[1]) Wiener Sitzungsberichte XLVI, 120. [2]) *Plexus pudendalis. Pl. p. ext.* und *int.* Meckel. *Plexus pudendo-vesicalis* Langer. *Labyrinthus venosus Santorini. Plexus prostaticus s. prostatico-vesicalis* (beim Manne). [3]) *Plexus bulbocavernosus* v. Lenhossek.

Pl. vagin. 3. *Plexus vaginalis* und *uterinus* [1]).

Pl. haemorrhoidalis. 4. *Plexus haemorrhoidalis*, in der Umgebung des Rectum, welcher durch die *V. haemorrhoidalis int.* mit der Pfortader, durch die *Vv. haemorrh. mediae* mit der V. hypogastrica, durch die *Vv. haemorrh. ext.* mit der V. pudenda int. zusammenhängt. Unter diesen Venen sind die haemorrhoidales mediae, eine oder zwei, die ansehnlichsten; sie entspringen direct aus dem Plexus haemorrhoidalis. Die Vv. haemorrhoid. extt. empfangen ihr Blut vorzugsweise aus dem M. sphincter ani ext., der Haut und dem Fettgewebe zur Seite des Afters und von der unteren Fläche des M. levator ani. Abflüsse von den äusseren Venen in die V. sacralis media und durch diese in die V. anonyma iliaca sin. sind in der Regel sehr fein, können sich aber zu ansehnlichen Stämmen erweitern (Konstantinowitsch [2]). Die Vv. haemorrhoidales int. erstrecken nach C. Krause [3]) ihre Wurzeln bis auf die untere Hälfte der Flexura iliaca des Colon [4]).

Im Widerspruch mit allen bisherigen Angaben behaupten Dubrueil und Richard (Arch. de physiol. I, 233), dass die Venen des Rectum sämmtlich, auch die Vv. haemorrh. ext. durch den M. sphincter ani hindurch, in die V. meseuterica inf. übergehen und dass der Zusammenhang der Mastdarmvenen mit der V. hypogastrica und der V. pudenda nur durch Aeste von sehr geringem Kaliber vermittelt werde.

Unter den Zuflüssen des Plexus pubicus impar hob ich die

V. dorsalis penis [5]) (clitoridis)

Dors. penis. hervor. Die V. dorsalis penis ist ein 4 bis 5 Mm. weites, klappenreiches Gefäss, welches auf dem Rücken des Penis aus zwei, die Corona glandis umgreifenden Aesten entsteht und in der oberen Medianfurche unter der Fascie

---

[1]) *Plexus utero-vaginalis* Hyrtl. [2]) Petersb. med. Zeitschr. N. F. III, 529. [3]) Stieglitz, Pathologische Unters. Hannover 1832. II, 149. [4]) Eine andere Eintheilung und Benennung dieser Geflechte des männlichen Beckens schlägt v. Leuhossek vor (Das venöse Convolut der Beckenhöhle beim Manne. Wien 1871). Er zerfällt den unpaaren Theil derselben in eine obere und eine untere Abtheilung; die paarigen Theile bezeichnet er als Hörner, in welche die beiden unpaaren Abtheilungen gemeinschaftlich sich fortsetzen. Seine obere Abtheilung entspricht dem Plexus pubicus impar; die untere, *Cingulus venosus prostatico-uretralis* von Lenhossek entspricht dem Theil der Geflechte, durch welche das rechte und linke zwischen Prostata und Rectum zusammenhängen. Er schildert es als einen queren Gürtel, welcher die unteren $^2/_3$ der hinteren Fläche der Prostata und den grössten Theil der unteren Fläche der Pars membranacea der Uretra bedeckt, worauf die beiden Enden des Gürtels schräg auf- und rückwärts zu beiden Seiten der Prostata ziehen und, mit den seitlichen Schenkeln der oberen Abtheilung verschmelzend, in die Bildung der Hörner übergehen. Von dem Plexus pubicus impar sondert er ein lockeres Geflecht, in welches jeder der Theilungsäste der V. dorsalis penis zunächst sich auflösen soll und als eigentliche Fortsetzung dieses Geflechtes beschreibt er unter dem Namen eines *Plexus venosus venae dorsalis proprius* die Verbindung des Plexus pubicus impar mit dem Plexus vesicalis. Die Venen, welche den Zusammenhang der Venen des Diaphragma urogenitale und des Plexus pubicus impar vermitteln, bilden v. Lenhossek's *Plexus pubicus par.* Die Wurzeln, welche die V. hypogastrica aus dem Horn bezieht, sind nach v. Lenhossek: 1) Eine aus der Spitze desselben austretende *V. cornu;* 2) eine *V. pudendo-glutea*, welche, mit 4 bis 5 Wurzeln aus dem Horn entspringend, die Vv. ischiadica und glutea aufnimmt; 3) eine *V. seminо-uretro-sacralis*, an der medialen Seite des Horns in der Gegend der Vesiculn seminalis entspringend, nimmt die aus dem zweiten For. sacrale ant. hervorkommende Vene auf. [5]) *V. dors. p. mediana s. profunda.*

unpaarig, jedoch oft auf längere Strecken in zwei parallele Aeste getheilt, zwischen den symmetrischen gleichnamigen Arterien rückwärts länft (Eingwdl. Fig. 323 bis 328). Ihre vorderen Ursprungsäste empfangen zahlreiche, dicht gedrängte Zweige aus der Glans penis und dem Praeputium; weiterhin nimmt der Stamm von Strecke zu Strecke die *Vv. circumflexae penis* Kohlrausch[1]) auf, Venen, welche an der unteren Fläche des Penis

Fig. 154.

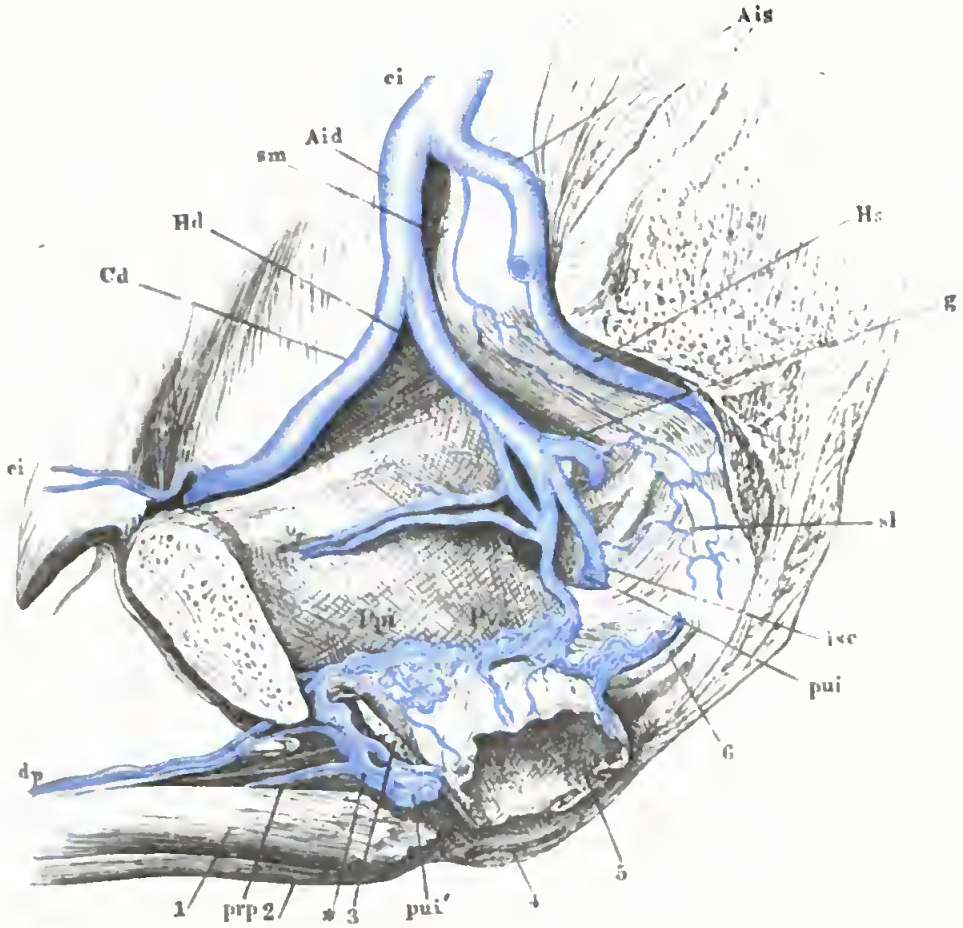

Becken mit injicirten Venen durch einen an der linken Seite der Schambeinsynchondrose geführten Sagittalschnitt geöffnet. 1 Linkes C. cavernosum penis, am Ursprung abgeschnitten. 2 C. cavernos. uretrae. 3 Durchschnitt des M. obturator int. 4 After. 5 Unterer Theil der horizontal durchschnittenen Harnblase, abwärts geschlagen, um deren rechte Wand zu zeigen. 6 Vas deferens der rechten Seite. *ci* V. cava inf. *Aid*, *Ais* V. anonyma iliaca dextra u. sin. *Hd*, *Hs* V. hypogastrica dextra u. sin. *Cd* V. cruralis dextra. *sm* V. sacra media. *g* V. glutea. *sl* V. sacralis lat. *isc* V. ischiadica. *pui* V. pudenda int. dextra. *pui'* V. pudenda int. sin. *dp* V. dors. penis. *prp* V. profunda penis. *Ipi* Plexus pubicus impar. *Pvs* Plexus vesicalis. *o* Vv. obturatoriae. *ei* V. epigastr. inf.

aus dem Corpus cavernosum uretrae hervortreten und das Corpus cavernosum penis ihrer Seite umkreisen. Kleinere Aestchen aus dem C. cavern.

[1]) Zur Anatomie und Physiologie der Beckenorgane. Lpz. 1854. S. 34.

penis [1]) münden theils in diese Vv. circumflexae, theils direct in die V. dorsalis. In diese ergiessen sich znm Theil anch die Hantvenen des Penis, *Vv. dorsales subcutaneae*, während ein anderer Theil derselben mit den *Vv. scrotales antt.* nnd den Hantvenen des Oberschenkels znsammenhängt. Zn den Hantvenen gehört eine V. circnmflexa penis [2]), welche nnmittelbar vor der Schambeinsynchondrose liegt und sich meist durch ihre Grösse vor den übrigen auszeichnet.

An den Plexns pnbicns schliesst sich die V. dorsalis penis an, indem sie zwischen den Ligg. arcnatum und transversnm pelvis in das Becken eintritt und sich sogleich gabelförmig in zwei divergirende Aeste spaltet. Noch ansserhalb des Beckens giebt sie seitwärts einen anastomotischen Ast znr V. pndenda int. ab. Alsbald nach dem Eintritt ins Becken steigt von dem Theilnngsaste der V. dorsalis penis ein Zweig, *V. communicans obturatoria* Braune znr V. obtnratoria int. auf.

Dors. clitor. Die *V. dorsalis clitoridis* verlänft nnd endet anf die nämliche Weise (Eingewdl. Fig. 411 *), und weicht nnr bezüglich ihrer Dimensionen nnd ihres Verhältnisses zum Corpus cavernosnm nretrae von der entsprechenden Vene des männlichen Körpers ab.

II. Vene der Unterextremität.

II. Vene d. Unterextr. Ein einfacher Venenstamm, welcher, der Arterie entsprechend, snccessiv die Namen *Iliaca*, *Cruralis*, *Poplitea* erhält, begleitet den Arterienstamm der nnteren Uxtremität bis zu dessen Spaltung in die A. tibialis antica nnd postica. Mit den letztgenannten Arterien und deren Aesten und ebenso mit den Aesten der A. profunda femoris verlanfen die Venen in doppelter Zahl. Die V. poplitea und der untere Theil der V. cruralis liegt hinter der Arterie; gegen das obere Ende des Oberschenkels wendet sich die Vene an die mediale Seite der Arterie. Die V. poplitea hat einen Dnrchmesser von 9, die V. iliaca von 12 Mm.

Vv. comit. Ansser der V. cruralis und poplitea begleiten die gleichnamige Arterie 2 bis 3 kleine Venen, *Vv. comitantes* Langer [3]). Die *V. comitans lateralis* der A. poplitea geht an der lateralen Seite der Arterie hinauf, während die eigentliche V. poplitea an der medialen Seite liegt; sie setzt sich aus einer Vene des M. soleus, aus den Vv. articulares inf. und den beiden dem lateralen Gastrocnemius entstammenden Venen zusammen und mündet in der Höhe der Vereinigung der beiden Condylen des Schenkelbeines in die eigentliche V. poplitea. Die *V. comitans medialis* ist eine Anastomosenkette zwischen den Vv. articulares mediales inff., den Venen des medialen Gastrocnemius nnd den Vv. articnlares mediales supp.; sie nimmt Zweige aus dem nnteren Ende des M. sartorius anf nnd vereinigt sich erst unter dem Sehnenbogen der Adductoren mit der Hanptvene. Beide Vv. comitantes stehen durch mindestens Einen, vor der Arterie vorüberziehenden Ast mit einander in Verbindung nnd erzeugen weiter oben ein Geflecht, welches die Arterie umspinnt.

[1]) *Vv. cavernosae.* [2]) *V. circumflexa superficialis* Kohlrausch. [3]) Wiener med. Wochenschr. 1867. Nr. 22.

Fig. 155.

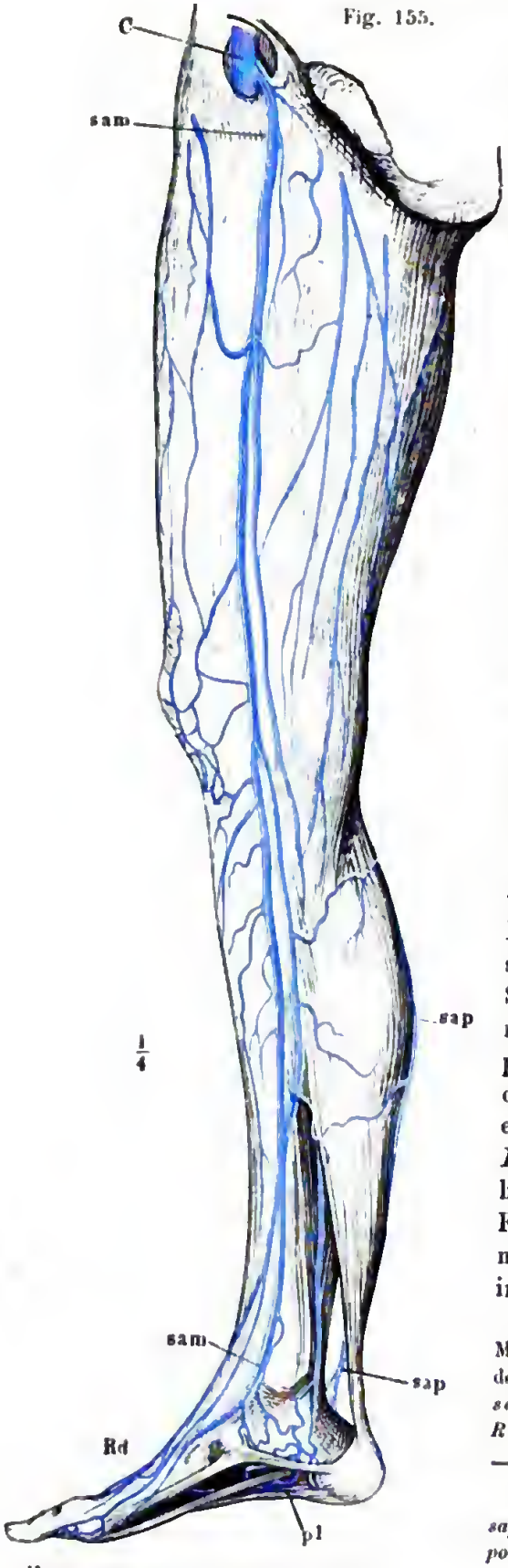

Mediale Fläche der Unterextremität mit den subcutanen Venen. *C* V. cruralis. *sam*, *sap* V. saphena magna u. parva. *Rd* Rete dorsale pedis. *pl* V. plantaris.

Aus einem Venengeflecht, welches die A. cruralis über der Adductorenlücke umgiebt, entstehen eine *laterale* und *mediale*, zuweilen noch eine dritte *V. comitans*, welche mit dem N. saphenus in der Scheide der Schenkelgefässe liegen. Sie nehmen entweder die collateralen Zweige der V. cruralis auf oder bilden eine Kette von Anastomosen zwischen denselben und mit der V. cruralis. Meistens senken sich die Vv. comitantes noch unter der V. profunda femoris, die laterale höher als die mediale, in die V. cruralis ein; doch reicht die laterale V. comitans in seltenen Fällen bis zur V. profunda. Eine V. comitans poplitea kann sich geradezu in eine V. comitans femoralis fortsetzen.

Die Hautvenen der unteren Extremität sammeln sich in zwei Stämme, *Vv. saphenae* [1]) *magna* (Fig. 155 *sam* [2]) und *parva* (*sap* [3]), von denen aber die letztere schon in der Kniekehle durch Einmündung entweder in die erstere oder in die V. poplitea endet. Sie entspringen, die V. saphena magna am medialen, die V. saphena parva am lateralen Rande des Fusses vorzugsweise aus einem Venennetz des Fussrückens, *Rete venosum dorsale pedis*, stehen aber auch mit Hautvenen der Fusssohle [4]) und die V. saphena magna mit der V. plantaris (*pl*) in Verbindung. Die Communi-

[1]) Rosen- oder Frauenader. [2]) *V. saphena int.* [3]) *V. saphena minor s. posterior.* [4]) *Plexus plantaris.*

cationsäste der tiefen plantaren mit den Hautvenen öffnen sich gegen die letzteren (Le Dentu[1]). Das Venennetz des Fussrückens nimmt in der nämlichen Weise, wie das dorsale Venennetz der Hand, die Venen der Zehen anf; in demselben zeichnen sich ebenso, wie an der Hand, die beiden den Rändern des Fusses nächsten Stämmchen [2]) durch ihre Stärke aus; doch hebt sich aus dem Venennetze des Fusses häufig auch ein transversales vorwärts convexes, hogenförmiges Gefäss, ein *Arcus dorsalis pedis superficialis*, hervor.

Saph. parva. Die *V. saphena parva* wendet sich vom Fussrande hinter dem Knöchel aufwärts zum lateralen Rande der Achillessehne, dann in die Furche der beiden Köpfe des M. gastrocnemius; vor ihrer Endigung anastomosirt sie mit der V. peronea nnd verstärkt sich durch einen von der hinteren Fläche des Oberschenkels absteigenden Ast [3]). Wenn sie sich in die V. poplitea öffnet, so steht sie mit der V. saphena magna durch einen anastomotischen Zweig in Verbindung, der entweder snbcutan oder subfascial an der Rückseite des Oberschenkels emporläuft (Sappey) oder, nnd dies scheint die Regel zu sein, snbfascial beginnt nnd subcutan endet (Giacomini). Die Klappen hindern den Rückfluss aus der V. saphena magna in die V. s. parva.

Saphena magna. Die *V. saphena magna* steigt vor dem medialen Knöchel an der medialen Fläche der Tibia auf, folgt am Knie und Oberschenkel ziemlich genau der Richtung des M. sartorius nnd senkt sich, indem sie im Bogen das untere Horn der Incisnra falciformis (Mskll. Fig. 156, 3) überschreitet, 7 Mm. stark in die Vorderfläche der V. cruralis. Oft wird ihr ein Theil der Hautvenen des Oberschenkels durch einen zweiten, hinteren Stamm zugeführt; andere Male geht sie selbst fast vollständig in dem gleichförmigen Netz der Schenkelvenen unter.

Die Anastomosen, welche am Unter- und Oberschenkel zwischen den tiefen und Hantvenen bestehen, eröffnen dem Blute den Weg von der Oberfläche in die Tiefe znm Theil durch Aeste, welche die Köpfe des M. gastrocnemins durchbohren nnd beim Austritt aus dem Muskel je Eine der paarigen, die Muskelarterien begleitenden Venen repräsentiren (Le Dentu[4]). Eine Ausnahme machen einige kleine Muskeläste, die sich in den Verbindungsast zwischen den Vv. saphenae parva nnd magna ergiessen und das Kaliber desselben vergrössern.

Die den oberflächlichen Zweigen der Art. cruralis entsprechenden Venen, *Vv. pudendae extt.* und *epigastricae superficiales*, münden ebenso häufig in die V. saphena, als in die V. crnralis; die *Vv. dorsales penis subcutaneae* können sämmtlich oder theilweise, statt in die tiefe V. dorsalis penis, in die V. saphena sich ergiessen.

Aus Braune's Untersuchungen über die Stellung der Klappen an den Venen der unteren Extremität [5]) geht hervor, dass die V. crnralis der einzige

---

[1]) Recherches anat. et considérations physiol. sur la circulation veineuse de la jambe. Paris 1867. [2]) *Vv. dorsales pedis ext.* u. *int.* [3]) *V. femoro-poplitea* Giacomini (Osservazione anat. per servire allo studio della circulazione venosa dell' estremità inferiore Torino 1873). [4]) Ein constantes, eine Hand breit über dem medialen Knöchel aus der Saphena magna am Rande des M. soleus zu einer der Vv. tibiales posticae verlaufendes Stämmchen wird von Braune als *V. sapheno-tibialis* beschrieben. [5]) Die Oberschenkelvene des Menschen. Lpz. 1871.

Weg ist, auf welchem das Blut der unteren Extremität und einer Anzahl angrenzender Bezirke zum Herzen gelangt, und dass die collateralen Bahnen oder Venencirkel, wie Braune sie nennt, die Hauptbahn nicht ersetzen können, da in ihnen der Lauf des Blutes durch die Klappen geregelt und von einem in der Mitte gelegenen, neutralen Punkt divergirend gegen die beiden Mündungen des collateralen Gefässes gerichtet ist. So weisen alle Klappen der in die V. cruralis oder einen ihrer Hauptäste einmündenden oberflächlichen und tiefen Venen nach der V. cruralis. Von subcutanen Venen gehören dahin: 1) die Vv. pudendae extt. superficiales, die das Blut aus der Haut des Penis und Scrotum zur V. saphena führen; 2) zwei Venenstämme, *Vv. pudendae extt. proff.* Braune, die aus einem Netz an der Vorderfläche der Schambeinsynchondrose unter der Fascie des M. pectinens zu den Seiten einer Arterie zur V. cruralis ziehen; 3) die Vena epigastrica superficialis; 4) die V. circumflexa ilium superficialis. Unter den tiefen, in die V. cruralis mündenden Venen ist die V. circumflexa medial. entweder mit einer nach der V. cruralis führenden Klappe versehen oder sie tritt in so schräger Richtung ein, dass dadurch eine gleichwirkende Ventileinrichtung zu Stande kommt. Die V. circumflexa medialis anastomosirt mit Ausläufern der V. ischiadica und mit der V. obturatoria. Beide Anastomosen führen den Stromlauf im unteren Ende nur nach der V. cruralis und im oberen nur nach der V. iliaca oder hypogastrica, so dass in der Mitte ein neutrales Stück liegt, welches das Blut sowohl auf- als abwärts zu senden vermag. Der Circulus venosus ischiadicus beginnt am oberen Rande des M. adductor minimus, zieht vor dem M. quadrat. femoris hinauf, um sich über den Mm. obturatorii neben dem N. ischiadicus in die V. glutea inf. fortzusetzen. In das neutrale Stück, welches von wechselnder Länge ist, münden Venen ein, die unter den Obturatoren herkommen. Der Circulus venosus obturatorius hängt einerseits mit der V. circumflexa femoris medialis, andererseits durch einen R. pubicus mit der V. iliaca und durch die V. obturatoria mit der V. hypogastrica zusammen. Nur in einzelnen seltenen Fällen, wenn das Ventil an seiner Mündung fehlt, kann er als Collateralgefäss zwischen V. cruralis und iliaca dienen. Eine variable Anastomose zwischen der V. circumflexa ilium prof. und der gleichnamigen oberflächlichen Vene oder dem Stamm der V. cruralis fand Braune an ihren beiden Enden mit entgegenstehenden Klappen besetzt.

Es folgt aus diesen Thatsachen, dass 1) die Erweiterung der V. cruralis, welche durch Spannung des Schenkelbogens, an den sie befestigt ist, ebenso wie die Erweiterung der V. subclavia durch Erhebung des Schlüsselbeins erfolgen muss, saugend auf alle in die V. cruralis mündenden Venen wirkt, und dass 2) nach Verschliessung oder Verletzung der V. cruralis ein Collateralkreislauf, der das Blut der unteren Extremität der V. iliaca zuführte, nicht zu Stande kommen kann.

Collat. Aeste d. Cava inf.

Collaterale Aeste der V. cava inf.

† Parietale Aeste.

† Parietale Aeste.

1. Vv. lumbales [1]) *lb.*

Lumbal.

Sie gleichen den Intercostalvenen darin, dass sie am oberen Rande der entsprechenden Arterien verlaufen und von den Plexus dorsalis und spinalis je einen *R. dorsalis* aufnehmen, der das Kaliber des Stammes übertrifft. Wie bei den Lumbararterien kommt auch bei den Venen häufig eine paarweise Vereinigung benachbarter oder symmetrischer Gefässe zu Einem Stamme vor.

Den Lumbarvenen eigenthümlich sind die verticalen Aeste [2]), welche hinter dem M. psoas von der V. anonyma iliaca oder iliolumbalis oder vom Plexus sacralis an bis zur untersten Intercostalvene eine continuirliche Reihe einfacher oder geflechtartiger Anastomosen zwischen den transversalen Gefässstämmen bilden, die sich als V. azygos und hemiazygos in die Brusthöhle fortsetzen (S. 335).

2. Vv. phrenicae inff. [3]) *phr.*

2. Phren. inff.

Doppelvenen, welche die gleichnamigen Arterien begleiten und sich mit ihrer Einmündung zuweilen von der V. cava inf. auf die V. suprarenalis, rechterseits auch auf eine V. hepatica versetzen (Fig. 153).

†† Visoerale Aeste.

1. V. spermatica interna *spi.*

†† Viscerale Aeste. 1. Spermat. int.

Die V. spermat. int. des Mannes entspringt aus der Substanz des Testikels mit zahlreichen Aesten [4]), welche theils unmittelbar, theils nach einem längeren geschlängelten Verlauf unter der Albuginea die letztere in der oberen Hälfte des hinteren Randes, an der medialen Fläche der Epididymis, durchbohren. Sie treten mit den Venen der Epididymis [5]) zum *Plexus spermaticus* [6]) zusammen, einem aus 5 bis 6 feineren und stärkeren, reichlich anastomosirenden Stämmchen zusammengesetzten Geflecht, welches vor dem Vas deferens, als ein wesentlicher Theil des Samenstrangs, zum Leistenring aufsteigt. Einige der kleinen, aus dem Testikel hervorbrechenden Venen erreichen den Plexus spermaticus auf einem Umwege, indem sie sich zu einem Stämmchen verbinden, welches an dem hinteren Rande des Testikels erst absteigt und an der unteren Spitze desselben mit dem Vas deferens aufwärts umbiegt. Ein besonderes Bündel [7]) von 2 bis 3 Stämmchen be-

[1]) *Vv. lumbales transversae. Vv. vertebro-lumbares* Cruv. [2]) *Vv. lumbares adscendentes s. lumbocostales. V. azygos lumbaris* Cruv. [3]) *Vv. phrenicae.* [4]) *Vv. testiculares.* [5]) *Vv. epididymicae.* [6]) *Plexus pampiniformis.* [7]) *Vv. funiculares* Périer (Considerations sur l'anat. et la physiologie des veines spermatiques. Paris 1864).

Digitized by Google

ginnt an der unteren Spitze des Testikels, begleitet die A. spermatica int. und ergiesst sich am inneren Leistenring in die V. epigastrica.

Beim Eintritt in die Bauchhöhle reduciren sich die Venen des Plexus spermaticus auf zwei bis drei, die die A. spermatica int. netzförmig umgeben (Fig. 153) und nachdem sie Aestchen vom Peritoneum, vom Ureter und vom unteren Theil des Panniculus adiposus der Niere [1]) aufgenommen haben, zuletzt in Einen Stamm zusammenkommen. Der rechte mündet unter einem spitzen Winkel direct in die V. cava inf., in ziemlich gleicher Höhe mit dem Ursprung der A. spermatica int., der linke senkt sich rechtwinklig in die V. renalis ihrer Seite ein. Nur die Mündung der rechten V. spermatica int. ist mit einer Klappe versehen (Brinton [2]). Ausserdem finden sich Klappen, die indess das Vordringen der Injectionsmassen in peripherischer Richtung nicht hindern, in dem ausserhalb des Leistenrings belegenen Theil der Venen.

Beim Weib verläuft der Plexus spermaticus im Lig. latum uteri parallel dem Oviduct, setzt sich medianwärts ununterbrochen in die V. uterina und den Plexus uterinus, lateralwärts in den doppelten und weiterhin einfachen Stamm der V. spermatica int. fort und steht nach oben in Verbin-

Fig. 156 *).

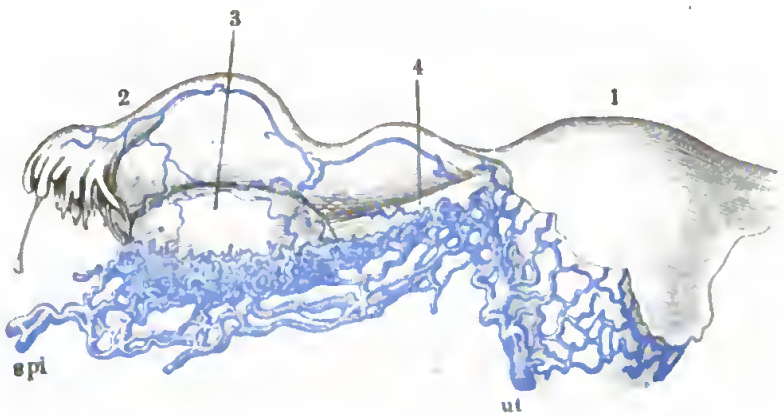

Venen der inneren weiblichen Genitalien. 1 Uterus. 2 Ovarium. 3 Oviduct. 4 Lig. ovarii. *spi* V. spermat. int. *ut* V. uterina.

dung mit einem dichten Netz feiner Venen [3]), welches am Hilus des Ovarium liegt und die Venen dieses Organs aufnimmt (Fig. 156).

Die weibliche V. spermatica int. ist klappenlos; ausnahmsweise kommen Klappen in der linksseitigen Vene vor.

---

[1]) *V. subrenalis.* [2]) Gazette méd. 1857, Nr. 21.

*) Nach Savage, Illustr. of the surgery of the female pelvic organs. Lond. 1863, Taf. IV, Fig. 2.

[3]) *Bulbus ovarii* Traer (Bulletin de la soc. anatom. Paris 1857, p. 42).

2. V. renalis *r*.

2. Renal. Kommt, 9 Mm. stark, mit dem grössten Theil ihrer Aeste vor der entsprechenden Arterie aus dem Hilus renalis und nimmt unbeständige Zweige aus der Oberfläche der Niere, regelmässige aus dem Fett der Niere und aus der Nebenniere auf. Die linke V. renalis führt ausserdem, wie erwähnt, das Blut der linken V. spermatica int. und suprarenalis der V. cava inf. zu, sie erreicht dieselbe, indem sie vor, seltener hinter der Aorta vorübergeht, etwas oberhalb der Einmündung der rechten V. renalis (Fig. 153). Beide Vv. renales, vorzugsweise die linke, anastomosiren mit den parietalen Venen, den Vv. lumbares, azygos und hemiazygos.

Die Mündungen der Vv. renales haben Klappen, welche an der rechten vollständiger sind, als an der linken.

3. V. suprarenalis *sr*.

3. Suprarен. Ursprung und Verlauf dieser Vene (Fig 153), welche auf der linken Seite regelmässig, auf der rechten häufig in die V. renalis sich ergiesst, erhellt aus der Beschreibung der Nebenniere (Eingewdl. S. 586).

4. Vv. hepaticae [1]) *h*.

4. Hepat. So weit die V. cava inf. mit der zu ihrer Aufnahme bestimmten Furche der Leber in Berührung steht, ist ihre Wand von den Mündungen der Lebervenen durchbrochen.

Die stärksten dieser Venen, zwei bis drei meistens sehr kurze Stämme von etwa 15 Mm. Durchmesser, die sich peripherisch sogleich weiter theilen, öffnen sich spitzwinklig in das obere Ende der V. cava inf. unmittelbar unter dem Foramen venae cavae des Zwerchfells (Fig. 153), die rechte etwas höher als die linke. Eine grosse Zahl punktförmiger Oeffnungen ist über die ganze Oberfläche des von Lebersubstanz umgebenen Theils der V. cava inf. zerstreut. Sie gleichen den feinen Oeffnungen in der Wand der Lebervenen (Eingwdl. Fig. 144) und rühren, wie diese, von direct in die V. cava einmündenden centralen Venen der Leberläppchen her. Gefässe, welche zwischen diesen feinsten und jenen starken Stämmen die Mitte halten, 1 bis 5 Mm. im Durchmesser, treten in unbestimmter Zahl, vorzugsweise von der unteren Fläche der Drüse, in die V. cava inf. ein.

Mit dem rechten Hauptstamme der Vv. hepaticae verbindet sich der Ductus venosus oder das aus der Obliteration desselben hervorgegangene Ligament (Eingwdl. Fig. 138).

---

[1]) *Veine sus-hepatique* Cruv.

Im Fötusalter und bei vielen Thieren kommen regelmässig, beim erwachsenen Menschen nur ausnahmsweise Klappen an den Mündungen der grossen Lebervenen vor (Mc. Donnell, Journ. de la physiol. 1859, p. 300).

Vena portarum [1]). Pfortader *vp.*

Mit diesem Namen bezeichnet man das Gefäss, welches das Blut der v port.
Chylificationsorgane und der Milz sammelt und dasselbe durch Vermittelung des Capillarsystems der Leber und demnach schliesslich durch die Vv. hepaticae dem Stamm der V. cava inf. zuführt. Wegen des arteriellen Theils des Pfortadergebiets, der Verästelung des Pfortaderstamms in der Leber, verweise ich auf die Darstellung dieses Organs; hier bleibt noch der venöse Theil der Pfortader, der Stamm nebst den ihn zusammensetzenden Gefässen, zu beschreiben.

Nach Bernard (Comptes rendus 1850, XXX, 694) laufen zahlreiche Aeste der Pfortader durch die Substanz der Leber unmittelbar zur V. cava inf., bilden Netze auf der Wand der letzteren und münden schliesslich in dieselbe. Sie sind am deutlichsten beim Pferde, fehlen aber bei anderen Thieren und beim Menschen nicht.

Der Stamm entsteht 18 Mm. stark hinter dem Pancreas, zur Rechten der A. mesenterica sup., aus der Vereinigung zweier Aeste von 11 bis 12 Mm. Durchmesser, der *V. mesenterica sup.* (Fig. 157 *mes* [2]) und *lienalis* (*li* [3]), welche erst in der Nähe ihres centralen Endes von den gleichnamigen Arterien abweichen, bis dahin aber sich in einfacher Zahl den Verzweigungen der Arterien genau anschliessen. So empfängt die bogenförmige V. mesenterica sup. an ihrer convexen Seite die *Vv. intestinales* (*i*), an der concaven Seite die *Vv. colicae dextrae* (*cd*), nimmt aber auch vor ihrer Verbindung mit der V. lienalis die der A. gastro-duodenalis entsprechenden Venen auf, eine *V. gastro-epiploica dextra* (*ged*), die sich zuweilen mit einer V. colica dextra verbindet [4]), und eine *V. pancreatico-duodenalis*, welche gewöhnlich in vereinzelte *Rr. duodenales* und *pancreatici* zerfällt. So wird ferner die V. lienalis durch den Zusammenfluss der *Vv. gastricae breves* (*gb*) und der *V. gastro-epiploica sin.* (*ges*) mit den aus der Milz hervortretenden Zweigen gebildet, wozu noch, während der Stamm vor und unter der A. lienalis längs dem Pancreas verläuft, die Aeste aus dem Pancreas kommen.

Ein dritter Hauptast der V. portarum, die *V. mesenterica inf.* (*mei* [5]), entspricht in ihrem peripherischen Verhalten der gleichnamigen Arterie, zerfällt auch peripherisch in zwei Aeste, die *V. colica sin.* (*csi*) und *haemorrhoidalis inf.* (*hi*), setzt aber von der Einmündungsstelle der V. mesenterica inf. in die Aorta ihren Weg im Mesocolon dextrum und dann hinter dem Duodenum aufwärts fort und mündet in den Vereinigungswinkel der V. mesenterica sup. und lienalis oder in eine dieser beiden Venen.

---

[1]) *V. portae.* [2]) *V. mesenterica. V. mesent. magna.* [3]) *V. gastrolienalis* Langer. [4]) Der aus der *V. gastro-epiploica* und *colica* zusammengesetzte Stamm wird *V. gastro-colica* genannt. [5]) *V. mesenterica minor. V. colica sin.*

Fig. 157.

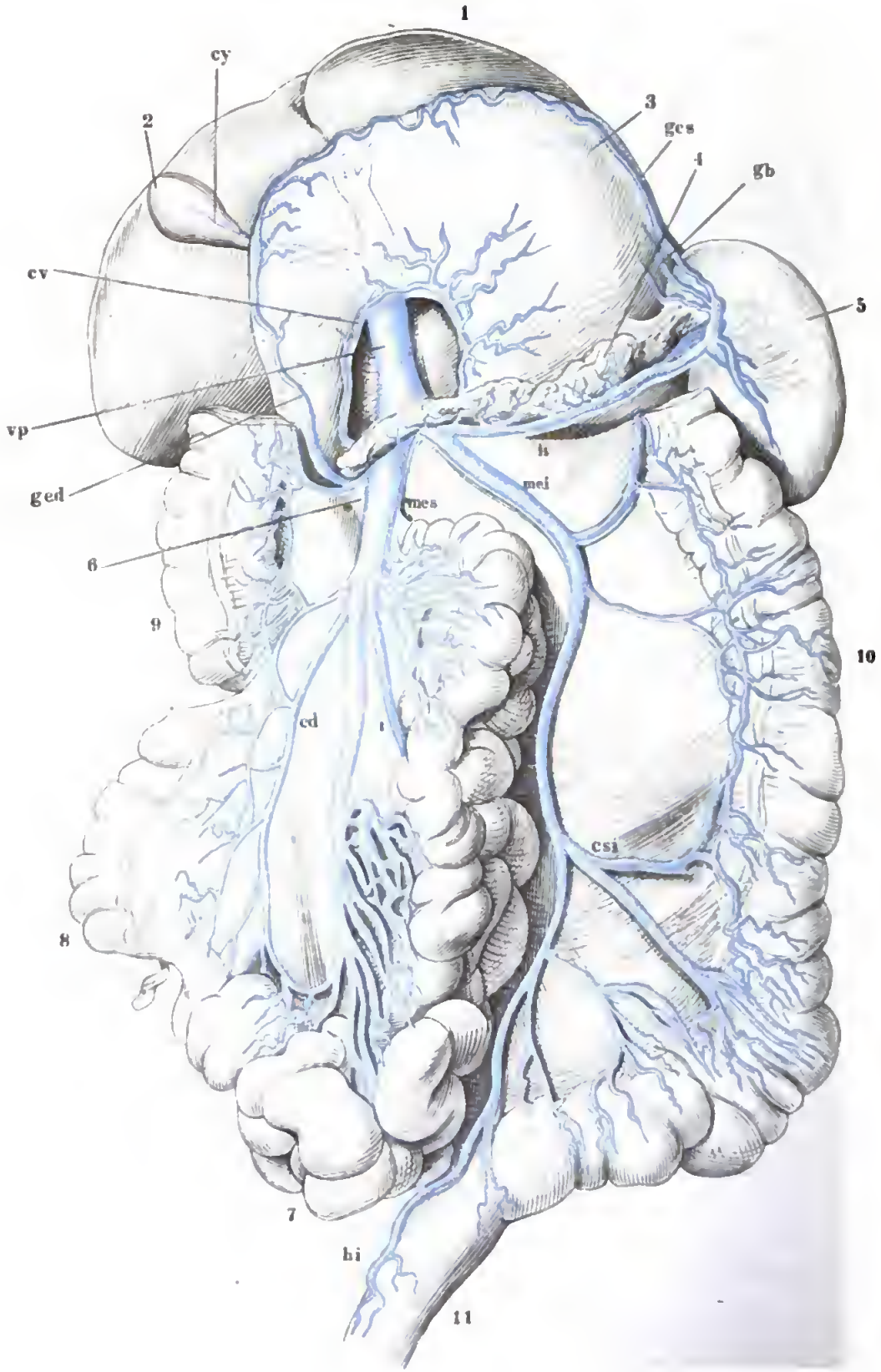

Klappen kommen in diesen, die Pfortader zusammensetzenden Venen ebenso wenig, wie in dem Stamm oder den von ihm ausgehenden Aesten vor.

Der Stamm der Pfortader verläuft in einer Länge von 5 bis 8 Cm. und in der Flucht der V. mesenterica sup. aufwärts zur Transversalfurche der Leber, in welcher er sich in zwei unter einem Winkel von fast 180° divergirende Zweige spaltet [1]). Zuvor nimmt er die *V. coronaria ventriculi* (*cv* [2]) auf, die von der Cardia her an der oberen Curvatur des Magens verläuft und die *V. cystica* (*cy*), welche von der Gallenblase stammt. Die V. coronaria vereinigt sich zuweilen mit einer V. duodenalis; die V. cystica mündet nicht selten, statt in den Stamm, in den rechten Ast der Pfortader [3]).

Neben dem Stamm und den Hauptästen der Pfortader dringen direct in die Substanz der Leber eine Anzahl feiner sogenannter accessorischer Pfortadern ein, welche ihr Blut aus den die Leber umgebenden Gebilden, aus dem Bindegewebe der Leberfurchen, aus den mit dem serösen Ueberzug der Leber zusammenhängenden Peritonealfalten und durch deren Vermittelung aus der Bauchwand empfangen, und, nachdem sie eine Anzahl Leberläppchen versorgt, in Zweige der Hautpfortader übergehen.

E. H. Weber (Verhandl. der Leipz. Gesellsch. der Wissensch. III, 186) erwähnt zwei den Ductus hepaticus und choledochus begleitende Venen, welche zur Leber gehen, ohne in den Pfortaderstamm einzutreten. Nach Devalez (Gaz. méd. 1857, Nr. 19) gehen kleine Nebenstämme der Pfortader, welche von einer V. pylorica und einigen Vv. pancreaticae und duodenales gebildet werden, mit dem Ductus hepaticus in die Querfurche der Leber. Sappey (Mém. de l'acad. de médecine XXIII, 269) zählt fünf Gruppen solcher accessorischer Pfortadern auf. Die erste, im Lig. gastro-hepaticum eingeschlossen, entspringt aus dem Gewebe dieses Bandes und von der oberen Curvatur des Magens, und senkt sich in die Leberläppchen ein, welche die Querfurche begrenzen. Die zweite umfasst 12 bis 15 Venenstämmchen, welche im Umfange des Grundes der Gallenblase entstehen und am Rande der zur Aufnahme der Gallenblase bestimmten Grube in die Leber eintreten. Die dritte Gruppe besteht aus Venen, die von den Wänden der Pfortader, der Art. hepatica und der Ausführungsgänge ihren Ursprung nehmen. Die vierte Gruppe, sehr feine, fast capillare Zweige, steigt von der Mitte des Zwerchfells im Lig. suspensorium zur Leber herab. Hyrtl (Corrosionsanat.

Zu Fig. 157.

Verästelung der V. portarum. Leber und Magen aufwärts umgelegt, das Colon transversum ausgeschnitten. 1 Leber. 2 Gallenblase. 3 Magen, hintere Fläche. 4 Pancreas. 5 Milz. 6 Duodenum. 7 Dünndarm. 8 Coecum. 9 Colon dextr. 10 Colon sinistr. 11 Rectum. *vp* V. portarum. *mes*, *mei* V. mesenterica sup. u. inf. *li* V. lienalis. *gb* Vv. gastricae breves. *ged*, *ges* V. gastro-epiploica dextra u. sin. *i* Rr. intestinales. *cd* Vv. colicae dextrae. *csi* V. colica sin. *hi* V. haemorrhoidal. int. *cv* V. coronaria ventriculi. *cy* V. cystica.

---

[1]) Als *Sinus venae portae* wird eine Erweiterung des Stammes beschrieben, von dem die beiden Aeste ausgehen. [2]) *V. coron. ventr. sinistra s. sup.* [3]) Nach Langer wären die Venen der Gallenblase die einzigen im Gebiete der Pfortader, welche mit doppelten Aesten die Arterien begleiten; nach Theile würden sie im Gegentheil dadurch eine merkwürdige Ausnahme bilden, dass sie einfach zwischen doppelten Arterien verliefen.

S. 119) konnte sich von der Existenz venöser Gefässe im Lig. suspensorium nicht überzeugen und vermuthet eine Täuschung durch Lymphgefässe mit blutig gefärbtem Inhalt. Die fünfte Gruppe geht von dem oberhalb des Nabels gelegenen Theile der vorderen Bauchwand innerhalb des Lig. suspensorium zur linken Längsfurche der Leber; einige Stämmchen derselben sind mit Klappen versehen, die mit der Concavität gegen das Herz gerichtet sind. Die stärksten dieser Gefässe enden schon im Anfang der Längsfurche; andere folgen der obliterirten Nabelvene und umspinnen dieselbe mit ihren Anastomosen; eins oder zwei öffnen sich regelmässig entweder in den linken Ast der Pfortader oder in den wegsam gebliebenen Theil der Nabelvene. An ihrem Ursprunge stehen diese Gefässe einerseits mit den Vv. mammariae und epigastricae, andererseits mit den Hautvenen des Unterleibes in Verbindung. Diese Verbindungen werden wichtig im Fall einer Störung des Pfortaderkreislaufs, z. B. durch Cirrhose der Leber; sie erweitern sich, um das Blut nach den äussereu Venen abzuleiten, und dies Loos trifft vorzugsweise das Gefäss, welches zwischen den Bauchdecken uud dem linken Pfortaderast verläuft. In diesem erweiterten Zustaude kann es leicht für eine offen gebliebene Nabelvene gehalten werden. Sappey sah solche Fälle scheinbarer Persistenz der Nabelvene und überzeugte sich von der Gegenwart des obliterirten Stranges der Nabelvene neben dem erweiterten accessorischen Pfortaderast.

Communicationen zwischen der V. cava inf. und der V. portarum finden in doppeltem Sinne statt. Des gemeinschaftlichen Ursprungs von Aesten der V. hypogastrica und V. portarum aus den venösen Geflechten des Beckens habe ich bereits gedacht, ebenso des Uebergangs von Venen der Bauchwände in Zweige der Vv. mesentericae. Auf der anderen Seite giebt es Aestchen, welche vom Dünn- oder Dickdarm stammen und sich in die V. cava oder in eine V. renalis einsenken (Retzius[1]); von der V. lienalis geht in der Gegend des Schwanzes des Pancreas ein Verbindungsast zur V. azygos.

Burow (Müll. Arch. 1838, S. 44) fand beim Fötus eine Vene, welche aus symmetrischen Aesten der Vv. epigastricae inff. beider Seiten in der vorderen Bauchwand gebildet wird, einen unpaarigen, aus dem Plexus vesicalis aufsteigenden Ast aufnimmt und sich in die V. umbilicalis, die sie durch die Bauchhohle begleitet, dicht vor deren Eintritt in die Leber ergiesst.

---

[1]) Tiedemann u. Treviranus, Ztschr. für Physiol. Bd. V, Hft. 1, S. 105.

Varietäten der Körpervenen.

(W. Krause.)

Allgemeine Betrachtungen über die Varietäten im Venensystem.

Allgemeines.

Es leuchtet ein, dass Unregelmässigkeiten und Störungen der Circulation in einem mit reichlicheren Anastomosen ausgestatteten, die ursprüngliche Form eines Netzwerks noch beim Erwachsenen deutlicher repräsentirenden, dünnwandigen Röhrensystem häufiger vorkommen und länger andauern werden, als wenn das Gegentheil der genannten Bedingungen realisirt ist. Namentlich wird dies der Fall sein, wenn die lebendigen Kräfte der innerhalb eines solchen Systems bewegten Flüssigkeitstheilchen relativ geringe sind. Da nun derartige Störungen in frühereu Entwickelungsperioden die Ausbildung von Gefässvarietäten ohne Zweifel bedingen, resp. begünstigen, und da die erwähnten Verhältnisse das Venen- gegenüber dem Arterien-System vollständig charakterisiren, so lässt sich das häufigere Vorkommen von Varietäten bei den Venen von vornherein vermuthen, während die tägliche Erfahrung der anatomischen Praxis die Voraussage bestätigt. In letzterer Hinsicht muss jedoch berücksichtigt werdeu, dass unendlich viel öfter injicirte Arterien als Venen untersucht werden. In der That ist auch unter allen Beobachtern nur von Einem und zwar von Meckel (Deutsches Archiv für Physiol. 1815, I, 285) diesem allgemeinen Erfahrungssatz widersprochen worden. Da die Varietäten so häufig und zugleich im Allgemeinen von geringerer praktischer Bedeutung sind, so können im Folgenden nur die wichtigeren, nicht aber alle an untergeordneten Zweigen vorkommenden berücksichtigt werden. Ausserdem ist hervorzuheben, dass mit Varietäten der Arterien in den meisten Fällen auch solche der begleitenden Venen Hand in Hand gehen. Dies gilt wenigstens für die kleineren Stämme, obgleich dem Venenverlauf in solchen Fällen von den Beobachtern gewöhnlich nicht genauer nachgeforscht worden ist. Eine Ausnahme bildet die V. obturatoria, deren Hauptwurzel meistens in die V. hypogastrica einmündet, obgleich die A. obturatoria (s. A. epigastrica, S. 308) aus anderen arteriellen Stämmen entspringt (C. Krause). Abnorme Communicationen zwischen Venen können durch *Vv. aberrantes* vermittelt werden, die den Aa. aberrantes analog sind; in der Beschreibung wurden die variirenden abwärtsgerückten, überzähligen und aufwärtsgerückten Aeste sämmtlich unter der Rubrik von überzähligen vereinigt[1]).

Wie es mit den Arterien der Fall ist, finden sich manche Anordnungen der Venen bei Thieren in der Norm, die beim Menschen als Varietät vorkommen. Zugleich entsprechen dieselben den Verhältnissen, welche in früheren Entwickelungsperioden des Fötus constant vorhanden sind. Die betreffenden vergleichend-anatomischen Thatsachen sind, wenn nichts Besonderes bemerkt worden ist, von denjenigen Autoren festgestellt, welche auch die entsprechenden Venenvarietäten des Menschen genauer erörtert haben. Die nicht selten beobachteten Venenvarietäten bei Thieren wurden nicht weiter berücksichtigt.

---

[1]) Ausser den bei den Arterienvarietäten (S. 214) verzeichneten Werken wurden nur mit dem Namen des betreffenden Autors citirt: Breschet, Recherches anatomiques sur le système veineux 1829. Marshall, On the development of the great anterior veins in man and mammalia. Philosoph. transactions 1850, P. I, p. 133. Taf. I bis V.

Varietäten der Venae cardiacae.

Vv. cardiac.

Sinus coronarius. Der linke Ductus Cuvieri ist an seiner Mündung verschlossen, sonst aber durchgängig geblieben. Der Sinus coronarius ist mithin an seiner Mündung verschlossen, die V. coronaria magna mündet in die V. anonyma brachiocephalica sinistra (Sous-clavière gauche, Le Cat, Histoire de l'acad. des sc. Ann. 1738, p. 45, bei einem 8 tägigen Kinde. S. Var. der V. cava superior). Nimmt die V. marginalis ventriculi sinistra auf. (In 14 Proc. von 130 untersuchten Herzen. Gruber, Mém. de l'acad. des sc. de St. Pétersb. T. VII, Nr. 2, 1864, worauf sich auch alle folgenden Angaben bei den Herzvenen in Procenten beziehen).

V. coronaria magna. Fehlt, indem anstatt ihrer eine kleine, von der unteren Fläche des Herzens kommende V. coronaria parva in den rechten Vorhof mündet, während die V. coronaria media sich in eine V. cava superior sinistra einsenkt (Murray, Svensk. Vetenks. Acad. nya handlingar 1781, p. 282). An ihrer Einmündung in den Sinus coronarius findet sich ein Sinus V. coronariae magnae proprius (Gruber, 2 mal an 130 Herzen). Nimmt die V. posterior ventriculi sinistra in 25 Proc. auf.

Der als V. marginalis ventriculi sinistri bezeichnete Ast fehlt in 20 Proc. Derselbe nimmt die eigentlichen und accessorischen Vv. posteriores ventriculi sinistri auf in 2 Proc.

V. posterior ventriculi sinistri. Fehlt in etwa 25 Proc., und zugleich die V. marginalis ventriculi sinistra in 2 Proc. Senkt sich mit zwei Mündungen in die V. coronaria magna und zugleich in den Anfang des Sinus coronarius (Gruber).

V. posterior atrii sinistri. Sie fehlt (Gruber, mehrere Male unter den untersuchten Fällen).

Ein Zweig derselben verläuft in der Pericardialfalte neben dem Lig. venae cavae, nimmt kleine Aestchen auf, und anastomosirt, nachdem derselbe das Pericardium durchbohrt hat, mit einem Venenast, welcher den N. phrenicus begleitet und in die V. intercostalis suprema sinistra (Marshall, Gruber, einige Male) oder auch in die V. anonyma brachiocephalica sinistra mündet (Gruber, daselbst). Diese Anastomose ist nicht mit dem Offenbleiben der V. cava superior sinistra als enger Canal (s. Var. der grossen Venen) zu verwechseln.

V. coronaria media. Senkt sich unmittelbar in den rechten Vorhof (Otto, Pathol. Anat. 1830, S. 347, 2 mal. Marshall, Jarjavay s. Cruveilhier 1867, p. 31, 2 mal. In 5 Procent, Gruber). Dieses Verhalten ist beim Pferde als Norm anzusehen (Müller, Anat. des Pferdes 1853, S. 351), vielleicht auch bei Meles, Camelus dromedarius, und Sus scropha (Gruber). Sie nimmt unter diesen Umständen in 2 Proc. die V. coronaria parva auf (Norm bei Phoca vitulina). Sie besitzt einen bis 9 Mm. tiefen Sinus V. mediae proprius (Gruber). Sie nimmt die eigentliche und accessorische Vv. posteriores ventriculi sinistri in 25 Proc. auf.

V. coronaria parva. Fehlt in 92 Proc. Mündet unmittelbar in das Atrium dextrum (Gruber), welches Verhalten bei Camelus dromedarius die Norm ist.

Varietäten der grossen Venen.

Entwickel. d. gross. Venen.

Die Hauptvenenstämme, wie sie beim Erwachsenen angetroffen werden, haben zu verschiedenen Zeiten des embryonalen Lebens eine verschiedene Bedeutung. Anstatt der später überwiegenden Vv. cava superior und inferior stehen in früheren Stadien der Entwickelung die Vv. omphalo-mesenterica, umbilicalis, azygos, hemiazygos u. a. im Vordergrund, die im Normalzustande später verkümmern,

aber für die Erklärung der Entstehung von Venenvarietäten von um so grösserer Bedeutung bleiben. Sie werden daher unter der Bezeichnung als grosse Venen mit zusammengefasst. Die betreffenden Varietäten sind nur bei Berücksichtigung der Entwickelungsgeschichte des Venensystems verständlich, und aus diesem Grunde wird eine kurze Darlegung derselben, wie sie aus den Untersuchungen von Rathke, Marshall, Coste, Kölliker und Claudius hervorgeht, hier vorausgeschickt.

Während der Ausbildung eines ersten embryonalen oder Dotterkreislaufs existiren zwei Aorteubogen, ein rechter und ein linker, die sich zur Aorta descendens vereinigen (s. Var. des Arcus aortae S. 217). Das Blut derselben gelangt in den Fruchthof, und wird durch die Vv. omphalo-mesentericae dextra und sinistra zum Herzen zurückgeführt, welche mittelst eines kurzen Stammes, der V. omphalo-mesenterica communis, in das untere Ende desselben einmünden.

Der zweite oder eigentliche embryonale Kreislauf bildet sich mit dem Auftreten der Allantois. (Abbildung s. bei W. Krause, Archiv für Anat. und Physiol. 1875, Taf. II). An letzterer verzweigen sich in der dritten Woche der Schwangerschaft zwei Allantoisvenen, welche die Enden der Vv. cardinales sind und auch Aeste von der vorderen Bauchwand aufnehmen. Reste der letzteren sind beim reiferen Fötus in Form der von Burow (s. oben S. 394) beschriebenen, in die V. umbilicalis mündenden Vene nachzuweisen. Diese unpaare Vene nimmt noch ein unpaares Aestchen auf, welches hinter der Bauchwand verläuft und mit dem Plexus spermaticus und uterinus communicirt (Burow, Archiv für Anat. und Physiol. 1838, S. 44). Im Ligamentum suspensorium der Leber verzweigt sich zu dieser Zeit ein kleiner Ast aus der V. omphalo-mesenterica dextra, der mit dem Wachsthum der Leber gegen den Nabel hin vorrückt, und mit einer der beiden Allantoisvenen in Verbindung tritt. Sobald diese Communication eingetreten ist, geht mit grosser Schnelligkeit die Erweiterung des kleinen Astes zum oberen Theile der V. umbilicalis (Fig. 158 u. 159) vor sich, welche von jetzt ab das durch die Aa. umbilicales in die Allantois resp. Placenta gelangte Blut zum Nabel und von da, dem Verlauf des späteren Lig. teres und venosum hepatis folgend, zum Herzen zurückführt. Ebenso rasch verschwindet die andere Allantoisvene, während auch das im Becken und der vorderen Bauchwand gelegene Stück der ersten obliterirt, welche nun zum Nabelschnurtheil der V. umbilicalis wird. Letztere mündet auf diese Art in den oberen Theil der V. omphalo-mesenterica. Dass das Blut der Allantois unter diesen Umständen auf dem neuen Wege durch die Leber und nicht mehr durch das Becken und die Vv. cardinales zum Herzen zurückkehrt, erklärt sich offenbar aus dem Umstande, dass auf dem ersteren kürzeren Wege die Widerstände viel geringer sein werden. Mit dem Auftreten der Leber entwickeln sich zwei Venensysteme in derselben: Vv. hepaticae advehentes, welche von der Vereinigungsstelle des Stammes der Vv. umbilicalis und omphalo-mesenterica entstehen, und Vv. hepaticae revehentes, die von der Leber aus das Blut in das obere Ende des Stammes der Nabelvene zurückführen. Schon vorher obliterirt wahrscheinlich die V. omphalo-mesenterica dextra mit Ausnahme ihres oberen Endtheiles; von der sinistra verschwindet dagegen das obere Ende, und der Stamm derselben setzt sich zugleich mit dem offen gebliebenen Endtheil der V. omphalo-mesenterica dextra in Verbindung. Die hierdurch gebildete V. omphalo-mesenterica soll im Folgenden schlichtweg als solche bezeichnet werden. Dieselbe bleibt nun in der Entwickelung so zurück, dass sie nur als kleiner Ast am Stamme der V. umbilicalis erscheint; später wird sie zu einem Ast der rechten V. hepatica advehens aus dem Stamme der V. umbilicalis. Sobald dann die Ausbildung des Darmcanales fortschreitet, erhält das obere Ende der V. omphalo-mesenterica die Bedeutung und Bezeichnung der V. portarum, aus dem Darmtheil wird die V. mesenterica superior, während derjenige Theil der V. umbilicalis, welcher zwischen den Vv. hepaticae advehentes und revehentes durch die Leber verläuft, als Ductus venosus unterschieden wird. Der übrige Theil der V. omphalo-mesenterica sinistra verschwindet ebenfalls im dritten Schwangerschaftsmonate. Durch die beschriebenen Veränderungen wird dann

der zweite embryonale oder Placentarkreislauf hergestellt, wie derselbe schon früher (Eingeweidel. S. 203) geschildert wurde.

Fig. 158.

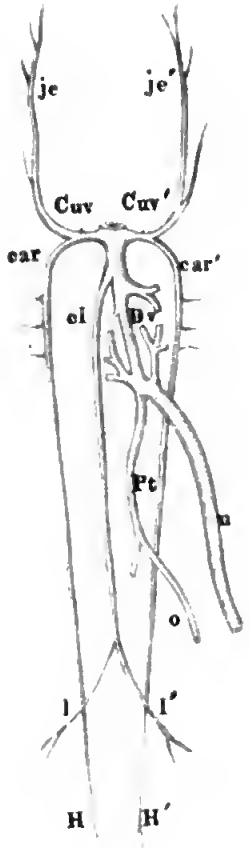

Fig. 159.

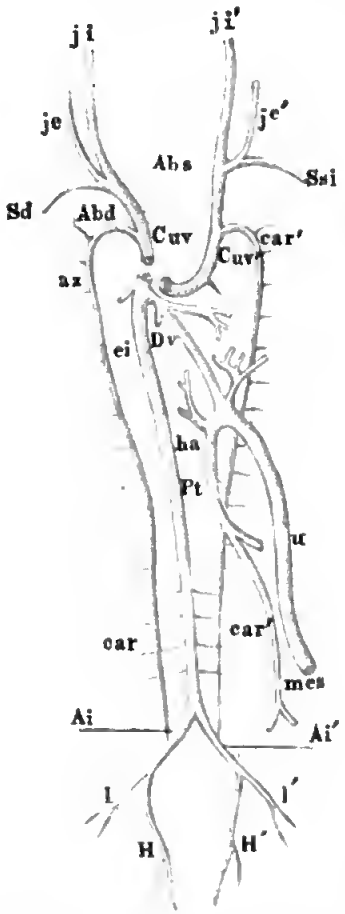

Zu Fig. 158.

Venen des etwa vierwöchentlichen Fötus, schematisch dargestellt (nach Quain). *je je'* Vv. jugularis primitivae dextra u. sinistra (die späteren Vv. jugul. extern.). *Cuv Cuv'* Ductus Cuvieri dexter u. sinister. *car car'* Vv. cardinales dextra u. sinistra, in welche die Vv. intercostales jederseits einmünden. *ci* V. cava inferior. *Dv* Ductus venosus, welcher zusammen. mit den Vv hepaticae revehentes in die V. cava inferior einmündet. *Pt* V. portarum. *u* V. umbilicalis, welche nach Aufnahme der V. portarum die Vv. hepaticae advehentes abgiebt. *o* V. omphalomesenterica. *ll'* Vv. iliacae dextra u. sinistra. *HH'* Vv. hypogastricae dextra und sinistra.

Ungefähr zu derselben Zeit wie die Vv. umbilicales entstehen die ersten Venen im Körper des Embryo. Es sind dieses die Vv. jugulares primitivae dextra und sinistra, welche das Blut vom Kopfe zurückführen, und die Vv. cardinales dextra und sinistra, welche der unteren Körperhälfte angehören. Die Vv. jugulares primitivae und cardinales jeder Körperhälfte vereinigen sich zu den beiden Ductus Cuvieri dexter und sinister, welche in der Höhe des Herzens transversal verlaufen, und mit dem oberen Ende der V. omphalo-mesenterica resp. V. umbilicalis zusammenmünden. Später findet hierin eine Aenderung in der Weise statt, dass die beiden Ductus Cuvieri jeder für sich und die V. umbilicalis ebenfalls gesondert in das Atrium dextrum sich einsenken. Die V. jugularis primitiva nimmt die Gehirnvenen mittelst eines Stammes auf, der später als Sinus transversus erscheint. Das vordere Ende desselben verläuft in dem

Zu Figur 159.

Venen des Fötus, nachdem der Placentar-Kreislauf sich ausgebildet hat, schematisch dargestellt (nach Quain). *je je'* Vv. jugulares primitivae dextra und sinistra. *Sd Ssi* Vv. subclaviae dextra u. sinistra, in welche die Vv. jugulares interuae *ji ji'* jederseits einmünden. *Abd* Unteres Ende der V. jugularis externa dextra (die spätere V. anonyma brachiocephalica dextra). *Abs* V. jugularis transversa (die spätere V. anonyma brachiocephalica sinistra). *Cuv Cuv'* Ductus Cuvieri dexter u. sinister. *az* V. azygos. *ha* V. hemiazygos, deren oberes Ende hinter der V. cava inferior zur V. azygos hinabläuft. *car'* V. cardinalis sinistra, deren oberes Ende als V. intercostalis suprema sinistra persistirt. Die Vv. cardinales dextra u. sinistra sind mit Ausnahme ihrer oberen Enden beiderseits verschwunden und durch die punktirten Linien nur noch angedeutet. An ihre Stelle sind die Vv. azygos u. hemiazygos getreten. *ci* V. cava inferior. *Dv* Ductus venosus. *Pt* V. portarum. *u* V. umbilicalis. *mes* V. mesenterica superior. *Ai Ai'* Vv. anonymae iliacae dextra u. sin. *ll'* Vv. iliacae dextra u. sinistra. *HH'* Vv. hypogastricae dextra u. sinistra.

späteren Sulcus squamoso-petrosus nach vorn und verlässt die Schädelhöhle durch ein vor dem Gehörorgan und in der lateralen Schädelwandung gelegenes Emissarium. Später verschliesst sich diese Communication, während das hintere Ende des Sinus transversus das Blut in die V. jugularis interna überleitet. Letztere entsteht als Ast aus dem untersten Ende der V. jugularis primitiva, welche auf jeder Seite ferner noch die Vv. vertebralis und subclavia aufnimmt. Mit der Ausbildung der V. jugularis interna geht ein relatives Zurückbleiben der V. jugularis primitiva Hand in Hand. Letztere wird ein unbedeutenderer Stamm, der beim Erwachsenen als V. jugularis externa bezeichnet wird.

Am Ende des zweiten Schwangerschaftsmonates entsteht ein Communicationsast zwischen den Stellen der Vv. jugulares primitivae, woselbst sie die Vv. subclaviae aufnehmen, der in transversaler Richtung verläuft. Dies ist die V. jugularis transversa (Fig. 160), welche als V. anonyma brachiocephalica sinistra persistirt. Letztere ist also ein Gefäss secundärer Bildung, während die V. anonyma brachiocephalica dextra das untere Ende der V. jugularis primitiva dextra zwischen den Einmündungsstellen der V. subclavia dextra und V. jugularis transversa in die erstgenannte Vene repräsentirt. Wahrscheinlich bildet sich die V. jugularis transversa aus einer Communication der dicht nebeneinander liegenden Vv. thyreoideae inferiores, welche in die Vv. jugulares primitivae einmünden (Claudius s. Budenz, Ueber eine menschl. Missbildung etc. Diss. Giessen 1862, S. 11). Mit ihrer Ausbildung wird das Blut aus den Vv. jugulares primitiva und subclavia sinistrae zum rechten Ductus Cuvieri hinübergeleitet. Indessen ist noch bis zum vierten Schwangerschaftsmonate eine V. cava superior sinistra vorhanden, welche ausser der V. cardinalis sinistra auch die Vv. cardiacae aufnimmt, und in ihrem Verlauf dem unteren Theile der V. jugularis primitiva sinistra sowie dem linken Ductus Cuvieri entspricht. Während der rechte Ductus Cuvieri zum unteren Theile der V. cava superior dextra wird, verschwindet die V. cava sup. sin. wahrscheinlich in Folge der Ausbildung des Arcus aortae, zwischen welchem und der linken Lunge sie verläuft, unter gleichzeitiger Erweiterung der V. jugularis transversa mit Ausnahme des unteren Endes des linken Ductus Cuvieri, welches als Sinus coronarius persistirt. Die obliterirte V. cava superior sinistra des Erwachsenen wird *Ligamentum V. cavae* genannt.

Die Vv. cardinales dextra und sinistra verlaufen zu beiden Seiten der Wirbelsäule vom Herzen abwärts, und nehmen ursprünglich viele einzelne Venen der Wolff'schen Körper, ferner Venen der Rumpfwandung, die den Vv. intercostales und lumbales entsprechen, endlich die Vv. iliacae und hypogastricae auf. Mit der Rückbildung der Wolff'schen Körper, vielleicht auch in Folge der Entwickelung und comprimirenden Wirkung der Mm. psoas verschwinden die unteren Partien der Vv. cardinales und werden durch an ihre Stelle tretende Vv. vertebrales inferiores ersetzt, während ihre oberen Enden als Vv. azygos resp. intercostalis suprema sinistra persistiren, und aus ihren untersten Partien die Vv. sacrales mediae werden. Die Vv. vertebrales inferiores verbinden sich hinter der Aorta durch einen transversalen Stamm, welcher beim Erwachsenen das obere querlaufende Ende der V. hemiazygos darstellt. Die V. intercostalis suprema dextra entsteht als secundär hervorwachsender Ast der V. cardinalis dextra, die sinistra dagegen repräsentirt das obere Ende der V. cardinalis sinistra und das untere Ende der V. jugularis primitiva sinistra, welches zwischen dem linken Ductus Cuvieri und der Einmündungsstelle der V. jugularis transversa gelegen ist.

Am Anfang des ersten Schwangerschaftsmonates entwickelt sich aus dem obersten Ende der V. umbilicalis, welches im Anfange der fötalen Entwickelung die Einmündung der V. omphalo-mesenterica in das Herz darstellt, die V. cava inferior. Dieselbe ist also ebenfalls eine Vene secundärer Bildung. Sie wächst von der Leber aus abwärts, nimmt Venen der Wolff'schen Körper sowie Nierenvenen auf, und communicirt an ihrem unteren Ende durch Vermittelung von zwei Aesten, die den bleibenden Vv. anonymae iliacae entsprechen, mit der V. cardinalis jeder Seite nahe der Stelle, wo letztere die Vv. hypogastrica und iliaca aufnimmt. Mit der Entwickelung der unteren Extremitäten geht die Ausbildung

der V. cava inferior Hand in Hand, so dass zuletzt die Vv. iliacae und hypogastricae als Aeste der Vv. anonymae iliacae erscheinen, während das obere Ende der erstgenannten Vene den oberen Endtheil der V. umbilicalis, nämlich den Ductus venosus, aufnimmt.

Die im Erwachsenen noch vorhandenen offenen oder obliterirten Reste der fötalen Circulationswege lassen sich folgendermaassen zusammenstellen (Fig. 160). Das obere Ende der V. omphalo-mesenterica dextra wird zum Stamm der V. portarum, der Darmtheil der sinistra zur V. mesenterica superior; die V. umbilicalis zum Lig. teres resp. Lig. venosum hepatis.

Die Vv. jugulares primitivae werden zu den Vv. jugulares externae, ihr Hauptast im Schädel zum Sinus transversus jeder Seite, das untere Ende der dextra zur V. anonyma brachiocephalica dextra und V. cava superior bis an die Einmündungsstelle der V. azygos; die V. jugularis transversa zur V. anonyma brachiocephalica sinistra. Der rechte Ductus Cuvieri wird zum unteren Theile der V. cava superior, das untere Ende des linken zum Sinus coronarius. Der linke Ductus Cuvieri und der untere Endtheil der V. jugularis primitiva sinistra werden zum Ligamentum V. cavae.

Der obere Theil der V. cardinalis dextra persistirt als V. azygos, derjenige der sinistra als V. intercostalis suprema sinistra. Den unteren Enden der Vv. cardinales, wie sie in einer späteren Periode beim Fötus vorhanden sind, entsprechen die Vv. sacrales mediae.

Fig. 160.

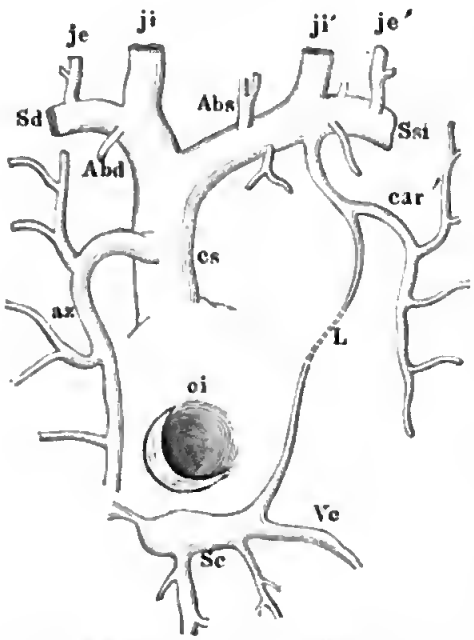

Venen des Erwachsenen schematisch dargestellt (nach Quain). *jeje'* Vv. jugulares externae dextra u. sinistra. *Sd Ssi* Vv. subclaviae dextra u. sinistra. *jiji'* Vv. jugulares internae dextra u. sinistra. *Abd* V. anonyma brachiocephalica dextra. *Abs* V. anonyma brachiocephalica sinistra, in welche von oben her die Vv. thyreoid. infer. münden. *cs* V. cava superior. *ci* Mündung der V. cava inferior in das Atrium dextrum, mit der Valvula Eustachii *az* V. azygos. *car'* V. intercostalis suprema sinistra. *L* Ligamentum V. cavae und V. coronaria atrii sinistri. *Vc* V. coronaria magna. *Sc* Sinus coronarius.

Als Venen secundärer Entstehung sind zu bezeichnen die V. cava inferior, Vv. jugulares internae, V. anonyma brachiocephalica sinistra und der in transversaler Richtung verlaufende obere Theil der V. hemiazygos.

Die normale Entwickelung der primitiven Venen kann auf verschiedene Art gestört werden:

I. Die V. jugularis transversa fehlt oder ist sehr eng.

II. Die V. jugularis transversa ist normal; der linke Ductus Cuvieri persistirt in seiner ganzen Länge.

III. Es finden Verbindungen statt zwischen dem Systeme der V. cava superior und den Vv. pulmonales oder dem Atrium sinistrum.

IV. Die V. cava inferior fehlt, die Vv. anonymae iliacae münden in die rechte oder linke V. cardinalis, welche sich beträchtlich erweitert hat.

V. Der untere Theil der V. cardinalis sinistra zwischen der Nierenvene und den Vv. anonymae iliacae ist erweitert.

VI. Eine V. cardinalis wird zum Theil durch diejenige der entgegengesetzten Seite vertreten.

VII. Die V. omphalo-mesenterica persistirt.

VIII. Die V. umbilicalis persistirt ganz oder theilweise.

IX. Die Vv. hepaticae münden an ungewöhnlichen Stellen.

I. Die V. jugularis transversa fehlt, oder ist sehr eng. Jug. transv. fehlt.

A. Sie fehlt ganz; der linke Ductus Cuvieri ist ebenso weit oder fast so weit offen als der rechte.

Es ist eine V. cava superior sinistra vorhanden, welche das Blut aus der V. anonyma sinistra und hemiazygos in den Sinus coronarius leitet. Dieselbe steigt vor der linken Lungenwurzel zum Atrium sinistrum herab, krümmt sich unter den Vv. pulmonales sinistrae zum lateralen Theile der hinteren Seite desselben, zieht an dieser schräg abwärts zum hinteren linken Theil des Sulcus atrioventricularis, verläuft in diesem mit ihrer Endportion, welche die Vv. coronariae aufnimmt, transversal nach rechts und mündet als Sinus coronarius in das Atrium dextrum (Böhmer, Observ. rar. anat. 1752, I, 12, s. auch Thenne, De confl. trium cavar. diss. Hal. 1763. Die V. azygos mündet in die V. cava superior dextra, die hemiazygos in die sinistra; bei einem 11jährigen Knaben. — Murray, Svensk. Vetensk. Acad. nya handling. 1781, p. 282. Die V. coronaria magna fehlt, die parva mündet abgesondert in das rechte Atrium s. Var. des Sinus coronarius S. 396, die media in die V. cava superior sinistra. Die V. azygos wird von der V. cava superior dextra aufgenommen. — Gruber, Oesterr. Zeitschr. f. prakt. Heilk. 1865, S. 1116; fünfter Fall, den Gruber gesehen hat, bei einem neugeborenen Mädchen. Die V. azygos mündet in die V. cava superior dextra, die hemiazygos in die sinistra, zwischen beiden ist eine hinter der Aorta verlaufende, bogenförmige Anastomose vorhanden. — Gruber, daselbst 1866, S. 556, sechster Fall. Die V. cardinalis sinistra nimmt die Vv. lumbalis dextra I, intercostales dextrae XI bis VI, intercostales sinistrae XI bis V, intercostalis suprema sinistra, in welche die übrigen Vv. intercostales sinistrae einmünden, auf, biegt sich über den Bronchus sinister und ergiesst sich in die V. cava superior sinistra, während die dextra die V. intercostalis suprema dextra, deren Aeste die Vv. intercostales dextrae I bis V bilden, erhält). Normal bei Vespertilio, Erinaceus, Sorex, Myogale, den meisten Nagern, den Beutelthieren und Schnabelthieren, bei Elephas, den Crocodilen und Vögeln. Die Einmündung der V. azygos in die V. cava superior dextra, der hemiazygos in die sinistra findet sich normal bei Vespertilio, Myogale, einigen Nagern, Ornithorhynchus und den Beutelthieren.

B. Die V. jugularis transversa ist sehr eng; der linke Ductus Cuvieri ist ebenso weit oder fast so weit offen, als der rechte.

Die V. cava superior sinistra steht mit der dextra durch einen dünnen Communicationsast (Fig. 161), der die V. anonyma brachiocephalica sinistra repräsentirt, in Verbindung (Sharpey, s. Quain, 1844, Taf. LVIII, Fig. 9 und 10. Marshall. Gruber, Mém. de l'acad des sc. des St. Pétersb. 1864, T. VII, Nr. 2. Erster Fall bei einem 5monatlichen Embryo. — Barkow, Blutgefässe und Schlagaderu des Menschen, 1866, Taf. XIX. — Humphry, Journ. of anat. and physiol. I. Ser. 1867, Vol. I. — Chiene, daselbst, 1867, II. Ser. Nr. I, 14. — Petersson, Upsala läkareförem. förhandl. 1868, III, 697. Vermuthlich gehört letzterer Fall hierher; ebenso der von Böttcher, Dorpat. med. Zeitschr. 1871, III, 235. — Zaaijer, Nederl. Tijdschr. voor de Geneesk. 1869, II, 2, 157. Arch. néerland. des sc. Vol. VII). Normal bei Ornithorhynchus

In anderen Fällen ist die Existenz eines Communicationsastes nicht nachgewiesen oder zweifelhaft (Falkenberg s. Bartholin, Hist. anat. rar. 1654, C. II, p. 322. Zweifelhafter Fall. — Deville s. Portal, Cours d'anat. méd. 1803, III. 365. — Béclard u. Cloquet, Bull. de la fac. de médec. de Paris, 1816 Nr. V, p. 115. Meckel 2mal, Deutsches Archiv für Physiol. 1818, IV, 479 bei Neugeborenen. Tabul. anat. path. Fasc. II, 1820, Taf. X, Fig. 6 und 7. Hesselbach, Beschreibung der path. Präp. zu Würzburg 1824, S. 229. Zweifelhafter Fall. — Breschet. Serres, Ann. des sc. natur. 1830, XXI, 24. Houston, Catal. of the mns. of the Coll. of surgeons. Dubl. 1831, I, 58. Velpeau, Traité d'anat. chir. 1834, p. 146. Hermann, v. Pommer's schweiz. Zeitschr. f. Natur- und Heilk. 1840, II, 122. Chassaignac s. Cruveilhier. Cruveilhier mehrere Male. Herberg, Journ. f. Chirurg. von Walther und Ammon 1845, IV, 408. Gemeinschaftliche Einmündung der V. cava superior dextra und sinistra in das rechte

Atrium. — Marshall, Fall in St. Thomas' Hospital. — Dawling s. Marshall, bei einem 5jährigen Mädchen — Gruber, a. a. O. dritter Fall).

Fig. 161.

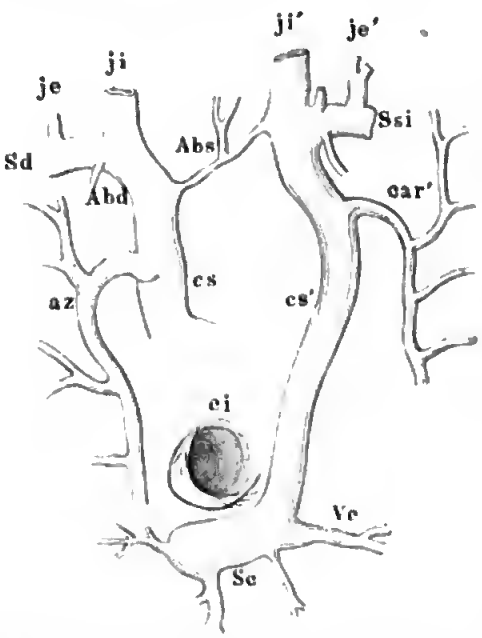

Venen bei Persistenz einer V. cava superior sinistra, schematisch dargestellt (nach Quain). *jeje'* Vv. jugulares externae dextra u. sinistra. *Sd Ssi* Vv. subclaviae dextra und sinistra. *jiji'* Vv. jugulares internae dextra u. sinistra. *Abd* V. anonyma brachiocephalica dextra, *Abs* V. anonyma brachiocephalica sinistra oder frühere V. jugularis transversa, welche nur in Form eines dünnen Communicationsastes zwischen den beiden Vv. cav. super. vorhanden ist, in den von oben her die Vv. thyreoid. infer. münden. *cs cs'* Vv. cavae superiores dextra u. sinistra. *az* V. azygos. *car'* V. intercostalis suprema sinistra. *ci* Mündung der V. cava inferior in das Atrium dextrum mit der Valvula Eustachii. *Vc* V. coronaria magna. *Sc* Sinus coronarius.

C. Es ist gleichzeitig Situs inversus aller Eingeweide vorhanden (s. S. 220).

Die accessorische V. cava superior ist in diesen Fällen die dextra (Cooper, Lond. medic. Gaz. 1836, Jun. p. 394. Marchessaux, Arch. génér. de méd. 1838, I, 346).

D. Ausser dem linken Ductus Cuvieri persistirt auch die rechte und linke V. cardinalis; das Venensystem verharrt fast vollständig auf einer normalen früheren Entwickelungsstufe.

Die V. cava superior dextra nimmt die Vv. azygos, subclavia dextra, jugularis dextra und eine kleine V. jugularis sinistra auf. Die V. cava superior sinistra empfängt die Vv. subclavia sinistra und hemiazygos und verläuft aussen am linken Atrium unmittelbar über den Eintrittsstellen der Lungenvenen um das Herz herum zum rechten Vorhof, um gleichzeitig mit der V. hepatica einzutreten. Die aus den Lebervenen zusammengesetzte V. hepatica communis geht nämlich durch das Foramen venae cavae des Diaphragma. Die V. azygos ist sehr weit, sie nimmt die V. anonyma iliaca dextra und einen Verbindungsast mit der sinistra auf (s. unten IV. Gruppe), ebenso die V. renalis dextra, und mündet wie erwähnt in die V. cava superior dextra. Die V. hemiazygos bildet mit der V. subclavia sinistra zusammen die V. cava superior sinistra; sie nimmt die V. renalis sinistra und die V. anonyma iliaca sinistra auf. Beide Vv. anonymae iliacae sind sehr weit, die Aa. anonymae iliacae und namentlich die Aa. crurales sehr eng (Martin, Monatsschrift für Geburtskunde, 1862, XX, 170. Bei einem neugeborenen Mädchen mit Geschwülsten der Haut und Vergrösserung einiger Finger. Der in seiner Art einzig dastehende Fall ist leider nicht genügend untersucht, das Verhalten der Vv. cardiacae, ob die Vv. jugularis sinistra und subclavia sinistra communicirten u. s. w., ist unbekannt). In analoger Weise persistiren die beiden Ductus Cuvieri, welche die Vv. jugulares primitivae und cardinales aufnehmen, bei den Fischen.

Jug. pr. norm.

II. Die V. jugularis transversa ist normal, der linke Ductus Cuvieri persistirt in seiner ganzen Länge.

D. Cuv. sin. persist.

A. Der linke Ductus Cuvieri ist in seiner ganzen Länge als weit offener Canal vorhanden, der untere Theil der V. jugularis primitiva dextra fehlt.

Die V. cava superior liegt links von der V. pulmonalis communis, läuft im linken Sulcus atrioventricularis um den linken Rand des Herzens herum auf

dessen hintere Fläche, um unter der V. cava inferior und links von derselben sich in das rechte Atrium zu öffnen. Sie nimmt an ihrem oberen Ende die V. anonyma brachiocephalica dextra auf, welche quer vor der Aorta nach links verläuft und die sinistra, welche vor der A. carotis communis sinistra gelegen ist, sowie die V. hemiazygos und im Sulcus atrioventricularis auch die meisten Vv. cardiacae (Halbertsma, Nederl. Tijdschrift voor de Geneesk. 1862, p. 610). Wahrscheinlich gehört hierher auch ein unvollständig beschriebener Fall von Cheselden (Philos. transact. 1713, p. 282), der gewöhnlich als ein Fall von doppelter V. cava superior betrachtet wird. (The descending cava coming round the basis of the heart, above the aorta and pulmonary vessels, to enter the auricle at the lower part with the ascending cava. Die V. azygos mündet in das Atrium dextrum).

B. Der linke Ductus Cuvieri persistirt in seiner ganzen Länge als enger Canal.

a. Derselbe bildet einen Communicationsast zwischen der V. anonyma brachiocephalica sinistra und dem Sinus coronarius (Gruber, s. a. O. Taf. I, Fig. 3, zweiter Fall bei einem neugeborenen Knaben. Arch. f. pathol. Anat. 1865, XXXII, 114, Taf III, Fig. 2, vierter Fall. Die V. cava superior sinistra ist in Form eines dünnen Communicationsastes zwischen der in die V. anonyma brachiocephalica sinistra einmündenden V. intercostalis suprema sinistra und dem Sinus coronarius vorhanden).

b. Der linke Ductus Cuvieri ist in seiner ganzen Länge offen.

Die V. hemiazygos mündet links neben der Auricula sinistra in den Sinus coronarius (Sebastian, van Deen's nieuw archief voor Geneesk. 1849, p. 107. Klob, Zeitschr. d. Gesellsch. der Aerzte zu Wien 1859, II, 46, nicht selten). Sie verläuft bis zum vierten Intercostalraum auf ihrem gewöhnlichen Wege und die Vv. intercostales sinistrae aufnehmend aufwärts, biegt sich über das absteigende Ende des Arcus Aortae und den linken Bronchus und wird vom visceralen Blatt des Herzbeutels umhüllt (Klob daselbst). Normal beim Maulwurf.

c. Der linke Ductus Cuvieri ist in seiner ganzen Länge offen; die V. jugularis primitiva sinistra bleibt in ihrem unteren Theile als enger Canal durchgängig.

Die V. hemiazygos biegt sich in der Gegend des fünften Brustwirbels und an der linken Seite des Ueberganges des Arcus aortae in die Aorta thoracica über die Wurzel der linken Lunge nach vorn und medianwärts zum Ursprunge des Ligamentum arteriosum von der A. pulmonalis communis. Von da an steigt sie vor der A. pulmonalis sinistra und den Vv. pulmonales sinistrae zum Atrium sinistrum herab, läuft an letzterem abwärts, gelangt in den Sulcus atrioventricularis, nimmt die Vv. cardiacae auf und endigt im Sinus coronarius. Die V. azygos senkt sich in der Gegend des achten Brustwirbels in die V. hemiazygos. An der Stelle des Uebertritts über die linke Lungenwurzel verbindet sich die V. hemiazygos mit der V. anonyma brachiocephalica sinistra durch einen, kleine Vv. pericardiacae und mediastinicae aufnehmenden Communicationsast. Derselbe entspricht dem unteren Theile der V. jugularis primitiva sinistra, mithin einer rudimentären V. cava superior sinistra (Gruber, Archiv. f. Anat. und Physiol. 1864, Taf. XVI, A). Normal bei Wiederkäuern und beim Schwein.

III. Es finden Verbindungen statt zwischen dem System der V. cava superior und den Vv. pulmonales oder dem Atrium sinistrum. Verbind. d. Cav. sup. u. d. Vv. pulm.

Dieselben kommen öfters bei Missbildungen vor; es sind jedoch auch einige Fälle bekannt, wo kleinere oder grössere Communicationen, ohne Krankheitserscheinungen zu veranlassen, bestanden haben.

Die V. coronaria magna mündet in das Atrium sinistrum (Lindner, De lymph. syst. diss Hal. 1787. Jeffray, Observat. on the heart of the foetus p. 2).

Die V. cava superior nimmt die V. pulmonalis superior dextra auf (Meckel I. s. Meckel, Tab. anat. pathol. Fasc. II. 1820, Taf. IX, Fig. 2).

Es sind zwei Vv. cavae superiores vorhanden, die sinistra mündet in das Atrium sinistrum (Hyrtl, Oesterr. medic. Jahrb. 1839, XVIII, 8). Wahrscheinlich

gehört dieser Fall seiner Entwickelungsgeschichte nach hierher, obgleich die betreffende Vene als V. subclavia sinistra bezeichnet wird. Die Vv. pulmonales sinistrae treten zu einem einfachen Stamme zusammen; bei einem neugeborenen Mädchen mit Atresia vaginae. — Hyrtl, daselbst S. 10. Die V. cava superior sinistra ist rudimentär vorhanden; sie stellt einen dünnen Communicationsast zwischen der normal entwickelten V. jugularis transversa oder V. anonyma brachiocephalica sinistra und der V. pulmonalis sinistra inferior dar. Sie nimmt sechs kleine Vv. pulmonales superiores sinistrae auf. — Gruber, Prager Vierteljahrsschr. für prakt. Heilk. 1846, IX, 87. Die V. cava superior sinistra mündet in das Atrium sinistrum. Der Arcus aortae verläuft über den rechten Bronchus; bei einem achttägigen Mädchen. — Luschka. Die V. cava superior sinistra mündet in das Atrium sinistrum zwischen der Wurzel der Auricula und den Vv. pulmonales sinistrae; bei einem neugeborenen Mädchen.)

Cav. inf. fehlt.

IV. Die V. cava inferior fehlt: die Vv. anonymae iliacae münden in die rechte oder linke V. cardinalis, welche sich beträchtlich erweitert hat.

A. Die rechte V. cardinalis ist erweitert.

Die V. cava inferior fehlt. Die Vv. anonymae iliacae fliessen vor einem der Bauchwirbel zu einem Stamm zusammen, welcher die Aeste der V. cava inferior aufnimmt, den Verlauf der V. azygos einhaltend durch den Hiatus aorticus oder einen Schlitz der Vertebralportion des Zwerchfells in die Brusthöhle aufsteigt, dort die Vv. intercostales aufnimmt und oberhalb des rechten Bronchus in die V. cava superior einmündet.

Unter diesen Umständen vereinigen sich die Vv. hepaticae zu einem besonderen Stamme, *V. hepatica communis*, der an Stelle der V. cava inferior durch das Foramen venae cavae des Zwerchfells tritt und sich in das Atrium dextrum einsenkt (Winslow, Expos. anat. 1732, III, p. 119 n. 157. — Wistar, Syst. of anat. 1811 — 1814, Vol. II, p. 320. S. auch Horner, Journ. of the Acad. of nat. sc. of Philad. 1818, Vol. I, P. II, p. 401. Die V. hepatica dextra mündet für sich in das Atrium dextrum, während die media und sinistra zusammen ebenfalls einen besonderen Stamm bilden. Bei einem 7jährigen Knaben. — Paulus, Oesterr. medic. Wochenschr. 1842, I, 313. Mit Abbildung. Die erweiterte V. azygos verläuft an der rechten Seite der Aorta abdominalis durch das Foramen aorticum des Zwerchfells. Die V. hemiazygos mündet in die V. anonyma brachiocephalica sinistra und verläuft an der linken Seite der Brustwirbelsäule. — Cruveilhier. Die V. azygos geht durch den Hiatus aorticus des Zwerchfells, verläuft hinter der Aorta thoracica und dem Oesophagus transversal nach rechts, nimmt die Vv. lumbales mittelst eines gemeinschaftlichen Stammes auf und folgt dem gewöhnlichen Verlauf der V. azygos. — Klob, Zeitschr. d. Gesellsch. d. Aerzte zu Wien 1859, II, 46. Die erweiterte V. azygos hält ihren gewöhnlichen Verlauf ein. — Barkow, Blutgefässe und Schlagadern d. Menschen, 1866, Taf. XX und XXIII?). Einmündung der V. azygos in die V. cava superior bei gleicher Dicke beider Gefässe ist die Norm bei Delphis phocaena (Barkow, Blutgefässe der Säugethiere 1866, Taf. XV, Fig. 2). Hierher gehören noch einige Fälle, in denen gleichzeitig Situs inversus bestand. Dabei können die grossen Venen mittransponirt sein, oder nicht, was an dem Verhalten der V. cava superior zu erkennen ist. Die V. azygos kann folglich transponirt sein oder nicht, d. h. links oder rechts von der Wirbelsäule verlaufen (Bujalsky, Anat. Beschreibung einer umgekehrten Lage etc. 1829. In russischer Sprache. Bei Situs inversus verläuft die V. cava inferior links neben der Aorta abdominalis durch das Foramen aorticum, hält in der Brusthöhle die Bahn der transponirten V. azygos ein, indem sie an der linken Seite bleibt. Unvollständig beschriebener Fall. — Moser, Zeitung für Zoologie etc. von d'Alton und Burmeister 1848, I, 127. Bei Situs inversus verläuft die V. cava inferior in der normalen Bahn der nicht transponirten rechten V. cardinalis. — Mc. Whinnie, London. med. Gaz. 27. March 1840. Bei Situs inversus. Der betreffende Stamm beginnt vor dem ersten Bauchwirbel, hält den Verlauf der transponirten V. azygos ein, geht links neben dem Hiatus aorticus durch das Zwerchfell, steigt in der Brusthöhle an der linken Seite der Aorta thoracica aufwärts, biegt sich über die linke Lungenwurzel, um in das

obere Ende der V. cava superior sich einzusenken). Ausserdem ist das beschriebene Verhalten der V. azygos bei den verschiedensten Missbildungen beobachtet.

B. Die rechte V. cardinalis ist erweitert; zugleich haben die Vv. hepaticae advehentes sich nicht ausgebildet.

Die erweiterte V. azygos nimmt die V. portarum in der Höhe der Nierenvenen auf, senkt sich in die V. cava superior und beide setzen sich unter der Basis des Herzens fort, um in das linkerseits gelagerte Atrium dextrum einzumünden, nachdem sie den vereinigten sehr kurzen Stamm der Vv. hepaticae aufgenommen haben. Letzterer passirt durch ein links von der Medianlinie gelegenes Loch im Centrum tendineum das Zwerchfell und nimmt das Ende der V. umbilicalis auf (Aberuethy, Philos. transact. of the royal soc. of London, 1793, I, 59. Bei einem etwa 10 monatlichen Mädchen. Das Herz lag verkehrt, die Aorta verlief über den Bronchus dexter, s. Var. des Arcus aortae S. 224. Die Leiche war wohlgenährt, Gallenblase und Gallengänge voll von Galle, welche alkalisch reagirte und sich gegen Salpetersäure wie gewöhnlich verhielt. Diese Secretion von Galle aus dem Blute der etwas starken A. hepatica könnte zu Gunsten der Ansicht (Eingeweidelehre S. 223), welche eine galle- und eine zuckerbildende Drüse in der Leber annimmt, gedeutet werden). Hierher gehört vielleicht auch der unvollständig untersuchte Fall von Lawrence (Medico-chir. transact. 1814, V, 174, bei einem Kinde von einigen Jahren; nicht von Lawrence selbst untersucht: die V. portarum mündete angeblich in die V. cava inferior).

C. Der untere Theil der linken und der obere Theil der rechten V. cardinalis sind erweitert.

Die V. hemiazygos hat die beiden Vv. anonymae iliacae aufgenommen, der so entstandene starke Stamm folgt dem normalen Verlauf der V. hemiazygos und von ihrer Einmündung in die V. azygos an dem Verlaufe der letzteren (Gurlt, De ven. deformit. diss. Vratisl. 1819. S. auch Otto, Seltene Beobachtungen, 1824, II, 68. Die Vv. anonymae iliacae vereinigen sich, nachdem sie jede einzeln die Vv. renales aufgenommen haben, vor dem zweiten Bauchwirbel; die daraus entstehende Vene verläuft hinter der Aorta nach links, tritt hinter derselben durch den Hiatus aorticus des Zwerchfells, steigt vor den fünf unteren linken Rippen in die Höhe, wendet sich vor dem neunten und achten Brustwirbel hinter der Aorta und dem Ductus thoracicus nach rechts, von da an den Lauf der V. azygos nachahmend. In diesen fast 3 Cm. messenden Stamm senken sich alle Vv. intercostales mit Ausnahme der drei oberen linkerseits, welche durch einen kleinen gemeinschaftlichen Stamm in die V. subclavia sinistra fliessen. — Jeffray s. Otto, Seltene Beobacht. 1824, II, 69. Aehnlicher Fall wie der von Gurlt, doch begann die V. azygos weiter abwärts, und es war eine eigene grosse V. hemiazygos vorhanden, welche in die V. anonyma brachiocephalica sinistra einmündete. — Herholdt, Beskriv. over et mennesk. Misfoster. Kjöbenhavn 1828, Taf. I und II. Bei Situs inversus aller Eingeweide verläuft ein starker, aus dem Zusammenflusse der Vv. anonymae iliacae am fünften Bauchwirbel entstandener, der V. azygos, oder, da Situs inversus vorliegt, eigentlich der V. hemiazygos entsprechender Stamm durch eine Spalte der rechten Vertebralportion des Zwerchfells, steigt an der rechten Seite der Brustwirbel in die Höhe und senkt sich über den linken Bronchus hinweg in die linkerseits gelegene V. cava superior. Die V. renalis sinistra steht mit der rechterseits verlaufenden V. hemiazygos durch eine V. azygos in Verbindung, welche sich in den rechterseits verlaufenden Hauptstamm vor dem sechsten Brustwirbel einsenkt, nachdem sie die Vv. intercostales sinistrae aufgenommen hat. Bei einem neugeborenen Knaben).

D. Die linke V. cardinalis ist erweitert, der linke Ductus Cuvieri persistirt, der rechte ist obliterirt.

Die V. hemiazygos vertritt die V. cava inferior; sie entsteht durch den Zusammenfluss der Vv. anonymae iliacae, steigt an der linken Seite der Aorta abdominalis aufwärts, empfängt in ihrem Verlaufe sämmtliche Aeste der V. cava inferior, in der Brusthöhle die Vv. intercostales supremae und ergiesst sich in die linkerseits verlaufende V. cava superior. Die V. spermatica interna sinistra mündet direct in die V. hemiazygos, die dextra in die V. renalis dextra. Die Vv. he-

paticae öffnen sich an der Einmündungsstelle der fehlenden V. cava inferior in das Atrium dextrum; die V. azygos scheint von der V. hemiazygos aufgenommen worden zu sein (Dorsch, Bayer. ärztl. Intelligenzblatt 1858, Nr. 20. Der Fall ist unvollständig beschrieben).

Card. sin. unten erweitert.

V. Der untere Theil der linken V. cardinalis zwischen der Nierenvene und der V. anonyma iliaca siniatra ist erweitert.

A. Die V. cava inferior ist in ihrem unteren Theile unterhalb der Nieren anscheinend doppelt. Die Theilungsstelle liegt unmittelbar unter dem Zwerchfell (Wilbrand, Canstatt's Jahresbericht für 1842, II. 4, S. 22. Ungenügend beschriebener Fall) oder ungefähr in der Höhe des zweiten Bauchwirbels dicht unterhalb (Petsche, Syllog. anat. sel. observat. Hal. 1736 § 76. Die linke Niere fehlt in diesem vermuthlich pathologischen Falle. S. auch Var. der A. anonyma iliaca S. 299) oder oberhalb der Abgangsstelle der Nierenvenen, namentlich der linken. Der linke Stamm entspricht der in ihrem unteren Theile erweiterten V. hemiazygos und ist ungefähr eben so dick als der rechte. Die Vereinigung beider geschieht entweder hinter der Aorta abdominalis oder vor derselben. Im ersteren Falle entspricht das obere Ende des sich nach rechts wendenden linken Stammes dem oberen Ende der V. hemiazygos (Le Gendre, Gaz. médic. de Paris 1860, p. 90. Der linke Stamm nimmt zwei Vv. renales sinistrae auf; beide Vv. anonymae iliacae verlaufen lateralwärts von ihren entsprechenden Arterien. Bei einem Neugeborenen). Wendet sich der linke Stamm dagegen vor der Aorta abdominalis nach rechts, so wird die Vereinigung durch den ebenfalls erweiterten Anfangstheil der V. renalis sinistra und den normalen Communicationsast derselben mit der V. hemiazygos bewirkt (Wilde, Comment. Ac. sc. imp. Petropol. 1740, Taf. XII, Taf. VIII, Fig. 1. Cruveilhier, Anat. pathol. 1835 — 42, Livr. XXVII, Explic. zu Taf. IV, p. 6. Die V. cardinalis sinistra nimmt zwei Vv. renales und auch Vv. suprarenales sinistrae auf. — Otto, Seltene Beobacht. 1824, II, 71. — Zagorsky, Mém. de l'acad. impér. de St. Pétersbourg 1822, VIII, 289. Unvollständig beschriebener Fall; zwischen 1808—1820 beobachtet und mit demjenigen von Wilde nicht identisch. — Quain, 1844, Taf. LVIII, Fig. 4, p. 427, mehrmals. — Hierher gehört wahrscheinlich auch ein unvollständig beschriebener Fall von Lendet, Gaz. méd. de Paris 1853, p. 73, sowie einige ältere Fälle von Timmermann, De not. circa nat. hum. mach. lus. 1750. Lobstein, De nerv. spin. Argentor. 1760. — Lobstein, Compt. rend. de Strasbourg 1820, Nr. 469. — Meckel, Anat. physiol. Beobacht. und Untersuch. 1822, S. 87). Nach unten setzt sich der rechte Stamm, d. h. die eigentliche V. cava inferior in die V. anonyma iliaca dextra fort; der linke d. h. die erweiterte V. hemiazygos in die sinistra. Beide sind durch einen dünneren Querast verbunden, der von der V. anonyma iliaca sinistra in querer oder schräg aufsteigender Richtung zur dextra hinüberführt und in letztere vor dem fünften Bauchwirbel an der normalen Theilungsstelle der V. cava inferior einmündet. Auf diese Art geht die Aorta abdominalis in dem unteren Theile ihres Verlaufs durch einen sehr länglichen venösen Gefässring hindurch. Der beschriebene Querast repräsentirt die verkümmerte V. anonyma iliaca sinistra (Stark, De ven. azyg. natur. vi atque mun. Lips. 1835); derselbe kann die V. sacralis media abgeben (Wilde, a. a. O.).

B. Die Erweiterung ist weniger beträchtlich; der untere Theil der V. hemiazygos ist durch eine accessorische Vene repräsentirt.

Dieselbe mündet in die V. renalis sinistra, verläuft über die vordere Oberfläche der linken Niere in einer Furche, dann vor dem M. psoas major abwärts und senkt sich in dem Theilungswinkel der V. anonyma iliaca sinistra in die Vv. iliaca und hypogastrica. Sie begleitet eine ähnlich verlaufende A. aberrans (Meckel I., Epist. ad Haller. 1773, II, 224. S. Var. d. A. renalis S. 297). Oder eine solche Vene mündet in die V. renalis sinistra, communicirt durch einen quer verlaufenden Ast mit der V. cava inferior, verläuft an der linken Seite der Aorta abdominalis und communicirt, an Kaliber der V. renalis sinistra nicht nachstehend, mit der V. anonyma iliaca sinistra (Cruveilhier). Hierher scheinen auch die Fälle von einer accessorischen V. renalis sinistra zu gehören, welche hinter der Aorta abdominalis verläuft (s. unten).

VI. Eine V. cardinalis wird zum Theil durch diejenige der entgegengesetzten Seite vertreten. Azygos.

1. V. azygos resp. V. cardinalis dextra.

Der rechte Ductus Cuvieri fehlt, die V. azygos mündet getrennt von der V. cava superior in das Atrium dextrum (Breschet, bei einem 10- bis 12jährigen Mädchen. — Cheselden, s. II. Gruppe, Abth. A. S. 402. Im letzteren Fall wird der rechte Ductus Cuvieri durch den Anfang der V. azygos repräsentirt. — Der Fall von Le Cat, Hist. de l'acad. des sciences de Paris 1738, p. 45, betrifft ein wildes Schwein). Die angeblichen Einmündungen der V. azygos in die V. cava inferior sind zweifelhaft nnd wenn man von dem eben citirten Falle von Cheselden absieht, auf einen ungenügend beschriebenen Fall zurückzuführen (Sylvius, Opera med. 1630, p. 144, sah zwei Vv. azygos „unam ab aure dextra alteram inferiorem a cava cordi adaperta". Hierauf dürften sich Soemmerring's Angaben, Gefässlehre 1792, S. 406 u. 409, beziehen).

Der rechte Dnctus Cuvieri ist ungewöhnlich kurz; die V. azygos mündet tiefer als gewöhnlich in die V. cava superior. Oder ersterer ist ungewöhnlich lang; die V. azygos mündet in die V. anonyma brachiocephalica dextra (Meckel), oder in die V. subclavia dextra (Otto, Pathol. Anat. 1830, S. 348).

Verlauf. Durch einen Canal, welcher in dem rechten oberen Lungenlappen eine Furche bildet (Wrisberg, Nov. Comment. soc. reg. sc. Gotting. 1777, VIII, 22, bei einem 2jährigen Knaben. Bouchaud, Bullet. de la soc. anat. 1862, p. 166, bei einem 2jährigen Kinde. Verläuft innerhalb einer Falte der Pleura, welche nach Art eines Mesenteriums in sagittaler Ebene von der Rippenwand her in den betreffenden Lappen hineinragt); sie mündet dabei in das obere Ende der V. cava superior.

Die V. azygos ist stärker entwickelt als gewöhnlich, die V. hemiazygos weniger.

Die V. hemiazygos fehlt; ihre Aeste werden von der V. azygos direct aufgenommen.

Oder die linke V. jugularis primitiva ist in ihrem untersten Theile, welcher im Normalzustande den Anfang der V. intercostalis suprema bildet, obliterirt.

Die V. azygos nimmt das Blut auch aus der V. intercostalis suprema sinistra auf. Oder sie nimmt das Blut aus den Vv. intercostales supremae dextra und sinistra auf; zugleich können sämmtliche Vv. intercostales sinistrae in die V. azygos einmünden (Breschet, die V. intercostalis suprema sinistra ist sehr klein).

Sie verläuft in der Medianlinie vor der Wirbelsäule und nimmt entweder von beiden Seiten die obersten Vv. lumbales und die 10 unteren Vv. intercostales auf (Wagner, Heusinger's Zeitschr. f. organ. Physik 1833, III, 341), oder sie empfängt alle Vv. intercostales beider Seiten mit Ausnahme der drei untersten, die auf jeder Seite getrennt in zwei Aeste einmünden, in welche sich die V. azygos getheilt hat (Cruveilhier).

Ueberzählige Aeste.

Sie giebt vier Aeste ab, und die aus den letzteren entspringenden Vv. intercostales sind doppelt (Heister, Eph. nat. cur. Cent. VIII, p. 369).

V. mammaria interna dextra (Portal, Cours d'anat. méd. 1803, T. III, p. 377). V. intercostalis suprema dextra. Vv. phrenicae superiores. Eine V. bronchialis dextra accessoria. V. spermatica interna dextra. Eine V. aberrans, die in dem Winkel einmündet, welchen die V. cava inferior mit der V. renalis sinistra an der Einmündungsstelle der letzteren bildet (Saltzmann s. Nicolai, De direct. vasor. diss. Argentorat. 1725, §. 94).

2. V. hemiazygos resp. V. cardinalis sinistra.

Der linke Ductus Cuvieri ist länger als gewöhnlich.

Die V. subclavia sinistra nimmt die V. hemiazygos auf (Wrisberg, Nov. Comment. soc. reg. Gotting. 1778, VIII, 30, bei einem 5jährigen Knaben. Der Fall ist im Uebrigen durch pathologische Veränderungen entstellt. Otto, Pathol. Hemiazyg.

Anat. 1830, S. 348. Ein anderer Zweig der V. hemiazygos ergiesst sich in die V. azygos).

Die V. hemiazygos ist stärker entwickelt als gewöhnlich.

A. Die V. hemiazygos verhält sich wie die V. azygos in der Norm und umgekehrt. Erstere bildet eine Fortsetzung der V. cava superior sinistra (s. II. Gruppe, Abth. B. c. S. 403), verläuft über den Bronchus sinister und erstreckt sich längs der linken Seite der Wirbelsäule bis zur V. lumbalis I. sinistra. In der Gegend des achten Brustwirbels nimmt sie die V. azygos auf, welche hinter der Aorta thoracica nach links sich wendet, nachdem sie die vier unteren Vv. intercostales dextrae aufgenommen hat. Ausserdem senken sich weiter oben die Vv. intercostales dextrae V und VI direct in die V. hemiazygos. Die oberen Vv. intercostales dextrae münden in die V. intercostalis dextra suprema, welche in die V. cava superior sich einsenkt (Gruber, Arch. f. Anat. und Physiol. 1864, S. 729). In ziemlich analoger Weise nimmt beim Schweine, bei Dicotyles und manchen Wiederkäuern der Sinus coronarius die V. hemiazygos auf, in welche letztere die V. azygos sich einsenkt.

B. Der Communicationsast, welcher im Normalzustande den oberen Theil der V. hemiazygos bildet, fehlt, die letztere erstreckt sich im Thorax durch alle Intercostalräume der linken Seite und mündet nach Aufnahme der Vv. intercostales sinistrae in die V. anonyma brachiocephalica sinistra, indem sie die V. intercostalis suprema sinistra vertritt. Diese Fälle sind meistens als „doppelte V. azygos" beschrieben. Die Einmündungen (Cerutti, Beschreibung der pathol Präp. zu Leipzig, 1819, S. 164, 2 mal) der V. hemiazygos in die V. jugularis communis sinistra (V. anonyma brachiocephalica sinistra) gehören ebenfalls hierher.

C. Sie mündet in die V. anonyma brachiocephalica sinistra, indem sie die V. intercostalis suprema sinistra vertritt, nachdem sie die V. azygos aufgenommen hat. Oder letztere mündet in die V. subclavia sinistra (Meckel. M. J. Weber, Archiv für Anat. u. Physiol. 1829, S. 8, bei einem hydrocephalischen Fötus). Oder die V. azygos ist sehr klein; die meisten Vv. intercostales dextrae laufen vor der Wirbelsäule nach links und verstärken die V. hemiazygos (Valentin, Journ. de méd. 1791, LXXXVI, 238).

D. Derselbe Verlauf findet sich, während zugleich die V. cava inferior fehlt und durch die erweiterte V. azygos ersetzt wird (Wistar, s. IV. Gruppe, S. 404).

E. Die V. hemiazygos senkt sich bei dem geschilderten Verlaufe in die V. cava superior (Sandifort, Observ. anat. pathol. 1781, Lib. IV, cap. VIII, p. 98).

V. hemiazygos. Verlauf. Ihr oberes Ende, welches aus der Vereinigung der Vv. hemiazygos superior und inferior entstanden ist, geht vor der Aorta thoracica zur V. azygos (Theile).

Ueberzählige Aeste. Vv. phrenicae superiores. V. spermatica interna sinistra. Vv. renalis und suprarenalis sinistrae (Bastieu, Gaz. méd. de Paris 1860, p. 90. Die V. hemiazygos ist stark entwickelt und verstärkt die V. azygos ebenfalls in abnormer Weise).

Vv. intercostales. Verlauf. An ihrem medialen Endtheile unterhalb des entsprechenden N. intercostalis, über welchem die A. intercostalis sich erstreckt; in einiger Entfernung von der Wirbelsäule tritt dann constant (Breschet) das normale Lageverhältniss ein, so dass in der Reihe von oben nach unten auf einander folgen: V. A. und N. intercostales.

Omph.-mesenl. VII. **V. omphalo-mesenterica.** Sie ist offen und bluthaltig (Spangenberg, s. Otto, Pathol. Anat. 1830, S. 350.) An der von Otto angeführten Stelle findet sich diese Beobachtung nicht; wahrscheinlich ist der Fall ideutisch mit einem nach Cruveilhier im Journ. compl. des sc. méd. VI, 375 citirten. Hyrtl, s. Var. der A. mesenterica superior S. 295).

Umbilic. VIII. **V. umbilicalis.** Sie senkt sich direct in das Atrium dextrum ein (Mende, Nova. acta Acad. Leop. Carol. Nat. cur. 1827, XIII, 871, Taf. XLVI, bei einem neugeborenen Knaben. S. Var. des Arcus aortae S. 218). Dieses Verhalten ist analog demjenigen in früher Fötalzeit, bevor sich die Vv. hepaticae advehen-

tes und revehentes gebildet haben. Bei den Vögeln mündet die V. umbilicalis in das obere Ende der V. omphalo-mesenterica, ebenso geht sie bei Coluber an der Leber vorbei. Sie wird innerhalb des Lig. teres hepatis bei Kindern und Erwachsenen offen und blutführend angetroffen; ebenso der Ductus venosus.

Oder sie ist bis zum Nabel offen und anastomosirt daselbst mit einer V. aberrans aus der V. iliaca. Diese Fälle sind öfters mit pathologischen durch Lebercirrhose bedingten Collateralkreisläufen confundirt worden.

In den R. sinister der V. portarum mündet die V. umbilicalis von der Dicke eines Fingers. Sie wird an der Leber zusammengesetzt von zwei Vv. umbilicales, welche so weit sind wie die V. umbilicalis eines Neugeborenen; sie verlaufen zum Nabel und communiciren vermittelst Hautvenen mit den Vv. epigastricae und durch diese mit den Vv. iliacae beider Seiten (Monro, Elem. of anat. 1825, II, 282).

Oder sie communicirt (Russell, Journ. of anat. and physiol. 1873, Nr. XIII, 149) fingerdick mit dem R. sinister der V. portarum und wird nach dem Nabel hin dünner; oder sie lässt sich nur 5 Ctm. abwärts von der Leber verfolgen.

Oder die einfache mehr als 1 Ctm. dicke V. umbilicalis mündet in den R. sinister der V. portarum. Sie bildet im Lig. teres gewundene Varicositäten, communicirt am Nabel mit weiten Aesten der Vv. epigastricae. Auch die V. spermatica interna dextra ist erweitert (W. Krause, 1875).

Oder ein Ast der V. portarum von der Dicke des Zeigefingers verläuft im Lig. suspensorium der Leber und hinter der Linea alba abwärts, dann am oberen Rande des R. superior ossis pubis bis zur V. iliaca (dextra), in welche derselbe unter dem Arcus cruralis einmündet (Menière, Archiv. génér. de méd. 1826, X, 381). Oder die fingerdicke Fortsetzung der V. umbilicalis mündet nach oben in den R. sinister der V. portarum, während der Ductus venosus geschlossen ist; verläuft ferner vom Nabel abwärts an der medialen Seite der A. epigastrica inferior sinistra und communicirt mit dem unteren Ende der V. iliaca sinistra (Klob, Zeitschr. d. Gesellsch. d. Aerzte zu Wien 1859, II, 46). Oder die Communication wird durch Hautvenen des Unterleibes vermittelt, welche so stark erweitert und geschlängelt sind, dass sie in Form von zwei grossen pyramidalen Geschwülsten die vordere Wand des Unterleibes bedecken. Dieselben können in die Vv. iliacae und crurales münden (Peygot, Bullet. de la soc. anat. 1832, p. 108) oder mit den Vv. epigastricae inferiores communiciren (Cruveilhier, Anat. patbol. 1829 bis 1835, Livr. XVI, Taf. VI).

Oder es ist nur der Anfang der V. umbilicalis offen, indem eine in der Transversalfurche der Leber entspringende V. aberrans anfangs im Lig. teres, dann medianwärts neben dem letzteren bis zum Nabelring verläuft; daselbst gelangt sie unter die Haut, bildet eine Schlinge von 8 bis 11 Ctm. Länge, welche während des Lebens wie ein kleiner Nabelbruch erschien, kehrt durch dieselbe Oeffnung zurück und verläuft in mehrfachen Windungen abwärts bis zur V. iliaca dextra, in deren unteres Ende sie sich mit zwei kurzen Aesten einsenkt (Serres, Archiv. génér. de méd. 1823, III, 633, s. auch Manec, Recherch. anat. pathol. sur la hernie crur. Thèse inaug. Paris 1826).

Die erwähnten Fälle können im Allgemeinen als solche von erweiterten Communicationen aufgefasst werden, welche zwischen der V. umbilicalis und den Vv. epigastricae beim Neugeborenen vermittelst einer aus Aesten der beiden Vv. epigastricae inferiores entstandenen Vene constant vorkommen (s. oben S. 394). Letztere repräsentirt einen Ast der Allantois- oder Bauchvene, die bei Amphibien normal vorkommt (Jacobson, Bull. de la soc. philomath. 1813. Burow, Archiv f. Anat. und Physiol. 1838, S. 44).

IX. Die Vv. hepaticae münden an ungewöhnlichen Stellen. Vv. hepat.

Die Vv. hepaticae durchbohren das Zwerchfell und senken sich oberhalb desselben in die V. cava inferior (Morgagni, De sed. et causs. morb. 1761, Ep. V, art. 6, 9, Ep. LX, art. 6. Huber, Observat. anat. 1760, p. 34. Letzterer Fall ist ungenügend beschrieben).

Aus dem rechten Leberlappen entsteht mit drei Aesten eine *V. hepatica accessoria* von der Dicke eines Daumens und der Länge von etwa 3 Ctm., welche

medianwärts zur V. cava superior aufsteigt, neben derselben durch das Zwerchfell geht und sich in den rechten Ventrikel nahe seiner Basis einsenkt, woselbst drei Klappen befindlich sind, die während der Ventrikel-Contraction eine Umkehrung des venösen Stromes verhindern (Rothe, Abhandl. der Josephs-Akademie 1787, Bd. I, Taf. IV).

Die Lebervenen treten zu einer *V. hepatica communis* zusammen, welche an der medialen Seite der V. cava inferior das Zwerchfell durchbohrt und in das Atrium dextrum eintritt (Hyrtl, Oesterreich. med. Jahrb. 1836, XI, 425, bei einem 7jährigen taubstummen Knaben. Zugleich mit Ursprung der A. hepatica aus der A. renalis dextra, s. Var. der A. renalis S. 297). Dieses Verhalten ist constant beim Fehlen der V. cava inferior (s. Var. der grossen Venen IV. Gruppe S. 404).

Varietäten der V. cava superior und ihrer Aeste.

Cava sup.

V. cava superior. Ueberzählige Aeste.

V. mammaria interna dextra, V. intercostalis suprema dextra. Eine V. thyreoidea ima impar, welche in der Medianlinie des Halses verläuft und der A. thyreoidea ima (S. 242) entspricht. Sie kann vorhanden sein, ohne dass die Vv. thyreoideae inferiores fehlen, was in der Regel der Fall ist.

V. anonyma brachiocephalica.

Anon. brachioceph.

Verlauf. Die sinistra kreuzt sich mit der A. anonyma brachiocephalica höher als gewöhnlich (Quain, 1844, p. 34, Nr. 72). Oder sie verläuft durch die Thymus (A. Cooper, Anat. of the thymus gland. 1832, p. 21), oder vor ihrer Cervicalportion (A. Cooper, daselbst), oder hinter dem linken und vor dem rechten Seitenlappen der Thymus (Gruber, Archiv f. Anat. u. Physiol. 1867, S. 256, 2 mal in 80 bis 100 Fällen von Embryonen und Kindern) oder vor dem linken und hinter dem rechten Lappen (Gruber, Arch. f. pathol. Anat. 1873, LVI, 435. S. auch Eingeweidel. S. 565).

Ueberzählige Aeste. Eine V. thyreoidea ima impar. Die dextra nimmt Aeste der V. mammaria interna dextra direct auf. Eine V. vertebralis accessoria, welche hinter der A. subclavia verläuft, und sich in die V. vertebralis einsenkt, so dass die A. subclavia von einem venösen Gefässringe umfasst wird. Oder es sind zwei Vv. vertebrales vorhanden (Sandifort, Observ. anat. pathol. Lib. IV, 1781, p. 97, rechterseits). Oder es entspricht die accessorische zufolge ihres Verlaufs der A. cervicalis adscendens und wird *V. vertebralis externa anterior* (Arnold) genannt (s. oben S. 345). Oder die accessorische V. vertebralis verläuft hinter den Proc. transversi der Halswirbel, der A. cervicalis profunda entsprechend, von dieser jedoch durch den M. semispinalis cervicis getrennt. Sie wird *V. vertebralis externa* (C. Krause) oder *V. jugularis posterior* (Cruveilhier) genannt. Die V. jugularis posterior entsteht zwischen Atlas und Hinterhauptsbein, communicirt mit den Vv. occipitales und auricnlares posteriores, durch einen transversalen Ast mit der Vene der anderen Seite, ferner, während sie am Nacken abwärts steigt, zwischen je zwei Proc. transversi der Halswirbel mit der V. vertebralis, ebenso mit den Venen des Rückgratcanales durch die Foramina intervertebralia, auch mit der V. jugularis interna. Zwischen dem siebenten Halswirbel und der ersten Rippe wendet sie sich nach vorn und mündet in den hinteren Abschnitt der V. anonyma brachiocephalica hinter der V. vertebralis.

Eine V. jugularis externa accessoria.

Eine V. subclavia accessoria, welche die A. subclavia begleitet und mit der eigentlichen V. subclavia zur V. axillaris zusammenfliesst (Morgagni, De sed. et causs. morb. 1761, Ep. LXIX, art. 2). Oder auch die V. axillaris ist doppelt; die accessorische setzt sich in die stärker entwickelte V. brachialis lateralis fort

(C. Krause). Oder die accessorische verläuft mit der A. subclavia hinter dem M. scalenus anticus, erstreckt sich bis in die Achselhöhle, woselbst sie sich in die getrennt verlaufende V. basilica fortsetzt (Hyrtl, Oesterr. med. Jahrb. 1841, XXIV, 27).

Eine V. intercostalis suprema sinistra accessoria. Die V. intercostalis suprema sinistra mündet gemeinschaftlich mit der V. thyreoidea inferior (Haller, Elem. physiol. 1766, III, 106. Lauth, Spicil. de ven. cav. super. 1815) oder der V. mammaria interna in die V. anonyma brachiocephalica sinistra. Die V. intercostalis quarta sinistra mündet in die V. anonyma brachiocephalica sinistra, biegt sich vorher über die A. subclavia und A. carotis sinistra und gelangt herabsteigend in den betreffenden Intercostalraum (Hyrtl, a. a. O.).

V. thyreoidea inferior.

Die Venen beider Körperhälften bilden eine bogenförmige, in transversaler Richtung verlaufende Anastomose (s. S. 343), in welche mehrere senkrecht und parallel zum unteren Rande der Gl. thyreoidea sich erstreckende Aeste einmünden. Diese Anastomose ist nicht mit derjenigen beim Fötus zu verwechseln, aus welcher wahrscheinlich die V. jugularis transversa entsteht und welche in Folge des Herabrückens des Herzens vom Halse in den Brustraum während der Entwickelung viel tiefer abwärts gelegen ist. Thyr. inf.

Ueberzählige Aeste. V. bronchialis (Haller, Icon. anat. Fasc. III, 1747, p. 34). Vv. thymicae.

V. vertebralis.

Verlauf. Hinter der A. subclavia (die Norm nach manchen Autoren, ebenso häufig als vor derselben, Mc. Dowel, Todd's cyclopaed. of anat. and physiol. 1849, IV, 815), oder sie umgiebt die A. subclavia mit zwei Wurzeln, von denen die eine vor, die andere hinter derselben verläuft (Mc. Dowel daselbst, mehrmals). Aus der Obliteration bald des einen, bald des anderen Schenkels des eben beschriebenen venösen Gefässringes erklärt sich die wechselnde Verlaufsweise der Vene selbst. Vertebr.

Ueberzählige Aeste. V. intercostalis suprema.

V. mammaria interna.

Die sinistra nimmt zwei *Vv. mammariae laterales* auf, welche eine A. mammaria lateralis (s. Var. der A. mammaria interna S. 262) begleiten, bis zum vierten Intercostalraume hinabreichen, und mit den Vv. intercostales der vier obersten linken Interstitia intercostalia anastomosiren. Diejenige Vene, welche an der lateralen Seite der Arterie verläuft, ist die stärkere (W. Krause). Mamm. int.

V. intercostalis suprema.

Fehlt als Ast der V. anonyma brachiocephalica und ergiesst sich in die V. azygos rechterseits, resp. hemiazygos linkerseits. Intercost. supr.

V. jugularis interna.

Verlauf. Vor der A. carotis communis nebst dem N. vagus (Quain, 1844, p. 103, 2 mal). Ein Bedecktwerden des lateralen Randes der Arterie von Seiten der Vene ist namentlich linkerseits häufig (Quain, daselbst). Jug. int.

Die sinistra ist sehr schwach und wird durch die V. jugularis externa ersetzt. Dies Verhalten entspricht einer früheren Entwickelungsstufe, in welcher die V. jugularis primitiva jederseits fast alles Blut des Kopfes zurückführt (s. Var. der grossen Venen S. 398) und ist die Norm bei einigen Säugethieren, namentlich beim

Eichhörnchen und Kaninchen, während bei vielen Thieren die V. jugularis interna ganz fehlt (Fische, manche Amphibien, Vögel, einige Säugethiere, z. B. Equus, die Wiederkäuer).

Ueberzählige Aeste. Sie theilt sich früher als gewöhnlich, schon unterhalb der Schilddrüse (Cerutti. Pathol. Präpar. zu Leipzig 1819, S. 163), oder unterhalb des Kehlkopfes (Otto, Path. Anat. 1830, S. 348). Hierher dürfte auch der unvollständig beschriebene Fall von Columbus (De re anat. 1590, p. 487) gehören.

Die sinistra nimmt die V. intercostalis suprema sinistra auf (Lauth, Spicil. de ven. cav. super. 1815); oder eine starke V. bronchialis (E. H. Weber, Hildebrandt's Anat. des Mensch. 1831. III, 171).

V. laryngea superior, V. palatina (Theile), V. superficialis colli inferior (einerseits).

V. vertebralis.

Sie anastomosirt mit einer V. superficialis colli anterior vor den Aa. carotides interna und externa (Quain, 1844, p. 81, Nr. 248, linkerseits).

Vv. transversae scapulae und colli oder eine derselben, welche vor dem M. scalenus anticus medianwärts verlaufen.

Sie nimmt die V. jugularis externa schon in der Mitte des Halses auf (Führer, Chir. Anat. 1857, Taf. VIII, rechterseits. Mit dieser Anastomose stehen die Vv. supraclaviculares und superficialis colli inferior durch Aeste in Verbindung. Die V. thyreoidea inferior verläuft vor dem M. scalenus anticus in einem lateralwärts convexen Bogen und verbindet sich mit den Vv. subcutanea colli anterior und transversa scapulae), oder in der Höhe des vierten Halswirbels (Hyrtl, Oesterr. Zeitschr. f. prakt. Heilk. 1862, Nr. 45).

V. lingualis. Ueberzähliger Ast. V. submentalis.

V. thyreoidea superior. Ist stärker als die V. facialis communis. Die sinistra nimmt die V. petrosa inferior auf (Theile, S. 278).

Sinus transversus. Der Sinus confluens fehlt (Hallett, Med. Times, 1848, p. 50, 3 mal unter 93 Leichen); oder der horizontale Theil eines Sinus transversus (1 mal). Der Sinus transversus sinister fehlt bis zur Einmündungsstelle des Sinus petrosus superior (Lieutaud, Essais anat. 1766, p. 332. Barkow, Anat. Abhandl. 1852, S. 6). Der sinister sehr weit, der dexter eng, ebenso die Vv. jugulares internae (Barkow, Blutgefässe und Schlagadern des Menschen, 1866. Taf. XX). Beide Sinus transversi sind klein und werden durch die Sinus occipitales theilweise ersetzt. In einer Strecke seines Verlaufs findet sich eine quere, annähernd horizontal gerichtete Scheidewand; dies bildet den Uebergang zum Doppeltwerden des Sinus transversus auf einer (2 mal Hallett, a. a. O.) oder auf beiden Seiten.

Ueberzählige Aeste.

An einem Schädel der Göttinger anatomischen Sammlung communicirt der Sinus confluens beiderseits durch ein Loch neben der Protuberantia occipitalis externa, das *Emissarium occipitale*, mit Hinterhauptsvenen. Der Sinus sagittalis superior ist durch eine senkrechte Scheidewand in einem Theile seiner Länge oder in seiner ganzen Länge (Haller, Elem. physiol. 1762, IV. 147) in einen dexter und sinister gespalten, welche letztere in den Sinus transversus dexter und sinister einmünden.

Der eine, namentlich der linke, nimmt den Sinus tentorii unmittelbar auf, der andere alsdann den Sinus sagittalis superior. Der Sinus tentorii kann auch mit einem rechten und linken Schenkel aus den beiden Sinus transversi entstehen, ebenso der Sinus sagittalis superior (Berengarius, Comment. super anat. Mundini 1521, p. 425. Haller, Icon. anat. Fasc. I, 1743, p. 37).

Ein Sinus petrosus medius, zwischen dem superior und inferior nach vorn verlaufend.

An der Abgangsstelle des Sinus sagittalis superior ein accessorischer Sinus, welcher unter dem Tentorium cerebelli mit dem Sinus petrosus superior anastomosirend durch die mittlere Schädelgrube bis zur hinteren Wand der Augenhöhle

unter dem Orbitalflügel des Wespenbeines gelangt und aus der Augenhöhle Blut zurückführt (Kelch, Beiträge zur pathol. Anat. 1813, S. 80), beiderseits.

Der Sinus transversus sinister communicirt durch eine V. aberrans mit dem Sinus cavernosus oder der V. ophthalmica (Verga, Annal. univ. di Med. 1856).

In den Sinus transversus mündet ein *Sinus ophthalmo-petrosus* (Hyrtl, Wiener med. Wochenschr. 1862, Nr. 19), welcher über die vordere Fläche des Felsentheiles oss. temporum und die innere Fläche des Temporalflügels oss. sphenoidei sich zur Fissura orbitalis superior erstreckt, oder in einem Fortsatz der Dura verläuft. Derselbe kann mit den Vv. meningeae mediae in Verbindung stehen oder durch das Foramen ovale die Schädelhöhle verlassen (Hyrtl, daselbst).

Sinus squamoso-petrosus[1] (C. Krause). Derselbe mündet in den Sinus transversus, indem er über den hinteren Theil des oberen Winkels des Felsentheils Oss. temporum verläuft, resp. den letzteren durchbohrt[2]. (constant nach G. J. Schultz, Bemerkungen über den Bau der norm. Menschenschädel 1852, S. 31, und Verga, Annal. univ. di Med. 1856, p. 175), und setzt sich von dort an der Grenze zwischen Schuppe und oberer vorderer Fläche des Felsentheils nach vorn fort. Derselbe nimmt Venen aus der Substanz des Felsentheiles auf und kann durch ein Loch verlaufen, welches die Schuppe des Schläfenbeins über der Wurzel des Jochfortsatzes (Loder, Anat. Handb. 1788, I, 49. S. Knochenlehre, S. 148) oder letztere selbst (Luschka, Denkschr. d. k. k. Akad. d. Wiss. 1861, m. n. Cl. Bd. XX, Taf. 1, Fig. 1) durchbohrt, und mit den Vv. temporales profundae anastomosiren, sowie sich durch einen anderen Knochencanal mit einem zweiten ebenfalls im Knochen verlaufenden, im unteren Theil des Sulcus transversus Oss. occipitis beginnenden und im Foramen mastoideum endigenden accessorischen Sinus verbinden (Otto, Seltene Beobacht. 1824, II, 70, linkerseits). Derselbe entspricht (Otto, Pathol. Anat. 1830, S. 348) einem bei mehreren Säugethieren normal vorkommenden Canalis temporalis (Otto, Nov. act. Acad. Caes. Leop. Carol. 1826, XIII, 23), welcher sich bei Winterschläfern, einigen Affen, Raubthieren, Wiederkäuern findet. Sein Vorkommen erhlärt sich aus der Entwickelungsgeschichte (s. Varietäten der grossen Venen S. 399), da es schon Rathke (Bericht über das naturwiss. Seminar zu Königsberg, 1838, S. 7) wahrscheinlich gemacht hat, dass ein entsprechendes sogenanntes *Foramen jugulare spurium* an der beschriebenen Stelle auch beim menschlichen Fötus normal vorhanden sei.

Sinus sagittalis superior. Fehlt (Portal, Cours d'anat. med. 1804, IV, 29). Bildet eine Insel durch Theilung in zwei Schenkel, die sich wieder vereinigen (Vicq' d'Azyr, Oeuvres 1805, Taf. XXXII).

Sinus tentorii. Fehlt.

Ueberzählige Aeste. Sinus occipitalis (2 mal an 28 Köpfen. Theile, Zeitschr. f. ration. Medic. 1855, VI, 230 u. 231). Eine V. cerebri interna communis accessoria (M. J. Weber mehrere Male).

Sinus cavernosus. Soll gefehlt haben (Santorini, Obs. anat. 1724, cap. III, §. 25, mehrmals). Ueberzählige Aeste. Eine Vene, welche durch den Canalis rotundus mit dem R. II. N. trigemini hindurchtritt (Nuhn, Beobacht. und Unters. aus dem Gebiet der Anat. etc. 1849, Taf. V, Fig. 1, einige Male).

Sinus circularis. Nimmt die V. ophthalmica superior auf (Haller, Elem. physiol. 1762, IV, 155).

Sinus petrosus superior. Communicirt durch eine V. aberrans mit der V. ophthalmica (Verga, Annal. univ. di Medic. 1856. — Sinus ophthalmo-petrosus, Hyrtl, Wien. med. Wochenschr. 1862, Nr. 19, s. oben).

Sinus occipitalis, Verlauf. Von seiner Einmündungsstelle an der Protuberantia occipitalis interna anfangs linkerseits, dann über die Crista occipitalis interna hinweg zum Foramen jugulare dextrum (Barkow, Anat. Abhandl. 1851, S. 3). Senkt sich nicht in das untere Ende des Sinus transversus. Diese Verbindung fehlt beiderseits (5 mal an 28 Köpfen, Theile, Zeitschr. f. ration. Med.

---

[1]) *Sinus petroso squamosus* Luschka. [2]) *Aquaeductus temporalis* Verga.

1855, VI, 232), rechterseits (4 mal), linkerseits (2 mal). Ist sehr weit und ersetzt den Sinus transversus zum Theil.

V. cerebri interna communis. Ueberzählige Aeste. Eine V. corporis striati accessoria, welche über dem Corpus striatum verläuft. Eine V. cerebelli anterior superior.

V. ophthalmo-meningea. Ueberzählige Aeste. Vv. ciliares posteriores (Hyrtl, Oesterr. Zeitschr. f. prakt. Heilk. 1859, Nr. 46).

Varietäten der V. jugularis externa und ihrer Aeste.

Jug. ext. V. jugularis externa. Sie bildet eine Insel, durch welche der N. cutaneus colli medius geht (Gruber, Bullet. de l'acad. des sc. de St. Pétersb. 1867, XII, 247. Clason, Upsala läkarefören. förhandl. 1868, III, 738). Ihr unteres Ende theilt sich in zwei Aeste: der laterale mündet wiederum getheilt in die Vv. subclavia und transversa scapulae, der mediale communicirt mit den oberflächlichen Halsvenen (Gruber, Arch. f. pathol. Anat. 1871, LIV, 188) oder in die V. subclavia, oder in den Vereinigungswinkel letzterer mit der V. jugularis interna, oder in die V. subcutanea colli anterior oder in die V. jugularis interna (Gruber, Bullet. de l'acad. impér. des sc. de St. Petersb. 1867, XII, 247; Oesterr. Zeitschr. f. prakt. Heilk. 1867, Nr. 22). Ihr unteres Ende setzt sich vor dem Schlüsselbein in die Fossa infraclavicularis fort, bildet einen Bogen um das Schlüsselbein und senkt sich in die V. subclavia oberhalb des M. subclavius (Quain, 1844, Taf. XXV, Fig. 4. Gruber, Bullet. de l'acad impér. de St. Petersb. 1867, XII, 247). Oder sie vereinigt sich mit der V. cephalica (C. Krause, zuweilen. — Hallett, Medic. Times, 1848, p. 50 mitunter. — Nuhn, Beobacht. und Unters. aus dem Gebiet der Anat. etc. 1849, Taf. IV, Fig. 4). Oder sie nimmt an ihrem unteren Ende die V. cephalica auf (Quain, 1844, Taf. XXV, Fig. 5), oder bildet mit derselben (Fig. 162)

Fig. 162.

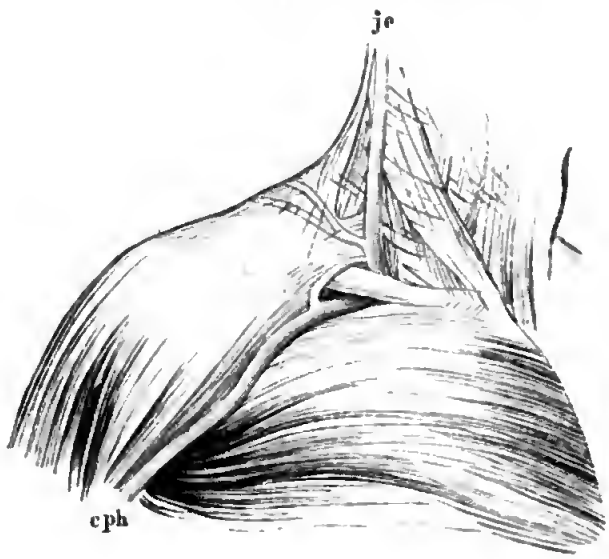

V. cephalica, welche mit der V. jugularis externa einen Ring um die Clavicula bildet (nach Nuhn). *cph* V. cephalica dextra, welche sich unterhalb der Clavicula in die V. subclavia einsenkt. *je* V. jugularis externa dextra.

um die Clavicula einen Ring (Nuhn, daselbst Taf. IV, Fig. 5. Gruber, Bullet. de l'acad. impér. de St. Petersb. 1867, XII, 247). Auch kann die V. cephalica vor der Clavicula und oberhalb derselben verlaufend in die V. subclavia einmünden (s. Var. d. V. subclavia S. 416). Zwischen diesen verschiedenen Varietäten bildet

der letzterwähnte Fall von Nuhn einen Uebergang; sie sind bei Operationen in dieser Gegend für den Chirurgen von Wichtigkeit.

Sie fehlt einerseits (1 mal unter 93 Leichen Hallett, Medic. Times, 1848, p. 50) oder beiderseits (1 mal).

Ueberzählige Aeste. V. lingualis (Cruveilhier). Eine Vene, welche die A. subclavia begleitet (Quain, 1844, Taf. XVII, Fig 2, p. 133 u. 183). Eine *V. thoracica externa accessoria*, welche subcutan von der Brustwarze herkommt und neben dem lateralen Rande des M. sternocleidomastoideus über die Clavicula verläuft. Sie communicirt mit einer V. subcutanea colli anterior durch einen vor dem M. sternocleidomastoideus verlaufenden Ast.

V. superficialis colli inferior.

Sup. coll. inf.

Fehlt, oder ist sehr klein, oder bildet einen Plexus.
Ueberzählige Aeste. V. thyreoidea inferior. V. thyreoidea ima.

V. subcutanea colli anterior.

Subc. coll. ant.

Verlauf. Vor dem Ursprunge des M. sternocleidomastoidens.

Ueberzählige Aeste. Nimmt die Vv. faciales posterior und anterior auf, letztere anastomosirt durch eine V. aberrans mit der V. jugularis interna (Luschka, Denkschr. d. k. k. Akad. d. Wissensch. 1861, m. n. Cl. Bd. XX, Taf II, Fig. 2). Nimmt die V. facialis anterior auf, und eine V. aberrans aus der V. jugularis interna, welche der V. falialis communis entspricht, während die V. facialis posterior hauptsächlich in die V. jugularis externa übergeht (Luschka, daselbst, Fig. 4). Sie communicirt vor dem unteren Ende des M. sternocleidomastoideus, so dass ersterer von einem Venenkranze umgeben wird, mit der V. jugularis externa (posterior; Gruber, Arch. f. pathol. Anat. 1871, LIV, 188).

Aus der V. communicans, welche die Vv. subcutaneae colli anteriores beider Seiten verbinden, entsteht eine vor der Trachea in der Mediaulinie verlaufende *V. mediana colli*, welche mit den Vv. subcutaneae colli anteriores anastomosirt. Sie kann sehr stark sein (Demarquay, Bullet. de la soc. anat. 1844, p. 78) oder die Dicke eines kleinen Fingers (Foucher, Bull. de la soc. anat. 1856, p. 26), oder diejenige der V. jugularis interna (Notta, Bull. de la soc. anat. 1847, p. 16), erreichen; bis zum oberen Rand der Cartilago thyreoidea aufsteigen, während ihr unteres Ende mit den Vv. jugulares internae dextra und sinistra, sowie der V. subcutanea colli anterior sinistra communicirt, und hinter der Articulatio sternoclavicularis dextra in zwei Schenkel getheilt in das Ende der V. subclavia dextra, sowie doppelt in die Vv. subclavia sinistra und superficialis colli anterior sinistra einmünden (Notta, daselbst). Oder sie nimmt Venen aus der Haut des Halses sowie die Vv. linguales und Zweige aus der Gl. thyreoidea auf, communicirt durch einen starken Ast unterhalb der Gl. thyreoidea mit der V. jugularis interna sinistra, theilt sich in zwei von der Medianlinie aus nach links und rechts verlaufende Aeste, welche sich in die Vv. jugulares externae dextra und sinistra an ihrer Einmündungsstelle in die Vv. subclaviae einsenken (Wilde, Commeut. Ac. sc. imp. Petropol. 1740, T. XII, Taf. VIII, Fig. 3). Wenn sie so stark ist und so weit hinaufreicht, wie in dem letzterwähnten Falle, so würde diese Vene die Tracheotomie nicht nur unterhalb, sondern auch oberhalb der Gl. thyreoidea sehr bedeutend erschweren resp. unausführbar machen.

Vv. transversae scapulae und colli bilden einen Plexus, der die A. subclavia jenseits der Mm. scaleni überdeckt.

V. facialis communis.

Fac. comm.

Verlauf. Vor dem M. sternocleidomastoideus, mündet am hinteren unteren Rande desselben in die V. jugularis interna (Arnold). Oder hinter dem hinteren Kopf des M. biventer maudibulae und dem M. stylohyoideus.

Ueberzählige Aeste. V. lingualis; V. pharyngea oder beide zugleich. Eine V. pharyngea accessoria. V. submentalis.

V. facialis anterior. Ueberzählige Aeste. V. angularis. Eine V. frontalis ist bedeutend stärker als die der entgegengesetzten Seite und verläuft nahe der Medianlinie.

V. facialis posterior. Ueberzählige Aeste. V. lingualis.

Varietäten der V. subclavia und ihrer Aeste.

Subclav.

V. subclavia. Verlauf. Höher als gewöhnlich, so dass sie beim Unterbinden der A. subclavia an ihrem Austritt aus den Mm. scaleni mitgefasst wurde (Robert, Journal des progrès des sc. et inst. médic. 1828, VII, 203). Mit der A. subclavia hinter dem M. scalenus anticus (Fig. 163) oder hinter dem letzteren, während die A. subclavia vor demselben verläuft (s. Var. der A. subclavia S. 258).

Fig. 163.

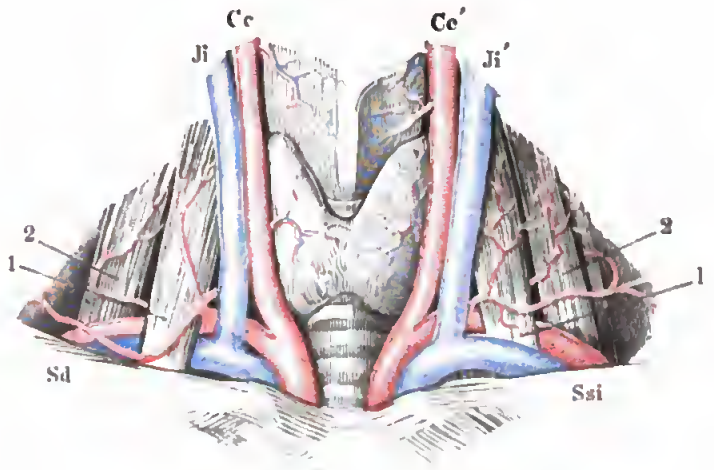

V. subclavia dextra, mit der A. subclavia dextra hinter dem M. scalenus anticus verlaufend (nach Dubrueil). 1 M. scalenus anticus. 2 M. scalenus medius. *Cc Cc'* Aa. carotides communes dextra und sinistra. *Ji Ji'* Vv. jugulares internae dextra und sinistra. *Sd Ssi* Aa. und Vv. subclaviae dextrae und sinistrae.

Diese Varietäten erklären sich aus dem Umstande, dass eine kleine Vene häufig die A. subclavia begleitet (s. Var. der V. jugularis externa S. 414). Zwischen M. subclavius und dem Schlüsselbein (Luschka mehrere Male).

Sie bildet eine Insel um den M. scalenus anterior (Luschka).

Ueberzählige Aeste. Eine starke V. bronchialis sinistra (M. J. Weber, Arch. f. Anat. u. Physiol. 1829, Taf. I).

V. superficialis colli inferior, die oberhalb des Schlüsselbeins verläuft (Hyrtl, Oesterr. Zeitschr. f. prakt. Heilk. 1862, Nr. 45).

Zwei Vv. brachiales, so dass die V. axillaris doppelt erscheint. V. cephalica, die unter oder vor dem Schlüsselbein verlaufen kann (s. Var. der V. jugularis externa S. 414). Eine V. aberrans zu dem oberen Ende der V. cephalica, welche erstere hinter der Clavicularportion des M. pectoralis major verläuft.

V. axillaris.

Axill.

Verlauf. In einiger Entfernung von der A. axillaris (1 mal unter je 30 Fällen, Hallett, Medic. Times, 1848, p. 50).

Sie bildet eine Insel um einen Ast des N. cutaneus brachii internus (Quain,

1844, p. 232 mehrere Male), oder um den N. cutaneus brachii medius (Deville, Bullet. de la soc. anat. 1849, p. 8. Eine kleine Vene nahe am M. coracobrachialis wird an demselben Arm vom N. musculocutaneus durchbohrt).

Vv. brachiales.

Die lateralis nimmt auch die Vv. circumflexae brachii, transversa scapulae, transversa colli auf (C. Krause s. Var. der V. anonyma brachiocephalica S. 410). Brachial.

Die medialis nimmt eine V. basilica accessoria auf.

Varietäten der Hautvenen des Armes.

V. basilica. Ist doppelt vorhanden in Folge von Spaltung in ihrem Verlauf. Anastomosirt durch einen Verbindungsast mit der V. ulnaris (Malgaigne, Chirurg. Anat. II, 354). Verläuft dicht an die A. brachialis grenzend und von derselben nur durch eine sehr dünne Lage der Fascie getrennt (Dubrueil). Dieses Verhalten ist bei der Venaesection zu berücksichtigen. Sie anastomosirt durch einen schräg verlaufenden Ast mit der V. cephalica, während zugleich eine V. mediana vorhanden ist (Theile). Basil.

V. cephalica. Fehlt von der Schulter bis zum Ellenbogen (2 mal an 93 Leichen, Hallett, Medic. Times, 1848, p. 50), oder senkt sich am unteren Ende des M. deltoideus in eine V. brachialis. Sie ist doppelt vorhanden. Cephal.

Ueberzählige Aeste. In ihr oberes Ende mündet von hinten her eine V. aberrans aus der V. brachialis (Luschka); oder eine Muskelvene aus der Clavicularportion des M. pectoralis major (Luschka, nicht selten).

Vv. radiales und interosseae antibrachii communes (Theile).

V. mediana. Ist doppelt in ihrer ganzen Ausdehnung, oder nur nach der V. basilica zu, mit welcher sie durch zwei Aeste communicirt, oder dreifach vorhanden. Mediana.

Ueberzählige Aeste. Eine vom Oberarm kommende Hautvene, welche von dorther Zweige aufnimmt, oder in die V. cephalica oder basilica oder in beide einmündet.

Die Varietäten der Hautvenen des Armes sind nach Untersuchungen an 25 Armen genauer geschildert von Krais (Chirurg. Anat. der Ellenbogenbeuge. Diss. Tübingen 1847. Mit zwei Tafeln). Es ergiebt sich, wenn man den in ihrem Verlauf ebenfalls sehr wechselnden Fäden des N. cutaneus medius ausweichen will, dass man sich beim Aderlassen am besten an die V. mediana oder einen Ast derselben nahe der Einmündungsstelle in die V. cephalica oder an letztere selbst in der Ellenbogengegend zu halten hat. Letztgenannte Vene wird nur selten vom Hautast des N. musculo-cutaneus für den Vorderarm bedeckt.

Varietäten der V. cava inferior und ihrer Aeste.

V. cava inferior. Verlauf. Dicht unter dem Zwerchfell wendet sie sich nach links und verläuft an der linken Seite der Aorta abdominalis (Morgagni, De sed. et causs. morb. 1761, Ep. LVI, art. 31. Franke, Dresd. Zeitschr. f. Natur- und Heilk. Bd. V). Oder sie wendet sich erst im Niveau der Einmündung der Vv. renales (Cruveilhier) resp. in der Höhe des zweiten Bauchwirbels (Arnold), woselbst sie eine Erweiterung zeigen kann (Harrison, Surg. anat. of the arter. 1839, p. 243), vor der Aorta nach rechts. Vorher kann sie die V. renalis dextra aufgenommen haben und unmittelbar unter der A. mesenterica superior verlaufen (Fearnside and Jones s. Quain, 1844, Taf. LVIII, Fig. 2). Cava inf.

Sie weicht an der Stelle, wo sie die Vv. renales aufnimmt, nach rechts ab, verläuft in einiger Entfernung von der Aorta abdominalis und biegt sich nahe

unter dem Zwerchfell in einem stumpfen Winkel medianwärts (Morgagni, Epist. anat. 1728, Epist. I, p. 14).

Beim Situs inversus der Eingeweide ist sie ebenfalls transponirt (Quain, 1844, Taf. LVIII, Fig. 3. Arnold. Gruber, Archiv für Anat. und Physiol. 1865, S. 566), oder sie wendet sich in der Gegend des Ligamentum intervertebrale zwischen zweitem und drittem Bauchwirbel vor der Aorta abdominalis, die A. mesenterica inferior berührend, nach rechts und bleibt dann auf der rechten Seite bis zu ihrer Theilungsstelle (Hyrtl, Oesterr. medic. Jahrb. 1839, XVIII, 7, bei einem 2jährigen Kinde). S. auch Var. d. grossen Venen IV. Gruppe S. 404.

Ueberzählige Aeste. V. spermatica interna sinistra. Eine accessorische V. renalis sinistra, welche in geringer Entfernung unterhalb der eigentlichen aus der linken Seite der V. cava inferior entsteht, hinter der Aorta abdominalis mit der V. renalis sinistra zusammenfliesst, so dass um die erstere eine venöse Schlinge gebildet wird, aus deren Vereinigung alle Aeste der V. renalis sinistra entstehen. Aus derselben kann auch die V. spermatica interna hervorgehen (Fleischmann, Leichenöffnungen 1815, S. 225). Zwei bis vier Vv. renales, was häufiger rechterseits vorkommt. Es können beiderseits zusammen sieben vorhanden sein (Mayer, Anat. Beschreibung der Blutgefässe 1777, S. 247). Indessen wird das Auftreten von Vv. renales accessoriae viel seltener beobachtet, als bei den gleichnamigen Arterien (Cruveilhier). Die sinistra verläuft hinter der Aorta und nimmt die V. phrenica sinistra auf (Guy's hospital reports, 1873, XVIII, 398). Ein gemeinschaftlicher Stamm für die Vv. lumbales, welcher vor dem M. psoas herabsteigt (einerseits oder auf beiden Seiten).

Aus dem Theilungswinkel entsteht eine V. aberrans, welche links neben der Aorta abdominalis verlaufend in die V. cava inferior oder in die V. renalis sinistra einmündet (Morgagni, De sed. et causs. morb. 1761, Ep. XLVII, art. 30. Pohl, Observ. angiol. de ven. variet. Lips. 1773. Meckel, mehrere Male. Otto, Pathol. Anat. 1830, S. 349). Diese Fälle sind nicht mit denjenigen von einer erweiterten V. cardinalis sinistra (s. Var. der grossen Venen V. Gruppe, Abtheilung A. S. 406) zu verwechseln. Sie nimmt die Vv. iliaca und hypogastrica dextrae direct auf (M. J. Weber), die letztere unterhalb der ersteren (Theile). Ihr unteres Ende nimmt die Vv. iliacae dextra und sinistra direct auf, dazwischen eine V. hypogastrica communis, entstanden aus den Vv. hypogastricae dextra und sinistra; oder direct die Vv. anonyma iliaca dextra, iliaca sinistra und hypogastrica sinistra, welche letzteren zwei Inseln bildeten (Gruber, Arch. f. pathol. Anat. 1871, LIV, 190).

V. anonyma iliaca.

Anon. iliac. Die dextra bildet eine Insel (Quain, 1844, Taf. LVIII, Fig. 5. Hierher gehört auch wahrscheinlich der Fall von Haller (Elem. physiol. 1765, VII, 512) von einer doppelten V. anonyma iliaca dextra.

Ueberzählige Aeste. In beide Vv. iliacae mündet die V. sacralis media mittelst eines besonderen Astes (Cruveilhier). Diese Varietät erinnert an die Verhältnisse bei Lutra, wo nämlich die rechte und linke Schwanzvene gesondert in die Vv. anonymae iliacae einmünden. — In die sinistra mündet die V. hypogastrica dextra, steht aber durch einen dünnen Ast mit der dextra in Communication (Barkow, Blutgefässe und Schlagadern des Menschen, 1866, Taf. XLVII); oder sie communicirt ausserdem mit der V. renalis sinistra (Zaaijer, Nederl. Tijdschr. voor d. Geneesk. 1870. Vol. V. Arch. néerland. Vol. VII. Der Fall ist pathologisch, da die rechte Niere, V. renalis dextra, Vesicula seminalis etc. fehlen).

V. iliolumbalis. Die sinistra nimmt die V. renalis sinistra auf, welche hinter der A. anonyma iliaca sinistra und der A. renalis sinistra verläuft (Trew, Commerc. litter. Norimb. 1737, p. 186), oder die V. hypogastrica dextra, während die V. iliaca dextra direct in die V. cava inferior einmündet (Cruveilhier).

Wenn die Niere tiefer als gewöhnlich liegt, so mündet meistens eine Nierenvene in die V. anonyma iliaca oder hypogastrica. Diese Fälle gehören der pathologischen Anatomie an.

V. hypogastrica.

Die sinistra bildet eine Insel, durch welche die A. hypogastrica verläuft. Hypog

Ueberzählige Aeste. Eine V. aberrans, welche in die V. pudenda interna einmündet (Camper, Demonstr. anat. path. Lib. II, 1762, Taf. I, Fig. 1).

Ein gemeinschaftlicher Stamm, in welchen die V. pudenda interna und ausserdem die V. obturatoria, oder glutea oder ischiadica mündet.

V. obturatoria communicirt mit der V. cruralis durch eine V. aberrans, welche in dieselbe neben der V. saphena magna mündet (s. Var. d. V. cruralis. Langer, Wiener medic. Wochenschrift 1867, S. 337).

V. iliaca.

Verlauf. Die sinistra verläuft an der lateralen Seite der A. iliaca (Harrison, Surgic. anat. of the arter. of the hum. body 1839, p. 243). Beim Verlauf der V. cava inferior links von der Aorta abdominalis s. Var. der ersteren. Iliac.

Ueberzählige Aeste. V. spermatica interna (Soemmerring, beiderseits). V. obturatoria, wenn die A. obturatoria aus der A. iliaca entspringt. Indessen ist diese Abweichung keineswegs immer vorhanden, wenn die Arterie abnorm entspringt, sondern weit seltener (C. Kranse). Dasselbe gilt für die Einmündung der V. obturatoria in einen gemeinschaftlichen Stamm mit der V. epigastrica inferior. Die V. aberrans, welche die V. obturatoria mit der V. iliaca in Verbindung setzt, mündet mit zwei Oeffnungen in letztere ein (Quain, 1844, p. 455).

V. epigastrica inferior. Verlauf. Sie geht durch den Annulus cruralis (Labatt, Lond. med. Gaz. 1838, Vol. I, p. 10).

Es ist nur eine einfache V. epigastrica inferior vorhanden, welche die A. epigastrica an ihrer lateralen Seite begleitet, und mit der V. obturatoria durch eine V. aberrans anastomosirt (Dubrueil, rechterseits). Oder eine solche entspringt mit zwei Wurzeln (Vesling, Observat. anat. edit. a. Th. Bartholin. 1664, p. 56).

Sie anastomosirt durch zwei Vv. aberrantes, die über den Annulus cruralis verlaufen, mit der V. pudenda interna (Redfern, Monthly Journ. 1850, Sept.).

V. cruralis.

Verlauf. Sie geht durch eine Spalte im M. adductor magnus, welche bedeutend höher liegt, als die für die A. cruralis bestimmte. Letztere wird von zwei kleinen Vv. aberrantes begleitet, welche mit dem oberen Ende der V. cruralis und der V. poplitea communiciren (Quain, 1844, Taf. LXXX, Fig. 3). Oder sie durchbohrt den M. adductor magnus zugleich mit der A. und V. profunda femoris (Cruveilhier 2 mal. In einem dieser Fälle wird die A. cruralis an ihrer vorderen Seite von einer sehr kleinen Vene begleitet; die V. cruralis selbst gelangt zwischen die Nn. tibialis und peroneus, in welche sich der N. ischiadicus schon weit oben getheilt hat). Oder sie tritt mit der A. perforans tertia durch die Spalte im M. adductor magnus und begleitet von da an die A. perforans tertia (Rug, Würzburger medic. Zeitschr. 1863, S. 346, Taf. VII. Die A. ischiadica setzt sich in die A. poplitea fort, letztere verläuft hinter der V. poplitea, s. Var. der A. ischiadica S. 303). Oder sie verläuft mit dem N. ischiadicus in der Kniekehle, und durchbohrt den M. adductor magnus in der Höhe des Trochanter minor, wenn die A. ischiadica (s. Var. derselben) die Hauptschlagader für die untere Extremität darstellt und die A. cruralis sehr klein ist (Cailliard, Propos. de méd. et de chir. Thèse inaug. Paris 1833, p. 18), oder bei normalem Verhalten der A. cruralis (Barclay, s. Viner Ellis, Medico-chir. transact. 1853, XXXVI, 445). Crural.

Sie bildet einen langen Bogen, dessen Convexität medianwärts gerichtet ist,

so dass sie in einiger Entfernung von der A. cruralis verläuft (Bronson und Cromwell 1825, s. Velpeau, Elém. de méd. opér. 1839, II, 133. Velpeau a. a. O. 1832, I, 159. Quain, 1844, p. 528).

Sie bildet eine Insel (von circa 15 Ctm. Länge, Theile, beiderseits. Quain, 1844, Taf. LXXV, Fig. 1, rechterseits), durch welche die A. cruralis hindurchtreten kann (Quain, daselbst Fig. 2, rechterseits. Giacomini, Osserv. anat. p. s. a. stud. della circ. venosa d. estr. infer. 1873, p. 51, linkerseits vom Schlitz des M. adductor magnus bis zur Einmündungsstelle der V. profunda femoris reichend), oder letztere wird etwa vom mittleren Drittheil des Oberschenkels an auf beiden Seiten von einer grossen Vene begleitet (Quain a. a. O. Fig. 3). Sie entsteht erst am oberen Drittheil des Oberschenkels aus zwei Vv. crurales, die getrennt verlaufen (Hyrtl, Oesterreich. medic. Jahrb. 1839, XVIII. 9. Beide Vv. crurales verlaufen an der medialen Seite der A. cruralis, die medianwärts gelegene nimmt die V. saphena magna und die mit der V. epigastrica inferior verbundene V. obturatoria auf. Bei einem neugeborenen Mädchen mit Atresia ani und Einmündung der V. subclavia sinistra in die V. pulmonalis sinistra; rechterseits. — Theile).

Ueberzählige Aeste. Die A. cruralis wird von einem plexusähnlichen venösen Geflecht (Fig. 164) umstrickt, welches Vv. aberrantes aus der V. cruralis bilden. Diese Varietät würde die Unterbindung der V. cruralis bedeutend erschweren. Dieses Geflecht, sowie die Duplicität der A. cruralis und die Inselbildungen in derselben entstehen durch Erweiterungen der Vv. comitantes, welche mit der V. cruralis Communicationen eingehen. Es kann sogar auf diese Art die A. cruralis von drei dicken Venen umlagert werden, von denen die mittlere vor der A. cruralis von deren unterem Ende bis zur Mitte des Oberschenkels sich erstreckt, so dass die Arterie in dieser Gegend kaum zugänglich gewesen sein würde (Langer, Wiener medic. Wochenschrift. 1867, S. 337).

Oder eine *V. articularis genu communis* [1]), welche sich in die Vv. articulares superiores, med. und inferiores theilt, entsteht mit zwei die Arterie umfassenden Wurzeln aus der V. cruralis (Giacomini, Osserv. anat. p. s. a. stud. della circ. venos. d. estr. inf. 1873. p. 49; rechterseits). Oder die genannte Vene mündet in die V. poplitea (Giacomini, a. a. O. p. 50, linkerseits).

Eine oder zwei Vv. saphenae accessoriae, welche parallel der V. saphena magna nach oben verlaufen. Eine derselben kann senkrecht an der Vorderfläche des Oberschenkels sich erstrecken, und rings um die Patella Aeste aufnehmen (Cruveilhier). Eine V. aberrans, welche in die V. saphena parva einmündet, während letztere sich in die V. saphena magna ergiesst. Oder die V. saphena parva verläuft im Caput breve M. bicipitis 9 Ctm. weit, durchbohrt den M. adductor magnus und mündet in die V. cruralis oberhalb deren Eintritt in den fibrösen Canal (Gruber, Arch. f. pathol. Anat. 1871, LIV, 189).

V. comitans cruralis medialis nimmt die V. comitans poplitea lateralis auf (Langer a. a. O.).

V. profunda femoris nimmt nahe an ihrer Einmündungsstelle die V. comitans cruralis lateralis auf (Langer a. a. O.). Oder sie nimmt eine V. aberrans aus der V. saphena parva auf (Sappey, Traité d'anat. descr. T. II, 1869, p. 749; nicht selten), welche letztere in die V. poplitea einmündet. Eine V. perforans nimmt die V. saphena parva auf (Quain, 1844, Taf. LXXX, Fig. 3, p. 534, mehrere Male). S. Var. des Verlaufs der V. cruralis S. 419, namentlich soll dies bei der V. perforans secunda vorkommen (Teichmann, Das Saugadersystem 1861, S. 118, nicht selten); alsdann verläuft der obere Theil der V. saphena parva zwischen den Mm. biceps femoris, semimembranosus und semitendinosus (s. auch S. 421). Die V. profunda femoris steht durch einen starken durchbohrenden Zweig mit dem oberen Ende der V. poplitea im Zusammenhange (Gruber, Bull. de l'acad imp. de St. Pétersb. 1871, XVI, 347).

Oder die V. poplitea ist in der Kniekehle doppelt, verläuft entweder isolirt auf der Hinterfläche des M. adductor magnus (Giacomini, Osserv. anat. p. s. a.

[1]) V. *poplitea collateralis* Giacomini.

stnd. della circ. venosa d. estr. infer. 1873, p. 34, rechterseits) oder durchbohrt den genannten Muskel (Giacomini, a. a. O. p. 44, rechterseits) und mündet in die V. profunda femoris. Oder die V. poplitea ist sehr kurz und ein starker Communicationsast senkt sich analog dem eben erwähnten Falle in die V. profunda femoris (Giacomini, a. a. O. p. 36, 3 mal; 2 mal linkerseits; zugleich ist rechterseits die V. poplitea doppelt), oder in die V. perforans tertia (Giacomini, a. a. O. p. 43, 2 mal).

Fig. 164.

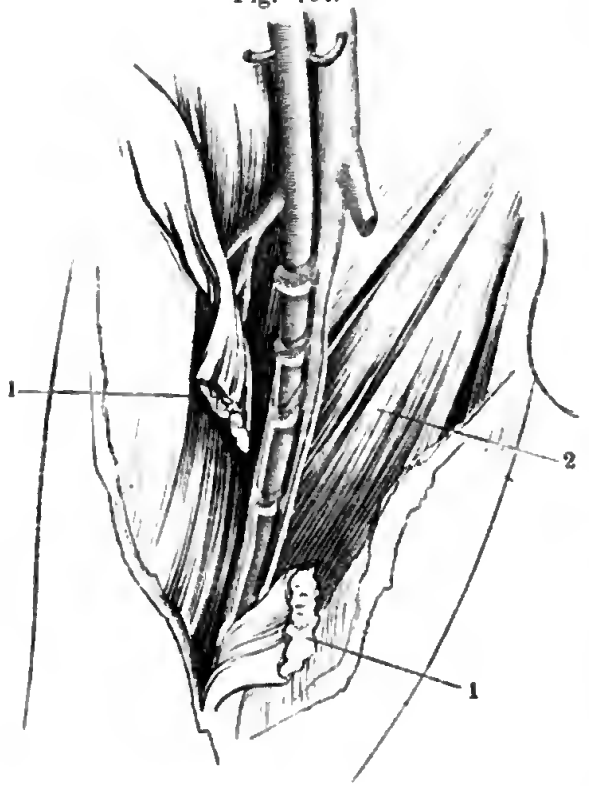

Vv. crurales, welche um die A. cruralis einen Plexus bilden (nach Quain). Der M. sartorius (1) ist durchschnitten, der M. abductor longus (2) erscheint medianwärts von den Vasa cruralia.

V. saphena magna. Verlauf. Sie durchbohrt in sehr verschiedener Höhe die Fascia lata (Otto, Pathol. Anat. 1830. S. 345).

Sie bildet am Oberschenkel eine Insel, oder sie ist in ihrer ganzen Länge doppelt, mit Ausnahme einer Strecke, welche in einiger Entfernung unterhalb ihrer Einmündungsstelle beginnt und am oberen Ende der Tibia aufhört (Cruveilhier). Oder sie bildet namentlich am Unterschenkel einen Plexus.

Ueberzählige Aeste. Sie giebt neben ihr abwärts laufende Hautäste ab. An ihrer Einmündung nimmt sie die Vv. circumflexae ilium, epigastrica superficialis und eine accessorische V. saphena magna auf, welche lateralwärts in einiger Entfernung von der eigentlichen V. saphena magna am Oberschenkel herabsteigt. Diese vier ungefähr gleichstarken Venen bilden ein Andreaskreuz (×), dessen Mittelpunkt in der Fovea subinguinalis gelegen ist (Quain, 1844, Taf. LXX). Eine V. aberrans aus der V. saphena parva; welche hoch oben am Oberschenkel in die V. saphena magna sich öffnet. V. saphena parva, welche an der medialen Seite des Oberschenkels abwärts läuft.

V. saphena parva. Verlauf. Einmal unter je drei Fällen verläuft sie an der medialen Seite des N. tibialis, anstatt die Theilungsstelle des N. ischiadicus zu passiren (Giacomini, Osserv. anat. p. s. a. stnd. della circ. venos. d. estr. infer. 1873, p. 30). Oder sie reicht bis zur Höhe des M. adductor magnus und setzt sich längs der A. cruralis fort (Giacomini a. a. O.; zuweilen). Oder sie verläuft an der medialen Seite der V. poplitea (Giacomini, a. a. O. p. 48).

Ueberzählige Aeste. Eine Muskelvene aus dem M. gastrocnemius, welche erst in der Fossa poplitea in die V. saphena parva einmündet.

Ein Muskelast aus dem Caput breve M. bicipitis, zugleich Communicationszweige zu den Vv. perforantes. Die Einmündung der V. saphena parva selbst kann dabei fehlen (Giacomini, a. a. O, 2 mal unter 51 Fällen).

Rr. gastrocnemii, articulares, verschiedene Muskeläste und Communicationszweige zur V. saphena magna (Giacomini, a. a. O. p. 29; zuweilen).

Ein starker Communicationsast zur V. perforans tertia: die V. saphena parva selbst mündet in die V. poplitea (Giacomini, a. a. O. einmal).

Eine V. aberrans, welche den N. ischiadicus begleitet und in die V. ischiadica einmündet (Hyrtl).

V. poplitea.

Poplit. Verlauf. Vor der A. poplitea, während die V. saphena magna die letztere an ihrer lateralen Seite umwindet (Quain, 1844, Taf. LXXX, Fig. 1. Rug, s. Var. der V. cruralis S. 419).

Sie bildet eine oder mehrere Inseln, von denen eine so lang sein kann, dass die A. poplitea eine Strecke weit von zwei Vv. popliteae begleitet wird, oder sie erscheint fast in ihrer ganzen Länge durch Inselbildung doppelt, so dass der vereinigte Stamm sehr kurz ist (Dubrueil, linkerseits). Sie bildet zwei Inseln, die eine von 4 Ctm. Länge, die obere kürzere wird von einem Muskelast der A. suralis medialis durchbohrt (Giacomini, a. a. O. p. 52, linkerseits). Oder sie ist ihrer ganzen Länge nach doppelt: der eine Stamm verläuft vor, der andere hinter der A. poplitea (Giacomini a. a. O. p. 43, rechterseits; s. Var. der V. profunda femoris S. 421). Oder sie bildet einen Plexus um die A. poplitea, welchen der R. gastrocnemius medialis durchbohrt (Barkow, s. Var. d. A. poplitea S. 318). Sie theilt sich in der Höhe des Kniegelenks in die Vv. tibiales.

Ueberzählige Aeste. V. tibialis recurrens. V. saphena parva durch Vermittelung der V. articularis genu superior lateralis (Sappey, Traité d'anat. descr. 1869, T. II, p. 749, nicht selten).

Vv. lumbales.

Lumbal. Ueberzählige Aeste. V. spermatica interna oder eine accessorische Wurzel für dieselbe (einerseits oder auf beiden Seiten).

V. phrenica inferior.

Phren. inf. Ueberzählige Aeste. Die sinistra nimmt die V. suprarenalis sinistra auf.

V. spermatica interna.

Sperm. int. Verlauf. Sie münden beide in die V. cava inferior unterhalb der Abgangsstelle der Vv. renales. Sie mündet mit zwei bis drei Aesten in die V. cava inferior resp. V. renalis sinistra oder dextra ein. Durch den von zwei Wurzeln der V. spermatica interna sinistra und die V. renalis sinistra gebildeten venösen Gefässring kann die A. spermatica interna sinistra hindurchtreten (Otto, Seltene Beobacht. 1816, I, 101).

Fehlt, und wird durch zahlreiche kleine Venen ersetzt, welche Aeste einer A. vesico-prostatica begleiten (Dubrueil, bei einem 11jährigen Knaben, beiderseits. S. Var. der A. spermatica interna S. 298).

Die dextra bildet vor ihrer Einmündung eine Insel, und theilt sich weiter abwärts in drei Aeste (Bartholinus, Hist. anat. 1654, Cent. II, T. I, p. 306). Sie ist beiderseits doppelt vorhanden (Paaw, Observ. anat. select. 1657, p. 41).

Ueberzählige Aeste. Die dextra eine V. duodenalis oder die V. suprarenalis dextra. Die sinistra eine V. suprarenalis sinistra und eine Hautvene des Rückens, welche unterhalb der zwölften Rippe die Muskeln durchbohrt (Petsche, Syll. observ. anat. select. Hal. 1736, §. 59).

V. renalis.

Renal. Verlauf. In schräger Richtung aufwärts bei tieferer Lage der Niere, z. B. die dextra in einem Winkel von 45° (Cruveilhier).

Ihr Stamm oder ein Hauptast desselben bildet eine Insel.

Ueberzählige Aeste. Die sinistra nimmt eine V. lumbalis ihrer Seite auf. Die dextra die V. suprarenalis dextra oder eine accessoria.

V. suprarenalis.

Ueberzählige Aeste. Die sinistra nimmt die V spermatica interna sinistra auf, oder verbindet sich mit derselben durch eine V. aberrans. Suprarен.

In die dextra ergiesst sich die V. spermatica interna dextra (Kelch, Beiträge zur pathol. Anat. 1812, S. 82).

Varietäten der V. portarum und ihrer Aeste.

V. portarum. Ueberzählige Aeste. Eine V. lienalis accessoria (Blasius, Observ. anat. pract. 1674. T. IV, Taf. VI, Fig. 7, bei einem 7jährigen Knaben. Hyrtl, Oesterr. medic. Jahrb. 1839, XVIII, 8), oder zwei derselben (Blancard, Anat. pract. 1688, Cent. I, p. 160). V. paucreatico-duodenalis, welche in der Leberpforte einmündet. Regel bei einigen Säugethieren. V. gastroepiploica dextra. V. port.

V. mesenterica superior. Ueberzählige Aeste. Eine V. lienalis accessoria, welche eine A. lienalis accessoria aus der A. mesenterica superior begleitet (Hyrtl, Oesterr. Zeitschr. f. prakt. Heilk. 1859, S. 834). V. pancreaticoduodenalis.

V. lienalis. Ueberzählige Aeste. V. coronaria ventriculi superior.

V. colica sinistra. Ueberzählige Aeste. Eine V. ureterica (Hyrtl).

V. haemorrhoidalis interna. Ueberzählige Aeste. V. utero-vaginalis (Hyrtl, Oesterr. medic. Jahrb. 1839, XVIII, 11, bei einem Kinde beiderseits).

D. Lymphgefässe [1]).

Das Lymphgefässsystem ist ein Anhang des Venensystems; die Lymphgefässstämme begleiten die Venenstämme, sie entleeren sich in dieselben kurz vor deren Einmündung in das Atrium, sie gleichen im Bau den äusseren Venen und sind durchgängig, wie die Venen an den dem Druck ausgesetzten Stellen, mit Klappen versehen, welche dem Strom die Richtung anweisen. Die Wurzeln der Lymphgefässe breiten sich nebeu und zwischen den Wurzeln der Venen an der Oberfläche des Körpers und seiner Höhlen und im Parenchym der Organe aus. Den Wurzeln der Lymphgefässe wird aber ihr Inhalt nicht, wie den Capillargefässen, aus welchen die Venen entspringen, durch grössere Stämme zugeführt; sie tränken sich unmittelbar mit der Flüssigkeit, welche sie umgiebt. Darin sowie in der Beschaffenheit des Inhaltes der Lymphgefässe liegt der Grund der Unsicherheit unserer Kentnisse von denselben. Die Injection von den Stämmen aus hat ihre Bedenken, da die Klappen einem mässigen Druck Widerstand leisten, einem stärkeren, die Klappen forcirendeu Druck aber der Vorwurf gemacht werden kann, falsche Wege gebahnt zu haben. Eine andere Injectionsmethode, welche darin besteht, durch Einstiche aufs Gerathewohl die Flüssigkeit in das Parenchym zu bringen und ihre Infiltration in die Lymphgefässe zu erwarten, ahmt zwar eher den natürlichen Gang der Lymphe nach, giebt aber D. Lymphgefässe. Wurzeln derselben.

[1]) Saugadern.

ebenfalls dem Verdachte Raum, dass die Communicationen der Lymphgefässe mit den Interstitien der Gewebe, die auf diesem Wege eröffnet werden, künstlich geschaffen seien.

Die Resultate der Injection der Blutgefässe lassen sich controliren durch das Bild, welches die Anfüllung derselben mit ihrem natürlichen Inhalte gewährt, der sich im ruhenden Zustande durch seine Farbe auszeichnet und die Stromesrichtung durch seine körperlichen Bestandtheile verräth. Diese Controle fehlt oder ist doch weniger zuverlässig bei den Lymphgefässen: ihr Inhalt ist farblos und die in demselben suspendirten Körperchen sind in der Regel so spärlich und träge, dass sie kaum die Richtung der Bewegung, noch weniger die Form der Räume, in welchen sie sich bewegen, erkennbar machen.

Es giebt eine Ausnahme von dieser Regel und diese Ausnahme bildete lange Zeit die einzige und bildet noch heute die sicherste Grundlage unseres Wissens: dies sind die Lymphgefässe des Dünndarms, die während der Verdauung eine wegen ihres Gehalts an Fettmolekülen glänzendweisse Flüssigkeit, den Chylus, führen und vermöge derselben sich ebenso deutlich, wie bluthaltige Capillarien, von ihrer Umgebung abheben. Es ist nicht wahrscheinlich, dass irgend eine Oberfläche oder irgend ein Organ bezüglich seiner Lymphgefässe günstiger gestellt sein sollte, als die Membran, deren Lymphgefässen neben der allen gemeinsamen Function noch die Aufgabe zufällt, den neuen zum Leben unentbehrlichen Nahrungssaft aufzusaugen, und so liefert uns die Untersuchung der Lymphgefässe der Dünndarmschleimhaut zugleich einen Maassstab, um danach die Ergebnisse der zweifelhafteren Untersuchungsmethoden zu beurtheilen.

In der Darmschleimhaut.

Unter der freien Oberfläche der Schleimhaut des Dünndarms bilden die Anfänge der Lymphgefässe ein Netz, welches die in der Eingeweidelehre (S. 181) geschilderten blinddarm- oder schlingenförmigen Lymphgefässe der Zotten aufnimmt. Verglichen mit den Blutgefässcapillaren ist dieses Capillarnetz der Lymphgefässe grob und unregelmässig. Die Bälkchen, d. h. die Röhren desselben, haben durchschnittlich wohl den fünffachen Durchmesser der capillaren Blutgefässe; sie sind aber von sehr verschiedener Weite nicht nur im Bereich desselben Netzes, sondern auch desselben Röhrchens. Hierin, so wie in der ungleichen Grösse der Maschen beruht das charakteristische Ansehen der Lymphcapillaren. Was ihre Lage betrifft, so breiten sie sich, tiefer als die oberflächlichsten Blutcapillarnetze, in der Propria und Nervea aus, durch die Muskelschichte der Schleimhaut unvollkommen in zwei Lagen getheilt (Fig. 165). Wo diese Lagen deutlicher gesondert sind, sind in der tiefen die Röhren stärker und die Maschen grösser, als in der oberflächlichen (Teichmann).

Ein eigenthümlich geformtes Lymphcapillarnetz der Darmschleimhaut haben die Injectionen von Fohmann, Hyrtl und Teichmann bei Fischen, Amphibien, einigen Vögeln (Otis, Rhea, Struthio) und unter den Säugethieren beim Schafe nachgewiesen. Hier sind schon die oberflächlichsten Lymphgefässe breiter als die der Zotten und stellenweise, namentlich an den Einmündungen der Zottengefässe, erweitert; in der tieferen Schichte haben die Röhrchen einen Durchmesser von 0,56 bis 0,8 Mm. und liegen so dicht aufeinander, dass die Interstitien derselben sich auf dünne Bälkchen und Blättchen reduciren, ähnlich denen, welche die Hohlräume des cavernösen Gewebes durchziehen.

Aus dem submukösen Lymphgefässnetz treten Zweige hervor, deren zwei bis drei und mehr sich zu Stämmchen von 0,1 bis 0,2 Mm. Durch-

Fig. 165 *).

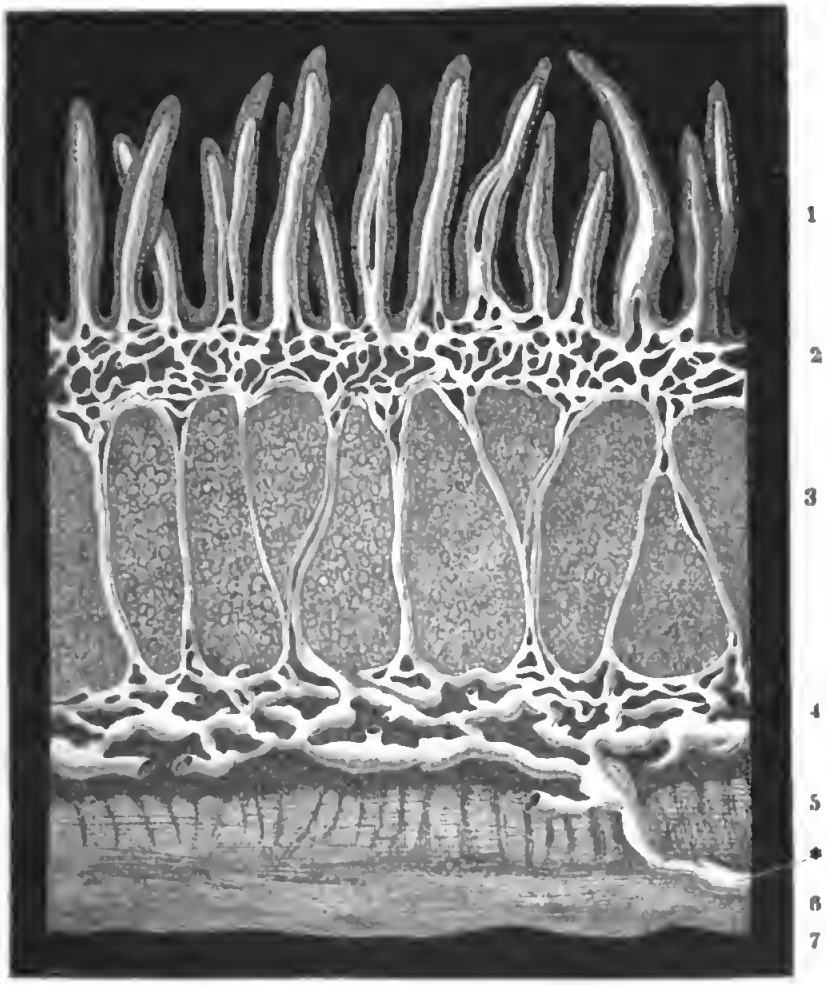

Dickendurchschnitt durch die Wand des Dünndarms des Kalbes mit injicirten Lymphgefässen parallel der Längsaxe. 1 Zotten. 2 Innere Lage des Lymphgefässnetzes der Schleimhaut, durch die Muskelschichte der Schleimhaut unvollkommen getheilt. 3 Conglobirte Drüsen. 4 Aeussere Lage des Lymphgefässnetzes der Schleimhaut. 5 Ringfaserschichte. 6 Längsfaserschichte. 7 Peritonealüberzug der Muskelhaut. * Klappenhaltiges Lymphgefäss.

messer vereinigen. Diese Stämmchen sind bereits mit Klappen versehen und daher im injicirten Zustande in der für Venen nnd Lymphgefässe charakteristischen Weise stellenweise eingeschnürt und über den Einschnürungeu ausgebuchtet (Fig. 165 *). Sie dringen, hier und da anastomosirend, durch die Muskelhaut des Darms, wobei sie häufig den Blutgefässen folgen, und setzen sich so theils direct in die Lymphgefässstämme des Mesenterium fort, theils gehen sie Verbindungen ein mit dem oberflächlichen, sogenannt subserösen Lymphgefässnetz der Darmwand, dessen Beschreibung später folgt.

Die in der Darmschleimhaut enthaltenen conglobirten, solitären und aggregirten Drüsen sind auf die Gestalt des Netzes insofern von Einfluss,

*) Nach Teichmann, Das Saugadersystem. Leipzig 1861. Taf. XIII, Fig. 1.

als sie Lücken in demselben veranlassen, die der Form der Drüsen entsprechen. Das Lymphgefässnetz zeigt sich alsdann auf die Peripherie der Drüsen gleichsam zurückgedrängt und umgiebt sie entweder vollständig (Fig. 165), oder es lässt, wenn die Drüsen oberflächlich liegen, den dem Lumen des Darms zugekehrten Theil der Oberfläche frei (Fig. 166). Gegen das Pa-

Fig. 166 *).

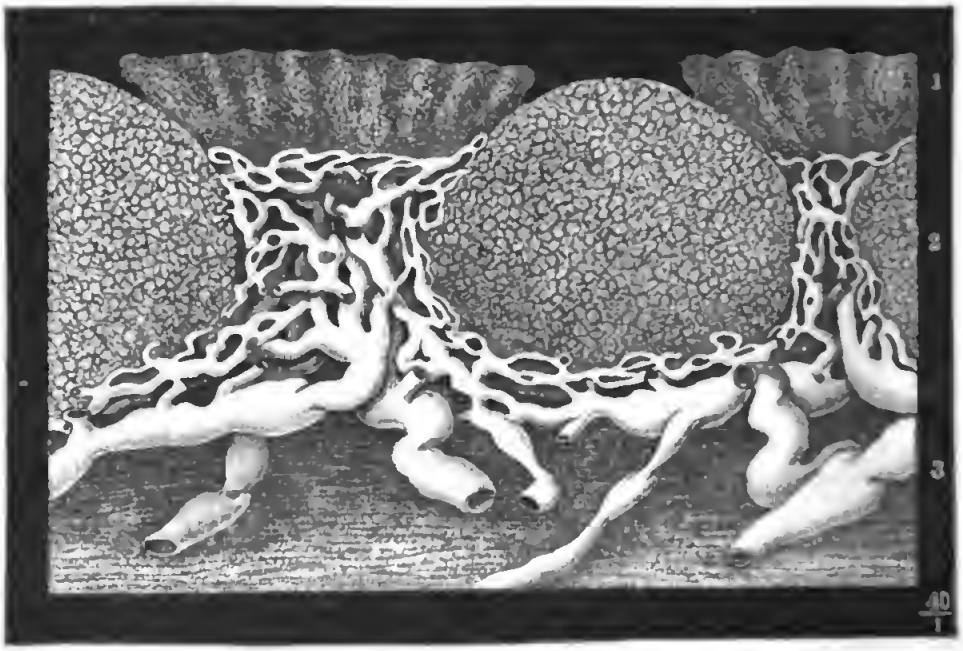

Dickendurchschnitt durch die Wand des Proc. vermif. mit injicirten Lymphgefässen. 1 Blinddarmförmige Drüsen. 2 Conglobirte Drüsen. 3 Klappenhaltige Lymphgefässe.

renchym der Drüse sind die Lymphgefässe vollkommen abgeschlossen (Hyrtl, Teichmann. Vgl. Eingewdl. S. 62).

In anderen Schleimhäuten.

Mit ähnlichen Netzen, wie im Dünndarm, die nur im Kaliber und in der Weite der Maschen variiren und im Allgemeinen dem Reichthum an Blutgefässen sich proportional verhalten, beginnen die Lymphgefässe auf den übrigen Schleimhäuten. Das grösste Kaliber besitzen die Lymphcapillaren der Uretra. In die starken fadenförmigen Papillen der Zunge steigen blinde Ausläufer der capillaren Netze auf, die den centralen Chylusgefässen der Zotten gleichen (Fig. 167); die feinen Papillen des Oesophagus enthalten kein Lymphgefäss (Teichmann). Das flächenhafte Lymphcapillarnetz ist einfach in der Schleimhaut der Zunge und des Oesophagus, doppelt, wie im Dünndarm, ein oberflächliches und ein tiefes, in der Schleimhaut der Trachea (Fig 168), des Magens und Dickdarms. Allgemein ist das tiefere Netz durch stärkere Gefässe und weitere Maschen ausgezeichnet. Die Maschen

*) Nach Teichmann, a. a. O. Taf. XIV, Fig. 1.

der einfachen Netze röhriger Organe (Oesophagus, Ureter, Uretra [1]) sind parallel der Axe des Rohres verlängert; in der Trachea sind die feineren

Fig. 167 *).

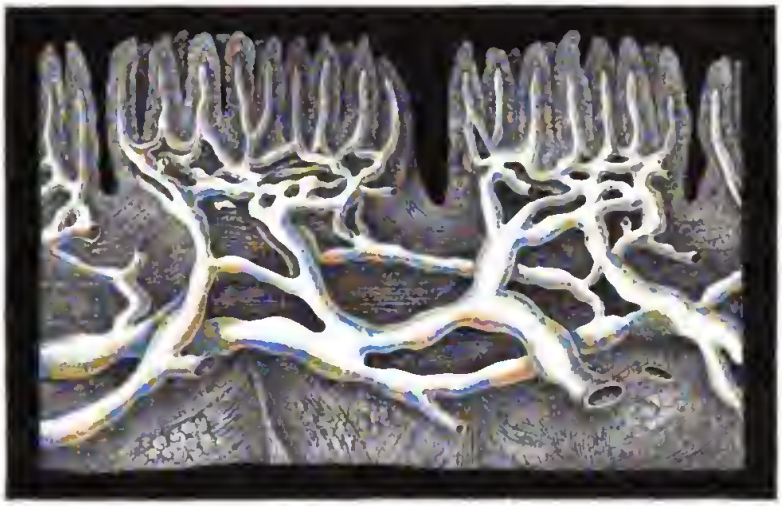

$\frac{15}{1}$

Dickendurchschnitt des Zungenrückens, mit injicirten Lymphgefässen.

Netze der oberflächlichen Schichte in der Richtung der Axe des Rohrs, die tiefen Netze senkrecht gegen die Axe gestreckt (Fig. 168).

Fig. 168 **).



$\frac{30}{1}$

Lymphgefässe der Trachealschleimhaut.

[1]) Panizza, Osservazioni antropo-zootomico-fisiologiche. Pavia 1830, Taf. IV, Fig. 3. Jarjavay, Rech. anatom. sur l'urètre de l'homme. Paris 1856, pl. IV, Fig. 4.

*) Nach Teichmann, Taf. X, Fig. 2. **) Nach Teichmann, Taf. IX, Fig. 1.

Von den beiden Lymphcapillarnetzen der Magenschleimhaut umgiebt nach Fohmann, Sappey und Teichmann das obere den blinden Grund der Magendrüsen, das untere liegt in der Tunica nervea; Teichmann versichert ausdrücklich, dass in dem ganzen Raum zwischen den Labdrüsen die Lymphgefässe durchaus fehlen. Lovén (Nord. med. arkif. Bd. V, Nr. 26) füllte durch Einstichinjection von der freien Oberfläche „interglanduläre" Sinus, die von dem subglandulären Netz zwischen den Drüsen aufsteigen, dabei an Weite zunehmen, mit grösseren oder kleineren Ausbuchtungen und zackigen Ausläufern versehen sind, auch einander quere und schräge Anastomosen zusenden. Einzelne enden kolbenförmig unter der Oberfläche der Schleimhaut, andere treten zu einem Netz zusammen. Lovén meint aber, hiermit die Wurzeln der Lymphgefässe noch nicht ergründet zu haben; es gelang ihm, die Masse weiter zu treiben in ein Netz verzweigter Canäle, welches er einem Netz Virchow'scher Bindegewebskörperchen vergleicht und welches auch ohne Zweifel den Zwischenräumen der die Drüsen umgebenden Bindegewebsbündel entspricht.

Von den tieferen Lymphgefässen der Kehlkopfschleimhaut will Boldyrew (Archiv für mikroskop. Anat VII, 174) Ausläufer in schräger Richtung ungetheilt oder gablig gespalten bis unmittelbar unter das subepitheliale Blutcapillarnetz verfolgt haben, wo sie blind endeten.

Sikorsky (Med. Centralbl. 1870, Nr. 52) sah von dem oberflächlichen Lymphgefässnetz der Bronchien, welches er durch Einführung der wässerigen Lösung des carminsauren Ammoniaks in die Lungen lebender Thiere gefüllt hatte, Gänge zu eigenthümlichen, zwischen den Flimmerzellen befindlichen Zellen (Becherzellen?) aufsteigen. Was Sikorsky als Knotenräume und Verbindungscanälchen derselben in der Lungenalveolen beschreibt, steht schwerlich in Beziehung zum Lymphgefässsystem.

In der Schleimhaut des Uterus verträten nach Leopold (Archiv für Gynäkologie VI, 1) die Stelle der Lymphgefässcapillaren die von Endothel ausgekleideten, von feinen Bindegewebsbälkchen durchsetzten Räume zwischen den Blutgefässen und Uterindrüsen.

In der Cutis.

Auch in der Cutis liegen die Lymphgefässe in zwei Schichten, deren Grenzen jedoch an Stellen, wo die Cutis besonders fein oder der Lymphgefässreichthum besonders gross ist (Scrotum), sich verwischen. Die Röhren der äusseren Schichte verlaufen in der Handfläche und Fusssohle sehr oberflächlich innerhalb der Furchen zwischen den Riffen, die die Cutis dieser Gegend auszeichnen. In die Papillen der Cutis dringen Ausläufer des flächenhaften Lymphgefässnetzes theils als einfache Röhrchen, theils als Schlingen ein (J. Neumann [1]), Langhans [2]). Das tiefere Lymphgefässnetz liegt in der unteren Schichte der Cutis und unterscheidet sich, wie in den Schleimhäuten, von dem oberflächlichen durch stärkere Gefässe und weitere Maschen (Fig. 169). Die Aeste, welche das oberflächliche und tiefe Netz mit einander verbinden, sind meistens etwas stärker, als die Aeste des oberflächlichen Netzes und verlaufen schräg durch die Dicke der Cutis. Die Haarbälge und Knäueldrüsen, auch die Fettläppchen der Cutis werden von Lymphgefässen netzartig umgeben. Oefters sind die Lymphgefässstämmchen im oberflächlichen Theil der Cutis von Einem, in den tieferen Schichten von zwei Blutgefässen begleitet, deren Kaliber hinter dem des Lymphgefässes weit zurücksteht (Young [3]).

Im Endocardium.

Hunter, Maseagni und Breschet hatten die innere Gefässhaut zu den lymphgefässreichen Gebilden gerechnet, ja sogar als Convolute von

---

[1]) Zur Kenntniss der Lymphgefässe der Haut des Menschen und der Säugethiere. Wien 1873. [2]) Archiv für Gynäkologie VIII, 181. [3]) Zur Anat. der ödematösen Haut. A. d. 57. Band. der Wiener Sitzungsberichte.

Lymphgefässen bezeichnet. Für die Intima der Blut- und Lymphgefässe ist diese Ansicht längst verlassen, auch in Betreff des Endocardium wurde

Fig. 169 *).

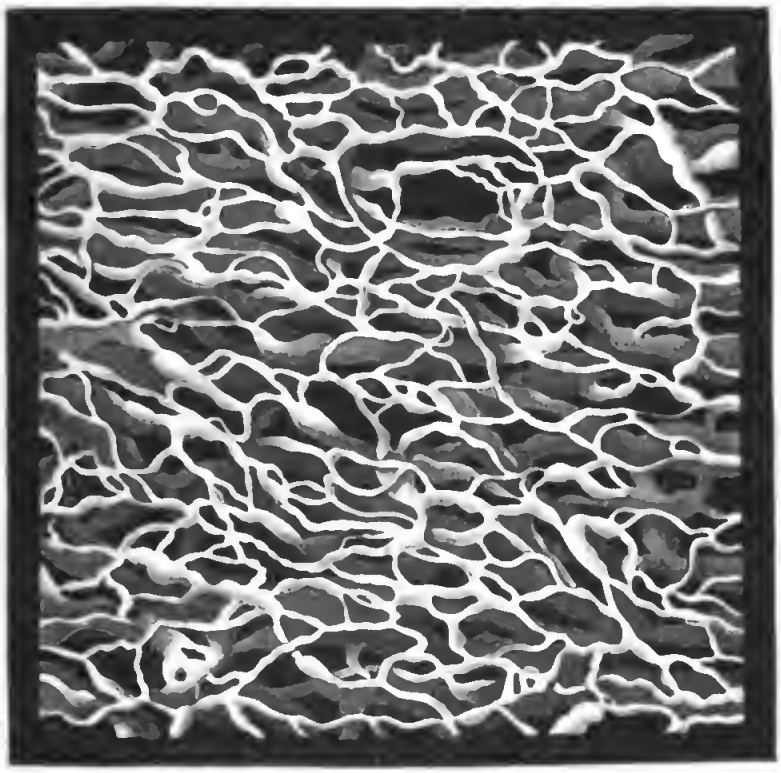

$\frac{30}{1}$

Oberflächliches und tiefes Lymphgefässnetz der Haut des Scrotum, vom Kind.

sie von Sappey bekämpft. Eberth und Belajeff [1]) aber bilden die injicirten Lymphgefässe des Endocardium vom Kalb ab und beschreiben sie als mehr oder minder regelmässige Netze, bald weite Schläuche (bis 0,25 Mm. Durchmesser) mit engen Maschen, bald engere Röhren (von 0,01 Mm. Durchmesser), die an den Knotenpunkten auf das Zehnfache anschwellen. In den Chordae tendineae fanden sie keine, in den Klappen nur spärliche Lymphgefässe, in den Atrien weniger als in den Ventrikeln.

In den serösen Häuten.

Nächst den Lymphgefässen der Darmschleimhaut schienen die der serösen Häute am besten gekannt zu sein. Man beschrieb sie als geschlossene Netze feiner, dem unbewaffneten Auge eben noch sichtbarer Röhrchen mit eckigen Maschen, welche das subseröse Bindegewebe durchziehen und innerhalb desselben sich zu Zweigen und Stämmchen sammeln sollten [2]).

*) Nach Teichmann, Taf. XXIII, Fig. 1.

[1]) Archiv f. pathol. Anat. und Physiol. XXXVII, 124. [2]) Vgl. über die Lymphgefässe des serösen Ueberzugs der Leber: Werner u. Feller, Vasorum lacteorum atque lymphaticorum descriptio, Lips. 1784. Tab. III und IV. Mascagni, Vasorum lymphaticorum c. h. historia et ichnographia. Senis. 1787, Tab. I, Fig. 6. Teichmann, a. a. O. Taf. I, Fig. 2. Taf. XV, Fig. 1. Wedl, Histolog. Mittheilungen. A. d. 64. Bande der Wiener Sitzungsberichte, Taf. II, Fig. 6. Ferner: Breschet, Le système lymphatique.

Beobachtungen der neuesten Zeit modificiren diese Ansichten in einigen wesentlichen Punkten. Was zuerst die Lage betifft, so befindet sich das Lymphgefässnetz des Darms, welches bisher als subseröses bezeichnet wurde, Auerbach[1]) zufolge, bei allen untersuchten Säugethieren zwischen der longitudinalen und ringförmigen Schichte der Muskelhaut und umfasst nur

Fig. 170 *).

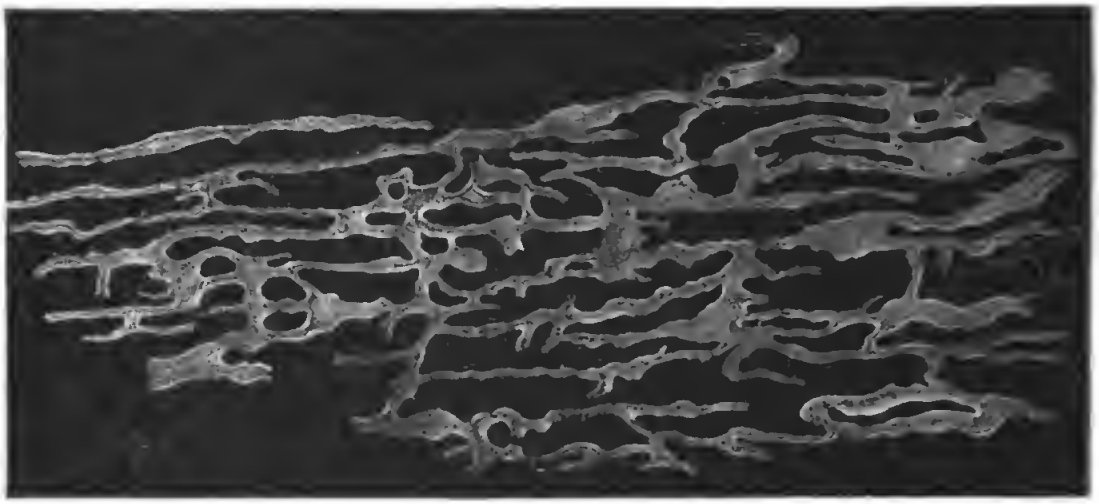

$\frac{36}{1}$

Lymphcapillaren der Muskelhaut des Darms.

die grösseren Sammelcanäle eines dichteren Netzwerks, welches mit einem die ganze Muskelhaut durchziehenden System zusammenhängt. Wirklich subseröse Lymphgefässe finden sich nur in einem schmalen Streifen längs der Anheftung des Mesenterium. In der Muskelhaut verlaufen die Lymphcapillaren grösstentheils den Muskelfasern parallel und communiciren mit einander durch kurze Verbindungsröhren, so dass sehr schmale und langgestreckte Maschen entstehen, welche mehrentheils ziemlich gleichmässig ausfallen, an manchen Stellen jedoch durch häufigere Theilung und sehr weite Anastomosen kleiner und verzerrt werden (Fig. 170). In der Ringmuskellatur folgen sich Schichte auf Schichte solcher Netze, untereinander anastomotisch zusammenhängend, in grösserer oder geringerer Zahl, während die Längsfaserlage gewöhnlich nur Ein Stratum enthält. Die Breite der Maschen beträgt gewöhnlich 0,10 bis 0,18 Mm., der Durchmesser der Röhren, der übrigens, wie in allen Lymphgefässnetzen, sehr veränderlich ist, 0,012 bis 0,020 Mm. Die stärksten Röhren haben im Allgemeinen eine quere

Paris 1836, pl. II, Fig. 1 (Lymphgefässe des visceralen Blattes des Herzbeutels nach einer Zeichnung von Lauth). Wedl, a. a. O. Taf. II, Fig. 9 (dieselben). Panizza, a. a. O. Tab. VI bis VIII (Lymphgefässe des visceralen Blattes der Tunica vaginalis propria. An dem Testikel des Stiers unterscheidet Panizza drei übereinander geschichtete Netze, von denen das oberflächlichste am feinsten und so dicht ist, dass es die tieferen völlig verdeckt). Leopold, a. a. O. Taf. I. Fig. 2 (Lymphgefässe des Peritonealüberzugs des Uterus).

[1]) Archiv f. patholog. Anatomie u. Physiologie XXXIII, 340.

*) Nach Auerbach, a. a. O. Taf. IX, Fig 1.

Richtung, indem sie in der Nähe der Mittellinie des freien Randes verhältnissmässig dünn entspringen und, über beide Seiten des Darms verlaufend und allmälig anschwellend, dem Mesenterium zustreben, jedoch nicht geradlinig, sondern geschlängelt, oft auch durch abwechselnden Längs- und Querverlauf rechtwinklig geknickt, und mit einander theils durch beinahe eben so weite, theils durch beträchtlich schmalere, verzweigte und unter sich anastomosirende Röhren verbunden. Ueber den angehefteten Rand hinweg communiciren die Hauptcanäle der rechten und linken Seite ebenfalls entweder durch feinere oder bei manchen Arten constant durch mittelweite Röhren, in welchem letzteren Falle, z. B. beim Meerschweinchen, diese grossen Quercanäle den ganzen Umfang des Darmrohrs mit mässig wechselnder Weite umkreisen. Durch die Ringmuskelschichte hindurch, vorzugsweise in der Nähe des angehefteten Randes, communiciren die Lymphgefässe der submukösen Schichte mit den Hauptcanälen der intermuscnlären.

Sodann hat durch die Arbeiten v. Recklinghausen's [1]) und des Leipziger physiologischen Instituts [2]) der Glaube an die Abgeschlossenheit der capillaren Lymphgefässuetze einen Stoss erlitten und es kommen, wenigstens für einzelne seröse Häute, die verspotteten „offenen Mäuler" der Saugadern, welche die ältere Physiologie zur Erklärung der Resorption nicht entbehren zu können meinte, wieder in Frage. v. Recklinghausen hatte wahrgenommen, dass Milch- und Blutkügelchen, so wie feine Farbstoffpartikelchen, wenn sie in Wasser oder Oel suspendirt in die Bauchhöhle lebender Thiere gebracht worden waren, in die Lymphgefässe des Centrum tendineum des Zwerchfells aufgenommen wurden. Indem er ein ausgeschnittenes und mit der Peritonealfläche aufwärts über einen Korkring gespanntes Centrum tendineum des Kaninchen-Zwerchfells mit einer dünnen Lage Milch bedeckte und bei 300- bis 400facher Vergrösserung betrachtete, sah er die Milchkügelchen mit bedeutender Geschwindigkeit nach einzelnen Punkten zusammenlaufen und daselbst wie durch einen Strudel in die Tiefe versinken. Durch Oeffnungen, deren Durchmesser kaum das Doppelte des Durchmessers der Blutkörperchen erreicht, gelangten sie in die Lymphgefässe, die unter der Oberfläche des Zwerchfells hinziehen. Die Oeffnungen erwiesen sich als Lücken des Epithels, das den Peritonealüberzug des Zwerchfells bekleidet; sie müssen eine Communication der Höhle des Peritoneum mit dem Lumen der Lymphgefässe gestatten.

Ludwig und Schweigger-Seidel bestätigten den Eintritt körniger Massen aus der Bauchhöhle des Kaninchens in die Lymphgefässe des Centrum tendineum, Rajewsky [3]) wiederholte v. Recklinghausen's Versuche mit gleichem Resultate am menschlichen Zwerchfell und ebenso sah Dybkowsky bei Hunden die Lymphgefässe der Pleura sich von der Brusthöhle aus mit feinkörnigen Farbstoffen füllen. Auf den anatomischen Nachweis

---

[1]) Die Lymphgefässe und ihre Beziehung zum Bindegewebe. Berlin 1862.

[2]) Dybkowsky, Ueber Aufsaugung und Absonderung der Pleurawand. Schweigger-Seidel und Dogiel, Ueber die Peritonealhöhle bei Fröschen und ihren Zusammenhang mit dem Lymphgefässsysteme. C. Ludwig und Schweigger-Seidel, Ueber das Centrum tendineum des Zwerchfells. Verhndl. der sächs. Gesellsch. d. Wissensch. 1866.

[3]) Archiv für pathol. Anat. u. Physiol. LXIV. 186.

der Spalten, durch welche die Körner eindringen, glauben Ludwig und Schweigger-Seidel verzichten zu müssen, weil solche Spalten an der erschlafften Membran unsichtbar und an der gespannten nicht gegen den Verdacht gesichert sein würden, dass sie durch gewaltsame Trennung entstanden seien. In die Höhle des Pericardium öffnen sich nach Skwartzoff[1]) die subserösen Lymphgefässe des Herzens durch Canälchen, welche das parietale Blatt der Serosa senkrecht durchziehen und zwischen den Epithelzellen desselben ausmünden. Dybkowsky erklärte sich auch mit den anatomischen Angaben v. Recklinghausen's einverstanden: dass sich zwischen den Epithelzellen der Pleura Oeffnungen finden, welche durch Lücken des netzförmigen Bindegewebes dieser Membran direct in die oberflächlichen Lymphgefässe führen, erschliesst er aus dem Anblick des abgeschabten Epithelium injicirter Pleurastücke, zwischen dessen Zellen gefärbte Leimpartikelchen hafteten, ferner aus Dickendurchschnitten der injicirten und erhärteten Pleura, an welchen aus den gefüllten Lymphgefässen Zapfen der Injectionsmasse zwischen den Epithelzellen zur freien Oberfläche der Pleura aufsteigen.

Communicationsöffnungen zwischen der Peritonealhöhle und einem grossen, vor der Wirbelsäule gelegenen Lymphsack fanden Schweigger-Seidel und Dogiel beim Frosch in grosser Zahl. Die Wand, welche die Peritonealhöhle von jenem Lymphsack, der *Cysterna lymphatica magna* Panizza, scheidet, besteht aus einer bindegewebigen Grundlage und zwei Pflasterepithelien, von welchen das Eine dem Peritoneum, das andere der inneren Oberfläche des Lymphgefässes angehört. Die Lücken der Bindegewebshaut, kreisrund und 0,012 bis 0,045 Mm. im Durchmesser, werden von den welligen Bündeln mit zackigem Contur begrenzt; die Zellen der Serosa sind radienartig um den Rand der Lücken geordnet und wenden demselben das schmale Ende zu, in welchem der Kern enthalten ist. Die Ränder werden von den kerntragenden Spitzen der Epithelzellen so überragt, dass diese sich stellenweise wie kleine Zotten in das Lumen hineindrängen und anscheinend, im erschlafften Zustande der Membran, einen Verschluss der Oeffnung bewirken können. Wie sich die Epithelzellen des Lymphsackes, deren Form unregelmässig polygonal ist, zu den Oeffnungen verhalten, blieb unermittelt, nur scheinen die Oeffnungen im Lymphgefäss fast constant kleiner, als in der Bauchhöhle, wonach die Communicationsöffnungen im Ganzen trichterförmig sein müssten.

Während Klein[2]) diese Angaben sämmtlich mit unwesentlichen Modificationen bestätigt, haben sich von anderen Seiten Einwendungen gegen dieselben erhoben. Afonassiew[3]) suchte vergebens nach den Oeffnungen des Epithelium an der Peritonealfläche des Zwerchfells. Walther[4]) gelang es nicht, sich von der offenen Communication eines Lymphgefässes mit der Pleuraoberfläche zu überzeugen; die Zapfen der Injectionsmasse, welche Dybkowski über die Epithelzellen der Pleura hervorragen sah, hält er für Extravasate. Gegen die Communication des Lymphsacks der Frösche mit

---

[1]) Hofmann und Schwalbe, Jahresbericht 1874. S. 169. [2]) The anatomy of the lymphatic system. I. London 1873, p. 50. [3]) Archiv für pathol. Anat. u. Physiol. XLIV, 37. [4]) Landzert, Beitr. zur Anat. u. Physiol. Hft. I. Petersb. 1872, S. 94.

der Peritonealhöhle erklärt sich Tourneux [1]) und Foà [2]): nach Tourneux wird der Anschein derselben erzeugt durch trichterförmige Einsenkungen des Peritoneum über dem Lymphsack, und wenn der Grund solcher Trichter sich in den Lymphsack öffne, so sei dies die Folge von Verletzungen, namentlich von Zerstörung der den Trichter auskleidenden Epithelzellen; Foà zufolge zieht das Epithel ununterbrochen über die Lücken des Bindegewebes hinweg.

Für die offene Gemeinschaft der Peritonealhöhle mit den Lymphgefässwurzeln lässt sich noch die Aehnlichkeit des Inhaltes beider, die Gerinnbarkeit der hydropischen, auch der nicht entzündlichen peritonealen Ergüsse anführen. Es war demnach nicht unstatthaft, den Raum, der eine solche Flüssigkeit einschliesst, einen Lymphraum zu nennen. Aber dieser Name passt nicht auf Hohlräume, die von rein wässerigen oder schleimigen Flüssigkeiten erfüllt sind, und es liegt kein Grund vor, solchen Hohlräumen ähnliche Beziehungen zum Lymphgefässsystem, wie dem Peritoneum, zuzuschreiben, vielmehr bedürfte es, falls die Communication mit Lymphgefässen nachgewiesen wäre, einer Erklärung, wie die Differenz zwischen der Lymphe und dem Inhalte des sogenannten Lymphraums zu Stande komme, oder des Nachweises, dass die Lymphe der aus einem solchen Hohlraum entspringenden Lymphgefässe von der gewöhnlichen verschieden sei.

Zu den Pseudo-Lymphräumen, deren Communication mit Lymphgefässen nicht sichergestellt und aus den angeführten Erwägungen nicht wahrscheinlich ist, rechne ich:

1) Die Augenkammern, von welchen Schwalbe (Archiv für mikroskop. Anat. VI, 261) annahm, dass sie durch die Lücken des Lig. pectinatum hindurch ihren Abfluss in den Sinus venosus der Cornea hätten, welchen er für ein Lymphgefäss erklärte. Die letztere Ansicht ist zur Genüge widerlegt und andere Abzugswege des Humor aqueus im Bereich des Lymphgefässsystems sind nicht bekannt. Farbige Flüssigkeit, welche Leber (Handb. d. Ophthalm. I, 339) in die vordere Augenkammer injicirte, nachdem er die Blutgefässe des Auges mit erstarrender Masse gefüllt hatte, ging nicht in Lymphgefässe über.

2) Das Gehörlabyrinth, welches nach Hasse durch den Recessus labyrinthi in den Subarachnoidealraum, durch einen im Aquaeductus cochleae befindlichen Canal (*Ductus perilymphaticus*) in ein unter dem Foramen jugulare gelegenes Lymphgefäss sich öffnen soll, um auf jenem Wege der Endolymphe, auf diesem der Perilymphe Abfluss zu verschaffen (vgl. Eingewdl. S. 855). Den Zusammenhang des Ductus perilymphaticus mit einem Lymphgefäss spricht Hasse selbst nur als Vermuthung aus; Schwalbe (Med. Centralbl. 1869. Nr. 30) sah den Raum zwischen dem knöchernen und häutigen Labyrinth vom Subarachnoidealraum aus durch den Porus acust. int. sich füllen. Was den Ductus endolymphaticus Hasse's, den Recessus labyrinthi, betrifft, so hängt die Deutung desselben und des Binnenraums des häutigen Labyrinths, aus dem er seinen Ursprung nimmt, von der Deutung ab, die der Subarachnoidealraum erfährt.

3) Die Analogie der Synovialmembranen mit den serösen voraussetzend, hoffte Böhm (Beitr. zur normalen und patholog. Anatomie der Gelenke. Würzb. 1868) die Lymphgefässe der ersteren von der Gelenkhöhle aus füllen zu können und injicirte zu dem Ende lebenden Kaninchen Milch oder Zinnober in das Kniegelenk. Nach einer Versuchsdauer von mindestens 24 Stunden, während deren das Gelenk sich heftig entzündet hatte, konnte er in vielen Fällen Milchkügelchen, resp. Zinnoberkörnchen in den Inguinaldrüsen auffinden und folgert demnach, dass eine Resorption durch Lymphgefässe in den Gelenkhöhlen ebenso wie in der Peritoneal- und Pleurahöhle stattfinde. Man darf wohl bezweifeln, ob in diesem Falle der Schluss von pathologischen Zuständen auf normale gerechtfertigt sei und man wird keine Vermuthungen wagen wollen über die Anfänge von Lymphcapillaren, deren Verlauf noch so sehr im Dunkeln liegt. Teichmann (a. a. O., S. 100) sagt, dass die Lymphcapillaren der Synovialhaut dicht unter dem Epithelium

[1]) Journ. de l'anat. 1874, p. 66. [2]) Arch. für path. Anat. und Physiol. LXV, 297.

liegen und verhältnissmässig volumiuös, aber schwer zu injiciren seien; Böhm selbst ist es, ebenso wenig wie Ludwig und Schweigger-Seidel (Die Lymphgefässe der Fascien und Sehnen, Lpz. 1872, S. V), gelungen, an der inneren Fläche der Kapselmembranen Lymphgefässnetze zu entdecken.

Als Häute von eigenthümlicher Textur sind noch die Cornea und das Paukenfell zu erwähnen. Wegen der Lymphgefässe der ersteren verweise ich auf die Eingeweidl. S. 634. Von den Lymphgefässen des Pankenfells sagt Kessel[1]), dass er sie beim Hunde von der Pankenhöhle aus nach v. Recklinghausen's Methode mit körniger Masse injicirt habe.

Die erwähnten Untersuchungen der Häute lehren auch, dass der Lymphgefässreichthum einer Membran an verschiedenen Stellen sehr verschieden sein kann, und eröffnen dadurch dem Studium der Topographie der Lymphgefässe ein weites Feld. Im Kehlkopf und in der Trachea sind die fest am Knorpel angehefteten Regionen der Schleimhaut ärmer an Lymphgefässen, als die Falten und die in den Zwischenräumen der Knorpelringe gelegenen (Teichmann). In der Harnblase finden sich die zahlreichsten Lymphgefässe am Corpus trigonum. Die Cutis besitzt reiche Lymphgefässnetze an der Hand- und Fusssohlenfläche, besonders an der Seite der Endphalangen, ferner in der vorderen und hinteren Median- und in der Seitenlinie des Stammes und in der Medianlinie der Schädeldecke, in der hinteren Mittellinie der Extremitäten, in der Gegend der Mamma und in der Umgebung aller Oeffnungen des Körpers, an welchen Cutis und Schleimhaut in Berührung stehen. Unter allen Regionen der Cutis aber enthält das Scrotum und besonders die Gegend der Rapho die dichtesten Lymphgefässnetze; an der Glans sind die Lymphgefässe reichlicher, als an den übrigen Theilen des Penis, aber die Lymphcapillaren des Praeputium sind weiter als die der Glans (Belajeff[2]). Was die serösen Häute betrifft, so sind im Allgemeinen die Lymphgefässe zahlreicher im visceralen Blatte als im parietalen; der parietale Theil des Pericardium besitzt keine Lymphgefässe (Teichmann, Luschka); ebenso scheinen sie zu fehlen an den Stellen, wo die Serosa über lockerem Bindegewebe ausgebreitet ist, an den sogenannten Bändern des Peritoneum, den Platten des Mediastinum etc. (Sappey). Am Zwerchfell des Kaninchen sind die Netze vorzugsweise im hinteren Theile des Centrum tendineum neben der Wirbelsäule entwickelt und fehlen in der Mitte, wo das Pericardium sich anlegt. In der Pleura costalis des Hundes sind sie streifenweise nur an den weichen Theilen der Brustwand ausgebreitet; der Theil der Pleura, der die Rippen deckt, enthält keine Lymphgefässnetze. So kommen auch in den Gelenken die verhältnissmässig volumiuösen Capillaren des Lymphgefässsystems nur auf der inneren Fläche der Kapsel vor.

Schwerer als in den Häuten war die Erforschung des Ursprungs der Lymphgefässe im Parenchym der Organe, zumal so lange man sich zur Injection derselben ausschliesslich des Quecksilbers bediente, welches bei jedem Versuche zur Präparation sogleich ausfliesst. Es ist jedenfalls ein Fortschritt, dass man zur Injection nunmehr erstarrende Massen oder haftende Farbstoffe verwendet, die eine mikroskopische Untersuchung von Bruchstücken und Durchschnitten der injicirten Räume gestatten.

---

[1]) Med. Centralbl. 1870, Nr. 6. [2]) Journ. de l'anatomie 1865, p. 465.

Die Räume, welche, weil sie die verbreitetsten sind, zuerst und am häufigsten mittelst der verschiedenen Methoden der Lymphgefässinjection gefüllt wurden, sind die Lücken des Bindegewebes. Man hat, wie erwähnt, oft genug den Verdacht ausgesprochen, dass die Communication dieser Lücken mit dem Lumen der Lymphgefässe Folge einer Zerreissung sei und das Extravasat die wahren Anfänge der Lymphgefässe comprimire und verberge. Aber auch von denen, welche den Zusammenhang für einen natürlichen halten, ist die Thatsache in verschiedener Weise aufgefasst worden. Auf Grund der Quecksilber-Injectionen, welche die Lücken abnorm ausdehnen und das Gewebe zu dünnen Scheidewänden der Lücken reduciren, erklärten Mascagni und Fohmann [1]) das interstitielle Bindegewebe geradezu für ein Geflecht von Lymphcapillaren. Da die jetzt gebräuchlichen Injectionsmassen jenen Uebelstand nicht im Gefolge haben und das Mikroskop selbst bei übermässig erweiterten Hohlräumen nicht gestatten würde, die Faserzüge des Bindegewebes zu übersehen, so ist neben den Lücken des interstitiellen Gewebes die Substanz, die sie scheidet, zu ihrem Recht gekommen. Die Lücken aber haben eine dreifache Deutung erfahren: 1) als einfache Gewebsspalten, 2) als Lymphgefässe oder Lymphräume, 3) als Zellen (Bindegewebskörperchen Virchow, Saftzellen Kölliker). Die letzte Auffassung ist nunmehr fast allgemein als Folge eines optischen Trugbildes, wofür ich sie von Anfang an erklärte [2]), anerkannt, und durfte hier nur deshalb nicht übergangen werden, um zu constatiren, dass die Beobachter, welche, wie Leydig [3]), unter der Herrschaft jenes Irrthums die Lymphgefässe aus Bindegewebskörperchen hervorgehen liessen, im Wesentlichen mit den Vertretern der beiden erstgenannten Ansichten übereinstimmen [4]). Die Differenz zwischen diesen aber beruht darin, dass die Räume, welche das aus den Blutcapillaren austretende Plasma aufnehmen und als Wurzeln der Lymphgefässe aufgefasst werden, den Einen zufolge lediglich von den Elementen des Bindegewebes begrenzt werden, während die Anderen diesen Räumen eine besondere Auskleidung, Fortsetzung der inneren Membran der Lymphgefässe, zuschreiben. Die erste Ansicht wurde zuerst entschieden ausgesprochen von Ludwig und Tomsa [5]), bestätigt von Frey [6]), Wywodzoff [7]) und

Im Bindegewebe.

[1]) Mém. sur les communications des vaisseaux lymphatiques avec les veines. Bonn 1840, p. VI. [2]) Vergl. meine Jahresberichte 1851 u. 1858. [3]) Lehrbuch der Histologie. Frkf. 1857, S. 27. 403. 421. [4]) Ob dies auch von Recklinghausen gilt und ob die von ihm sogenannten Safteanälchen, die sich in die feinsten Lymphgefässe öffnen sollen, mit jenen Bindegewebslücken identisch sind, muss nach der Kritik, welche v. Recklinghausen's Versilberungsmethode durch Schweigger-Seidel erfahren hat, bezweifelt werden. Die Behandlung der Gewebe mit salpetersaurem Silber ruft auf den, diesem Reagens ausgesetzten Flächen eine eigenthümliche Zeichnung hervor, mannigfaltige, dunkle meist von bogenförmigen Linien begrenzte Figuren, zwischen denen sich helle Streifen hinziehen. Die dunkeln Stellen bezog v. Recklinghausen auf das Gewebe, die hellen auf die Safteanälchen. Schweigger-Seidel (Die Behandl. der thier. Gewebe mit Argent. nitr. Ber. der sächs. Gesellsch. der Wissensch. 1866) bemerkte, dass in jeder dünnen Schichte eiweissartiger Substanz bei gleicher Behandlung ähnliche Bilder entstehen. [5]) Ludwig u. Tomsa, Die Lymphwege des Hodens und ihr Verhältniss zu den Blut- und Samengefässen. Wiener Sitzungsberichte XLVI, 221. Tomsa, Beiträge zur Anatomie des Lymphgefässursprungs. Ebendas. S. 324. Ludwig, Wiener med. Jahrb. 1863, S. 35. [6]) Zur Kenntniss der lymphatischen Bahnen im Hoden. Archiv für pathol. Anat. u. Physiol. XXVIII, 563. [7]) Die Lymphwege der Lunge. Wiener med. Jahrb. XI, 3.

Giannuzzi[1]). Tomsa sagt ausdrücklich, dass es von den Druckverhältnissen allein abhänge, wie weit die Spalten eines Bindegewebes sich der Lymphe öffnen. Den Uebergang der Bindegewebslacunen oder Lymphspalten — beide Bezeichnungen sind bei Ludwig und Tomsa synonym — in eigentliche Lymphgefässe schildern sie als einen allmäligen, aber an dem Testikel und der Schnauze des Hundes einigermaassen verschieden. In Betreff des Testikels sagen Ludwig und Tomsa, dass in den grösseren Scheidewänden zu den Elementen des Bindegewebes structurlose Membranen hinzutreten, welche gewisse Räume vollständiger abschliessen. Von diesen Membranen ist in Tomsa's Abhandlung, deren Gegenstand die Lymphgefässe der Hundeschnauze bilden, nicht mehr die Rede. Er unterscheidet zweierlei Arten der Communication zwischen den selbständigen contractilen Lymphgefässen und den Lymphspalten: entweder lösen sich die Lymphgefässe bei raschem Verlust der Klappen, des Epithelium und der Muskelfasern direct in die Bindegewebsspalten auf, indem ihre Höhlung nur noch von locker gefügten Bindegewebsbündeln begrenzt wird; oder zwischen die Lymphgefässe und die Lymphspalten schiebt sich noch eine mehr selbständige Uebergangsform ein, die Lymphröhren, hohlcylindrische Räume, von verdichteten und mehr geradlinig angeordneten Bindegewebsbündeln umgeben. Die innerhalb dieses verdichteten Bindegewebes befindlichen Spalten sind es, die sich in Folge local erhöhter Spannungen öffnen. „Erkennt man," sagt Tomsa, „den terminalen Spalten die Function zu, das Blutfiltrat zu sammeln, betrachtet man sie als Ernährungsreservoir, so ist man genöthigt, die den klappenführenden Gefässen näher angebrachten Fissuren gleichsam als ausser Verwendung gebrachte, nur noch ausnahmsweise fungirende, obsolescirende Ernährungsleiter anzusehen. Aussergewöhnlich hohe Spannungen des Inhalts innerhalb des Lymphrohrs, wie ödematöse Zustände und starke Injectionsdrücke verwischen die scheinbare Selbständigkeit des Lymphrohrs, indem sie es in die Lymphspalten seiner Begrenzung zerlegen."

Die Vertreter der zweiten Ansicht, welche die Lücken des Bindegewebes als Lymphgefässlumina deuten, weil sie dieselben von einer eigenen Membran ausgekleidet finden, gründen ihre Aussprüche auf die Aehnlichkeit dieser Membran mit der inneren Haut anerkannter Lymphgefässe. Hierbei kommen zweierlei Gewebe in Betracht. Ich selbst[2]) deutete als Lymphgefässe einzelne Spalten zwischen den Bindegewebsbündeln der Cutis, die ich, nach Aufhellung des Bindegewebes durch verdünnte Kalilösung, von Netzen feinster elastischer Fasern begrenzt fand. Auffälliger und charakteristischer ist das Epithelium oder Endothelium der Lymphgefässe, bestehend aus den platten Zellen, deren Grenzen, nach v. Recklinghausens Vorgang, durch Behandlung mit salpetersaurer Silberlösung kenntlich gemacht werden. Den gleichen Zellenbeleg fanden His[3]), Tommasi[4]), und Mihalcovics[5]) in den Räumen des Testikels, welche Ludwig und Tomsa für einfache Bindegewebslücken gehalten hatten; ein von Endothel ausgekleidetes Spalten-

[1]) Berichte der sächs. Gesellschaft der Wissensch. 1865. 27. Novbr. (Submaxillardrüse). [2]) Jahresbericht für 1862, S. 91. [3]) Ztschr. für wissensch. Zool. XIII, 455. [4]) Archiv für pathol. Anat. u. Physiol. XXVIII, 370. [5]) Berichte der k. sächs. Gesellsch. der Wissensch. 1873. 26. Juli.

system, welches mit den Lymphgefässen des Peritoneum zusammenhängt, stellte Schwalbe [1]) durch Injection in den acinösen Duodenaldrüsen dar. Aehnliche Spalten im Bindegewebe der Speicheldrüsen erklärt Asp [2]) für Lymphgefässe, obgleich ihr Zusammenhang mit den Lymphstämmen nicht dargelegt werden konnte.

Die Untersuchung der Lymphgefässe des Bindegewebes hatte ihren Weg durch die Injection der Räume zur histologischen Charakteristik der Wände gemacht. Bald nahm die Sache den umgekehrten Gang: aus der Anwesenheit der Endothelzellen wurde die lymphatische Natur der Räume erschlossen und die Injection diente zur Bestätigung. Die die Muskulatur des Herzens durchziehenden Spalten (s. o. S. 54) bringt Schweigger-Seidel [3]) mit den Lymphgefässen in Zusammenhang, weil sie mit einem dem Lymphgefässendothel ähnlichen Häutchen ausgekleidet sind. Auf Grund der Endothelbekleidung, welche den die beiden Scheiden des N. opticus verbindenden Bälkchen und der inneren Fläche der Scheiden anhaftet, erklärte Schwalbe den von ihnen eingeschlossenen Raum für einen Lymphraum (Eingewdl. S. 610), ebenso die Räume zwischen Sclera und Choroidea (ebendas. S. 640) und zwischen der äusseren Fläche der Sclera und der Kapsel des Bulbus (den Tenon'schen Raum nach Schwalbe's Bezeichnung [4]). Der Subarachnoidalraum erwies sich als Lymphraum durch den Zusammenhang mit den Lymphräumen der Orbita und durch die Endothelhäutchen, welche die netzförmigen Bälkchen des subarachnoidealen Bindegewebes umhüllen. Axel Key und Retzius [5]) verfolgten die Endothelhäutchen und injicirten die durch dieselben begrenzten Lücken vom Subdural- und Subarachnoidealraum des Gehirns und Rückenmarks aus längs den Nervenwurzeln bis in die peripherischen Verzweigungen der Nerven und gelangten auf diese Weise zur Entdeckung von Lymphräumen, welche die einzelnen Zellen der Ganglien, die Bündel, ja die einzelnen Fasern der Nerven umspülen und sich zwischen die Lamellen der von mir [6]) entdeckten, von Robin [7]) mit dem Namen des Perineurium belegten concentrischen Nervenscheiden eindrängen.

Durch die in den Spalten der sehnigen Gebilde enthaltenen Plättchenreihen und durch den Lymphgefässreichthum des Centr. tendineum des Zwerchfells wurde Genersich [8]) auf die Vermuthung geführt, dass auch andere Aponeurosen in näherer Beziehung zum Lymphgefässsystem stehen möchten. Einstich-Injectionen zeigten an der der Muskulatur zugewandten Fläche der Fascien die injicirten Gänge als Streifen, die den Fibrillenbündeln entlang liefen und nur selten durch Querstreifen verbunden waren, während auf der anderen, der Haut zugewandten Oberfläche quer und geschlungen verlaufende Canälchen ein mehr oder weniger dichtes Netz bildeten. Die nämlichen Gänge füllten sich, wenn eine Aponeurose über die weite Mündung eines umgekehrten Trichters aufgespannt, die in die Höhle des Trichters schauende Muskelfläche mit einigen Tropfen der

[1]) Archiv für mikroskop. Anat. VIII, 128. [2]) Bidrag till spottkörtlarnes mikroskop. anat. auszüglich in Hoffmann und Schwalbe's Jahresbericht 1873, S. 198. [3]) Stricker's Handbuch I, 185. [4]) Med. Centralbl. 1869, Nr. 30. Archiv für mikroskop. Anat. VI, 41. [5]) Archiv für mikroskop. Anat. IX, 308. [6]) Canstatt's Jahresbericht. 1851. I, 27. [7]) Archives génér. 1854, p. 323. [8]) Berichte der sächs. Gesellschaft der Wissensch. 1870. 2. Juni.

Injectionsflüssigkeit (in Terpentin gelösten Alkanins) bedeckt und dann durch rhythmisch wiederholtes Ausaugen der im Trichter befindlichen Luft ein gleichmässiges An- und Abspannen der Aponeurose bewirkt wurde.

Indessen haben sich die sogenannten Endothelplättchen als ein so weit verbreitetes, an der Zusammensetzung so mannigfacher Organe betheiligtes Element erwiesen, dass es gewagt erscheint, sie ohne Weiteres überall als Lymphgefässepithelium anzusprechen, zumal sie häufig, wie zuerst Hoyer [1]) bemerkte, die Lücken, in welchen sie sich finden, nur einseitig bekleiden. Andererseits ist auch die Darstellungsweise der Lymphräume mittelst Injectionen nicht ganz vorwurfsfrei. Sie beweisen zum Theil nur, was nie bezweifelt wurde, dass man mit dem nöthigen Druck von jeder Bindegewebslücke aus alle übrigen, ja, wie es Michel [2]) und Exner [3]) begegnet ist, selbst die Spalten zwischen den Fibrillen eines Primitivbündels des Bindegewebes injiciren kann. Das Wenigste, was man von solchen Injectionen verlangen muss, um sie als Injectionen der Lymphgefässwurzeln anzuerkennen, ist, dass die durch Einstich eingeführte Masse schliesslich durch Lymphgefässe abfliesse. In den Versuchen von Key und Retzius war dies nicht der Fall: sie bekennen [4]), dass ihr Lymphsystem der peripherischen Nerven von dem gewöhnlichen Lymphsystem des Körpers ganz abgeschlossen sei und dass bei einer gelungenen Injection des ersteren die Masse niemals in Lymphgefässe der Umgebung der Nerven übergehe. Genersich sah zwar die feinen injicirten Canäle der Aponeurosen sich zu dünnen Stämmchen verbinden, die aus dem Scheidengewebe austraten und im lockeren Bindegewebe den Muskelmassen zustrebten, und Schwalbe berichtet, dass die in den Subarachnoidealraum unter constantem Druck eingespritzte Masse aus der Schädelhöhle durch das For. jugulare austrat und die Lymphgefässe und Lymphdrüsen des Halses füllte; sie verbreitete sich von dem subarachnoidealen Gewebe des Gehirns auf das entsprechende Gewebe des Rückenmarks und ging von dem Lumbaltheil desselben in Lymphdrüsen der Lumbalgegend und in die zu- und abführenden Gefässe derselben über. Als Beweise für die offene Communication der injicirten Räume mit den Wurzeln der Lymphgefässe sind aber diese Beobachtungen deshalb nur mit Vorsicht aufzunehmen, weil sie nicht mit körnigen, sondern mit gelösten Farbstoffen ausgeführt wurden, die die Möglichkeit einer Filtration nicht ausschliessen. Auch verträgt sich, wie ich schon oben erinnerte, die rein wässerige Beschaffenheit der Cerebrospinalflüssigkeit nicht wohl mit der Annahme, dass sie in Lymphräumen enthalten sei. Endlich spricht auch die Verschiedenheit der Resultate mehr für zufällig eröffnete Communicationen, als für ein Fortschreiten der Injectionsflüssigkeit in gesetzmässigen Bahnen. In den von Schmidt und Weber [5]) unternommenen Versuchen drang die Masse aus dem Subarachnoidealraum zwischen den Opticusscheiden niemals weder in den Suhvaginal- noch in den Tenon'schen Raum, wohl aber in das die Eintrittsstelle des N. opticus durchziehende Bindegewebe. Die von Mauz [6]) ausgeführten

---

[1]) Archiv für Anat. 1865, S. 233. [2]) Archiv für Ophthalmol. XVIII, Abthl. 1, S. 148. Berichte der sächs. Gesellsch. der Wissensch. 1872, 12. Decbr. S. 344. [3]) Ueber die Lymphwege des Ovariums. Wiener Sitzungsberichte 1874, S. 151. [4]) A. a. O. S. 356. [5]) Archiv für Ophthalm. XV, Abth. 2, S. 193. [6]) Ebendas. XVI, Abth. 1, S. 275.

Injectionen liessen auch dieses Gewebe sowie die Lymphdrüsen des Halses ungefüllt. Nach Key und Retzius geht die Füllung der Lymphdrüsen vorzugsweise von der Geruchsschleimhaut aus. Michel fand ein Wechselverhältniss in der Weise, dass bei praller Injection der Einen Wege die anderen leer bleiben.

Indessen scheint es, als ob die Lymphe nach den neuesten Ueberfluthungen im Begriffe sei, sich wieder in ein begrenztes Bett zurückzuziehen. Langer[1]) spricht sich, nach Untersuchungen des Lymphgefässsystems der Frösche, gegen die Communication der Gewebslücken mit capillaren Lymphgefässen aus; er findet in den parenchymatösen wie in den membranösen Gefässausbreitungen beim Frosch die feinsten Lymphgefässe in ähnlicher Weise, wie die Blutgefässcapillaren, netzförmig angeordnet, die Röhrchen des Lymphcapillarnetzes bald genau, bald nur approximativ den Röhrchen des Blutgefässnetzes folgend, die feineren arteriellen Stämmchen meistens von Einem, die stärkeren von je zwei Lymphgefässstämmen begleitet und umstrickt, die zu den Arterien in demselben Verhältnisse stehen, wie bei den höheren Wirbelthieren die satellitischen Venen. Eine scheidenartige Umhüllung erhalten nach Langer nur die Hauptarterienstämme durch die grossen lymphatischen Sinus der Körperhöhlen. Wenn nach den oben erwähnten, aus Ludwig's physiologischem Laboratorium hervorgegangenen Arbeiten die Lymphgefässcapillaren auf bestimmte Regionen der serösen Häute sich beschränken, so liegt darin schon das Zugeständniss, dass nicht jede Bindegewebslücke zum Bereiche der Lymphgefässwurzeln gehöre. Ludwig und Schweigger-Seidel[2]) ist es geglückt, durch Einstichinjection in platten und cylindrischen Sehnen Gefässe sichtbar zu machen, die sich durch ihre Textur, ihre Anastomosen und den Uebergang in Stämmchen, die durch die Muskeln und zwischen denselben in die Tiefe verliefen, als Lymphgefässe documentirten. Diese aber waren nicht identisch mit den Spalträumen, sondern lagen frei, wenn auch wenig beweglich, innerhalb derselben; die gitterförmigen Anastomosen der Gefässe verliefen, unabhängig von den Spalten, quer über die Bindegewebsbündel, und auf den Querschnitten der cylindrischen Sehnen war nur in einer Minderzahl von Spalträumen der Querschnitt eines Lymphgefässes zu entdecken. Was die Spalträume des Bindegewebes betrifft, welches die Läppchen acinöser Drüsen umgiebt, so lehrte uns Langhans[3]) in der Mamma ein Organ kennen, dessen Lymphgefässe der Injection durch Einstich nur geringe Schwierigkeiten darbieten. Das eigenthümliche, aus Stämmchen von sehr verschiedenem Kaliber mit runden Maschen bestehende Lymphcapillarnetz gehört hier nur dem lockeren Bindegewebe zwischen den Drüsenläppchen an. Es dringt nirgends in die Läppchen ein und bleibt von den Endbläschen stets durch eine Bindegewebslage getrennt.

In anderen Organen.

Ueber die Lymphgefässwurzeln anderer parenchymatöser Organe ist wenig ermittelt. Sehr unvollkommen sind unsere Kenntnisse von den Lymphgefässen der Knochen und Muskeln. Sie beschränken sich, was die Knochen betrifft, auf eine Beobachtung Cruikshank's[4]), welche Sömmerring[5])

[1]) Wiener Sitzungsberichte Bd. LIII. LV. [2]) Die Spalträume der Fascien und Sehnen. Lpz. 1872. [3]) a. a. O. [4]) Geschichte u. Beschreibung der Saugadern. Lpz. 1789, I, 172. [5]) Anat. IV, 501.

und Bonamy[1]) bestätigen, vom Eintritt der Lymphgefässe in den Körper eines Brustwirbels, und auf die Angaben von Sappey und Gros[2]), welche ein Lymphgefäss, jener aus dem Mark der Tibia, dieser von einer Lymphdrüse der Kniekehle bis zum Foramen nutritium der Tibia verfolgten. Hinsichtlich der Muskeln begnügte man sich meistens mit dem Nachweis, dass aus denselben mit den Blutgefässen Lymphgefässstämme hervortreten. Ludwig und Schweigger-Seidel[3]) ist es nicht gelungen, innerhalb der Skeletmuskeln eine ihrem Blutgefässreichthum entsprechende Menge von Lymphgefässen aufzufinden. Nur in einigen stärkeren Bindegewebsblättern, welche sich beim Hunde von der umhüllenden Fascie in das Innere des M. biceps femoris begeben, konnten sie ein sparsames Netz füllen, welches in geringe Tiefe zwischen die Muskelbündel hineinragte. Sie vermuthen deshalb, dass der lymphatische Apparat der Fascien die Aufsaugung der Muskelsäfte vermittle. An den Herzen grösserer Thiere sahen Ebertb und Belajeff aus den injicirten Netzen des Peri- und Endocardium die Lymphgefässe fast 1 Ctm. weit in die Tiefe dringen; über ihr Verhalten zur Muskelsubstanz geben auch sie keinen Aufschluss. Nach Schweigger-Seidel's oben (S. 437) angeführter Deutung stellten an den Herzventrikeln die Spalten zwischen den Muskelblättern Lymphgefässe dar, und dies bestätigen Skwartzoff's Injectionen, insofern sie von diesen Spalten aus die subserösen Lymphgefässe des Pericardium füllten. Skwartzoff's Bemühungen, in der Musculatur der Atrien Lymphgefässe nachzuweisen, blieben erfolglos. Die Zellen des Fettgewebes wären nach Rajewsky von einem Lymphgefässnetz umgeben, dessen Röhren denen der Blutcapillargefässe an Feinheit nicht nachstehen. Wegen der Lymphgefässe der Milz und der Glandula thyreoidea verweise ich auf die betreffenden Abschnitte der Eingeweidelehre (S. 563 und 584). Die tiefen Lymphgefässe der Niere beschreiben Ludwig und Zawarykin[4]). Nach ihrer Schilderung umspült die Lymphe die Blutgefässe und Harncanälchen in Räumen, welche von feinen Faserzügen des Bindegewebes durchsetzt werden; in der fibrösen Haut der Niere dienen die Platten und Fasern des Bindegewebes als Hülfsmittel, um in mannigfaltigen Uebergangsformen die feinsten Spalten in geschlossene Gefässbahnen überzuleiten. Rindowsky[5]) erkennt diese Lymphräume nicht als solche an, weil an ihren Wänden kein Epithel zu finden war. Nach seiner Schilderung besitzen die Lymphgefässe der Niere bis in die feinsten Zweige eine selbständige Wandung und eine epitheliale Bekleidung. Diese feinsten Zweige sollen mit dem zuführenden Gefäss in den Glomerulus eintreten, die Kapsel desselben netzförmig umspinnen, um die gewundenen Canälchen der Rinde und die geraden Canälchen der Pyramidenfortsätze Netze mit rhombischen Maschen bilden. In der Leber injicirte Teichmann tiefe Lymphgefässe, welche die Vv. interlobulares begleiten und vielfach mit den oberflächlichen in Verbindung stehen. In den Zwischenräumen der Läppchen bilden sie entweder Netze von grossen ungleichen Maschen um die Venenäste oder sie laufen in grösserer Zahl vereinzelt. Ihr Durchmesser beträgt im Allgemeinen 0,018 Mm., in der Leber

---

[1]) Bei Breschet a. a. O. p. 40. [2]) Sappey, Manuel d'anat. descriptive I, 612. [3]) A. a. O. S. IX. [4]) Zur Anatomie der Niere. A. d. 48. Bande der Wiener Sitzungsberichte. [5]) Med. Centralbl. 1869, Nr. 10.

eines Hingerichteten hatten sie nur den vierten bis fünften Theil dieser Stärke. In das Innere der Läppchen liessen sich nur einzelne Körnchen der Injectionsmasse verfolgen, die bis zur V. intralobularis vordrangen. Wie Mac Gillavry [1]) angiebt, geschähe dies in Räumen, welche den Blutcapillaren folgen und dieselben rings umgehen. An der Grenze der Leberläppchen theile sich das Lymphgefäss direct oder nach dem Uebergang in weitere oder engere, spaltförmige Lymphlacunen in der Art, dass die Lichtung desselben sich in ein röhrenförmiges Maschenwerk fortsetzt und die Haut des Gefässes in Bindegewebsplatten übergeht, die durch vielfache Spaltung unvollständige Hüllen für die Röhren bilden. Das Maschenwerk erstrecke sich, dem Blutcapillarnetze der Leber ähnlich, bis zur Vena intralobularis; die Bindegewebsfibrillen aber werden gegen das Centrum der Läppchen immer spärlicher; die Begrenzung werde dann nur von den Leberzellen und Gallencapillaren gebildet, und so komme es, dass eine Injection der Lymphgefässe mit färbenden, nicht erstarrenden Massen die Röhren an der Peripherie der Läppchen mit ziemlich scharfen, gegen das Centrum mit verschwommenen Conturen darstellt. Mac Gillavry's Untersuchungen beziehen sich auf die Leber des Hundes; sie wurden bestätigt von Biesiadecki [2]), Kisselew [3]) und Peszke [4]), von Kisselew mit der Modification, dass auch die intralobulären Röhren durch eigene, von platten Epithelzellen gebildete Wände sich gegen die Leberzellen absetzen sollten. An der Leber des Kaninchens gelang es Hering [5]) nicht, sich von der Existenz perivasculärer Lymphräume zu überzeugen; Asp [6]) und A. Budge [7]) stellten sie durch Injection auch bei diesem Thiere dar. Das perivasculäre Lymphgefässnetz der Leber, welches Hyrtl [8]) und v. Wittich [9]) nicht ganz übereinstimmend beschreiben, bezieht sich auf die stärkeren Gefässstämme dieses Organs. Hyrtl füllte durch Einstich von der Pfortader aus die Spalten des Bindegewebes der sogenannten Kapsel, welche von der Transversalfurche der Leber aus die Blutgefässstämme begleitet, und sah die Masse durch die tiefen, aus der Transversalfurche austretenden Lymphgefässstämme zurückkehren. v. Wittich beschreibt dagegen ein feines, die Pfortader- und Lebervenenstämme umgebendes Netz. Auf das Verhalten der intralobulären Lymphgefässe geht Hyrtl nicht ein; v. Wittich's Angabe aber, dass sie aus jenem Netz als äusserst feine, zierliche Ausläufer in die Leberläppchen „zwischen Blutgefässcapillaren und Leberzellen" vordringen, lässt ihr Verhältniss zu den Blutgefässcapillaren zweifelhaft. Durch Einstichinjection von der inneren Oberfläche der Pfortader- und Lebervenenzweige füllte A. Budge ein in der Wand dieser Gefässe gelegenes, engmaschiges, in den stärkeren Zweigen mehrschichtiges Lymphgefässnetz, welches einerseits mit den perivasculären, andererseits mit den interlobulären Lymphgefässen und

[1]) Zur Anatomie der Leber. A. d. 50. Bande der Wiener Sitzungsberichte. [2]) Untersuchungen über die Gallen- und Lymphgefässe der Leber in pathol. Zuständen. A. d. 55. Bande der Wiener Sitzungsberichte. [3]) Med. Centralbl. 1869, Nr. 10. [4]) Beitr. zur Kenntniss des feineren Baues der Wirbelthierleber. Dorpat 1874. [5]) Ueber den Bau der Wirbelthierleber. 2. Mittheilung. A. d. 54. Bande der Wiener Sitzungsberichte. Stricker's Handbuch I, 450. [6]) Berichte der sächs. Gesellsch. der Wissensch. 1873, 26. Juli. [7]) Ebendas. 1875, 21 Juli. [8]) Corrosionsanatomie S. 127. [9]) Med. Centralbl. 1874, Nr. 58.

weiterhin sowohl mit den am Hilus austretenden, als mit den unter dem Peritonealüberzug sich verbreitenden Stämmen in Verbindung steht.

Auch in der Substanz des Gehirns und Rückenmarkes, sowie der Retina begleitet der Lymphstrom die Blutgefässe. Es ist bekannt, wie leicht beim Abstreifen der Gefässhaut von der Oberfläche des Gehirns die Gefässverzweigungen sich aus der Rindensubstanz herausziehen lassen. Sie liegen grösstentheils locker in Räumen, deren Wände nur durch die Neuroglia begrenzt werden. Die feinsten Capillargefässe füllen die zu ihrer Aufnahme bestimmten Räume oder Canäle in der Regel vollständig aus; auch die stärkeren können, wenn sie von Blut oder Injectionsmasse ausgedehnt sind, mit ihrer äusseren Oberfläche die innere Oberfläche der Canäle unmittelbar berühren. Im zusammengefallenen oder zusammengezogenen Zustande aber, in welchem man ja in der Regel die Hirngefässe der Leiche zu sehen bekommt, weichen sie von der Wand zurück, bald einseitig, bald im ganzen Umfange, was sich besonders deutlich zeigt an Querschnitten der Canäle, also an Durchschnitten des Gehirns, die der Oberfläche parallel dicht unter der letzteren geführt sind. Ohne Zweifel schwankt der Durchmesser der Gefässe auch während des Lebens, insbesondere darf angenommen werden, dass sie im Sterben, zumal wenn der Tod durch Verblutung erfolgt, collabiren, was freilich nur unter der Voraussetzung möglich ist, dass eine Flüssigkeit zur Hand sei, um die zwischen der Gehirnsubstanz und der Gefässwandung entstehenden leeren Räume einzunehmen. Dass es Lymphe ist, welche diesen Zweck erfüllt, wird durch die Reihen von Lymphkörperchen erwiesen, die das zusammengefallene Gefäss umgeben (Fig. 171).

Fig. 171.

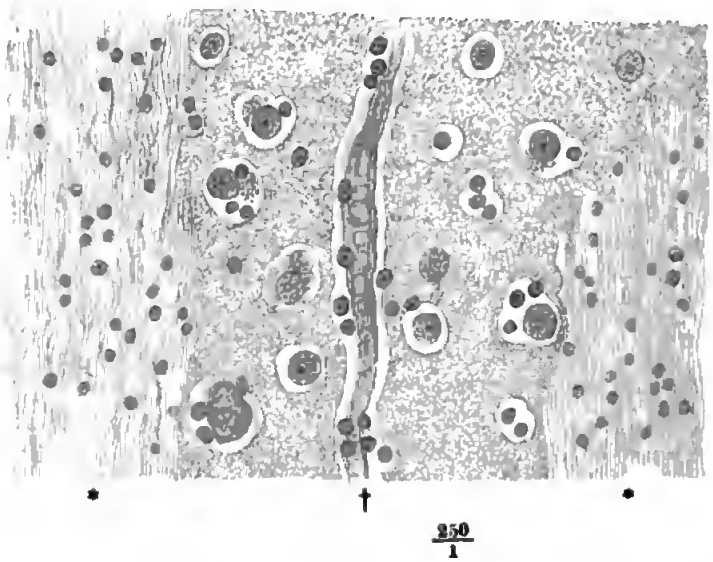

Durchschnitt aus dem C. striat. *,* Nervenbündel. † Zusammengefallenes Blutgefäss mit den dasselbe umgebenden Lymphkörpern.

Die Lymphkörperchen mögen mit der Blutflüssigkeit, in welcher sie suspendirt sind, zum Theil aus den Blutgefässen selbst ausgetreten sein; doch darf man sich, wie ich glaube, die Substanz der Centralorgane als eine

Masse vorstellen, die sich mit der Ernährungsflüssigkeit zu tränken, dieselbe aber auch wieder abzuscheiden vermag.

Die Capillargefässe und die feineren Venen der Centralorgane bestehen aus einer einfachen Membran, die in bekannter Weise aus Endothelplättchen zusammengesetzt und mit längsovalen Kernen versehen ist. An den feinsten Arterien kömmt eine Muskelschicht hinzu, deren Kerne senkrecht zur Axe der Gefässe verlängert sind. Stärkere Gefässe, arterielle sowohl wie venöse, besitzen eine Adventitia, die gleich der Intima aus einer einfachen Endothelzellenlage besteht, innerhalb der grauen Hirnrinde aber häufig durch dichtgedrängte quere Fäden mit dem netzförmigen Bindegewebe der Rindenschicht in Verbindung steht (Fig. 172*).

Fig. 172.

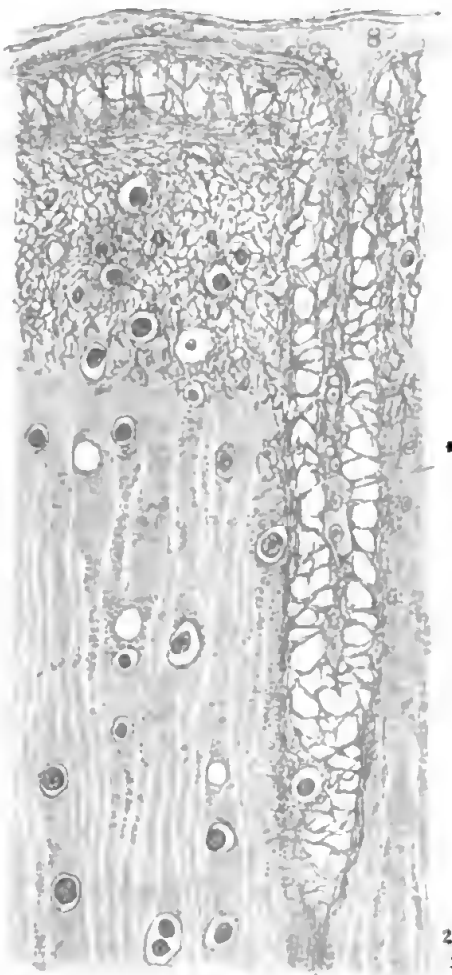

Senkrechter Schnitt durch die äusseren Schichten der Grosshirnrinde.

An den zusammengefallenen Gefässen ist die Adventitia nicht leicht zu unterscheiden; doch macht sie sich an den Theilungsstellen der Gefässe dadurch bemerklich, dass sie in dem spitzen Winkel, den die divergirenden Aeste mit einander einschliessen, leicht concav von einem zum anderen sich hinüberspannt, und ebenso verlässt sie die Gefässe, wo sie aus der Hirnsubstanz hervortauchend in die Stämmchen der Pia mater einmünden, um in die unterste Schichte der letzteren mit einer trichterförmigen Erweiterung überzugehen.

Oft aber bleibt die Adventitia, während der übrige Theil der Gefässwand collabirt, auf längeren oder kürzeren Strecken an der Gehirnsubstanz wie eine Auskleidung des Canals hängen, und dann beherbergt der Raum, der sie von der nächsten Haut trennt, Lymphkörperchen, häufig auch bei erwachsenen Geschöpfen Körnchen eines gelben Pigments, welches mit dem Pigmente der Nervenzellen der Centralorgane übereinstimmt (Riedel).

Ob die zuerst erwähnten Räume zwischen der Hirnsubstanz und den Blutgefässen mit oder ohne Adventitia, Räume, die nur zeitweise und oft nur einseitig, durch Einsinken der von ihnen umschlossenen Blutgefässe lymphhaltig werden, den perivasculären Lymphräumen angereiht werden sollen, mag dahin gestellt bleiben. Es kommen Canäle vor, welche weiter sind,

als dass sie von den Blutgefässen, auch im ausgedehntesten Zustande der Adventitia, völlig ausgefüllt werden könnten; doch wäre es möglich, dass ein solcher Zustand sich pathologisch, ans häufigen Schwankungen des Blutgehaltes der Centralorgane, entwickelte. Den Räumen zwischen der Adventitia und der eigentlichen Gefässwand lässt sich aber die Bedeutung einer das Blutgefäss umhüllenden Lymphscheide nicht versagen, weil sie, wie Riedel fand, unter einander durch feine einfache oder geflechtartig anastomosirende Röhren verbunden sind, die keine Blutgefässe, wohl aber gelegentlich Lymphkörperchen und die erwähnten Pigmentmoleküle enthalten [1]). Wie die Lymphbahnen innerhalb und ausserhalb der Adventitia mit den Lymphgefässen der Gefässhaut des Gehirns und mit dem an der Oberfläche des Kleinhirns ausgebreiteten Lymphraum (Nvl. S. 323) zusammenhängen, ist nicht bekannt. An der Oberfläche des Gross- und Kleinhirns haben Fohmann und Arnold Lymphgefässnetze durch Quecksilberinjection dargestellt, ohne einen Uebergang der Injectionsmasse in die Substanz der Centralorgane wahrzunehmen. Nur von den Lymphgefässen der Tela choroidea meint Arnold [2]) Aeste in die Wandungen der Ventrikel abgehen gesehen zu haben. Von den Netzen der äusseren Gefässhaut des Gehirns unterscheidet er drei Schichten, eine obere, mittlere und untere, deren Röhrchen in der angegebenen Reihenfolge an Kaliber zunehmen.

Ein continuirlicher, von Fasern durchzogener Lymphraum, ähnlich dem an der Oberfläche des Kleinhirns, trennt die Faserschicht der Retina von der Limitans hyaloidea (Eingewl. Fig. 526) und so werden auch pe-

[1]) Der Raum zwischen dem eigentlichen Blutgefäss und seiner Lymphscheide wurde zuerst von Kölliker (Zeitschr. für wissensch. Zool. I, 260) beobachtet, die Füllung desselben aber von ihm und Virchow (Archiv III, 444) als pathologische Erscheinung, Folge „colliquirender Ektasie", gedeutet. Robin (Journ. de la physiol. II, 543) beschrieb die Lymphscheide als eine structurlose, den Hirn- und Rückenmarksgefässen eigenthümliche, von der eigentlichen Gefässwand, ja von der bindegewebigen Adventitia der Gefässe regelmässig durch einen Zwischenraum getrennte Membran; den Zwischenraum sah er erfüllt von einer farblosen Flüssigkeit, in welcher Körnchen und den farblosen Blutkörperchen ähnliche Elemente suspendirt waren; das Verhältniss erinnert Robin an die von Lymphgefässen umschlossenen Blutgefässe der Amphibien, doch scheint es ihm noch genauerer Untersuchung bedürftig. Der Erste, der von perivasculären Lymphräumen der Centralorgane sprach, ist His (Zeitschr. für wissensch. Zool. XV, 127); doch fände sich, seinen Beobachtungen zufolge, dieser Lymphraum zwischen dem Gefässe und einer, die Canäle der Nervensubstanz auskleidenden, aus platten Endothelzellen zusammengesetzten Membran. Dies Endothelhäutchen kann wohl nur die an der Hirnsubstanz haftende Adventitia gewesen sein; indess machen die Abbildungen zum Theil den Eindruck, als ob der durch die Einwirkung des Alkohols zusammengezogene, in der Axe des injicirten Gefässes gelegene Leimpfropf für das Blutgefäss genommen worden sei. Für künstlich, durch Schrumpfung theils der Gefässe, theils der Hirnsubstanz entstanden erklären auch Boll (Die Histiologie und Histiogenese der nervösen Centralorgane Berl. 1873, S. 91) und Kesteven (Monthly microscop. Journ. XII, 53) die His'schen Räume: Boll unterscheidet sie als perivasculäre von den natürlichen, die er adventitielle zu nennen vorschlägt. Arndt (Berl. klin. Wochenschr. 1875, Nr. 16; vgl. Roller, Sind die His'schen perivasculären Räume im Gehirn wirklich vorhanden? Inaug.-Diss. Greifswald 1874) und Riedel (Arch. für microscop. Anat. XI, 273) erkennen neben der Existenz der Lymphscheiden (Virchow-Robin'schen oder adventitiellen Räume) die der His'schen, extra-adventitiellen auch im natürlichen Zustande an. [2]) Bemerkungen über den Bau des Hirns und Rückenmarkes. Zürich 1838, S. 93.

rivasculäre Räume beschrieben, in welchen die Blutgefässe der Retina (His, Ewart[1]) oder doch deren Capillargefässe und Venen (Schwalbe[2]) verlaufen. Riedel fand in der Retina dieselben Anastomosen zwischen den Gefässscheiden, wie im Gehirn. Nach Schwalbe breitet sich die Injectionsmasse von den perivasculären Canälen her zwischen Glaskörper und Retina aus und dringt nicht selten bis in den centralen Canal des Glaskörpers vor. Andererseits ständen die perivasculären Räume durch lymphhaltige Lücken des N. opticus mit dem subvaginalen Raum, den Schwalbe (s. o. S. 433) für einen Lymphraum hält, in Verbindung.

Fig. 173*).

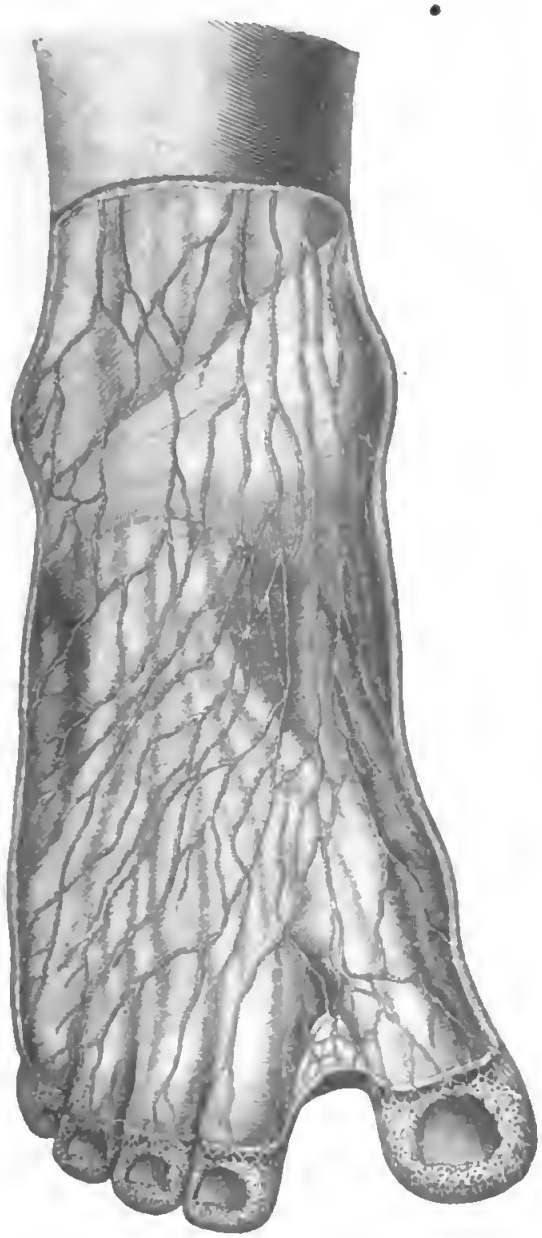

Lymphgefässe des Fussrückens eines 6jährigen Kindes.

Die aus dem Lymphcapillarnetz austretenden, klappenhaltigen Aeste sammeln sich rasch zu Stämmen, welche einander parallel, meist gerade, jedoch auch hier und da geschlängelt und selbst in weitläufigen Bogen in der Richtung der Venen verlaufen (Fig. 173). Gleich den Venen ordnen sich auch die Lymphgefässstämme sowohl am Rumpf und den Gliedern, als auch an einzelnen Eingeweiden in oberflächliche (subcutane) und tiefe. Die oberflächlichen folgen nur im Allgemeinen dem Laufe der Venen, die tiefen aber schliessen sich dem von den Arterien und Venen gebildeten Strange an. Die tiefen entsprechen auch in der Zahl einigermaassen den Venen, die oberflächlichen Stämme sind viel zahlreicher: man zählt deren etwa 30 an der unteren, 15 bis 16

Stämme.

[1]) Journ. of anat. and physiol. VIII, 353. [2]) Berichte der sächs. Gesellsch. der Wissensch. 1872, 1. Juli. *) Nach Bonamy u. Beau.

an der oberen Extremität; häufig liegen sie zu 3 und 4 auf kürzeren oder längeren Strecken bündelweise zusammen. Die Zahl der Lymphgefässstämme ersetzt einigermaassen das Kaliber, welches, namentlich an den oberflächlichen Lymphgefässen, im Vergleich zu den Venen gering ist [1]).

Anastomosen.

Anastomosen sind im Lymphsystem und besonders in den äusseren Theilen desselben spärlicher als im venösen. Im Mesenterium verbinden sich die aus der Darmwand hervorgehenden, die Blutgefässe begleitenden Stämmchen zu einem weitmaschigen Netz (Fig. 174); die tiefen Lymphgefässe der

Fig. 174.

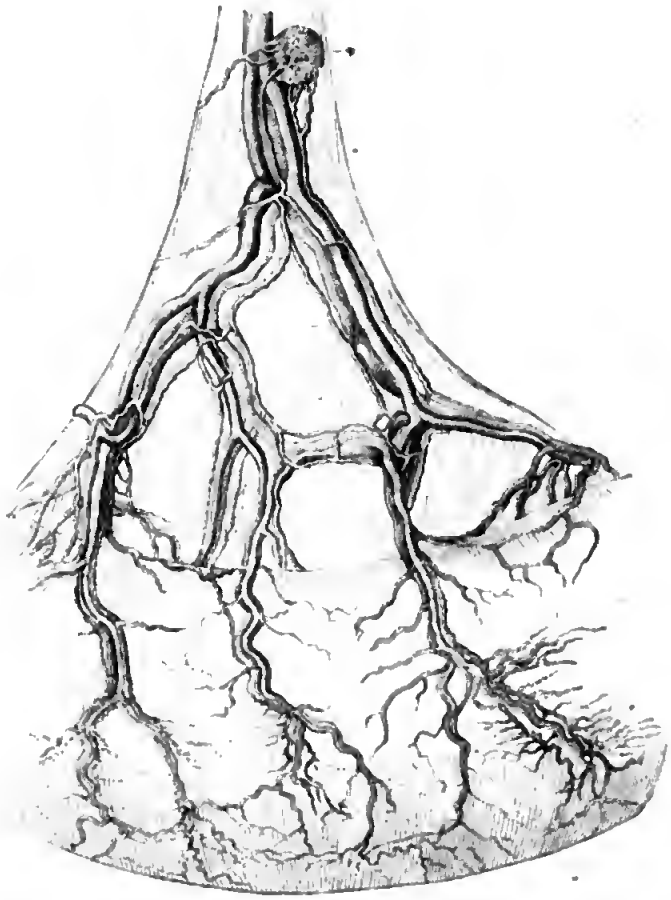

Ein Stück Dünndarm mit injicirten Blut- und Lymphgefässen. * Mesenterialdrüse.

Extremitäten hängen, wie die tiefen Venen, durch zahlreiche quere Aeste zusammen (Fig. 175). Dagegen kommen Anastomosen zwischen den tiefen und oberflächlichen Lymphgefässen der Extremitäten viel seltener vor, als

[1]) Sappey sucht für diesen Vergleich einen bestimmteren Ausdruck, indem er den Durchmesser der injicirten V. cruralis und eines von sämmtlichen ebenfalls injicirten Lymphgefässstämmen des Schenkels gebildeten Cylinders in Betracht zieht. Die Vene soll einen geringeren Durchmesser haben als dieser Cylinder, nach Abzug der Häute aber das Lumen der Lymphgefässe sich zu dem der Vene verhalten wie 1 : 2. Die auf diesem Wege erzielte Schätzung verspräche wenig Genauigkeit, auch wenn die Dehnbarkeit der Lymphgefässe nicht, und zwar in noch höherem Maasse wie der Venen, exacte Messungen illusorisch machte.

zwischen den entsprechenden Venen. Die oberflächlichen Lymphgefässe machen nur in der Nähe ihres Ursprungs den Eindruck von Netzen (Fig. 173); die Verbindungszweige, welche im weiteren Verlauf der Stämme hier und

Fig. 175.

Tiefe Lymphgefässe des Schenkels.

Fig. 176.

Oberflächliche Lymphgefässe des Schenkels.

da vorkommen, entspringen und münden meistens unter so spitzen Winkeln, dass sie kaum den Parallelismus der Stämme stören. Zuweilen vereinigen sich zwei Stämme; ebenso häufig setzen die aus der gabligen Theilung eines Stammes hervorgegangenen Aeste ihren Weg selbstständig fort oder treten weiterhin wieder zu einem Stamm zusammen. Die letztgenannte Art der Theilung und Wiedervereinigung, die Bildung sogenannter Inseln, findet in ausgedehntem Maasse an den inneren Lymphgefässen und besonders an den Hauptstämmen statt. Ein Gefäss zerfällt unmittelbar oder durch wiederholte Theilung in eine Anzahl von Aesten, die sich alsbald wieder zum einfachen Stamm sammeln. Das auf diese Weise in den Stamm eingeschaltete Netz besteht aus Röhren, welche an Kaliber dem Stamme mehr oder minder nahe kommen, gerade oder geschlängelt oder umeinander gewunden verlaufen, durch Zwischenräume getrennt oder fest miteinander verbunden sind. Im letzten Falle erinnern sie an die sogenannten Wundernetze des Blutgefässsystems und erscheinen als Vorläufer der Lymphdrüsen.

Lymphdrüsen.

Lymphdrüsen, *Glandulae lymphaticae* [1]), sind elliptische oder rundliche, meist plattgedrückte, in der Regel blassröthliche Körper von 2 bis 30 mm Durchmesser mit glatter Oberfläche, welche an bestimmten Stellen den Lauf der Lymphgefässe dergestalt unterbrechen, dass sie von der einen Seite eine Anzahl Stämme (*Vasa afferentia*) aufnehmen und nach der anderen Seite, zuweilen aus einer Vertiefung (dem sogenannten Hilus der Drüse) minder zahlreiche, aber weitere Stämme (*Vasa efferentia*) aussenden. Unter normalen Verhältnissen ist das Volumen der Lymphdrüsen im kindlichen Alter am grössten und nimmt mit den Jahren ab.

Man sieht an der Oberfläche injicirter Drüsen die eintretenden Gefässe sich rasch in feine Aeste vertheilen, die austretenden aus feinen, im Hilus mitunter netzförmig verbundenen und ausgebuchteten Aesten sich zusammensetzen und zog hieraus den Schluss, dass alle Lymphdrüsen oder doch die kleineren [2]) aus Knäueln von Lymphgefässen oder Lymphgefässnetzen bestehen, in welche die Stämme von beiden Seiten her sich auflösen sollten. Nach Teichmann kämen solche, Wundernetzen ähnliche Drüsen von 1 bis 2 mm Durchmesser in der Knie- und Ellenbogenbeuge vor, seltener zwischen den Drüsen, welche längs den Vasa lumbalia und zuweilen im Verlaufe des Hauptlymphgefässstammes liegen. Zur Bildung der grösseren und regelmässigen Drüsen trägt wesentlich ein Parenchym bei, welches, von einer fibrösen Hülle umschlossen und von fibrösen Scheidewänden durchzogen, die Canäle, innerhalb deren die Lymphe sich bewegt, mehr oder minder scharf abgrenzt. Hülle und Scheidewände enthalten einen, bei grösseren Säugethieren reichen, beim Menschen nur spärlichen Antheil an glatten Muskelfasern. Das Parenchym besteht aus dem gefässhaltigen, feinen und dichten, von Lymphkörperchen erfüllten Bindegewebsnetz, welches ich unter dem Namen der conglobirten Drüsensubstanz beschrieben habe (Eingwdl. S. 59). In der Anordnung desselben unterscheidet sich eine peripherische oder Rindensubstanz der Drüse von der centralen Marksubstanz: dort bildet es kuglige Massen, hier cylindrische, netzförmig verbundene Stränge, die

[1]) *Gland. conglobatae. Ganglia lymphat.* Lymphknoten. [2]) Falsche oder Halbdrüsen Gerber (Allg. Anat. Bern 1840, S. 186). Lymphgefässwundernetze Teichmann.

zugleich blutreicher sind und dem Mark ein schwammiges, röthliches Ansehen geben. In den Mesenterialdrüsen ist die Marksubstanz stark entwickelt, in den Axillar- und Inguinaldrüsen auf einen schmalen Streifen reducirt (His). Die Lymphe umspült die Kugeln der Rinden- und die Stränge der Marksubstanz in Bahnen, welche mit den Verästelungen der ein- und austretenden Stämme in offener Communication stehen. Wie sich beim Uebergang in die Lymphbahnen der Drüse die Häute der unzweifelhaften Gefässe verhalten, darüber sind die Untersuchungen noch nicht zum Abschluss gediehen. Die Versilberungsmethode weist an den Wänden der Lymphbahnen der Rindensubstanz die Zeichnung nach, die auf die Anwesenheit eines Epithelium schliessen lässt [1]); danach würde also die innerste Haut der Lymphgefässe sich auf die Lymphcapillaren, wenigstens der Rindensubstanz fortsetzen. Im Widerspruche damit steht, dass feine, weitläufige Bindegewebsnetze auch die Lymphbahnen der Rinden- und Marksubstanz durchsetzen. In Hinblick auf diese Thatsache liesse sich annehmen, dass die von Flüssigkeit erfüllten Räume an der Peripherie der conglobirten Substanz zu dieser in dem gleichen Verhältniss ständen, wie anderwärts und zuweilen in den Lymphdrüsen selbst die centralen Erweichungsherde der sogenannten Follikel, und man dürfte den Zuwachs an Körperchen, den die Lymphe auf ihrem Wege durch die Drüsen erhält, als eine Art Aufschlämmung des conglobirten Gewebes betrachten.

Wie dem sei, so steht fest, dass die Lymphe, nachdem sie aus den peripherischen Capillaren in die Stämme übergegangen ist, innerhalb der Drüsen ein neues Capillarsystem passirt. Dadurch gewinnen die Drüsen eine Bedeutung für die Physiologie und Pathologie, die sie auch zu dem anatomisch wichtigsten Theil des Lymphsystems erhebt. Wie die Erfahrung lehrt, äussert sich der Einfluss einer in Qualität oder Quantität abnormen Lymphe zunächst nicht in den Stämmen, sondern in den Drüsen, zu welchen diese Stämme führen. Aus dem isolirten Verlauf der Stämme erklärt sich die Beständigkeit der Wechselwirkung zwischen bestimmten Localitäten und einzelnen Drüsen. Und wie die örtlichen Störungen der Ernährung die Drüsen in Mitleidenschaft ziehen, zu welchen sich die Lymphgefässe des leidenden Theils begeben, so weisen Lymphdrüsenanschwellungen auf ein örtliches Leiden der vielleicht im Inneren des Körpers verborgenen Theile hin, aus welchen die Drüsen ihre Lymphgefässe beziehen. Die speciell anatomische Beschreibung hat der praktischen Medicin auf zweierlei Fragen Antwort zu ertheilen, auf die Frage nach dem Sitz der zu einem bestimmten peripherischen Gebiet gehörigen Lymphdrüsen und nach dem zu einer bestimmten Lymphdrüse gehörigen peripherischen Gebiet. Müssen wir, um eine doppelte Aufzählung zu vermeiden, zwischen der Beantwortung der einen oder anderen dieser Fragen eine Wahl treffen, so halte ich es für das Zweckmässigste, nach dem Vorgange von C. Krause die Drüsen zum Ausgangspunkt zu nehmen und nach ihnen die Stämme zu ordnen.

Die Klage, die ich vor fast 25 Jahren aussprach (über Hypertrophie und Geschwülste durch gehemmte Resorption. Zeitschr. für rat. Med. I, 72), dass die Art, wie das Lymphgefässsystem in krankhafte Processe eingreift, nicht gebüh-

[1]) v. Recklinghausen a. a. O. Kölliker bestreitet die Existenz dieses Epithelium.

rende Beachtung finde, scheint mir auch heute noch gerechtfertigt. Man giebt zu, dass die Drüsen, die ihre Lymphe von einem entzündeten Theil erhalten, durch die Entzündung in Mitleidenschaft gezogen werden, und man kennt gewisse Formen von Entzündungen, in welchen, wegen eigenthümlicher Bösartigkeit der am Entzündungsherd aufgenommenen oder erzeugten Säfte, jene Mitleidenschaft von besonders verderblichen Folgen ist. Ich machte dagegen geltend, dass der Symptomencomplex der Entzündung überhaupt erst von dem Momente datirt, in welchem die Lymphdrüsen sich betheiligen. „So lange die Lymphgefässe im Stande sind, mit der vermehrten Exsudation gleichen Schritt zu halten, zeigt sich kein Exsudat und bildet sich keine Geschwulst; dies ist das Verhalten in der sogenannten Congestion und im Anfang der Entzündung. Die Ausschwitzung fehlt nicht, wie die schon im Irritationsstadium wahrnehmbare relative Zunahme der Blutkörperchen in den Gefässen beweist; aber das Exsudat sammelt sich nicht. Wenn es sich sammeln soll, muss die Resorption aufhören oder unzulänglich werden. In der Regel geschieht dies nach einiger Zeit und dann erst gesellt sich zur Röthe die Geschwulst." (Mein Handbuch d. ration. Path. Bd. II, Abth. 1, S. 482.) Die Ursache der relativen Unzulänglichkeit der Lymphgefässe liegt in den Drüsen. Eine aufmerksame Beobachtung wird auch bei wenig umfangreichen Entzündungen in den betreffenden Lymphdrüsen einen dumpfen Schmerz oder eine Spannung und eine Anschwellung constatiren können. Diese Symptome deuten auf eine Stockung in den Lymphwegen der Drüse, wozu es an Veranlassungen nicht fehlt, die aber hier nicht näher erörtert werden sollen.

Die Lymphdrüsen kommen nur selten vereinzelt, meistens in Ketten oder Haufen, *Plexus lymphatici*, vor, in welchen sie durch zahlreiche Stämme untereinander verbunden sind. Auf diese Weise wird das Vas efferens Einer Drüse alsbald wieder zum Vas afferens einer anderen und die Lymphe kann wiederholt durch Drüsen geführt werden, bevor sie in das Blut übergeht. Ob bei höheren Thieren irgend ein Stamm, ohne wenigstens Eine Drüse passirt zu haben, den Hauptstamm erreiche, darf bezweifelt werden.

Ich habe erwähnt, dass die Drüsen in der Regel eine geringere
von Aesten abgeben, als sie aufnehmen. Darin liegt bei der Seltenh
Zusammenfliessens der Stämme das Mittel, wodurch die Zahl der
auf dem Wege zum Herzen allmälig sich vermindert und sch
zwei Hauptstämme sich reducirt.

Hauptstämme des Lymphgefässs

Ductus thoracicus.

Hauptstämme. Ductus thorac.

Die beiden Hauptstämme, *Truncus lymphaticu* *exter* und *sinister* [1]), welche die Lymphe des ganzen Körpers sa *n* beiderseits in den Vereinigungswinkel der Vv. jugularis in *ia* oder in der Nähe desselben in Eine dieser Venen oder in d *a* brachiocephalica. Sie sind unsymmetrisch, insofern die Ly *teren* Körpertheile, des Bauchs und des grössten Theils der *ittelst* eines unpaaren Stammes den linken Venen zugeführt *v* die rechten nur die Lymphgefässe der oberen Körperhälfte ih *g* bleiben.

Der unpaare Stamm, *Ductus thoracicus* [2]), ent *n* den Vertebralportionen des Zwerchfells und links neben *:* der Grenze

[1]) *Tr. l. c. minor* und *major*. [2]) *D. chyliferus* s. *s. Pecquetianus*.
Milchbrustgang. Milchsaftgang. Bruströhre. Speisesaftrö

des ersten nnd zweiten Bauchwirbels oder etwas höher oder tiefer aus dem Zusammenfluss von drei Wurzeln, zwei symmetrischen, *Trunci lymphat. lumbales* (Fig. 180, *Tr l'*) und einer mittleren, *Truncus lymphat. intestinalis* (*Tri*) [1]). Der mittlere Stamm senkt sich gewöhnlich in den linken Truncus lumbalis dicht vor dessen Vereinignng mit dem rechten; oft finden sich statt desselben eine Anzahl (bis 9) feinere Gefässe. Der Trnncns lumbalis wird von den Lymphgefässen der nnteren Extremität, der Bauchwand und des Beckens nnd der symmetrischen Unterleibseingeweide gebildet; den Tr. intestinalis setzen die Lymphgefässe des Darms, der Milz uud des Pancreas und eines Theils der Leber zusammen.

In der Brusthöhle steigt der Duct. thoracicns, in Fett eingehüllt, zuerst zwischen der Aorta und V. azygos vor den Ursprüngen der rechten Intercostalarterien gerade aufwärts, von der Gegend des sechsten Brnstwirbels an erhält er eine Neigung nach links und vor dem dritten Brnstwirbel hebt er sich von der Wirbelsäule ab, um hinter dem Ende des Aortenbogens nnd weiterhin hinter der linken A. subclavia an die obere Apertur des Thorax zu gelangen (Fig 177). In einem mehr oder minder steilen Bogen wendet er sich schliesslich ab-, vor- und medianwärts und erreicht, indem er zwischen der A. carotis und subclavia hindnrchtritt, den Ort seiner Ansmündung. In der Brnsthöble nimmt der Duct. thoracicus die Lympbgefässe der Intercostalräume und einen Lymphgefässstamm der Leber anf, der seinen Weg dnrch eine besondere Oeffnung des Zwerchfells nimmt; am Halse, kurz vor der Mündung, gesellen sich zn ihm die Stämme, welche die Lymphe der linken oberen Extremität nnd der linken Kopfhälfte führen (*Trunci lymphatici axillaris* und *jugularis sin.*).

Das Kaliber des Duct. thoracicus wird auf 2·4 bis 3·6 Mm. angegeben und es wird hinzugefügt, dass dasselbe in der Gegend der mittleren Brustwirbel am geringsten sei und sich anf- nnd abwärts bis auf 7·2 Mm. ausdehne. Genaue Bestimmnngen sind wegen der Ungleichmässigkeit [2]) und der vielfachen Theilungen des Ganges nnausführbar. Von den letzteren war schon im Allgemeinen die Rede. Es giebt Fälle, wo der ganze Gang anf mitunter weite Strecken sich in ein Convolnt stärkerer oder feinerer Röbrchen auflöst. In anderen Fällen sendet er Seitenzweige ab, welche in weiten Bogen zum Stamm znrückkebren. Streckenweise kommen selbst statt Eines Duct. thoracicus zwei rechts nnd links neben der Aorta verlanfende und quer über dieselbe miteinander anastomosirende Lympbgefässplexus vor. Nach Teichmann ist es Regel, dass der Dnctus thoracicns in der Brusthöhle aus zwei Stämmen zusammengesetzt wird, welche zn beiden Seiten der Aorta aus der Banchböhle aufsteigen und sich wie Vv. azygos und hemiazygos zu einander verhalten, indem der linke Stamm, *Ductus hemithoracicus* T., etwa in der Mitte der Ilöhe der Brnstwirbelsäule hinter der Aorta vorüber in den rechten mündet (Fig. 177). Die Teichmann'schen Präpa-

---

[1]) Eingeweidestamm. [2]) Unter dem Namen *Cysterna s. ampulla s. receptaculum chyli* (*Receptaculum Pecqueti. Saccus lacteus*) wird eine Erweiterung am Anfang des Ductus thoracicus oder an einer seiner Wurzeln erwähnt, die bei manchen Thieren, z. B. beim Hund, beständig zu sein scheint. Beim Menschen sind Erweiterungen an diesen Stellen nicht häufiger, als an anderen im Verlaufe des Gefässes.

Fig. 177.

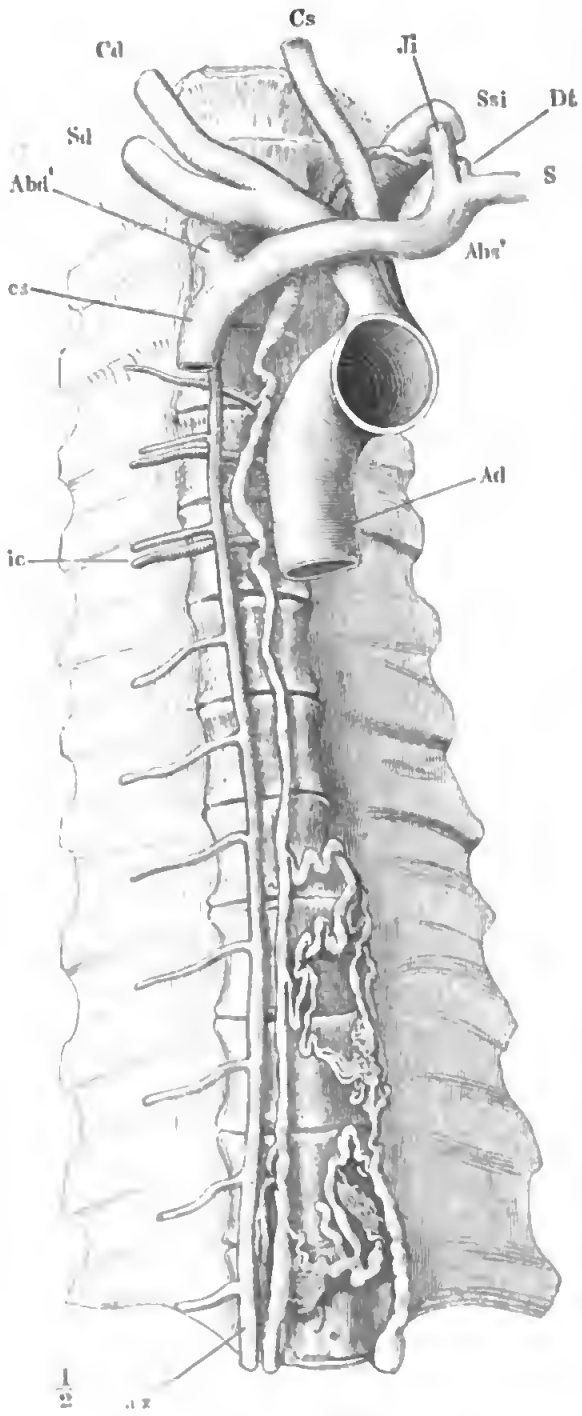

Bis zum achten Brustwirbel doppelter Duct. thoracicus. Nach einem Teichmann'schen Präparat. *Ad* Aorta descendens. *Sd, Ssi* A. subclavia dextra u. sin. *Cd, Cs* A. carotis dextra u. sin. *cs* V. cava sup. *Abd' Abs'* V. anonyma brachiocephalica dextra u. sin. *Ji* V. jugularis int. *S* V. subclavia sin. *ic* A. u. V. intercost. *az* V. azygos. *Dt* Einmündung des Duct. thoracicus.

rate, welche die hiesige anatomische Sammlung besitzt, geben keinen Aufschluss darüber, ob die Gänge die beiderseitigen Wurzeln des Ductus thoracicus repräsentiren, die in der Bauchhöhle nicht zur Vereinigung gelangt sind oder ob sie, wie in einem von Sandifort[1]) beschriebenen Falle, aus Spaltung des einfachen Ductus thoracicus hervorgegangen sind und also unter den Begriff der Inselbildung gehören.

Eine Vervielfältigung der Mündungen des Ductus thoracicus kommt auf zweierlei Weise zu Stande: entweder dadurch, dass Stämme vom Kopf, Hals und der oberen Extremität, die der Ductus thoracicus aufnehmen sollte, sich neben ihm direct in eine der oben genannten Venen öffnen[2]), oder durch eine einem Flussdelta ähnliche Spaltung des einfachen Ganges in zwei bis vier und mehr Canäle, von welchen dann Einer sich den Venen der rechten Seite des Halses zuwenden kann. Beide Arten der Vervielfältigung können neben einander vorkommen.

Die Klappen stehen im Duct. thoracicus minder dicht, als in anderen Stäm-

[1]) Observat. anatom. Lib. II, p. 136. [2]) Ein solcher Fall ist beschrieben und abgebildet von Patruban, Müll. Arch. 1845. S. 15, Taf. IV.

men des Lymphgefässsystems. In der Brusthöhle sind sie etwa um die Höhe eines Wirbelkörpers von einander entfernt; gegen die Mündung werden sie häufiger. An der Communicationsöffnung des Lymphgefässes mit der Vene findet sich ein sufficientes Klappenpaar.

Der rechte Truncus lymphaticus comm. ist ein kaum 15 Mm. langes Gefäss von etwa 2·4 Mm. Durchmesser, welches durch den Zusammenfluss eines *Tr. jugularis*, *subclavius* und *bronchomediastinus* gebildet wird und dem Vereinigungswinkel der rechten V. jugularis und subclavia die Lymphe der rechten oberen Extremität, der rechten Kopfhälfte, der rechten Hälfte der Glandula thyreoidea, des Herzens, des Zwerchfells, der vorderen Brustwand und eines Theils der rechten Lunge zuführt. Häufig fehlt der Stamm, indem die Aeste, die ihn bilden sollten, einzeln in die Venen übergehen (Fig. 178). Tr. lymphat. dext.

Varietäten des Ductus thoracicus.

In einem älteren Präparat der hiesigen Sammlung (Nr. 1094) tritt der Duct. thoracicus mit zwei Stämmen in die Brusthöhle. Vor dem neunten Brustwirbel fliessen beide Stämme, wie in den erwähnten Teichmann'schen Fällen, zusammen, jedoch so, dass der rechte sich zum linken hinüberbiegt und der fortan einfache Stamm an der linken Seite der Aorta auf den Köpfchen der Rippen sanft geschlängelt aufsteigt. Varietäten.

Nach M'Dowel (Todd's cyclop. Vol. IV, P. 2, p. 823) erhebt sich der Duct. thoracicus am Halse zuweilen bis hinter die A. thyreoidea inf. und beugt sich über dieselbe zur V. subclavia herab; nach Dieterich (Das Aufsuchen der Schlagadern. Nürnb. 1831, S. 154) soll der Scheitel des Bogens des Duct. thoracicus in einer Entfernung von 5·5 Ctm. über dem Sternum die Glandula thyreoidea erreicht haben.

Ein vom Ductus thoracicus vor dem 11. Brustwirbel ausgehendes und zu demselben zurückkehrendes Ringgefäss, stärker als der Stamm, welches die Aorta und V. azygos umschlang, beschreibt Svitzer (Müller's Archiv 1845, S. 21).

Fälle, wo der Ductus thoracicus sich gegen die Einmündung in mehrere Aeste theilt, beobachtete schon Lower (De corde. Lugd. Batav. 1728, p. 233) und hält Zweitheilung für die Regel. Verneuil (Le système veineux. Paris 1853) erwähnt nach mündlicher Mittheilung Bouillard's, dass der Ductus thoracicus unter 24 Fällen 18 Mal mit einfacher Mündung, 3 Mal mit 2 Mündungen, 2 Mal mit 3 Mündungen in die linke V. subclavia sich ergossen habe. Einmal endete der Duct. thorac. mit 6 Mündungen, deren 2 in die V. subclavia, 2 in die V. jugul. int., eine in die V. jugul. ext. und eine in die V. vertebralis sich ergossen. Die Lymphgefässe des Halses und der Achselhöhle senkten sich in einem Falle jederseits mit 3 Stämmchen in die Vena subclavia; einmal mündeten die Axillarlymphgefässe beiderseits mit einem besonderen Stämmchen in die V. axillaris. Lacauchie (Traité d'hydrotomie. Paris 1853, pl. V, Fig 14) bildet einen an der Mündung in vier Canäle getheilten Ductus thoracicus ab. Gabelförmige Spaltung des oberen Endes des Duct. thorac. in zwei Canäle, von welchen der Eine zur rechten V. subclavia verlief, beschreibt Patruban (Oesterr. med. Jahrb. N. F. Bd. XXXIX, 1844, S. 22). Der linke Endast bildete in diesem Falle einen Ring, durch welchen die A. subclavia hindurchtrat.

Weitgehende Theilung des Ductus thoracicus wird als Verdoppelung desselben beschrieben. Es kann sich die von unten auf gehende Theilung bis in die Nähe der Einmündung erstrecken, wie in einem von Nuhn beschriebenen Falle (Unters. und Beobacht. a. d. Gebiete der Anat. etc. Heidelb. 1849, S. 25): Der Eine Stamm lag rechts, der andere links zur Seite der Aorta, beide standen durch mehrere quere Anastomosen in Verbindung; der einfache Endtheil, statt hinter der V. subclavia aus der Brust zu treten, schlug sich unter derselben auf ihre

vordere Seite, lief vor ihr und der V. anonyma brachioceph. nach oben und bog sich dann hinter die V. jugularis interna, um in den Winkel, den diese Vene mit der Subclavia bildet, sich einzusenken.

Oder die Spaltung in die Endäste kann tief unten beginnen; beide Aeste wenden sich sodann entweder nach der linken Seite (Otto, Pathol. Anat. I, 365) oder, und dies scheint der häufigere Fall zu sein, sie divergiren und der Ast, welcher sich in die Venen der rechten Seite öffnet, nimmt den Trunc. comm. dexter auf (Walther, De ductu thorac. bipartito. Halleri disput. anat. sel. I, 757. Hommel, Commerc. liter. Norimb, 1737, p. 162. Cruikshank, Geschichte und Beschreibung der einsaug. Gefässe. Leipz. 1789, S. 151. Sömmerring, Anat. IV, 583. Otto a. a. O.).

An die Abzweigung eines Theils des Duct. thoracicus zu den Venen der rechten Seite schliesst sich, durch Obliteration oder Nichtentwickelung des linken Ganges, die totale Inversion der Hauptstämme, Mündung des grossen gemeinschaftlichen Stamms auf der rechten, des kleinen auf der linken Seite (J. F. Meckel, Diss. epist. ad Haller. Berol. 1772, p. 30. Haller, Elem. physiol. VII, 223. Cruikshank a. a O. S. 152. Fleischmann, Leichenöffnungen. Erlangen 1815, S. 237. Todd, Cyclopaedia III, 232. Watson, Journ. of anat. VI, 427).

Von Communicationen des Duct. thoracicus mit anderen, als den grossen Halsvenen, welche anzunehmen die älteren Anatomen sehr geneigt waren, ist nur Ein Fall mit der Genauigkeit beschrieben, die keinen Zweifel zulässt. Er ist von Wutzer mitgetheilt (Müll. Arch. 1834, S. 311. Arnold versichert, eine ähnliche Beobachtung gemacht zu haben) und betrifft die Einmündung des Duct. thoracicus in die V. azygos in der Gegend des sechsten Brustwirbels durch zwei nahe übereinander parallel aufsteigende Aeste. Oberhalb derselben war der Duct thoracicus obliterirt. Mag diese Obliteration angeboren oder erworben gewesen sein, so ist es, wie Wutzer bemerkt, nicht wahrscheinlich, dass sich die Verbindungsäste zwischen dem Lymphgefäss und der Vene erst nachträglich, bei eingetretenem Bedürfnisse, gebildet haben sollten.

Lymphdrüsen.

a. Des Kopfs und Halses.

Lymphdr. a. Kopf u. Hals.

1. *Gl. occipitales*, eine bis zwei kleine Drüsen auf der Ursprungssehne des M. trapezius an der oberen Nackenlinie. Vasa afferentia: aus der Scheitel- und Hinterhauptsgegend mit Zweigen der A. occipitalis. Vasa efferentia: zu den Gl. cervic. superficiales.

2. *Gl. subauriculares* [1]), zwei bis drei auf der Insertion des M. sternocleidomastoideus. V. aff. aus der hinteren Ohrgegend, V. eff. zu den Gl. cervicales superfic. und profundae.

3. *Gl. faciales superficiales* [2]), zwei bis vier, über der Spitze und zum Theil in der Substanz der Parotis. V. aff. mit dem oberflächlichen Ast der V. facialis post. aus der Schläfengegend. V. eff. zu den Gl. submaxillares und cervicales superfic.

4. *Gl. faciales profundae* [3]), drei bis sechs, auf dem hinteren Theil des M. buccinator [4]) und der Seitenwand des Pharynx. V. aff. aus der Schläfen- und Sphenomaxillargrube, der Orbita und Nasenhöhle, vom Oberkiefer, Gaumen und Pharynx [5]). V. eff. zu den Gl. cervicales proff. supp.

---

[1]) *Gl. mastoideae. Gl. auriculares postt.* Hyrtl. [2]) *Gl. zygomaticae. Gl. auriculares antt.* Theile. *Gl. parotideae* Cruv. [3]) *Gl. maxillares internae.* [4]) *Gl. buccinatoriae* Cruv. [5]) Nach älteren Angaben auch aus der Schädelhöhle in Begleitung der Vasa meningea media. Arnold zufolge ist die fibröse Hirnhaut lymphgefässlos.

Eine Lymphdrüse sah Tourtual (Neue Unters. über den Bau des menschl. Schlund- und Kehlkopfs. Leipz. 1846. 8. 6) zuweilen nahe der Schädelbasis an einer oder an beiden Seiten zwischen dem M. longus capitis und der rinnenförmig vertieften hinteren Schlundwand; in Einem Falle hatte dieselbe den Umfang einer Sublingualdrüse erreicht und drängte die Schlundwand stark nach vorn.

5. *Gl. linguales*, zwei bis vier hinter einander, zur Seite des M. genioglossus und hyoglossus. V. aff. von der Oberfläche und aus der Substanz der Zunge mit den Venen derselben. V. eff. zu den Gl. cervic. proff. supp.

Nach Bonamy zeichnen sich die Lymphgefässe des Kopfes vor denen der Extremitäten durch geringe Entwickelung der Klappen aus, wodurch es möglich wird, sie in der Richtung vom Stamm gegen die Aeste zu injiciren.

6. *Gl. submaxillares* (Fig. 178, *smx*), acht bis zehn von verschiedenen Dimensionen; sie liegen, bedeckt vom M. subcutaneus colli, grösstentheils an der inneren Fläche des Unterkiefers in dem Winkel, welchen diese Fläche mit dem M. mylohyoideus bildet; vereinzelte kleinere Drüsen rücken auf den Rand des Kiefers und selbst auf die äussere Fläche desselben vor; zuweilen findet sich in der Medianlinie der Submaxillargegend, zwischen den vorderen Bäuchen der beiderseitigen Mm. bivent. mandib., eine kleine Drüse, die als abgeirrte Submaxillardrüse betrachtet werden kann. V. aff. Sie begleiten die V. facialis ant. und entspringen aus denselben Theilen des Gesichts, aus welchen der oberflächliche Ast dieser Vene seinen Ursprung nimmt, ferner aus dem Zahnfleisch des Unterkiefers, aus dem Boden der Mundhöhle und den am Boden der Mundhöhle gelegenen Speicheldrüsen. Sie nehmen ausserdem einen Theil der Vasa efferentia der Gl. faciales superfic. auf. V. eff. Drei bis vier Stämme zu den Gl. cervicales superficiales und proff. supp.

7. *Gl. cervicales superficiales* (Fig. 178, *cvs*[1]), vier bis sechs, längs der V. jugularis ext. zwischen M. subcutaneus colli und sternocleidomastoideus. Die eine oder andere dieser Drüsen kann sich der Mittellinie des Halses nähern oder, seltener, rückwärts auf die Aussenfläche des M. trapezius versetzen. V. aff. Die Lymphgefässe des äusseren Ohrs und der Haut des Halses und Nackens, ferner die Vasa efferentia der Gl. occipitales, subaurienlares, sowie ein Theil der V. effereutia der Gl. faciales superfic. und submaxillaris. V. eff. zu den Gl. cervicales profundae iuff.

8. *Gl. cervicales profundae supp.* (Fig. 178 *cvps*[2]), zehn bis sechszehn an der Zahl, in der Umgebung der Theilungsstelle der Carotis und längs der V. jugularis int. aufwärts bis zur Schädelbasis sich erstreckend; nach vorn nähern sie sich der Gland. thyreoidea, nach hinten der Wirbelsäule. V. aff. Neben den Vasa efferentia der Gl. faciales proff., linguales und eines Theils der Gl. sublinguales empfangen sie die Lymphgefässstämme der Schädelhöhle, einzelne Lymphgefässe aus der Zunge, die Lymphgefässe des Kehlkopfs, der Gland. thyreoidea, des unteren Theils des Pharynx und der tieferen Hals- und Nackenmuskeln. Die Lymphgefässstämme der Schädelhöhle begleiten die Aa. carotis int. und vertebralis und die V. jugularis durch die Oeffnungen des Schädels, durch welche diese Gefässe ein- resp.

[1]) *Gl. jugulares superficiales. Plexus jugularis ext.* [2]) *Gl. jugulares superiores.* Die *Gl. cervicales proff. supp.* und *inff.* werden unter dem Namen *Gl. jugul. intt. s. concatenatae* (*Plexus jugularis int.*) vereinigt.

Fig 178.

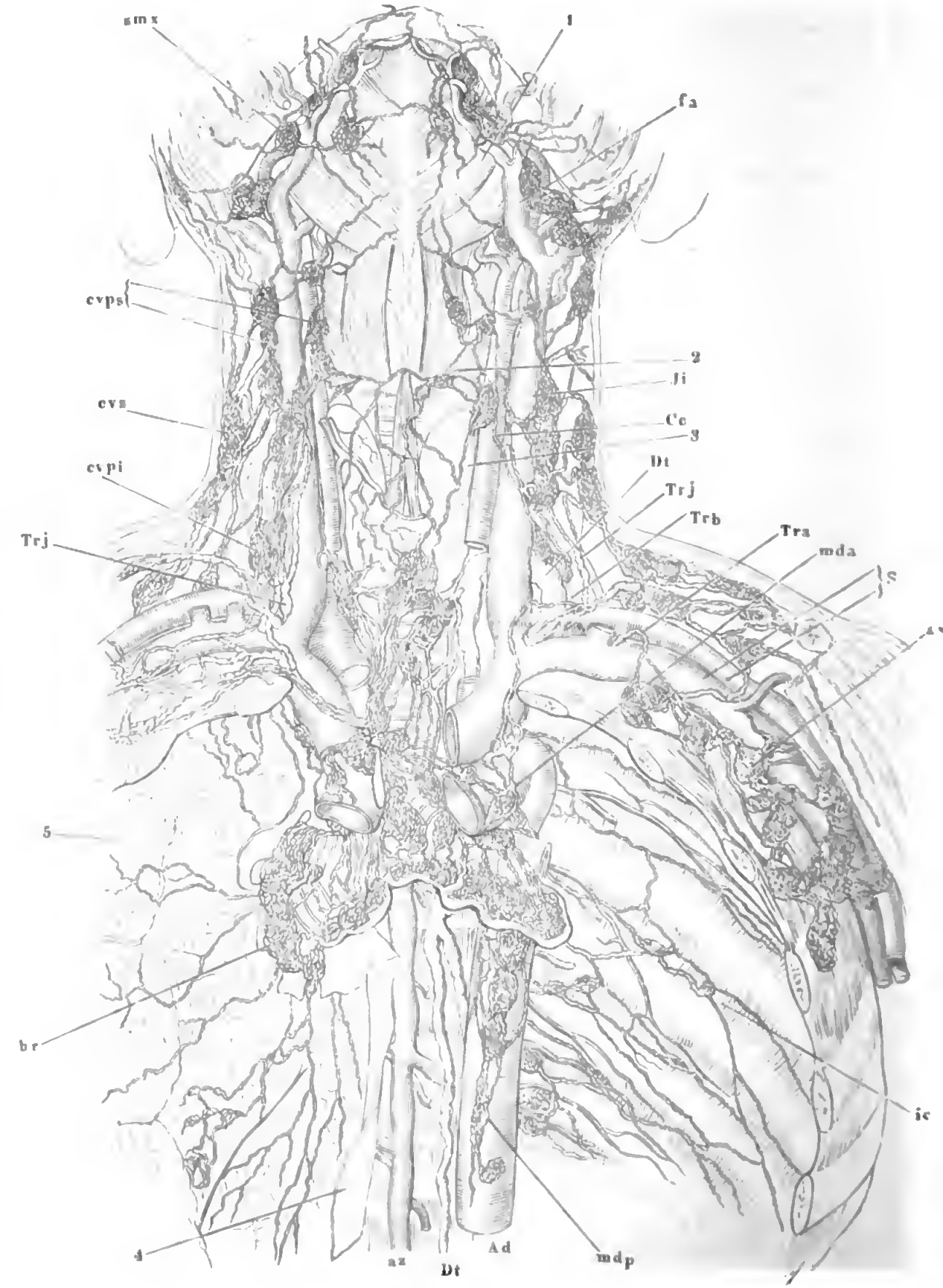

$\frac{1}{2}$

austreten; sie entspringen aus Netzen, welche in der Gefässhaut der Gehirnoberfläche, sowie in den Plexus choroidei der Ventrikel enthalten sind. Die Lymphgefässe der Oberfläche des Gehirns verlaufen im Allgemeinen mit den Venen und vereinigen sich zu grösseren Stämmen an der unteren Fläche des Gross- und Kleinhirns; die Lymphgefässe der Plexus choroidei kommen zu einem Stamme zusammen, der mit der V. cerebri int. comm. verläuft (Arnold). V. eff. zu den folgenden.

9. *Gl. cervicales profundae inff.* (Fig. 178 *crpi*[1]), geringer an Zahl und durchschnittlich kleiner als die gleichnamigen oberen Drüsen, in der Tiefe der Fossa supraclavicularis, auf dem Plexus brachialis und den Mm. scaleni und in dem von der V. jugularis int. und subclavia gebildeten Winkel, seitwärts bis zu den Gl. axillares sich erstreckend. Sie nehmen die sämmtlichen Lymphgefässe des Kopfes und Halses auf, theils direct aus den unteren Regionen der Haut und der inneren Organe des Halses, theils durch Vermittelung der Gl. cervicales proff. superiores. V. eff. Sie vereinigen sich zu dem kurzen Stamm, *Truncus lymphat. jugularis* (Fig. 178 *Trj*), welcher linkerseits in den Duct. thoracicus, rechterseits in den Trunc. lymphat. comm. oder auch gesondert in die V. subclavia oder jugularis int. mündet. Durch Aeste, welche in verschiedenen Richtungen leiten und also den Charakter theils zu- theils ausführender Gefässe haben, stehen die Gl. cervicales proff. inff. mit den Drüsen der Achselgrube und des Thorax in Zusammenhang.

Oft werden durch einige in der Mitte des Halses befindliche Drüsen, *Gl. cervicales mediae* Krause, die Gl. cervic. proff. supp. und inff. zu einer continuirlichen Drüsenkette verbunden. In einem von Mascagni erwähnten Falle begab sich zu einer der unteren Cervicaldrüsen ein Lymphgefässstamm der oberen Extremität, der die V. cephalica begleitete, aber, statt unter dem Schlüsselbein, oberhalb desselben in die Tiefe drang.

b. Lymphdrüsen der Oberextremität.

b Obere Extrem.

1. *Gl. cubitales.* Sie zerfallen in oberflächliche und tiefe; die oberflächlichen, *Gl. cubit. superficiales*[2]), sind die stärkeren und beständigeren und unter diesen wieder ist am beständigsten eine Drüse, welche ihre Lage auf oder dicht über dem medialen Epicondylus hat[3]). Von ihr aus ziehen

[1]) *Gl. jugulares inff. Gl. supraclaviculares.* [2]) *Gl. brachiales superficiales* Theile. [3]) *Gl. cubitalis superficialis* aut. *Ganglion sus-épitrochléen* Sappey. Vergl. J. Dubois, Des ganglions lymphatiques des membres supérieurs. Paris 1853.

Zu Fig. 178 *).

Lymphdrüsen und Lymphgefässe des Halses und der Brust. Die Brusthöhle weit geöffnet und Lunge und Pleura linkerseits entfernt. 1 M. mylohyoideus. 2 M. thyreohyoideus. 3 Gl. thyreoidea. 4 Rechte Lamelle des hinteren Mediastinum. 5 Lunge mit den oberflächlichen Lymphgefässen. *Cc* A. carotis comm. *S* A. und V. subclavia am Uebergang in die A. u. V. axillaris. *Ad* Aorta descendens. *fa* V. facialis aut. *Ji* V. jugularis int. *az* V. azygos. *Dt* Duct. thoracicus. *Trj* Trunc. lymphat. jugularis. *Trb* Tr. lymph. bronchiomediastinus. *Tra* Tr. lymph. axillaris. *smx* Gl. lymphat. submaxill. *crs* Gl. l. cervicales supertic. *crps, crpi* Gl. l. cervicales proff. supp. und inff. *ax* Gl. l. axillares. *ic* Gl. l. intercost. *mda* Gl. l. mediastinae antt. auf dem Arcus aortae. *mdp* Gl. l. mediast. postt. *br* Gl. bronchiales. *) Nach Bourgery u. Jacob.

zuweilen noch ein paar kleine Drüsen die V. basilica entlang. *Gl. cubitales profundae* liegen, zwei bis fünf an der Zahl, über dem Ellenbogengelenk, selten höher aufwärts um die Vasa brachialia (Fig. 76 *) [1]).

Nur ausnahmsweise kommen schon am Unterarm im Verlaufe der die A. radialis oder ulnaris begleitenden Lymphgefässe Lymphdrüsen, *Gl. antibrachii*, vor.

2. *Gl. axillares.* Eine Gruppe von zehn bis zwölf, meist ansehnlichen Drüsen, welche, gedeckt von der Fascie, in dem Fett der Achselgrube auf und zwischen den diese Grube durchsetzenden Gefäss- und Nervenstämmen zerstreut sind (Fig. 179, *ax*). Die grössten liegen unter dem M. pectoralis minor; an diese reihen sich nach oben einige, in der Furche zwischen M. pectoralis maj. und deltoideus befindliche Drüsen [2]), welche die Verbindung mit den Gl. cervicales proff. inff. vermitteln; abwärts schliessen sich drei bis vier unbeständige Drüsen, *Gl. subscapulares* [3]), an, die die in der Tiefe der Achselgrube absteigenden Vasa subscapularia begleiten.

Die zuführenden Gefässe der Achseldrüsen stammen von der oberen Extremität und von dem oberen Theil der vorderen und hinteren Rumpfwand, vorn von der Nabel-, hinten von der Lendengegend an. Die Lymphgefässe der oberen Extremität werden, wie erwähnt, in oberflächliche und tiefe unterschieden. Die oberflächlichen beginnnen an den Spitzen der Finger mit einem dichten Netz, aus welchem für jeden Fingerrand in der Regel je zwei Gefässe hervorgehen; über den unteren Theil des Vorderarms sind die Stämme ziemlich gleichmässig vertheilt, gegen das Ellenbogengelenk aber wenden sich die Gefässe der Rückseite, nach beiden Seiten divergirend und die Ränder des Vorderarms umkreisend, der Beugeseite zu, wobei, im Gegensatz zu den Hautvenen, die Mehrzahl dem ulnaren Rande zustrebt. Je nachdem die Gl. cubitales mehr oder minder zahlreich sind, convergirt gegen dieselben ein grösserer oder kleinerer Theil der ulnaren Lymphgefässstämme des Armes; ihre Vasa efferentia begeben sich zu den Achseldrüsen, zu welchen die übrigen und die dem Radialrande näheren Gefässe direct gelangen, die meisten mit der V. basilica hinter der Sehne des M. pectoralis major, einige mit der V. cephalica in der Furche zwischen M. pectoralis und deltoideus; zu den letzteren gesellen sich die Lymphgefässe der Schultergegend, welche quer oder schräg aufsteigend über den M. deltoideus verlaufen.

Die Lymphgefässe der vorderen und Seitenfläche der oberen Rumpfhälfte mit Einschluss der Mamma ziehen schräg über den M. serrat. ant. und pectoralis maj. der Achselgrube zu und durchsetzen zuweilen auf diesem Wege einige Lymphdrüsen, welche sogleich näher bezeichnet werden sollen. Aus der Mamma entspringen oberflächliche und tiefe Lymphgefässe, jene, drei oder vier Stämmchen, mit einem äusserst feinen Netz im Umkreis der Brustwarze, diese, die stärkeren und zahlreicheren, zwischen den Läppchen der Drüse; beide vereinigen sich am lateralen Rande der Drüse zu sechs bis acht Stämmen, welche in Eine oder in zwei bis drei der tieferen Achseldrüsen eintreten. Von den Lymphgefässen des Rückens gehen die oberen

[1]) Die vom Ellenbogen entfernteren Drüsen werden auch *Gl. brachiales* oder *humerariae* genannt. [2]) *Gl. infraclaviculares* aut. [3]) *Gl. scapulares s. dorsales.*

ab-, die unteren mehr und mehr aufsteigend, die mittleren quer um die Sehnen des M. latissimus dorsi und teres maj. zur Achselgrube.

Nach Sappey haben die Lymphgefässe der hinteren Fläche des Halses und Rumpfes die gemeinsame und merkwürdige Eigenthümlichkeit, dass die der rechten Seite links von der Mittellinie und umgekehrt entspringen, die Gefässe beider Seiten einander also in der Mittellinie kreuzen.

Die Vasa efferentia der Gl. axillares ergiessen sich, zu einem *Truncus lymphaticus axillaris* vereinigt, oder mit zwei bis drei besonderen Stämmen in den Hauptstamm des Lymphgefässsystems oder direct in einen der grossen Halsvenenstämme (Fig. 179, *Tra*).

c. Lymphdrüsen des Thorax.

c. Thorax.

1. An der äusseren Fläche des Thorax kommen unbeständige *Gl. thoracicae* [1]) *superfic.* und *profl.* vor, jene in einer Reihe am unteren Rande des M. pectoralis [2]), diese längs den Vasa thoracica longa. Sie unterbrechen den Lauf einiger der oberflächlichen Lymphgefässe des Bauches und der Brust, deren eigentliches Ziel die Achseldrüsen sind. Die gleiche Bedeutung hat eine *Gl. epigastrica*, welche in Mascagni's Abbildung am unteren Rande des Thorax auf der zweiten Inscription des M. rectus abdominis liegt.

2. *Gl. sternales* [3]), acht bis zehn, in der Regel Eine für jeden Intercostalraum, umgeben vom Schwertfortsatz an, neben dem sie in der Scheide des M. rectus abdominis eingeschlossen sind, die A. und V. mammariae intt. und reihen sich aufwärts an die Gl. cervicales inff. an. V. aff. Vom M. rectus abdom., vom vorderen Theil des Zwerchfells und der Intercostalräume und mittelst Durchbohrung der Brustwand, vom medialen Rande der Mamma. V. eff. Theils rückwärts zu den Gl. mediastinae antt., theils von den obersten Drüsen aufwärts direct in die Hauptlymphgefässstämme und ausnahmsweise selbst in die Venenstämme des Halses (Cruveilhier).

3. *Gl. intercostales* (Fig. 179 *ic*), kleine, vereinzelt in der Gegend der Rippenköpfchengelenke, ausnahmsweise weiter vorn zwischen beiden Intercostalmuskeln gelegene Drüsen. V. aff. Aus dem Wirbelcanal, den tiefen Rückenmuskeln, den Intercostalmuskeln und der inneren Auskleidung des Thorax, zu den untersten Drüsen auch vom Zwerchfell. V. eff. Der Regel gemäss in den Duct. thoracicus; doch vereinigen sich die V. efferentia der oberen Intercostaldrüsen rechterseits häufiger mit den V. efferentia der Bronchialdrüsen zu einem gemeinschaftlichen Stamm, dem *Truncus bronchiomediastinus dexter*. Auch mit den Gl. mediastinae postt. gehen sie Verbindungen ein.

4. *Gl. mediastinae antt.* Vor dem Pericardium, die unteren drei bis vier dicht über dem Zwerchfell [4]), die oberen acht bis zehn vor dem Aortenbogen (Fig. 179 *mda*) und der V. anonyma sin. V. aff. Nebst den Vasa efferentia der Sternaldrüsen die Lymphgefässe eines grossen Theils der Le-

---

[1]) *Gl. pectorales.* [2]) Mascagni a. a. O. Taf. XXV, 68. [3]) *Gl. substernales. Gl. anteriores s. praesternales* Sappey. *Gl. mammariae* Cruv. [4]) *Gl. mediast. inferiores s. diaphragmaticae* Sappey.

Fig. 179.

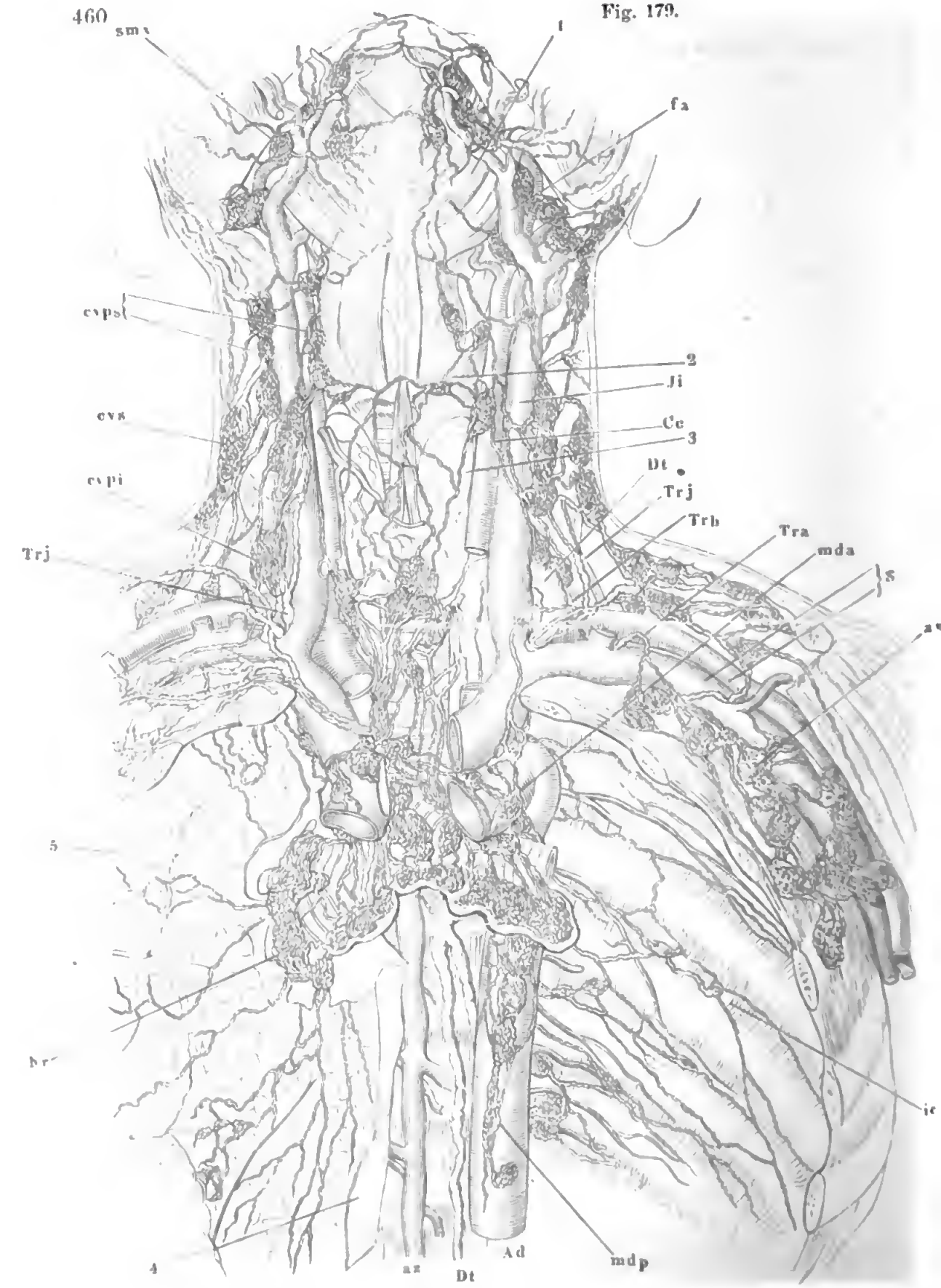

$\frac{1}{2}$

Erklärung siehe Fig. 178.

ber, der vorderen Hälfte des Zwerchfells, der Thymus, des Pericardium und des Herzens [1]). Von den Lymphgefässen der Leber sind es die der convexen Fläche des rechten Lappens, welche im Lig. suspensorium und triangulare dextr. aufwärts gehen und neben dem Ursprung der Sternalportion des Zwerchfells in die Brusthöhle treten. Die Lymphgefässe der vorderen Hälfte des Zwerchfells sammeln sich auf der convexen Fläche desselben in zwei oder mehr gegen das Brustbein convergirende Stämme, die Lymphgefässe des Herzens endlich verlaufen in den Furchen desselben mit den Vasa coronaria und gehen mit den grossen Arterienstämmen aus dem Pericardium hervor und in die vorderen Mediastinaldrüsen, zum Theil aber auch unmittelbar in den Duct. thoracicus über. V. eff. Zum Truncus lymphat. comm. dexter und sinister.

5. *Gl. mediastinae postt.* Acht bis zwölf, längs der Aorta thoracica. V. aff. Sie kommen vom Oesophagus, von der hinteren Wand des Pericardium und dem hinteren Theile des Zwerchfells, einzeln auch von dem rechten Rande der Leber; die letzteren dringen zwischen den Rippen und den unteren Rippenursprüngen des Zwerchfells in die Brusthöhle, kehren aber zuweilen durch den Hiatus aorticus in die Bauchhöhle zurück. Die Communication zwischen den vorderen und hinteren Lymphgefässen des Zwerchfelles vermitteln feine, gestreckte, zwischen den Sehnenbündeln des Centrum tendineum eingebettete Lymphcanäle, Spaltengefässe Klein und Sanderson [2]), die auch mit den Lymphgefässen der abdominalen Fläche des Zwerchfells in Verbindung stehen. V. eff. Direct in den Duct. thoracicus oder in Bronchialdrüsen.

6. *Gl. bronchiales* (Fig. 179, *br*) [3]). Man unterscheidet kleinere [4]), welche in ansehnlicher Zahl im Hilus der Lunge die Bronchialäste umgeben, und grössere [5]), zwanzig bis dreissig, die vorzugsweise an der Theilungsstelle der Trachea angehäuft sind und sich auf die Bronchi und den unteren Theil der Trachea [6]) erstrecken. Vor allen anderen Lymphdrüsen zeichnen sie sich durch die reichliche Pigmentirung aus, die sich aber erst von einem gewissen Lebensalter an, meistens noch vor der Pubertät, entwickelt. V. aff. Sie stammen vorzugsweise aus den Lungen und zwar von der Oberfläche und aus dem Parenchym derselben. Die oberflächlichen Lymphgefässe der Lunge liegen in den Zwischenräumen der Läppchen und hängen netzförmig zusammen, die tiefen begleiten die Verästelungen der Bronchien. Oberflächliche und tiefe vereinigen sich im Hilus der Lunge so, dass die oberflächlichen durch die tiefen abfliessen [7]). Ausser von der Lunge nehmen die Bronchialdrüsen Gefässe von der Trachea und der hinteren Wand des Herzens, sodann Vasa efferentia der Gland. mediastinae postt. auf. Die V. efferentia der Bronchialdrüsen gehen linkerseits für sich oder im An-

---

[1]) Bei Thieren ziehen nach Skwartzoff (a. a. O.) die vom Herzen kommenden Lymphgefässe durch kleine Drüsen, welche auf der Umschlagsstelle des Pericardium und zwischen Aorta und Trachea liegen. [2]) Med. Centralbl. 1872. Nr. 2. [3]) *Gl. pulmonales. Gl. Vesalianae.* [4]) *Gl. pulmonicae.* [5]) Die Bronchialdrüsen im engeren Sinn. [6]) *Gl. tracheales.* [7]) So verhält es sich nach Wywodzoff (a. a. O.) beim Menschen und Hunde. Beim Pferde geht nur ein Theil der oberflächlichen Lymphgefässe der Lunge in die tiefen über, während ein anderer Theil sich in Stämme sammelt, die auf der Oberfläche des Organs verlaufen und über den hinteren Rand zur Wurzel desselben umbiegen.

schluss an Vasa efferentia der Sternal- und Mediastinaldrüsen zum Duct. thoracicus, oder sie bilden, wie auf der rechten Seite, Einen Stamm, den bereits erwähnten Truncus bronchomediastinus (Fig. 179, *Trb*), dem sich die Vasa efferentia der übrigen in der rechten Thoraxhälfte gelegenen Drüsen anschliessen.

d. Lymphdrüsen der Unterextremität.

d. Untere Extr.

1. *Gl. popliteae.* Ein paar unbeständige, kleine Drüsen, innerhalb der Kniekehle in die tiefen, die V. poplitea begleitenden Lymphgefässe eingeschaltet. Zu ihnen treten zwei bis drei der oberflächlichen Stämmchen des Unterschenkels, welche vom lateralen Fussrande stammen, hinter dem äusseren Knöchel sich der V. saphena parva beigesellen und mit ihr die Fascie des Unterschenkels durchbohren.

Mascagni bildet (a. a. O. Taf. VI. Fig. 2, 25) eine Drüse ab, welche im oberen Drittel des Unterschenkels zur Seite der Vasa tibialia antt. auf dem Lig. interosseum ruht. Sie wird als *Gland. tibialis* (*Gl. tibialis ant.*) aufgeführt, scheint aber sehr selten zu sein, da sie keinem der späteren Beobachter wieder begegnete.

2. *Gl. inguinales superficiales* (Fig. 176, Fig. 180, *igs*). Umgeben im subcutanen Bindegewebe der Leistenbeuge die Einmündung der V. saphena magna in die V. cruralis und erstrecken sich an der Vorderfläche des Schenkels abwärts, selten bis zur Spitze des Dreiecks, welches der M. sartorius mit dem oberen Rande des M. adductor long. bildet. Man zählt sechs bis dreizehn, die bald mehr zerstreut, bald in einem dichten Convolut liegen; ihre Zahl steht im umgekehrten Verhältniss zur Grösse der einzelnen. V. aff. Sie treten radienförmig von allen Seiten an die Drüsen heran, von unten her die oberflächlichen Lymphgefässe der Unterextremität, von oben die der unteren Partie des Unterleibs, vom lateralen Rande die Lymphgefässe der Gesässgegend, vom medialen die der Perinealgegend und der äusseren Genitalien. Die oberflächlichen Lymphgefässe der unteren Extremität verhalten sich an den Zehen und dem Fuss, wie die entsprechenden Gefässe der oberen. Aus den Netzen des Fussrückens und der Sohle entspringen zahlreiche Stämme, welche sich vorzugsweise um die beiden Knöchel sammeln, schon am Unterschenkel von der lateralen Fläche über die vordere scharfe Kante der Tibia schräg medianwärts aufsteigen und an der medialen Fläche des Oberschenkels gegen den Schenkelbogen convergiren, wobei die Lymphgefässe des oberen medialen Theils des Oberschenkels denselben fast horizontal umkreisen. Die an der vorderen Bauchwand absteigenden Gefässe verlaufen in einer um so mehr der horizontalen sich nähernden Richtung, je weiter ihr Ursprung sich von der Linea alba entfernt; ihre Ursprünge reichen über die Ursprünge der zu den Achseldrüsen aufsteigenden Lymphgefässe hinauf und kreuzen sich mit denselben. An die untersten Lymphgefässe der Bauchwand schliessen sich die der Gesässgegend unmittelbar an; sie ziehen fast horizontal, die grosse Mehrzahl an der lateralen, einige auch an der medialen Fläche des Schenkels nach vorn; den letzteren schliessen sich die Lymphgefässe des Perineum an. Was die Lymphgefässe der Genitalien betrifft, so kommen aus dem Netze des Praeputium und der Glans

penis, mit welchem die Lymphgefässe der Uretralschleimhaut zusammenfliessen, Stämmchen hervor, welche jederseits neben dem Praeputium einen kleinen Plexus [1]) bilden. Von diesem gehen einige stärkere Gefässe aus, die sich alsbald zur Medianfurche der Rückseite des Penis wenden und an der Wurzel desselben gegen die Vorderfläche des Schenkels umbiegen, um in eine oberflächliche Inguinaldrüse, nicht immer in die zumeist medianwärts gelegene, einzutreten (Fig. 179). Die Lymphgefässe des Scrotum, 6 bis 8 Stämmchen, die zuerst aufwärts und dann am Schenkel in aufwärts convexen Bogen seitwärts gehen, senken sich fast regelmässig in eine der medialen Drüsen.

Beim Weibe sendet das Lymphgefässnetz, welches in der Schleimhaut der Labia und der Nymphen ausgebreitet ist und mit den Lymphgefässnetzen der Vagina zusammenhängt, mehrere Stämmchen aus, die unter der Haut der äusseren Fläche der Labia zu den Inguinaldrüsen vordringen. Auf diesem Wege anastomosiren sie mit den das Lig. uteri teres begleitenden Lymphgefässen. V. eff. Durch dieselben verbinden sich die oberflächlichen Inguinaldrüsen untereinander und mit den tiefen.

3. *Gl. inguinales profundae* (Fig. 180, *igp*). Unter dem oberflächlichen Blatt der Schenkelfascie (Mskl. S. 330) in der Nähe des inneren Schenkelrings auf und neben den Stämmen der Schenkelgefässe. Eine dieser Drüsen hat eine besondere Bedeutung dadurch, dass sie, an der medialen Seite der V. cruralis gelegen, zum Verschluss des inneren Schenkelringes beiträgt. Die Zahl der tiefen Inguinaldrüsen beträgt im Ganzen drei bis vier und steigt nur ausnahmsweise bis auf sieben. V. aff. Die tiefen Lymphgefässe der unteren Extremität, einige der die A. und V. epigastrica und circumflexa ilium begleitenden Stämmchen (Cruveilhier) und die V. efferentia der oberflächlichen Inguinaldrüsen. V. eff. Zu den Gl. iliacae; die meisten durch den Schenkelring, einige an der vorderen und lateralen Seite der A. cruralis.

e. Lymphdrüsen der Beckenhöhle [2]).

1. *Gl. iliacae (I)* [3]). Drei bis fünf ansehnliche Drüsen, längs den Aa. und Vv. iliaca und anouyma iliaca, die unterste in der Regel unmittelbar über dem Schenkelring; sie kann die Stelle der obersten tiefen Ingninaldrüse vertreten und es kann zweifelhaft werden, ob die den Schenkelring verschliessende Lymphdrüse der einen oder anderen Gruppe zugetheilt werden soll. V. aff. Die V. efferentia der Inguinaldrüsen, und die grösstentheils mit den Aa. und Vv. epigastrica und circumflexa ilium verlaufenden tiefen Lymphgefässe der Bauch- und Beckenwand. V. eff. Zu den Gl. lumbales; ausserdem senden sie Verbindungsäste zu den übrigen Lymphdrüsen des Beckens. e. Beckenhöhle.

Am oberen Rande des Darmbeins liegen zuweilen eine bis drei kleine Drüsen, *Gl. iliacae supp.*, welche von den absteigenden tiefen Gefässen der Bauchwand durchsetzt werden.

---

[1]) *Plexus lateralis frenuli* Panizza. [2]) *Gl. pelvinae* Cruv. *Plexus iliacus communis* Arnold. [3]) *Gl. iliacae externae s. anteriores.*

Fig. 180 *).

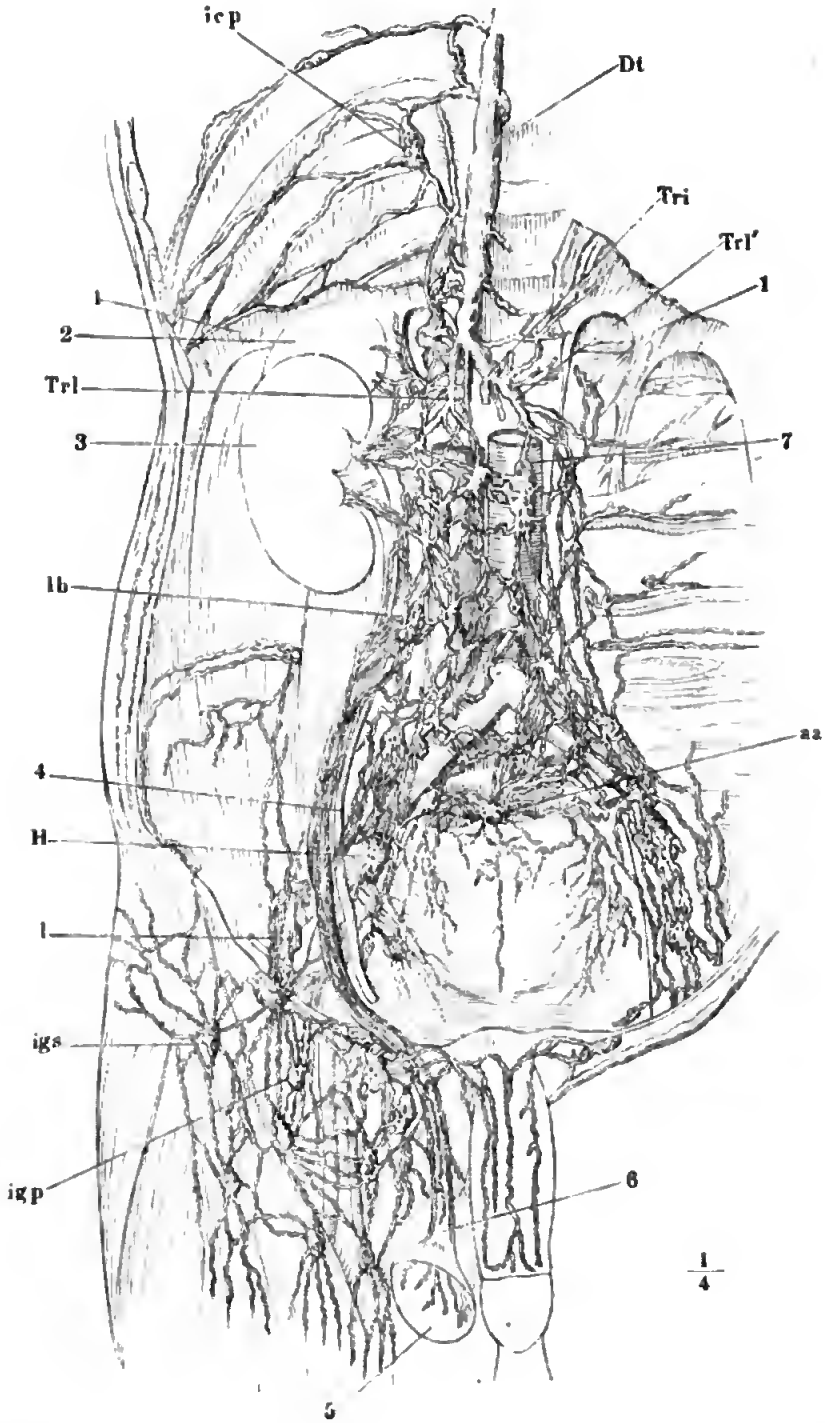

Lymphdrüsen der unteren Körperhälfte. 1 Vertebraltheil des Zwerchfells, über dem Ursprung abgeschnitten. 2 Nebenniere. 3 Niere. 4 Ureter. 5 Testikel. 6 Samenstrang. *Dt* Duct. thoracicus. *Tri* Truncus lymphat. intestinalis. *Trl*, *Trl'*, Rechter und linker Tr. lymph. lumbalis. *sa* Gl. sacrales. *icp* Gl. intercost. postt. *igp*, *igs* Gl. inguinales proff. und superfic. *I* Gl. iliacae. *H* Gl. hypogastricae. *lb* Gl. lumbales.

*) Nach Beau und Bonamy.

2. *Gl. hypogastricae (H)* [1]). Neun bis zwölf, an der Seitenwand des Beckens, um die A. und V. hypogastrica und deren Aeste, die grössten im oberen Theil der Incisura ischiad. major. V. afferentia derselben sind: 1. Die V. efferentia der Gl. iliacae. 2. Tiefe Lymphgefässe aus den Muskeln an der Vorder- und Rückseite des Beckens, jene die A. und V. obturatoria, diese die Aa. und Vv. glutea und ischiadica begleitend; die letzteren sind zuweilen durch (sechs bis acht) kleine Drüsen, die zwischen den Mm. glutei und in der Incisura ischiadica liegen, unterbrochen. 3. Lymphgefässe aus dem Bereich der A. und V. pudenda int., vom After, Perineum, dem hinteren Theil des Scrotum und der Labia majora und von den cavernösen Körpern der Genitalien. 4. Die Lymphgefässe der Blase, mit denen sich die der Samenblase (des unteren Theils der Vagina) vereinigen; sie ziehen in grosser Zahl unter dem Peritonealüberzug der Blase vorzugsweise transversal und begegnen mitunter kleinen Lymphdrüsen, die an der Seitenwand (Sappey) oder am Scheitel (Cruveilhier) der Blase liegen. 5. Lymphgefässe vom oberen Theil der Vagina und dem Cervicaltheil des Uterus; auch diese durchsetzen zuweilen eine oder mehrere sehr kleine Drüsen zur Seite des Fornix vaginae (Lucas-Championnière [2]). V. eff. Zu den Gl. lumbales.

Cruveilhier beschreibt als *Gl. foraminis obturatorii* eine constant an der inneren Mündung des Can. obturatorius gelegene, ziemlich starke Lymphdrüse, die er bei Krankheiten des Uterus häufig verhärtet oder entzündet gefunden habe.

3. *Gl. sacrales (sa)* in der Aushöhlung des Kreuzbeins, die kleineren an den Seiten, vier bis fünf stärkere dem Promontorium gegenüber zwischen den Platten des Mesorectum. V. aff. Vom Rectum, der hinteren Beckenwand und dem unteren Theil der Wirbelhöhle. V. eff. Zu den Gl. lumbales.

f. Lymphdrüsen der Bauchhöhle.

f. Bauchhöhle.

Man theilt sie in drei Gruppen oder Plexus, die *Gl. lumbales, mesentericae* und *coeliacae*, welche im Wesentlichen den Gebieten der paarigen Aeste der Aorta, der Aa. mesentericae und der A. coeliaca entsprechen. Ausnahmen bestehen insofern, als die Reihe der Gl. lumbales am unteren Ende Lymphgefässe vom Colon empfängt und am oberen ohne Grenze in die Gl. coeliacae übergeht und durch ein- und austretende Stämme mit ihnen verbunden ist [3]).

1. *Gl. lumbales* (Fig. 180, *lb*). Sie liegen in drei unregelmässigen Reihen, einer mittleren und zwei seitlichen, vielfach untereinander zusammenhängend, an der hinteren Wand der Bauchhöhle, die mittleren [4]), grösseren,

---

[1]) *Gl. iliacae intt. Gl. pelvinae.* [2]) Lymphatiques utérins et lymphangite utérine. Paris 1870, p. 13. [3]) In der Eintheilung und Benennung dieser Drüsen folge ich C. Krause. Andere Autoren (Theile, Arnold) verstehen unter *Gl. coeliacae* die grösseren, den Stamm der Aorta und den Ursprung der A. mesenterica und coeliaca bedeckenden Drüsen mit Einschluss der innersten Reihe der Mesenterialdrüsen, als den Sammelplatz der äusseren Mesenterial- wie der übrigen Lymphdrüsen der unpaaren Baucheingeweide. Dieselbe Drüsengruppe ist es, welche Sappey als *susaortiques* bezeichnet. Die eigenthümliche Function, welche die Mesenterialdrüsen während der Verdauung ausüben, rechtfertigt die von Krause eingeführte Trennung. [4]) *Gl. lumbales aorticae* Cruv.

an der Bifurcation und um den Stamm der Aorta, die seitlichen [1]) zwischen den Querfortsätzen der Bauchwirbel, wenigstens eine für jeden Wirbel und im Ganzen 20 bis 30. V. aff. Die V. efferentia der sämmtlichen Drüsengruppen des Beckens und mittelbar der Inguinaldrüsen, die tiefen Lymphgefässe der hinteren Bauchwand, der Rückenmuskeln, des entsprechenden Theils der Wirbelsäule und Wirbelhöhle und der unteren Fläche des Vertebraltheils des Zwerchfells, ferner die Lymphgefässe der Flexura sigmoidea, der paarigen Bauch- und eines Theils der Beckeneingeweide. Die Lymphgefässe der Flexura sigmoidea sind zwischen den Platten ihres Mesenterium eingeschlossen und gleichen den Lymphgefässen der übrigen Theile des Dickdarms darin, dass sie dicht am angeheften Rande des Darms von Lymphdrüsen (*Gl. mesocolicae*) aufgenommen werden, aus welchen sie an Zahl vermindert wieder hervorgehen. Im weiblichen Körper treten mit den Lymphgefässen des Ovarium und Oviducts, die in den Ligg. lata verlaufen, die oberflächlichen und tiefen, in mehrere Schichten vertheilten Lymphgefässe des Uterinkörpers in dem Winkel zwischen Uterus und Oviduct zusammen. Die Stämme begleiten die A. spermatica zu den mittleren Lumbaldrüsen. Alle diese Lymphgefässe erreichen in der Schwangerschaft ein sehr bedeutendes Kaliber und sind, wenn sie sich in Folge von Entzündungen nach der Entbindung mit Eiter füllen, leicht nachzuweisen. Die Lymphgefässe des Testikels (s. oben S. 436) bilden einen Bestandtheil des Samenstranges (Fig. 180, 6) und folgen in der Bauchhöhle ebenfalls der A. spermatica. Die Lymphgefässe der Nieren, oberflächliche und tiefe, welche am Hilus zusammenmünden und die Lymphgefässe der Nebennieren aufnehmen, verlaufen mit den Blutgefässen der Niere zu den oberen Lumbaldrüsen (Fig. 180) V. eff. Sie vereinigen sich jederseits zum Truncus lumbalis (*Trl*), der als Wurzel des Duct. thoracicus oben (S. 451) beschrieben wurde.

2. *Gl. mesentericae* [2]). Sie sitzen in grosser Zahl (man giebt 100 bis 200 für den Dünndarm, 20 bis 50 für den Dickdarm an) zwischen den Platten des Mesenterium, meistens innerhalb der von den Blutgefässarkaden umschlossenen Maschen (Fig 181). Im oberen Theil des Mesenterium sind sie in drei Reihen geordnet, in welchen, vom Darm gegen die Wurzel des Mesenterium, die Zahl der Drüsen ab-, die Grösse zunimmt. Die Drüsen der äussersten Reihe sind 3 bis 5 Ctm. vom Darm entfernt, die innersten umgeben den Stamm der A. mesenterica sup.; die Drüsen der ersten und zweiten Reihe sind vereinzelt, die der dritten [3]) so dicht gehäuft, dass sie oft nur eine einzige Masse zu bilden scheinen. Je weiter abwärts, um so spärlicher werden die Drüsen und um so näher rücken sie dem Darm. Schon am unteren Ende des Ileum liegen sie in einfacher Reihe am angehefteten Rande, ja theilweise unter der Serosa des Darms. Die gleiche Anordung zeigen die Drüsen des Colon (*Gl. mesocolicae*) und nur dem Cöcum gegenüber findet eine Ausnahme Statt, indem in einiger Entfernung von den dem Darm nächsten kleinen Drüsen eine zweite Gruppe von bedeutenderem Volumen [4])

---

[1]) *Gl. lumbales transversariae* Cruv. [2]) *Gl. mesaraicae.* [3]) *Gl. duodenales* Cruv. [4]) *Gl. iliocolicae* Cruv.

folgt (Fig. 181), welche die aus den Drüsen der ersten Reihe austretenden Lymphgefässe aufnimmt.

Eine histologische Eigenthümlichkeit der Mesenterialdrüsen beruht in der reichlichen Entwickelung der Marksubstanz, die in den Axillar- und Inguinaldrüsen auf einen schmalen Streifen reducirt ist. Die Lymphgefässplexus, aus welchen schliesslich die Vasa efferentia hervorgehen, ragen von Fett, Bindegewebe und stärkeren Blutgefässen umgeben in den letztgenannten Drüsen tief in das Innere; an den Mesenterialdrüsen liegen diese Gebilde (Hilusstroma) fast ganz ausserhalb der Drüse (His).

Die Vasa afferentia der Mesenterialdrüsen sind die Lymphgefässe des Dünndarms [1]) und des Colon bis zur Flexura sigmoidea, deren Ursprung und Verlaufsweise oben angegeben ist. Vasa efferentia schickt die Eine

Fig. 181.

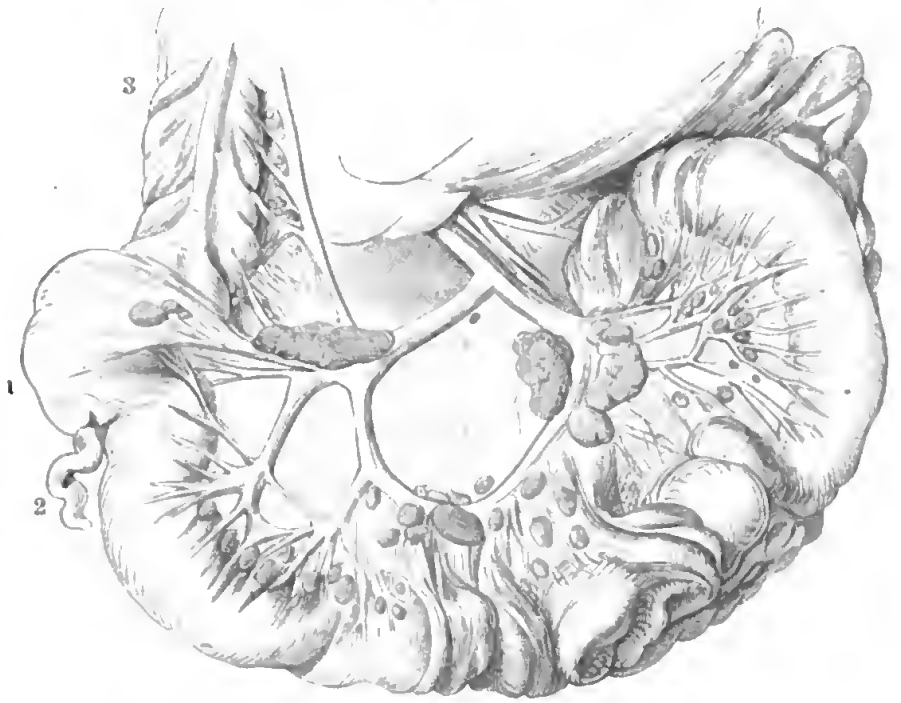

Mesenterialdrüsen. 1 Cöcum. 2 Proc. vermif. 2 Colon sin.

Drüsenreihe der anderen zu, bis sich die der innersten in dem ein- oder mehrfachen *Truncus intestinalis* (Fig. 180, *Tri*), einer Wurzel des Duct. thoracicus, sammeln.

3. *Gl. coeliacae*, 16 bis 20, vor der Aorta, über dem Ursprung der A. mesenterica sup., zwischen und hinter den Platten des Mesocolon transversum und des Lig. gastrohepaticum. Diese Drüsen bekommen ihre Lymphgefässe von einem Theil der Leber, vom Magen und der oberen Hälfte des Duodenum, vom Pancreas und der Milz, oder vielmehr sie nehmen die Vasa efferentia kleinerer Drüsen auf, zu welchen sich die Lymphgefässe jener Organe als zuführende verhalten. Solche Drüsen sind 1) *Gl. hepaticae* im Lig. hepatico-duodenale vor der V. portarum. 2) *Gl. gastro-epiploicae supp.* (vier

[1]) *Vasa chylifera. V. lactea.*

bis sechs) und *inff.* (sechs bis acht) [1]) zwischen den Peritonealplatten an der oberen und unteren Curvatur des Magens, vorzugsweise in der Nähe seiner Mündungen. 3) *Gl. splenico-pancreaticae*, acht bis zehn, im Hilus der Milz und längs der A. und V. lienalis. Zu den Gl. hepaticae gelangen die in der Querfurche der Leber austretenden tiefen Lymphgefässe in Verbindung mit den oberflächlichen der unteren Fläche und mit den Lymphgefässen der Gallenblase. Die Lymphgefässe der oberen Fläche des linken Leberlappens — die des rechten wenden sich der Brusthöhle zu — gehen im Lig. triangulare sin. gegen den Magen, um mit den von der oberen Curvatur des Magens stammenden Gefässen sich zu vereinigen. In den Magenwänden ziehen nämlich die Lymphgefässstämmchen, die, wie in der Darmwand, aus oberflächlichen und tiefen Netzen entspringen, nach drei verschiedenen Richtungen. Ein Theil steigt in beiden Wänden gegen die obere Curvatur auf und neigt sich, die *Gl. gastro-epiploicae supp.* durchsetzend, zugleich der Cardia zu; ein anderer Theil verläuft gegen die untere Curvatur und durchzieht die *Gl. gastro-epiploicae inff.* in der Richtung gegen den Pylorus; eine dritte Gruppe wendet sich vom Blindsack her gegen die Milz und tritt in die im Hilus dieser Drüse gelegenen Lymphdrüsen ein. Die vereinigten Lymphgefässe von der oberen Curvatur des Magens und der oberen Fläche des linken Leberlappens steigen hinter dem Pancreas zu den Gl. coeliacae herab; die Lymphgefässstämme der unteren Curvatur senken sich zwischen Pylorus und Pancreas in die Tiefe und gelangen über den oberen Rand des Pancreas zu den an dessen Rückseite befindlichen Drüsen; die Lymphgefässe der Milz (auf deren Beschreibung in der Eingeweidl. S. 584 ich verweise) und des Blindsacks des Magens begleiten vom Hilus der Milz an die Blutgefässe dieses Organs und nehmen auf dem Wege längs dem Pancreas dessen Lymphgefässe auf.

Die Vasa efferentia der Gl. coeliacae haben Theil an der Bildung des Truncus lymphaticus intestinalis, stehen aber, wie erwähnt, auch mit den oberen Lumbaldrüsen in Zusammenhang.

---

[1]) *Gl. gastricae* Cruv.

Alphabetisches Sachregister.

(Die durch gesperrte Schrift ausgezeichneten Namen sind im Text, die übrigen (Synonyme) in den Noten zu finden. Die cursiven Ziffern beziehen sich auf Varietäten).

A.

Ampulla chyli 451.
Angulus venosus 341.
Annuli fibrosi atrioventriculares 15.
Annulus interauricularis 8.
— valvulosus 10.
— Vieussenii 8.
Aorta 78.
— abdominalis 80, 161, *291.*
— adscendens 78, 85, *215.*
— descendens 78.
— thoracica 80, 157, *290.*
Apex cordis 36.
Aquaeductus temporalis *413.*
Arcade musculaire sup. 13.
Arcus aortae 78, 88, *216.*
Arcus art. subclaviae 118.
— arteriosus 164.
— dorsalis pedis 202.
— epiploicus magnus 166.
— hilicus 170.
— palpebrales 112.
Arcus plantaris 208, *319*, *325.*
Arcus semicircularis temporalis 106.
— tarseus 202.
Arcus tarsi 112.
— thyreo-cartilagineus etc. der A. thyreoid. sup. 95.
Arcus venosus ant. 366.
Arcus venosus digitalis 370.
Arcus venosus juguli 366.
Arcus venosus marginalis 370.
Arcus venosus medius 366.
Arcus volaris prof. 156, *289.*
— — subl. 155, *288.*
Art. abdominalis 187.
— — ext. 190.
A. abdominalis subcutanea Halleri 190.
A. acetabuli 192.
— adiposa 86.
— — ima 171.
A. alaris *267.*
— alveolaris inf. 101, 104.
A. anastomotica 143.
— — magna 193.
A. angularis 97, 112.
A. angularis 112.
A. anonyma brachiocephal. 81, 88, *243.*
— — iliaca 81, 173, *298.*
A. appendicalis 169.
A. appendicularis 169.
A. articularis cubiti media 153, 280, 285.
— — genu azygos 197.
A. articularis genu inf. lateralis und medial. 197, 206.
A. articularis genu int. secunda 196.
A. articularis genu media 197. *320.*
A. articularis genu recurrens 200.
— — — superficialis 193.
— — — sup. int. 193, 196.
A. articularis genu sup. later. 197, 206.
— — — — medial. 196, 296, *313.*
A. articularis genu sup. prof. 196.
A. articularis genu suprema 189, 193, 206, *313*, *317*, *318.*
A. articularis propria capituli fibulae 199.
— atrabiliaria 170.
A. auditiva 126.
A. auditiva ext. 103.
— — int. 126.
— auricularis dextra u. sin. 85.
A. auricularis post. 91, 93, 99, *250.*
A. auricularis post. Rr. anteriores 99.

A. auricularis ant. sup. 106.
A. auricularis prof. 99, 101, 103, *247*.
A. auricularis sup. 106.
A. axillaris 81, 134, *265*.
— basilaris 117, 123, *254*, *267*.
— brachialis 81, 139, *268*.
A. brachialis prof. 142.
A. brachialis Rr. anostomot. *277*.
A. bronchialis ant. 129.
— — comm. 160.
A. bronchialis dextra 159.
A. bronchialis sin. inf. 160.
— — — secunda 160.
— — sup. 129.
— buccalis 104.
A. buccinatoria 101, 104, 252.
A. bulbina 184.
— bulbocavernosa 184.
A. bulbosa 184, *306*.
A. bulbo-uretralis 184.
— calcanea ext. 204.
A. capsularis 115.
A. capsularis 170.
— carotis cerebralis 108.
A. carotis comm. 81, 89, *244*, *245*.
— — ext. 89, *247*.
A. carotis facialis 89.
A. carotis int. 108, *251*, *253*.
A. carotis primitiva 89.
— carpea dorsalis 151.
A. carpea dorsalis radial. 145, 146.
— — volaris radial. 145.
A. cavi tympani 103.
A. centralis retinae 109, 115, *254*.
A. cerebelli inf. 126.
A. cerebelli inf. ant. 126, *261*.
A. cerebelli inf. magna 125.
A. cerebelli inf. post. 125, *261*.
— — sup. 126, 127, *261*.
A. cerebelli sup. ant. u. post. 126.
A. cerebri ant. 109, 117, *255*.
— — — comm. *255*.
— — media 109, 118, *255*.
A. cerebri transversa 118.
A. cerebri post. 123, 127, *261*.
— cervicalis adscendens 122, 132, *265*.
A. cervicalis descendens superfic. und prof. 98.
— — post. 130.
A. cervicalis prof. 130, *260*, *262*, *264*, *265*.
— — superfic. 122, 133, *262*, *265*.
A. cervicalis transversa 133.
A. choroidea 109, 116, 127, *255*.
A. choroidea 116.
— — ant. 116.
— — sup. u. post. 127.
A. circumflexa femoris ant., post. ext. u. int. 192.
A. circumflexa femoris lateral. 192, *313*, *317*.
— — — medial. 192, *307*, *311*, *313*, *317*.
A. circumflexa femoris medial., R. articularis 192.
A. circumflexa humeri ant. 138, *267*, *268*.
A. circumflexa humeri major u. minor 138.
A. circumflexa humeri post. 138, *267*, *268*, *279*, *280*.
A. circumflexa ilium int. 187.
A. circumflexa ilium (prof.) 185, 187, *299*, *307*, *310* bis *312*, *317*.
— — — (superfic.) 188, 190.
— — scapulae 139, *267*, *282*.
A. circumflexa musculi sternocleidomast. inf. 97.
— — — — sup. 98.
A. clitoridea 182, 185, *305*, *306*, *310*.
A. coccygea 180.
— cochleae 126.
A. colica sin. 169, *296*.
A. colica media 167, *293*, *295*, *296*.
A. coeliaca 81, 163, 164, *293*, *294*.
A. collateralis ext. u. int. 142.
— — magna 142.
A. collateralis media 142, 153, *279*.
A. collateralis radialis ant. u. post. 142.
A. collateralis radialis int. 143, 152.
— — — sup. 142.
— — ulnaris inf. 143, *267*, *281*.
A. collateralis ulnaris prima 142.
— — — secunda 143.
A. collateralis ulnaris sup. 142, 153, *267*, *268*, *280*.
A. comes u. ischiadici 180, *305*.
A. comes n. phrenici 129.
A. communicans ant. 117.
— — post. 109, 115, 117, 127, *253*, *255*.
A. communicans Willisii 115.
— concharum nasi 105.
— coronaria cordis aut. post. ext. und int. 85.
A. corouaria cordis dextra u. sin. 80, 86.
A. coronaria cordis dextrae R. aut. 86.
— — — sin. R. aut. post. descendens u. circumflexus 87.
— — labii inf. u. sup. 97.
A. corouaria malleolaris 205, *324*, *325*.
— — ventriculi dextra 166, *295*.
A. coronaria ventriculi inf. dextra 166.
— — — sin 167.
A. corouaria ventriculi sinistra 164, *243*, *292*, *294*, *295*.
A. coronaria ventriculi sup. sin. 164.
— corporis callosi 117.
— — cavernosi uretrae 184.
— costalis inf. u. sup. 159.
— — prima 130.
— costolumbaris 161.
— cremasterica 187.
A. cricothyreoidea 95, *247*, *248*, *265*.
A. cristae pubis 187.
A. cruralis 81, 188, *311*, *313*.
A. cruralis R. inguinalis 188.
A. cruralis bifida *311*.
A. cruralis comm. 188, *311*.
— — iliaca 185.

A cruralis superficialis 188.
— cubitalis 148.
A. cystica 166, *294*, *295*.
— deferentialis 147, 181, 304.
A. dentalis inf. 104.
Artère des noyaux 126.
A. diaphragmat. sup. 129.
— digitalis comm. prima 148.
A. digitalis comm. volaris prima 144, 147, *284*.
— — plantaris propria lateralis dig. quinti 206, *323*.
— dorsalis clitoridis 182.
A. dorsalis hallucis 202.
A. dorsalis linguae 95, *247*, *249*.
A. dorsalis nasi 112.
A. dorsalis pedis 198, 200, *319*, *321*.
— — penis 182, 184, *300* bis *302*, *307*, *312*, *314*, *317*.
A. dorsalis pollicis rad. u. ulnaris 146.
— — scapulae 134.
— — suprema 132.
Artère du filet 96.
A. duodenalis *293*.
A. duodenalis inf. 167.
— emulgens 170.
— epigastrica 185.
— — inf. ext. 187, 190.
A. epigastrica inf. prof. 82, 172, 178, 185, *301*, *302*, *304*, *307*, *310*, *312*, *316*.
A. epigastrica inf. prof. Rr. abdominales und musculares 186.
A. epigastrica inf. superficialis 188, 190, *307*, *310*, *313*, *317*.
A. epigastrica inf. superficialis R. iliacus 190.
— — int. 185.
A. epigastrica sup. 83, 130, *262*.
— ethmoidalis ant. 111, *254*.
— — post. 111.
A. facialis ant. 96.
— — prof. 101.
— — transversa post. 106.
— femoralis 188.
— — prof. 191.
— — superficialis 188.
A. fibularis 204.
— — sup. 199, 206.
A. fossae Sylvii 118.
— frontalis 111.
— funiculi spermat. 187.
— gastrica dextra inf. u. sup. 166.
— — sin. inf. 167.
— — — sup. 164.
A. gastroduodenalis 166, *293* bis *295*.
— gastro-epiploica dextra 166, *295*.
— — — sin. 167.
— glandulosa axillaris *267*, *268*.
— glutea 174, 179, *300*, *302*.
A. glutea inf. 180.
— — sup. 179.
A. haemorrhoid. int. 169, *295*, *296*.
— — media 174, 181, *300*, *301*, *304*, *305*, *327*.
— — sup. 169.
A. hepatica 165, *293* bis *298*.
— — Rr. parenchymatosi, perforantes, superfic. 166.
A. hepatica comm. 165.
— — propria 165.
— humeraria 139.
A. hyoidea 95, *247*, *249*.
— hypogastrica 81. 173, *292*, *300*.
— iliaca 81, 101, 185, *292*, *307*.
A. iliaca ant. 185.
— — comm. 173.
— — ext. 185.
— — int. 173.
— — parva 176.
— — post. 179.
— — primitiva 173.
— iliocolica 167, *269*.
A. iliolumbalis 82, 174, 176, *299*, *300* bis *302*, *307*, *312*.
A. iliolumbalis R. adscendens, iliac., lumbal. transv. 176.
— incisiva 104.
A. infraorbitalis 101, 105, *252*.
A. infrascapularis 139.
A. intercostalis R. dorsalis und muscul. 158.
A. intercostalis prima 130.
— — post. prima u. secunda 131.
A. intercostalis suprema 82, 122, 130, 157, *260*, *263*, *265*, *291*.
A. intercostalis suprema R. descendens 130.
— — — R. ant. 159.
A. intermetatarsea dors. prima 198, 202.
— interossea accessoria *285*.
— — ant. 150, 153, *280*, *286*.
— — comm. 81, 149, 150, *267*, *272*, *279*, *280*, *282*, *285*.
A. interossea dorsalis prima 146.
— — ext. 150.
A. interossea ext. superfic. *287*.
A. interossea int. 151.
— — palmaris 151.
— — perforans inf. 151.
— — — sup. 151.
A. interossea post. 150, 153, *280*, *286*, *287*.
— — recurrens 150, 152, *283*, *285*, *286*, *287*.
A. interossea superfic. 151.
— — volaris 151.
A. ischiadica 174, 180, *300*, *302*, *305*.
— labialis inf. und sup. 97, *250*, *253*.
— lacrymalis 104, 109, 110, 113, *252*, *254*.
A. lacrymalis R. recurrens 110.
A. laryngea inf. 131.
— — sup. 93, *246* bis *249*, *251*.
— lienalis 167, *293* bis *296*.
— lingualis 91, 93, 95, *247*, *248*, *253*.
A. lumbalis ima 209.
A. lumbalis quinta 209.
— — R. dorsalis 163.
A. malleolaris ant. medial. R. prof. 200.

A. malleolaris post. medial. 203, 205, *322*.
A. mammaria ext. 138.
A. mammaria int. 82, 121, 127, *241*, *244*, *259*, *261*.
— — — Rr. perforantes 129.
— — lateralis *262*.
A. mandibularis 104.
A. marginalis hepatis 167.
— masseterica 101.
A. mastoidea 98.
— — post. 98.
A. maxillaris ext. 91, 93, 96, *249*.
— — int. 91, 101, *249*, *251*, *253*.
A. maxillaris inf. 104.
A. mediana 151, *280*, *285*, *287*.
— — linguae *249*.
— — menti *250*.
A. mediana retinae 115.
— meningea accessoria 103.
— — — ext. 98.
— — magna 103.
A. meningea media 101 bis 103, *250* bis *253*.
A. meningea parva 103.
A. meningea post. inf. 123.
A. meningea postica 98.
— — — ext. 98.
A. mentalis 104.
A. mesaraica 167.
A. mesenterica inf. 81, 161, 163, 169, *296*.
— — media *299*.
— — sup. 81, 163, 167, *292* bis *295*, *300*.
A. metacarpea 146.
— — Rr. dorsales 157.
A. metacarpea dors. rad. 154.
— — — uln. 149, 151, 154.
— — volaris prof. 144, *285*.
— — — — radial. 148.
— — — sublim. rad. 145, *282*, *283*.
— — — prof. ulnaris 149, 152.
— — — sublimis uln. 149, 152.
— — — uln. 152.
A. metatarsea 202.
A. metatarsea dorsalis fibularis 202.
A. muscularis magna 190.
— — prof. 191.
— — superfic. 190.
— — tricipitis 190.
— musculo-articularis 193.
A. musculo-phrenica 83, 130.
— mylohyoidea 140.
— nasalis 112, *255*.
A. nasalis ant. 111.
— — ext. 97.
— — lateralis 97.
— — media 111.
A. nasalis post. 105.
A. nasalis post. comm., ext. u. lateralis 105.
A. nasofrontalis 107, 111.
— nasopalatina 106.
A. nervi mediani 151.
A. nutritia brachii magna 142.
A. nutritia humeri 142.
A. nutritia femoris inf. u. sup. 193.
A. nutritia fibularis 205.
A. nutritia magna 205.
A. nutritia magna femoris 193, *313*.
— — tibiae 203, 205, *318*, *324*.
— obturatoria 174, 176, 187, 192, *300* bis *302*, *304*, *307*, *308*, *311*, *312*, *317*.
A. obturatoria R. iliacus 176.
A. obturatoria R. pubicus 178, *299*.
— occipitalis 91, 93, 98, *250*, *252*, *253*, *260*.
— oesophagea 164.
A. oesophagea inf. 164.
A. omphalo-mesenterica *295*.
— ophthalmica 109, *251* bis *254*.
A. ovarii 173.
A. palatina adscendens 93, 100, *247*, *249*, *251*.
A. palatina ant. 105.
— — descendens 105.
— — inf. 100.
A. palatina major 105, *252*.
A. palatina sup. 105.
A. pancreatica sup. *292*, *293*, *295*.
A. pancreatico-duodenalis 166.
A. pancreatico-duodenalis inf. 167.
— — — sup. 166.
A. parietalis *253*.
A. pediaea 200.
— pelvica 173.
A. penis 182, *301*, *302*, *305*, *306*, *310*.
— perforans post. prima 203.
A. pericardiaca descendens 129.
— — sup. 129.
A. pericardiaco-phrenica 129, *262*, *265*.
A. pericardiaco-phrenica adscendens 129.
— — — inf. 129.
A. perinea 182, *302*, *305*.
— — superficialis *306*.
— perouea 81, 203, 204, *318*, *321* bis *323*.
A. peronea ant. 205.
— — comm. 204.
— — descendens 204.
A. peronea perforans 205, *324*.
A. peronea post. 204.
A. pharyngea adscend. 93, 100, 133, *246*, *247*, *249*, *250*, *251*, *253*.
— — descendens 105.
A. pharyngea inf. 100.
— — sup. 105.
— pharyngo-basilaris 100.
— pharyngo-meningea 100.
— pharyngo-palatina 100.
A. phrenica inf. 161, *292* bis *294*, *297*, *298*.
— phrenico-costalis 130.
— phrenico-pericardiaca 129.
A. plantaris lateralis 203, 206, *323*, *324*.
— — medial. 203, 206, *321*, *322*, *324*.
— — prof. 198, 203, *321*.

A. plicae cubiti superfic. 143, *279*.
— poplitea 81, 193, *317*.
— — Rr. musculares sup. 195.
A. pollicis magna 148.
— — princeps 148.
A. princeps indicis *283*. *290*.
A. princeps pollicis u. indicis 147.
— processus xiphoidei 130.
A. prof. brachii 141, 142, 145, *268*, *279*, *280*, *282*.
A. prof. brachii R. superfic. u. prof. 142.
— — — inf. u. sup. 142.
— prof. cerebri 127.
— — cervicis 122.
A. prof. clitoridis 182, *306*.
— — femoris 180, 188, 191, *307*, *313*, *314*.
A. prof. humeri 142.
— — linguae 96.
A. prof. penis 182, 184, *300*, *302*, *306*.
A. profundissima ilium 180.
— prostatica 181, *300*, *305*.
— pterygoidea 105.
— — Cruv. 106.
— pterygomeningea 103.
A. pterygopalatina 101, 105.
— pubica 187, *311*.
— — R. obturatorius 187.
A. pudenda 182.
— — comm. 182.
— — ext. subaponeurotica u. subcutanea 190.
A. pudenda int. 174, 182, *300*, *301*, *304*, *305*.
— pulmonalis 75, *77*.
A. pulmonalis comm. 75.
A. pulmonalis dextra *216*.
— radialis 81, 143, *269*, *279*, *281*, *286*.
A. radialis R. dorsalis 145.
— — prof. 148.
— — volaris 145.
— — R. volaris sublimis 145.
— — — — prof. 148.
— radiopalmaris 145.
— ranina 96.
— — Winsl. 95.
— recurrens int. 199.
A. recurrens radial. 145, 153, *279*, *283*, *285*.
— — tibial. ant. 199, 200, 206, *320*.
— — — post. 199, 206.
— — ulnaris 149, 153, *286*.
A. recurrens ulnaris ant. u. post. 149.
A. renalis 81, 170, *291*, *292*, *296*, *299*, *300*, *326*.
A. renocapsularis 170.
— retrocostalis *262*.
— sacra lateralis 178.
A. sacralis lateralis 174, 178, *299* bis *301*, *304*, *305*.
— — media 80, 209, *298*, *299*, *326*.
A. sacra media 80.
A. saphena magna *312*, *313*, *322*.
— — parva *318*.
A. scapularis comm. 139.
— — inf. 139.
A. scapularis post. 134.
— — propria 139.
— — sup. 133.
— septi mobilis 97.
A. septi narium 97.
A. septi narium post. 106.
A. spermatica deferentialis 181.
A. spermatica ext. 187, *307*, *311*.
— — int. 81, 161, 170, *292*, *293*, *297* bis *299*.
— — — männl. 172.
— — — weibl. 173.
— spheuopalatina 101, 105, *253*.
A. spinosa 103.
— splenica 167.
— — Rr. pancreat. 167.
A. sternocleidomastoidea 91, 93, 97, *248* bis *250*, *265*.
— stylomastoidea 98, 99, *250*.
— subclavia 81, 88, 118, *256*, *290*.
A. subcostalis 262.
A. subcutanea malae 104.
— sublingualis 95, *294*.
— submentalis 96, *294*.
A. subscapularis 139.
— — R. medius 139.
A. superficialis pedis medial. 206.
A. superficialis periuei 182.
— — volae 145.
— supramaxillaris 104.
— suprametatarsea 202.
A. supraorbitalis 109, 111, *254*.
A. supraorbitalis R. periosteus u. subcutaneus 111.
— — ext. 106.
A. suprarenalis 81, 170, *292*, *296* bis *298*.
A. suprarenalis aortica 170.
— — media 170.
— suprascapularis 133.
— supratarsea ext. 202.
— — int. 201.
— supratrochlearis 111.
— tarsea ext. 202.
— — int. 200.
A. tarsea lateralis ant. 202, *320*, *321*, *323*.
— — — post. 202, *320*, *321*, *324*.
A. temporalis 106.
— — ant. 106.
A. temporalis media 106.
A. temporalis media Tiedem. 106.
A. temporalis superfic. 91, 102, 106, 112, *251* bis *253*.
A. temporalis superfic. ant. u. post. 106.
— testicularis 172.
A. thoracica alaris *267*.
A. thoracica humeraria 137.
— — inf. 138.
— — int. 127, *262*.
— — longa 139.
— — major 138.
— — minor 136.
— — post. 139.
— — prima 136.
A. thoracica quarta *267*.

A. thoracica secunda 137.
A. thoracica superficialis *267*.
— — suprema 137, *262*, *267*.
A. thoracica tertia 138.
A. thoracico-acromialis 136, 137, *267*.
A. thoracico-acromialis R. descendens 137.
— — — R. transversus 138.
A. thoracico-dorsalis 139.
— thyreoidea ima *242*, *244*, *246*, *259*, *262*, *264*, *265*.
— — inf. 122, 131, *242*, *246*, *260*, *262*, *264*.
A. thyreoidea inf. Cruv 94.
A. thyreoidea sup. 91 bis 93, *246*, *247*, *249*.
— — — Rr. musculares 93.
— tibialis antica 81, 195, 197, *318*, *321*.
— — postica 81, 195, 203, *318*, *321*.
A. transversa carpi aut. 145.
— — — dorsalis 146.
— — — post. 146.
— — — volaris 145.
A. transversa colli 122, 134, *265*.
— — faciei 106, *247*, *250*, *251*, *253*.
A. transversalis cervicis 133.
— transversa perinei 182, 184.
A. transversa scapulae 122, 133, *262*, *265*, *267*.
A. tubaria 181.
A. tympanica 101, 103, *247*, *250*, *253*.
A. tympanica Arnold 99.
A. ulnaris 81, 148, *271*, *284*.
A. ulnaris R. volaris superfic. 152.
A. ulnaris accessoria *279*.
— — superficialis *279*.
— umbilicalis 174, *292*, *296*, *299*, *300*, *304*.
A. ureterica sup. 161.
A. urethralis 184, *302*.
— uterina 173, 174, 181, *300* bis *302*, *304*.
A. uterina Rr. ovarici 181.
— utero-ovarica 173.
A. vaginalis 181, *296*, *300*, *302*, *305*.
— vertebralis 120, 122, *244*, *246*, *259*, *260*, *264*, *265*.
— vesicalis (inf.) 174, 180, *300* bis *302*, *304*, *305*.
A. vesico-prostatica 181, *300*.
— vesico-vaginalis 181.
— vestibuli 126.
A. vidiana 101, 106.
A. volaris dig. quinti ulu. 152.
— — manus 151.
A. zygomatico-orbitalis 106, *253*.
Arteriae aberrantes (brachii) *273*.
Aa. adiposae 170.
Aa. alveolares supp. postt. 101, 104.
— articulares genu 196, *318*.
Aa. articulares genu accessoriae *195*.
Aa. auriculares 106.
Aa. auriculares antt. inff. 106.
Aa. breves 164.
Aa. bronchiales 81, 160, *244*, *259*, *262*, *264*, *265*, *291*, *292*.
Aa. bronchiales inff. u. postt. 160.
— bucrales inff. 96.
— — supp. 96.
Aa. calcaneae lateral. 204.
— — medial. 203, 206.
Aa. cardiacae 85.
Aa. carpeae dors. 153.
— — — ulu. 151.
— — ulu. 149.
— — volares uln. 151.
— ciliares antt. 109, 113.
— — breves 114.
— — longae 114.
Aa. ciliares mediae 114.
Aa. ciliares postt. 109, 114.
— circumflexae femoris 180.
Aa. circumflexae genu 196.
Aa. circumflexae humeri 136, *268*, *279*, *282*.
— colicae dextrae 167, *296*.
Aa. collaterales genu 196.
Aa. conjunctivales antt. 114.
— — postt. 112.
— coronariae cordis 85, *216*, *246*.
Aa. costales inff. 129, 157.
— — sup. 129.
— — postt. 157.
— deutales supp. 104.
— diaphragmaticae 161.
Aa. digitales (manus) dorsales 154.
— — — volares comm. 155, *283*, *290*.
— — — — propriae 155.
— — (pedis) comm. 208, *322*.
— — — — R. perforans ant. 202, 209.
— — — — — — post. 202, 209.
— — — dorsales 202.
Aa. digitales (pedis) dorsales comm. 202.
Aa. digitales plantares propriae 208.
Aa. ethmoideae 111.
— gemellae 196.
Aa. gastricae breves 167.
Aa. gastrocnemiae 196.
Aa. haemorrhoid. extt. 182.
Aa. haemorrhoid. inff. 182.
Aa. hepat. accessoriae *294*.
Aa. iliacae 167.
Aa. intercostales antt. 130, 159.
— — (aorticae) 82, 157, *262*, *291*.
— intermetacarpeae dorsales 153, *288*.
— — volares 157, 290.
— — — Rr. perforantes 155, 157.
— intermetatarseae dorsales 202, *320*, *323*, *324*.
Aa. interrosseae metacarpi dors. 153.
— — metatarsi dors. 202.
— — plantares 208.
— — volares 157.
Aa. intestinales 167, *297*.
Aa. jejunales 167.
Aa. labiales antt. 191.
— — postt. 184.

Aa. lumbales 82, 161, *292*, *298*. *299*.
Aa. lumbares 161.
— maculares inff. u. supp. 115.
Aa. malleolares antt. 199, 200, *320*.
Aa. mammariae extt. 130.
— marginales scroti 183.
Aa. mediastinicae postt. 81, 160.
Aa. meningeae postt. 100.
Aa. metacarpeae dorsales 145, 146, *285*.
Aa. metacarpeae volares 155.
— metacarpi Rr. dorsales 157.
Aa. metatarseae dorsales 199.
— musculares (bulbi) 109, 112, *254*.
Aa. nasales retinae supp. u. inff. 115.
— nutritiae pelvis 170, *292*.
Aa. oesophageae 81, 160.
— palatinae minores 105.
— palpebrales laterales supp. u. inff. 111.
— — medial. supp. u. inff. 112.
Aa. pancreaticae mediae 166.
Aa. perforantes (femoris) 192, *312*, *313*, *317*.
Aa. pericardiacae postt. 160.
— phrenicae magnae 161.
Aa. phrenicae supp. 160.
Aa. profundae cerebri 123.
Aa. pterygoideae 101, 102.
— pudendae extt. 188, 190, *302*, *311*, *313*, *317*.
Aa. pyloricae 166.
— — supp. 166.
— radiculaires 126.
— receptaculi 108.
Aa. sacrales 82.
— scrotales autt. 191.
— — postt. 183.
Aa. septales scroti 183.
— sinus cavernosi 108.
— soleares 203.
Aa. spinales autt. 123, *260*.
— — postt. 123.
Aa. sternales autt. u. postt. 129.
Aa. subscapulares 136, 139, *265*, *267*, *279*, *282*.
Aa. suprarenales inff. 170.
— — supp. 161.
Aa. surales 196, *318*.
— tarseae laterales 202, *320*, *324*.
— — mediales 200, *320*.
— temporales proff. 101, 104, 110. *251*. *252*.
Aa. temporales retinae supp. u. inff. 115.
Aa. thoracicae 136, *267*.
Aa. thoracicae supp. u. inff. 136.
Aa. thymicae 129, *216*, *241*, *244*, *246*, *262*.
Aa. veli palatini 105.
— venosae 334.
— volares carpi 157.
Arteriola circumflexa cordis dextra und sin. 85.
Arteriolae adiposae 86.
Atrium dextrum 37.
Atrium pulmonale 3.
Atrium sinistrum 40.
Atrium venarum cavarum 4.
Auricle (engl.) 4.
Auriculae 4.
Auricular appendage (engl.) 4.
Auricule (franz.) 4.

B.

Bande héréditaire 20.
Bulbus aortae 80.
Bulbus v. jugularis int. inf. 346.

C.

Camera arteriosa 12.
Can. fibrosus vasorum tibial. antic. 197.
— musculo-peroneus 204.
Carotis s. A. carotis.
Cercle tendineux 20.
Chorda duct. arteriosi 75.
Chordae tendineae 20, 22.
Cingulus venos. prostatico-uretralis 382.
Circelli venosi spinales u. vertebrales 375.
Circellus venos. foraminis intervertebralis 376.
— — hypoglossi 358.
Circulus arteriosus iridis 115.
Circulus arteriosus iridis maj. u. min. 115.
— — musculi ciliaris 115.
— — Willisii 117.
— venosus ciliaris 360.
Circulus venosus ischiad. 387.
— — obturator. 387.
Circulus venosus tracbealis 343.
Collum auriculae sin. 41.
Confluens condyloid. ant. 358.
— sinuum 349.
Conus arteriosus 12.
Conus cordis 5.
Cor s. Herz.
Cor membranaceum u. musculosum 5.
Corona cordis 5.
Corpus cordis 5.
Crena cordis 4.
Crosse de l'aorte 78.
Cysterna chyli 451.

D.

Ductus arteriosus 75.
Ductus arteriosus Botalli 75.
— chyliferus 450.
Ductus Cuvieri 398, *401*, *402*, *403*.
— hemithoracicus 451.
Ductus lumbothoracicus 450.
— Pecquetianus 450.
Ductus thoracicus 450, *453*.

E.

Emissaria 357.
Emissarium condyloid. 357.
— mastoid. 357.
— occipitale 357, 412.

Emissarium occipitale 357.
Emissarium parietale 357.
Endocardium 5, 63.

F.

Fascia coronalis ant. 51.
Fila cartilaginea 20.
Fila coronaria 18.
Fleshy pons (engl.) 13.
Foramen ovale 7.
Foramina Thebesii 40, 340.
Fossa ovalis 8.

G.

Ganglion sus-épitrochléen 457.
Glandula (lymphat.) cubitalis superfic. 451.
Glandula (lymphat.) epigastrica 459.
— — foraminis obturat. 465.
Gl. tibialis 462.
Glandulae (lymphat.) antt. 459.
Gl. antibrachii 458.
Gl. auriculares antt. u. postt. 454.
Gl. axillares 458.
Gl. brachiales 458.
— — superfic. 457.
Gl. bronchiales 461.
Gl. buccinatoriae 454.
Gl. cervicales mediae 457.
— — proff. inff. 457.
— — — supp. 455.
— — superfic. 455.
— coeliacae 467.
— cubitales 457.
— — superfic. 457.
— — proff. 458.
Gl. diaphragmaticae 459.
— dorsales 458.
— duodenales 466.
Gl. faciales superfic. u. proff. 454.
Gl. gastricae 468.
Gl. gastro-epiploicae inff. 468.
— — — supp. 467.
— hepaticae 467.
Gl. humerariae 458.
Gl. hypogastricae 405.
— iliacae 462.
Gl. iliacae intt. 465.
Gl. iliacae supp. 462.
Gl. iliocolicae 466.
— infraclaviculares 458.
Gl. inguinales proff. u. superfic. 462.
— intercostales 459.
Gl. jugulares concatenatae 455.
— — inff. 457.
— — intt. 455.
— — superfic. 455.
— — superiores 455.
Gl. linguales 455.
— lumbales 465.
Gl. lumbales aorticae 465.
— — transversariae 466.
— mammariae 459.
— mastoideae 454.
— maxillares intt. 454.
Gl. mediastinae antt. 459.
Gl. mediastinae inff. 459.
Gl. mediastinae postt. 461.
Gl. mesaraicae 466.
Gl. mesentericae 466.
— mesocolicae 466.
— occipitales 454.
Gl. parotideae 454.
— pectorales 469.
— pelvinae 465.
Gl. popliteae 462.
Gl. praesternales 459.
— pulmonales 461.
— pulmonicae 461.
Gl. sacrales 465.
Gl. scapulares 458.
Gl. splenico-pancreat. 468.
— steruales 459.
— subauriculares 454.
— submaxillares 455.
— subscapulares 458.
Gl. substernales 459.
— supraclaviculares 457.
Gl. thorac. proff. 459.
— — supp. 459.
Gl. Vesalianae 461.
— zygomaticae 454.

I.

Infundibulum 12.
Isthmus Vieussenii 8.

L.

Labyrinthus venosus Santorini 381.
Lacus v. cavae 378.
Ligam. arteriosum 75.
Ligam. costopericardium 67.
Ligam. pericardii sup. 67.
— vesicae laterale 175.
Ligamenta sternopericardiaca 66.
Limbus fossae ovalis 8, 50.

M.

Mucro cordis 36.
Musculus contractor chordae 24.
Mm. papillares 6, 20.
Mm. pectinati 6.

N.

Nodi valvulae atrioventricularis 17.
Nodulus Arantii 35.
— Morgagni 35.

O.

Oreillette 4.
Orificium venae coronariae magnae 40.
Ostium arteriosum 6.
— atrioventriculare 6.
— venosum 6.

P.

Pars membranacea septi 9.
Pericardium 1.
Plexus alveolaris 366.
— articularis 369.
Plexus basilaris 351.
Plexus bulbocavernosus 381.
Plexus dorsales 375.
Plexus dorsales R. emissarius 375.
Plexus dorsales R. spinalis 375.
— haemorrhoidalis 382.
Plexus iliacus comm. 463.
— jugularis ext. n. int. 455.
— lateralis frenuli 463.
— longitudin. columnae vertebr. 375.
— maxillaris int. 366.
— pharyngeus superfic. 361.
— plantaris 385.
— prostatico-vesicalis 381.
Plexus prostaticus 381.
— pterygoideus 366.
— pubicus impar 381.
Plexus pubicus par 382.
— pudendalis 381.
— pudendo-vesicalis 381.
Plexus spinales 375.
— — antt. u. postt. 375.
Plexus spinales extt. n. intt. 375.
Plexus thyreoideus impar. 343.
— transversi 375.
Plexus transversi laterales 376.
Plexus uterinus 382.
Plexus utero-vaginalis 382.
Plexus vaginalis 382.
Plexus venosus cervic. ant. post. und lateral. 345.
— — colli ant. u. post. 345.
— — digitalis dors. u. volaris 370.
— — medullae spin. antt. u. postt. 378.
— — v. dorsalis propr. 382.
Plexus vertebralis cervicalis 345.
Plexus vertebralis dorsalis 375.
Plicae adiposae pericardiacae 64.
Plica epigastrica peritonei 187.

R.

Ramean du canal nasal 112.
Ramus abdominalis A. lumbalis 163.
Ramus acromialis A. thoracico-acromial. 138.
— — — transv. scapulae 133.
Ramus acusticus 103.
— anastomoticus 20.
— — prof. 367.
Ramus anastomoticus pubicus 187.
Ramus ant. canalis spinalis 158.
Ramus auriculo-ventricularis 87.
— basilaris 100.
— bronchialis A. thyreoideae inf. 131.
— carotico-tympanicus 107.
— cerebellaris 124.
— cervicalis A. transversae scapulae 134.
— — princeps prof. u. superfic. 98.
— — prof. u. superficialis sup. 98.
Ramus communicans A. radialis 148.
Ramus deltoideus A. brachialis 142.
— — — thoracico-acromial. 137.
— diploicus 111.
— dorso-spinalis 158.
— fibularis A. tibial. anticae 200.
— frontalis A. temporalis superfic. 106.
— infracostalis 159.
— infraspinatus 139.
— infratrochlearis 111.
R. medullae spinalis 158, 159.
R. medullaris 158.
— mastoideus 100.
R. meningeus A. pharyngeae adscend. 100.
— nervi facialis 103.
— — sapheni int. 193.
— occipitalis A. auricul. post. 100.
— — A. temporalis superfic. 106.
R. parietalis 99.
R. petrosus superfic. 103.
— pharyngeus A. thyreoideae sup. 93.
R. pharyngeus descendens 100.
— post. Canalis spinalis 158, 159.
— praevertebralis 100.
R. pro stapedio 99.
— scapularis 134.
R. spinalis A. intercostalis 82, 158, *291*.
— sternocleidomastoideus A. occipitalis 98.
— — — thyreoideae sup. 93.
R. subscapularis ant. 139.
R. superficialis M. brachialis int. 143.
R. supracostalis 159.
— supraspinatus 134.
— thoracicus A. thyreoideae inf. 131.
— — — transversae scapulae 133.
— tonsillaris 101.
— trochantericus 192.
— ventralis A. intercostalis 159.
— vertebralis A. intercostalis 158.
— volaris prof. uln. 152.
— xiphoideus 130.
Rami adiposi A. lumbalis 163.
Rr. alares 97.
Rr. alveolares supp. antt. 105.
Rr. auriculares 99.
Rr. bronchiales arcus aortae 88.
Rr. cardiaci A. coronariae ventric. sin. 164.
Rr. cervicales A. occipit. 98.
Rr. cervico-spinales 133.
— claviculares 133.

Rr. dentales 104.
— diploici A. alveolaris 104.
— dorsales nasi 112.
— epiploici 166.
Rr. episclerales 114.
Rr. gastrici A. coronariae ventriculi sin. 164.
— — — gastro-epiploicae 166.
— gingivales 104.
— glandulares A. thyreoideae sup. 94.
Rr. intercostales aut. 83, 129.
Rr. marginales 112.
— masseterici 93.
Rr. mastoidei 99.
— mammarii extt. 159.
— — — A. thorac. supr. 136.
Rr. mediastinici antt. 129.
— meningei antici 111.
Rr. meningei A. auricularis post. 99.
— — — lacrymalis 110.
— — — vertebralis 123.
— — spinales 159.
— nasales extt. u. intt. 111.
—. oesophagei A. thyreoid. inf. 131.
Rr. orbitales A. infraorbitalis 105.
Rr. orbitales A. meningeae mediae 104.
— palpebrales 111.
— — extt. 107.
Rr. parotidei 93.
Rr. pectorales 137.
Rr. perforantes 129.
Rr. pinnales 97.
— pharyngei A. thyreoideae inf. 131.
Rr. pterygoidei 93.
Rr. semicirculares temporales antt. und postt. 106.
Rr. sternales 82, 129.
Rr. tarsei 112.
Rr. tracheales arcus aortae 88.
Rr. tracheales A. thyreoideae inf. 131.
Ramulus ad fenestram semiovalem 99.
— pro membrana mucosa cavitatis tympani 99.
Receptaculum 349.
— chyli 451.
— Pecqueti 451.
Rete articulare cubiti 152.
Rete articulare genu 206.
— calcaneum 206.
— carpeum 153.
— — dorsale superfic. u. prof. 153.
— carpeum volare 153.
— cubitale 142, 145, 152.
Rete malleolare ext. u. int. 200.
Rete tarseum dorsale 199.
— venosum dorsale pedis 385.
Retia mirabilia 69.

S.

Saccus lacteus 451.
Septum atriorum 6, 8.
Septum valvulare Lieutaudii 26.
Septum ventriculorum 9.
Sinus alae parvae 349.
Sinus basilaris 351.
— — ant. u. post. 351.
— caroticus 349.
— — Pars intra can. carot. 358.
Sinus cavernosus 349, *413*.
Sinus circularis 350.
— — foram. magni 352, 376.
— — inf. 350.
— — Ridleyi 350.
— comm. venarum cardiacarum 338.
— cordis 4.
Sinus coronarius 40, 52, 335, 338, *396*.
Sinus coronoideus 350.
Sinus durae matris 347.
Sinus ellipticus 350.
— falciformis sup. 348.
— fossae basilaris 351.
Sinus intercavernosi 349.
— — ant., inf. u. post. 350.
Sinus lateralis 347.
— longitudin. col. vertebr. 375.
— — inf. 349.
— — sup. 348.
— marginalis 351.
— maximus 80.
— Morgagni 33.
— obliquus 349.
Sinus occipitalis 351, *413*.
Sinus occipitalis ant. u. post. 351.
— — transv. 351.
— ophthalmicus 359.
Sinus ophthalmo-petrosus *413*.
Sinus perpendicularis 349.
— petrobasilaris 351.
— petro-occipit. inf. u. sup. 351.
— petroso-squamosus *413*.
Sinus petrosus inf. 351.
— — medius *412*.
Sinus petrosus prof. 351.
— — superficialis 351.
Sinus petros. sup. 351, *413*.
Sinus pulmonalis 3.
— quartus 80, 349.
— rectus 349.
Sinus sagittalis inf. 349.
Sinus sagittalis minor 349.
Sinus sagittalis sup. 348, *412*, *413*.
Sinus sigmoideus 347.
Sinus sphenoparietalis 349.
— squamoso-petrosus *413*.
— tentorii 349, *412*, *413*.
Sinus tentorii later. 351.
— — medius 349.
— — post. 347.
Sinus transversus 347, *412*, *413*.
— — pericardii 64.
Sinus triangularis 348.
— Valsalvae 33.
— venae coronariae 338.
— — — magnae propr. 338.
— — jugularis int. 346.
— — portae 393.
— venarum cavarum 4.
— venosus 338.
— — ant. 377.

Sinus venosus corneae 360.
Spatia intervalvularia 33.
Sulcus atrioventricularis cordis 4.
— circularis cordis 4.
— coronalis cordis 4.
— longitudinalis cordis 4.

T.

Tendines cordis 20.
— coronarii 28.
Torcular Herophili 349.
Trabeculae carneae 6.
Trigonum carot. 89.
Tripus coeliacus 164.
— Halleri 164.
Truncus anonymus 341.
— brachialis 118.
— coeliacus 164.
— costo-cervicalis 122.
— cruralis 185.
Truncus lymphat. axillaris 451, 459.
— — bronchomediastinus 453, 459.
— — comm. dexter u. sin. 450.
Truncus lymphat. comm. dexter maj. u. min. 450.
Truncus lymphat. intestinalis 451, 467.
— — jugularis 451, 453, 457.
— — lumbalis 451.
— — subclavius 453.
— thyreo-cervicalis 122, *264*.
Truncus tibioperoneus 203.
— venos. alveolaris 367.
Tuberculum atrii dextri 39.
Tuberculum Loweri 39.
— utramque venam distinguens 39.

V.

Valvula bicuspidalis 24.
— Eustachii 39.
— foraminis ovalis 8.
Valvula interauricularis 8.
Valvula mitralis 24, 25.
Valvula semilunaris 8.
— sinus sinistri 8.
Valvula Thebesii 40.
— tricuspidalis 24, 26.
Valvula triglochis 24.
— Vieussenii 338.
Valvulae arteriosae 32.
Valvulae atrioventriculares 9, 10.
Valvulae cuspidales 10.
Valvulae semilunares 31.
Valvulae sigmoideae 32.
— venosae 10.
Vasa chylifera 467.
— lactea 467.
Vasa vasorum 74.
Veine satellite du nerf lingual. 362.
— grande trachélienne 345.
Veine sus-hépatique 390.
— trachélienne inf. 344.
Vena angularis *416*.
— anonyma brachiocephal. 335, 341, *403*, *408*, *410*.
— — iliaca 335, 378, 380, *402*, *404*, *405*, *418*.
— anostomotica magna 354.
Vena arteriosa 75.
Vena articularis genu comm. *420*.
Vena ascendens 354.
— auricularis post. 364.
Vena axillaris 369, *410*, *416*.
Vena azyga 373.
— — magna 373.
Vena azygos 335, 341, 373, 394, *401* bis *404*, *407*.
— — cerebelli post. 354.
— — conarii 354.
Vena basilaris 354.
— — Rosenthalii 354.
V. basilica 371, *417*.
— brachialis 369, *416*, *417*.
V. carotis ext. 368.
V. carpea communicans dors. 371.
V. cava adscendens 378.
— — descendens 341.
V. cava inf. 335, 378, *404*, *406*, *408*, *417*.
— — sup. 335, 341, *401* bis *404*, *408*, *410*.
— centralis retinae 361.
— cephalica 371, *416*, *417*.
V. cephalica ant. 366.
— — — R. anticus 368.
— — ext. 366.
— — int. 346.
— — pollicis 370.
— — post. 346.
V. cerebelli ant. sup. *414*.
V. cerebelli sup. mediana 354.
— cerebralis centralis 353.
— — inf. 354.
— — magna 353.
V. cerebri ant. 353.
V. cerebri int. 353.
V. cerebri int. comm. 353, *413*, *414*.
— — — dextra u. sin. 353.
— — media 354.
V. cerebri mediana inf. 354.
V. cervicalis prof. 343, 345.
— — superfic. 365.
— choroidea 353.
V. choroidea lateralis 353.
— — — ext. 353.
— — media 352.
V. circumflexa femoris medial. 387.
— — ilium *420*.
— — — superfic. 387.
— — penis 384.
V. circumflexa penis superfic. 384.
V. colica sin. 391, *423*.
V. colica sin. 391.
V. comitans lateralis 384.

V. comitans medial. 384, *420.*
— communicans cephalica pollicis 371.
— — obturatoria 384.
— — ulnaris 371.
V. cordis dextra 339.
— — Galeni 339, 340.
V. cordis media 339, *396.*
V. cornu 382.
— coronaria cordis minor 339.
— — — post. 339.
V. coronaria magna 339, *396, 403.*
V. coronaria magna R. longitud. ant. 339.
— — — Rr. ascendentes, descendentes, auriculares u. ventriculares 339.
V. coronaria parva 339.
V. coronaria sin. 339.
V. coronaria ventriculi 393.
V. coronaria ventriculi sin. u. sup. 393.
— corporis callosi 354.
— — — ant. inf. 353.
V. corporis striati 353, *414.*
V. costalis 373.
V. cruralis 384, *419.*
V. cutanea cervicis magna 365.
— — colli ant. 365.
— — — inf. 366.
— — — major 364.
— — — post. 364.
— — frontis magna 368.
— — radialis u. ulnaris 371.
V. cystica 393.
— diploica frontalis 356.
— — occipitalis 357.
— — temporalis ant. u. post. 356.
— dorsalis clitoridis 381, 382, 384.
V. dorsalis pedis ext. u. int. 386.
V. dorsalis penis 381, 382.
V. dorsalis penis mediana u. prof. 382.
— dorsi nasi inf. u. sup. 368.
— dorsocostalis 373.
V. ethmoidalis 359.
— epigastrica inf. 337, *419.*
— facialis 368.
— — ant. 341. 366, 368, *415.*
— — comm. 341, 346, 362, 366, *415.*
— — post. 341, 366, 368, *415.*
V. facialis cutanea comm. u. magna 368.
— — ext. u. int. 368.
— femoro-poplitea 386.
— fossae Sylvii 354.
V. frontalis 368, *416.*
V. frontalis ext. 369.
— Galeni 353.
— gastrocolica 391.
V. gastro-epiploica dextra 391, *423.*
V. gastrolienalis 391.
V. glutea 380.
— hemiazygos 335, *402* bis *405, 407, 408.*
— — accessoria 336.
— hepatica comm. *402, 404.*
— hypogastrica 378, 380, 387, *418, 419.*
V. iliaca 378, 384, 387, *418, 419.*
V. iliaca 380.
— — comm. int. primitiva 380.
V. iliolumbalis 380, *418.*
— intercapitularis 370.
— intercostalis comm. 337, 373.
— — — R. dorsalis 337, 373.
— — suprema 343, 345, *407, 408, 410* bis *412.*
V. interventricularis post. 339.
V. ischiadica 380, 387, *422.*
V. jugularis ant. 365.
— — — ext. 365.
— — — horizontalis 366.
— — cephalica 346.
— — comm. 341, 346.
V. jugularis ext. 341, 364, *410, 414, 415.*
V. jugularis ext. ant. 366.
— — — post. 364. 365.
V. jugularis int. 341, 346, *410* bis *412, 415.*
— — transversa *401, 402.*
V. jugularis transversalis ant. 366.
V. jugularis post. *410.*
— labialis inf., media u. sup. 368.
— lacrymalis 359.
— laryngea inf. 343.
— — sup. 363, *412.*
— lienalis 391, 394, *423.*
— lingualis 362, *412, 415, 416.*
V. longitudinalis inf. 349.
— lumbalis adscendens 373.
— magna cerebralis sup. 352.
— — cordis 339.
— — Galeni 353.
— major cerebralis int. 353.
V. mammaria int. 337, 343, 345, *407, 410, 411.*
V. marginalis ventriculi sin. 339. *396.*
— maxillaris ext. u. int. 368.
— — int. ant. u. ant. sup. 367.
V. mediana 371. *417.*
V. mediana antibrachii 371, 372.
V. mediana basilica 372.
V. mediana brachii 372.
V. mediana cephalica 372.
V. mediana colli 365, *415.*
— — comm. 371.
V. mediana medullae spin. ant. u. post. 377.
V. mesenterica 391, 394.
V. mesenterica inf. 391.
V. mesenterica magna u. minor 391.
V. mesenterica sup. 391, *423.*
V. mesolobica ant. 354.
V. nasalis 368.
V. nasalis ant. inf. u. sup. 368.
V. nasofrontalis 359.
V. obliqua auricularis 339.
V. obturatoria 380, 387, *419.*
V. ophthalmica cerebr. u. facial., ext. u. int. 358.
V. ophthalmica inf. 358, 366.
— — sup. 358, 368, *413.*
— ophthalmo-meningea 354, *414.*

V. palatina 368, *412*.
V. palatina inf. 368.
V. pancreatico-duodenalis 391.
— petrosa inf. 361, *412*.
V. pharyngea inf. u. sup. 361.
V. plantaris 335.
— poplitea 384, *420*, *422*.
V. portae 391.
V. portarum 338, 391, *405*, *409*, *423*.
— post. atrii sin. 339, *396*.
— — ventriculi sin. 339, *396*.
V. praeparata 368.
V. profunda clitoridis 380.
— — femoris *420*.
— — penis 380.
— pudenda int. 380, *419*.
V. pudendo-glutea 382.
V. pulmonalis dextra media *331*.
V. ranina 362.
— reflexa 353.
— relata 353.
V. renalis 379, 390, 394, *402*, *406*, *408*, *418*, *422*.
V. sacci lacrymalis 359.
V. sacralis lateralis 380.
— — media *418*.
V. salvatella 370.
— saphena int. 385.
V. saphena magna 385, 386, *420*, *421*.
V. saphena minor 385.
V. saphena parva 385, 386, *420* bis *422*.
V. saphena post. 385.
— — tibialis 386.
— semino-uretro-sacralis 382.
— septi lucidi 353.
— siue comite 373.
— — pari 373.
V. spermat. int. 379, 388, *407*, *408*, *418*, *419*, *422*.
— sternocleidomastoidea 363.
— subclavia 341, 369, *402*, *407*, *410*, *415*, *416*.
V. subcutanea colli 365.
V. subcutanea colli post. 365.
— sublingualis 362.
— submentalis 368, *416*.
V. superficialis colli ant. 365.
V. superficialis colli inf. 366, *412*, *415*, *416*.
— supraorbitalis 359, 368.
V. supraorbitaria 369.
V. suprarenalis 379, 390, *408*, *422*, *423*.
V. temporalis comm. 368.
V. temporalis media 368.
V. temporalis prof. 368.
V. temporalis superfic. 368.
V. temporalis superfic. ant. 368.
— temporo-maxillaris 368.
V. thoracica ext. accessoria *415*.
— thoracico-acromialis 371.
V. thyreoidea ima 343.
V. thyreoidea ima impar *410*.
— — inf. 343, *411*, *412*.
V. thyreoidea inf. 362.
V. thyreoidea media 362.
— thyro-laryngea 362.
V. tibialis recurrens *422*.
— transversa colli 365, *412*, *417*.
— — faciei 369.
— — scapulae 369, *412*, *417*.
— umbilicalis *408*.
— uterica *423*.
— utero-vaginalis *423*.
V. ventricularis 353.
V. vertebralis 343, 344, *410* bis *412*.
V. vertebralis Rr. vertebro-spinales 345.
— vertebralis ant. comm. u. ext. 345.
V. vertebralis ext. accessoria *410*.
V. vertebralis ext. ant. 345.
— — int. u. lateralis 344.
— — superficialis 345.
— — prof. 344.
Venae aberrantes *395*.
Vv. articulares 369.
— ascendentes 375.
Vv. auriculares antt. 369.
— basivertebrales 376.
— brachiales *417*.
— bronchiales 334, 338, 343, 346, 373, *407*, *412*, *416*.
— buccales 368.
— cardinales 399, *402*, *405*.
Vv. cavernosae 384.
— cerebelli periphericae supp. mediae 354.
Vv. cerebelli supp. laterales und mediae 354.
Vv. cerebrales extt. u. intt. 352.
Vv. cerebrales supp. 352.
Vv. cerebrales supp. 352.
Vv. cerebri postt. inff. 354.
— ciliares postt. 359, 360, *414*.
— circumflexae humeri *417*.
— colicae dextrae 391.
Vv. collaterales superfic. extt. u. intt. 370.
Vv. comitantes 384.
— conjunctivales antt. u. postt. 359.
Vv. cordis minimae 340.
— coronariae antt., minores u. parvae 340.
Vv. corporis callosi postt. inff. 354.
Vv. diploëticae 355.
Vv. diploicae 355.
— dorsales linguae 362.
— — penis subcutaneae 384.
Vv. dorsi spinales 375.
Vv. duodenales 391, *422*.
— epigastricae superfic. 386, *421*.
— episclerales 359.
— gastricae breves 391.
Vv. glandulosae 368.
Vv. haemorrhoidales 381.
— — extt. 382.
— — intt. 382, 391, *423*.
— — mediae 382.
— hepaticae 379, 390, *409*.
— — advehentes u. revehentes 397.
— intercostales *401* ff., *408*.

Vv. interosseae comm. *417*.
— intestinales 391.
— jugulares primitivae 398.
Vv. linguales proff. 362.
— — propriae 362.
Vv. lumbales 379, 388, *418*, *422*, *423*.
Vv. lumbocostales comm. 373.
— magnae longitudin. antt. 375.
— majores cerebri periphericae inff. 354.
— — — — supp. 352.
Vv. massetericae 368.
— mediastinicae 338, 341, 343.
— — postt. 373.
— meningeae mediae 355, 366.
— metacarpeae 370.
— musculares (orbitae) 359.
Vv. nasales laterales inff. u. supp. 368.
Vv. oesophageae 338, 343, 373.
— omphalo-mesentericae 397, 408.
— palpebrales 359.
— — inff. u. supp. 368.
— pancreaticae 391.
— parotideae 368, 369.
— pericardiacae 341, 343.
— pharyngeae 361, *416*.
— phrenicae inff. 379, 388, *422*.
— — supp. 343, *407*, *408*.
— pudendae extt. 386.
— — — proff. 387.
— pulmonales 334, *334*, *404*.
— — comm. *334*.
Vv. radiales *417*.
Vv. rectae 375.
Vv. scrotales antt. 384, 386.
Vv. spinales extt. postt. 375.
— — intt. antt. u. postt. 375.
— — longitudinales antt. u. postt. 375.
— — propriae laterales u. postt. 377.
Vv. subcutaneae colli antt. 365, *412*, *415*.
Vv. submaxillares 368.
— subvertebrales postt. 373.
Vv. temporales proff. 369.
Vv. Thebesii 340.
Vv. thymicae 343.
— tracheales 343.
— thyreoideae supp. 362, *412*.
— uterinae 381.
Vv. vertebro-costales 373.
Vv. vesicales 381.
Vv. Vieussenii 340.
— vorticosae 360.
Venulae spinales propriae 378.
Vestigial fold of the pericardium 65.
Ventriculus dexter 42.
— sin. 43.
Vertex cordis 57.
Villi pericardiaci 64.

Z.

Zona atrioventricularis 20.
— tendinosa 20.

A.

Achselpulsader 134.
Adernetzpulsader 116.
Afterpulsader 182.
Anastomosen 68.
Antlitzpulsader, äussere 96.
Aortensystem, Varietäten 210.
Aortenzipfel 25.
Aortenzwiebel 80.
Armpulsader 139.
Armspindelpulsader 143.
Arterien 67.
Arterienwurzeln 28.
Atrien, Musculatur 47.
Atrioventricularklappen 10, 13.

B.

Balkenpulsader 117.
Bauchaorta 80.
Bauchdeckenpulsader 185, 187, 190.
Bauchpulsader, kurze 164.
Bauchspeicheldrüsenzwölffingerdarmpulsader 166.
Bauchstück der A. cruralis 185.
Beckenpulsader 173.
Blendungspulsadern 113.
Brustaorta 80.
Brustpulsader, innere 127.
Bruströhre 450.
Bruststück der A. subclavia 118.

D.

Dammpulsader 182.
Darmbeinpulsader, umschlungene 187.
Darmpulsader 167.
Drosselblutader 346.

E.

Eingeweidepulsader 164.
Eingeweidestamm 451.
Ellenbogennetz 152.
Ellenbogenpulsader 148.
Endarterien 68.

F.

Fascie des Herzens 14.
Faserringe, arterielle 28.
Faserringe der Atrioventricularöffnungen 15.
Felsenblutleiter, oberer 351.
Flügelgaumenpulsader 105.
Frauenader 385.

G.

Gallenblasenarterie 166.
Gehirnvenen, mittlere 353.
— obere 352.
— untere 354.
Gekröspulsader 167.
Gefässpulsader 179.
Griffellochpulsader 99.
Griffelzitzpulsader 99.
Grundbeinblutleiter 351.
Grundpulsader 123.

H.

Halsstück der A. subclavia 118.
Heiligenbeinpulsader 178.
Herz 1.
Herzbeutel s. Pericardium.
Herz, Dimensionen 45.
— Gewicht 43.
Herzohren s. Auriculae.
Herzwirbel 57.
Hinterhauptsblutleiter 351.
Hohlvene, absteigende 341.
— obere 341.
Hohlvenensack 3.
Hüftbeinlochpulsader 176.
Hüftlendenpulsader 176.
Hüftpulsader 173.
— äussere 185.
— innere 173.

K.

Keilbeinblutleiter 351.
Keilbeingaumenpulsader 105.
Kernstück der Klappe 23.
Kieferpulsader, äussere 96.
Klappensaum 23.
Klappensegel 24.
Kniegelenkpulsader 199.
Kniekehlenpulsader 193.
Knoten der linken Atrioventricularklappe 17.
Kopfpulsader 89.
Kranzarterien 85.

Kranzpulsader der Hüfte 187.
Kranzpulsader der Oberlippe 97.
— — Unterlippe 97.
Kranzpulsader des Magens 164.
Kranzpulsadern des Arms 138.
Kreuzpulsader 179.
Kreuzschlagader, mittlere 209.

L.

Lungenveneusack 3.
Lymphgefässe 423.

M.

Magennetzpulsader 166.
Magenzwölffingerdarmpulsader 166.
Mastdarmpulsader 169.
Milchbrustgang 450.
Milchsaftgang 450.

N.

Netzhautpulsader 115.

O.

Oberarmpulsader 139.

P.

Purkynie'sche Fäden 63.
Pyramidenblutleiter, oberer 351.

R.

Randschlingennetz der Cornea 114.
Rippenpulsadern 157.
Rosenader 385.
Rückenschlagader des Fusses 200.
Rumpfarterie, vordere, untere 185.
Ruthenpulsader 184.

S.

Samenpulsader 187.
Schambeinpulsader 187.
Schampulsader 182.
Scheidewandlappen 26.
Schienbeinpulsader 197.
Schilddrüsenpulsader 93.
Schildpulsader 93.
Schlüsselbeinpulsader 118.
Seitenzungenpulsader 96.
Sichelblutleiter 348.
Sitzbeinpulsader 180.
Spaltengefässe 461.
Speichenpulsader 143.
Speisesaftröhre 450.

T.

Tiefzungenpulsader 96.

U.

Unterschlüsselbeinpulsader 118.

V.

Vene der Oberextremität 369.
— — Unterextremität 384.
— des Aquaeduct. cochleae 347.
Vene, halbunpaare 335.
— unpaare 335.
Venen 327.
— der Oberextremität, oberflächliche 370.
— des Körperkreislaufs 334.
Ventrikel, Musculatur 53.

W.

Wadenbeinpulsader 204.
— kleine 199.
— obere 199.
— zurücklaufende 199.
Wirbelpulsader 122.
Wundernetze 69.
Wurmfortsatzpulsader 169.

Z.

Zapfenblutleiter 351.
Zapfenpulsader 123.
Zellblutleiter 349.
Zeltblutleiter 349.

Berichtigungen.

Seite 144, Zeile 11 v. u. statt Handwurzelknochen lies Mittelhandknochen.
„ 145, „ 25 v. o. „ teres lies quadratus.

LANE MEDICAL LIBRARY

To avoid fine, this book should be returned on or before the date last stamped below.

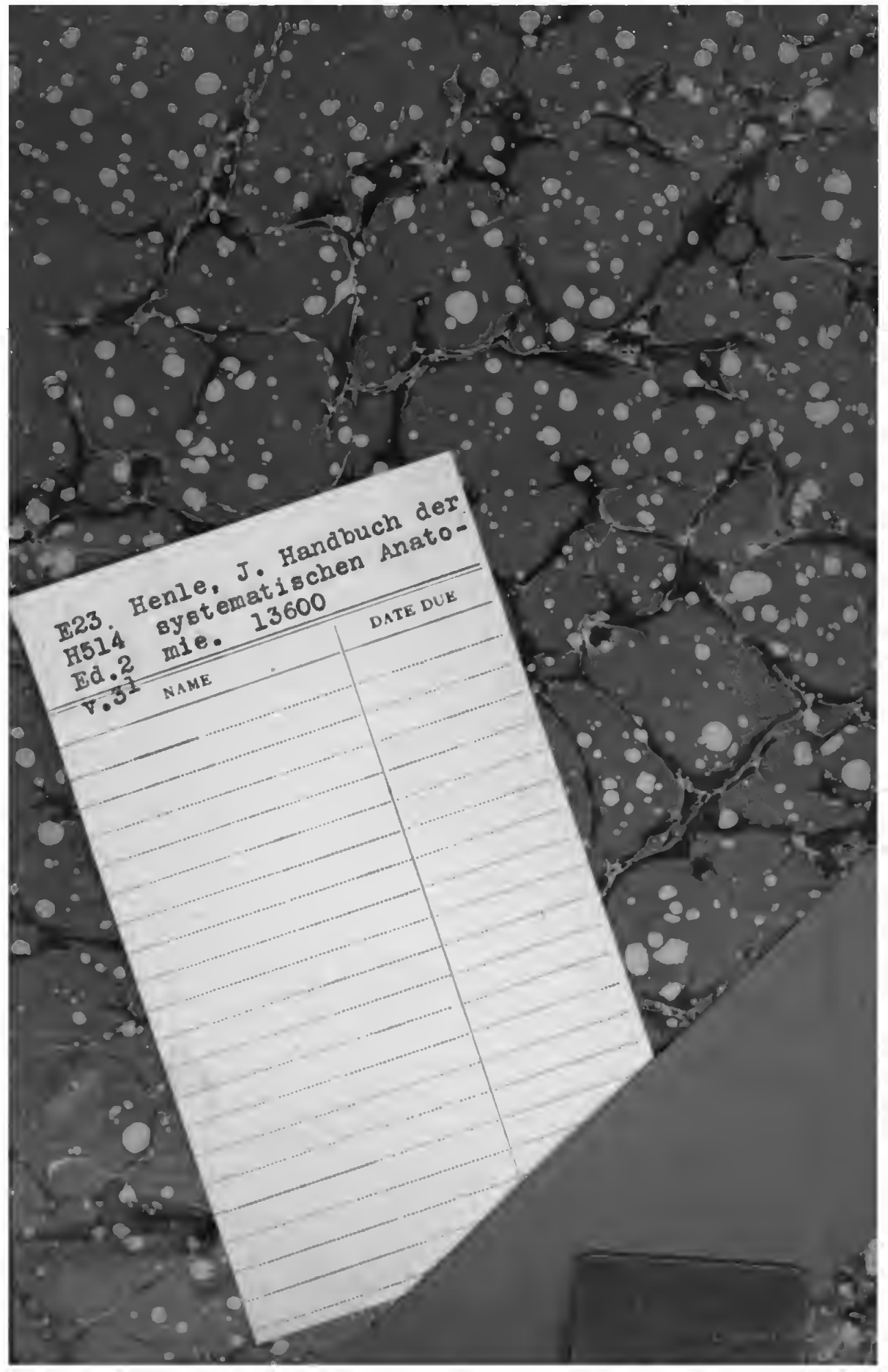
E23
H514
Ed.2
v.31
Henle, J. Handbuch der systematischen Anatomie. 13600
NAME
DATE DUE